This is a digital copy of a book that was preserved for generations on library shelves before it was carefully scanned by Google as part of a project to make the world's books discoverable online.

It has survived long enough for the copyright to expire and the book to enter the public domain. A public domain book is one that was never subject to copyright or whose legal copyright term has expired. Whether a book is in the public domain may vary country to country. Public domain books are our gateways to the past, representing a wealth of history, culture and knowledge that's often difficult to discover.

Marks, notations and other marginalia present in the original volume will appear in this file - a reminder of this book's long journey from the publisher to a library and finally to you.

Usage guidelines

Google is proud to partner with libraries to digitize public domain materials and make them widely accessible. Public domain books belong to the public and we are merely their custodians. Nevertheless, this work is expensive, so in order to keep providing this resource, we have taken steps to prevent abuse by commercial parties, including placing technical restrictions on automated querying.

We also ask that you:

+ *Make non-commercial use of the files* We designed Google Book Search for use by individuals, and we request that you use these files for personal, non-commercial purposes.

+ *Refrain from automated querying* Do not send automated queries of any sort to Google's system: If you are conducting research on machine translation, optical character recognition or other areas where access to a large amount of text is helpful, please contact us. We encourage the use of public domain materials for these purposes and may be able to help.

+ *Maintain attribution* The Google "watermark" you see on each file is essential for informing people about this project and helping them find additional materials through Google Book Search. Please do not remove it.

+ *Keep it legal* Whatever your use, remember that you are responsible for ensuring that what you are doing is legal. Do not assume that just because we believe a book is in the public domain for users in the United States, that the work is also in the public domain for users in other countries. Whether a book is still in copyright varies from country to country, and we can't offer guidance on whether any specific use of any specific book is allowed. Please do not assume that a book's appearance in Google Book Search means it can be used in any manner anywhere in the world. Copyright infringement liability can be quite severe.

About Google Book Search

Google's mission is to organize the world's information and to make it universally accessible and useful. Google Book Search helps readers discover the world's books while helping authors and publishers reach new audiences. You can search through the full text of this book on the web at `http://books.google.com/`

Über dieses Buch

Dies ist ein digitales Exemplar eines Buches, das seit Generationen in den Regalen der Bibliotheken aufbewahrt wurde, bevor es von Google im Rahmen eines Projekts, mit dem die Bücher dieser Welt online verfügbar gemacht werden sollen, sorgfältig gescannt wurde.

Das Buch hat das Urheberrecht überdauert und kann nun öffentlich zugänglich gemacht werden. Ein öffentlich zugängliches Buch ist ein Buch, das niemals Urheberrechten unterlag oder bei dem die Schutzfrist des Urheberrechts abgelaufen ist. Ob ein Buch öffentlich zugänglich ist, kann von Land zu Land unterschiedlich sein. Öffentlich zugängliche Bücher sind unser Tor zur Vergangenheit und stellen ein geschichtliches, kulturelles und wissenschaftliches Vermögen dar, das häufig nur schwierig zu entdecken ist.

Gebrauchsspuren, Anmerkungen und andere Randbemerkungen, die im Originalband enthalten sind, finden sich auch in dieser Datei – eine Erinnerung an die lange Reise, die das Buch vom Verleger zu einer Bibliothek und weiter zu Ihnen hinter sich gebracht hat.

Nutzungsrichtlinien

Google ist stolz, mit Bibliotheken in partnerschaftlicher Zusammenarbeit öffentlich zugängliches Material zu digitalisieren und einer breiten Masse zugänglich zu machen. Öffentlich zugängliche Bücher gehören der Öffentlichkeit, und wir sind nur ihre Hüter. Nichtsdestotrotz ist diese Arbeit kostspielig. Um diese Ressource weiterhin zur Verfügung stellen zu können, haben wir Schritte unternommen, um den Missbrauch durch kommerzielle Parteien zu verhindern. Dazu gehören technische Einschränkungen für automatisierte Abfragen.

Wir bitten Sie um Einhaltung folgender Richtlinien:

+ *Nutzung der Dateien zu nichtkommerziellen Zwecken* Wir haben Google Buchsuche für Endanwender konzipiert und möchten, dass Sie diese Dateien nur für persönliche, nichtkommerzielle Zwecke verwenden.

+ *Keine automatisierten Abfragen* Senden Sie keine automatisierten Abfragen irgendwelcher Art an das Google-System. Wenn Sie Recherchen über maschinelle Übersetzung, optische Zeichenerkennung oder andere Bereiche durchführen, in denen der Zugang zu Text in großen Mengen nützlich ist, wenden Sie sich bitte an uns. Wir fördern die Nutzung des öffentlich zugänglichen Materials für diese Zwecke und können Ihnen unter Umständen helfen.

+ *Beibehaltung von Google-Markenelementen* Das "Wasserzeichen" von Google, das Sie in jeder Datei finden, ist wichtig zur Information über dieses Projekt und hilft den Anwendern weiteres Material über Google Buchsuche zu finden. Bitte entfernen Sie das Wasserzeichen nicht.

+ *Bewegen Sie sich innerhalb der Legalität* Unabhängig von Ihrem Verwendungszweck müssen Sie sich Ihrer Verantwortung bewusst sein, sicherzustellen, dass Ihre Nutzung legal ist. Gehen Sie nicht davon aus, dass ein Buch, das nach unserem Dafürhalten für Nutzer in den USA öffentlich zugänglich ist, auch für Nutzer in anderen Ländern öffentlich zugänglich ist. Ob ein Buch noch dem Urheberrecht unterliegt, ist von Land zu Land verschieden. Wir können keine Beratung leisten, ob eine bestimmte Nutzung eines bestimmten Buches gesetzlich zulässig ist. Gehen Sie nicht davon aus, dass das Erscheinen eines Buchs in Google Buchsuche bedeutet, dass es in jeder Form und überall auf der Welt verwendet werden kann. Eine Urheberrechtsverletzung kann schwerwiegende Folgen haben.

Über Google Buchsuche

Das Ziel von Google besteht darin, die weltweiten Informationen zu organisieren und allgemein nutzbar und zugänglich zu machen. Google Buchsuche hilft Lesern dabei, die Bücher dieser Welt zu entdecken, und unterstützt Autoren und Verleger dabei, neue Zielgruppen zu erreichen. Den gesamten Buchtext können Sie im Internet unter `http://books.google.com` durchsuchen.

BEITRÄGE

ZUR

KLINISCHEN CHIRURGIE

MITTEILUNGEN AUS DEN CHIRURGISCHEN KLINIKEN

ZU

Amsterdam Basel Breslau Budapest Freiburg Genua Graz Heidelberg Königsberg Leipzig München Prag Rostock Strassburg Tübingen Würzburg Zürich

UND DEN CHIRURGISCHEN ABTEILUNGEN

DES

Städtischen Krankenhauses Dresden Frankfurt a. M. Karlsruhe Nürnberg Augusta-Hospitals in Berlin Allgemeinen Krankenhauses in Hamburg Diakonissenhauses in Freiburg i. B. und Stuttgart Karl-Olga-Krankenhauses in Stuttgart Kantonsspitals in Münsterlingen Landkrankenhauses in Hanau Allerheiligen-Hospitals in Breslau

Herausgegeben von

O. v. Angerer (München) **B. v. Beck** (Karlsruhe) **C. Brunner** (Münsterlingen) **P. v. Bruns** (Tübingen) **O. v. Büngner** (Hanau) **V. Czerny** (Heidelberg) **C. Garrè** (Königsberg) **C. Göschel** (Nürnberg) **E. Goldmann** (Freiburg i. B.) **V. v. Hacker** (Graz) **O. Hildebrand** (Basel) **F. Hofmeister** (Stuttgart) **P. Kraske** (Freiburg i. B.) **F. Krause** (Berlin) **R. U. Kroenlein** (Zürich) **H. Kümmell** (Hamburg) **O. Lanz** (Amsterdam) **H. Lindner** (Dresden) **O. Madelung** (Strassburg) **J. v. Mikulicz** (Breslau) **W. Müller** (Rostock) **G. F. Novaro** (Genua) **J. Réczey** (Budapest) **L. Rehn** (Frankfurt a. M.) **O. Riegner** (Breslau) **C. Schönborn** (Würzburg) **K. Steinthal** (Stuttgart) **F. Trendelenburg** (Leipzig) **A. Wölfler** (Prag)

Redigiert von

P. v. BRUNS

VIERZIGSTER BAND

MIT 7 ABBILDUNGEN IM TEXT UND 14 TAFELN.

Namen- und Sachverzeichnis zu Band XXXI—XL.

TÜBINGEN

VERLAG DER H. LAUPP'SCHEN BUCHHANDLUNG

1903.

Alle Rechte vorbehalten.

DRUCK VON H. LAUPP JR IN TÜBINGEN.

Inhalt des vierzigsten Bandes.

ERSTES HEFT

ausgegeben im September 1903.

Seite

Aus dem Kantonsspital Münsterlingen.

I. Weitere klinische Beobachtungen über Aetiologie und chirurgische Therapie der Magenperforation und Magenperitonitis. Die bisherigen Ergebnisse der bakteriologischen Untersuchung bei Magenperitonitis. Von Dr. Conrad Brunner 1

Aus dem Kantonsspital Münsterlingen.

II. Experimentelle Untersuchungen über Aetiologie und chirurgische Therapie der durch Mageninhalt bewirkten Peritonitis. Von Dr. Conrad Brunner 24

Aus der Prager chirurgischen Klinik.

III. Entzündung und Gangrän des Meckel'schen Divertikels. Von Dr. Heinrich Hilgenreiner, Assistenten der Klinik. (Mit 1 Abbildung) 99

Aus der Tübinger chirurgischen Klinik.

IV. Die perforierenden Lymphgefässe des Zwerchfells und ihre pathologische Bedeutung. Von Prof. Dr. H. Küttner, erstem Assistenzarzt der Klinik. (Hierzu Taf. I—III) 136

Aus der Tübinger chirurgischen Klinik.

V. Ueber die supracondyläre Osteotomie des Femur bei Genu valgum, mit besonderer Berücksichtigung der definitiven Knochenform. Von Dr. Max von Brunn, Assistenzarzt der Klinik. (Hierzu Taf. IV—VII) 213

Aus der Budapester chirurgischen Klinik.

VI. Ueber Stich- und Schussverletzungen des Thorax. Von Dr. Karl Borszéky, Assistent 243

Aus der Budapester chirurgischen Klinik.

VII. Wundbehandlung nach biologischem Prinzipe. Von Dr. Ludwig Ihrig 285

BEITRÄGE

ZUR

KLINISCHEN CHIRURGIE

MITTEILUNGEN AUS DEN CHIRURGISCHEN KLINIKEN

ZU

Amsterdam Basel Breslau Budapest Freiburg Genua Graz Heidelberg Königsberg Leipzig München Prag Rostock Strassburg Tübingen Würzburg Zürich

UND DEN CHIRURGISCHEN ABTEILUNGEN

DES

Städtischen Krankenhauses Dresden Frankfurt a. M. Karlsruhe Nürnberg Stettin Augusta-Hospitals in Berlin Allgemeinen Krankenhauses in Hamburg Diakonissenhauses in Freiburg i. B. und Stuttgart Karl-Olga-Krankenhauses in Stuttgart Kantonsspitals in Münsterlingen Landkrankenhauses in Hanau Allerheiligen-Hospitals in Breslau

Herausgegeben von

O. v. Angerer (München) **B. v. Beck** (Karlsruhe) **C. Brunner** (Münsterlingen) **P. v. Bruns** (Tübingen) **O. v. Büngner** (Hanau) **V. Czerny** (Heidelberg) **C. Garrè** (Königsberg) **C. Göschel** (Nürnberg) **E. Goldmann** (Freiburg i. B.) **V. v. Hacker** (Graz) **O. Hildebrand** (Basel) **F. Hofmeister** (Stuttgart) **P. Kraske** (Freiburg i. B.) **F. Krause** (Berlin) **R. U. Kroenlein** (Zürich) **H. Kümmell** (Hamburg) **O. Lanz** (Amsterdam) **H. Lindner** (Dresden) **O. Madelung** (Strassburg) **J. v. Mikulicz** (Breslau) **W. Müller** (Rostock) **G. F. Novaro** (Genua) **J. Réczey** (Budapest) **L. Rehn** (Frankfurt a. M.) **O. Riegner** (Breslau) **C. Schönborn** (Würzburg) **K. Steinthal** (Stuttgart) **F. Trendelenburg** (Leipzig) **A. Wölfler** (Prag)

Redigiert von

P. v. BRUNS

VIERZIGSTER BAND

Erstes Heft.

MIT 1 ABBILDUNG IM TEXT UND 7 TAFELN.

TÜBINGEN

VERLAG DER H. LAUPP'SCHEN BUCHHANDLUNG

1903.

Alle Rechte vorbehalten.

DRUCK VON H. LAUPP JR IN TÜBINGEN.

INHALT.

Seite

Aus dem Kantonsspital Münsterlingen.

I. Weitere klinische Beobachtungen über Aetiologie und chirurgische Therapie der Magenperforation und Magenperitonitis. Die bisherigen Ergebnisse der bakteriologischen Untersuchung bei Magenperitonitis. Von Dr. Conrad Brunner 1

Aus dem Kantonsspital Münsterlingen.

II. Experimentelle Untersuchungen über Aetiologie und chirurgische Therapie der durch Mageninhalt bewirkten Peritonitis. Von Dr. Conrad Brunner 24

Aus der Prager chirurgischen Klinik.

III. Entzündung und Gangrän des Meckel'schen Divertikels. Von Dr. Heinrich Hilgenreiner, Assistenten der Klinik. (Mit 1 Abbildung) 99

Aus der Tübinger chirurgischen Klinik.

IV. Die perforierenden Lymphgefässe des Zwerchfells und ihre pathologische Bedeutung. Von Prof. Dr. H. Küttner, erstem Assistenzarzt der Klinik. (Hierzu Taf. I—III) 136

Aus der Tübinger chirurgischen Klinik.

V. Ueber die supracondyläre Osteotomie des Femur bei Genu valgum, mit besonderer Berücksichtigung der definitiven Knochenform. Von Dr. Max von Brunn, Assistenzarzt der Klinik. (Hierzu Taf. IV—VII) 213

Aus der Budapester chirurgischen Klinik.

VI. Ueber Stich- und Schussverletzungen des Thorax. Von Dr. Karl Borszéky, Assistent 243

Aus der Budapester chirurgischen Klinik.

VII. Wundbehandlung nach biologischem Prinzipe. Von Dr. Ludwig Ihrig 285

Alle Rechte vorbehalten.

DRUCK VON H. LAUPP JR IN TÜBINGEN.

INHALT.

Seite

Aus dem Kantonsspital Münsterlingen.

I. Weitere klinische Beobachtungen über Aetiologie und chirurgische Therapie der Magenperforation und Magenperitonitis. Die bisherigen Ergebnisse der bakteriologischen Untersuchung bei Magenperitonitis. Von Dr. Conrad Brunner 1

Aus dem Kantonsspital Münsterlingen.

II. Experimentelle Untersuchungen über Aetiologie und chirurgische Therapie der durch Mageninhalt bewirkten Peritonitis. Von Dr. Conrad Brunner 24

Aus der Prager chirurgischen Klinik.

III. Entzündung und Gangrän des Meckel'schen Divertikels. Von Dr. Heinrich Hilgenreiner, Assistenten der Klinik. (Mit 1 Abbildung) 99

Aus der Tübinger chirurgischen Klinik.

IV. Die perforierenden Lymphgefässe des Zwerchfells und ihre pathologische Bedeutung. Von Prof. Dr. H. Küttner, erstem Assistenzarzt der Klinik. (Hierzu Taf. I—III) 136

Aus der Tübinger chirurgischen Klinik.

V. Ueber die supracondyläre Osteotomie des Femur bei Genu valgum, mit besonderer Berücksichtigung der definitiven Knochenform. Von Dr. Max von Brunn, Assistenzarzt der Klinik. (Hierzu Taf. IV—VII) 213

Aus der Budapester chirurgischen Klinik.

VI. Ueber Stich- und Schussverletzungen des Thorax. Von Dr. Karl Borszéky, Assistent 243

Aus der Budapester chirurgischen Klinik.

VII. Wundbehandlung nach biologischem Prinzipe. Von Dr. Ludwig Ihrig 285

7967



AUS DEM

KANTONSSPITAL MÜNSTERLINGEN

DIRIGIERENDER ARZT DR. C. BRUNNER.

I.

Weitere klinische Beobachtungen über Aetiologie und chirurgische Therapie der Magenperforation und Magenperitonitis.

Die bisherigen Ergebnisse der bakteriologischen Untersuchung bei Magenperitonitis.

Von

Dr. **Conrad Brunner.**

Den in meiner früheren Arbeit[1]) mitgeteilten Fällen von Magenperitonitis reihe ich im Folgenden einige weitere an, die in den Jahren 1901—1903 von mir beobachtet, bakteriologisch untersucht und zum Teil chirurgisch behandelt wurden. Ich stelle diese Beobachtungen einer zweiten folgenden Arbeit experimentellen Inhaltes voran. Alle diese Mitteilungen müssen im Zusammenhang betrachtet werden, da klinische Erfahrung und experimentelle Untersuchungen sich hier gegenseitig unterstützen sollen, um unsere Kenntnisse in Bezug auf die Aetiologie der vom Magen ausgehenden Peritonitis zu fördern und der Behandlung vielleicht neue Gesichtspunkte oder Angriffs-

1) Klinische Beobachtungen über Aetiologie und chirurgische Therapie der Magen-Duodenumperforation und Magenperitonitis. Diese Beiträge Bd. XXXI. H. 3. Im Folgenden der Kürze halber mit „Klinische Beobachtungen I“ bezeichnet.

punkte zu bieten.

Es wurden im Früheren folgende 6 Fälle von Perforation des Magens und des dicht angrenzenden Duodenalteiles beschrieben:

I. Perforation des Magens durch Verletzung.

1. Fall. Messerstich in den Magen. Laparotomie. Naht der Magenwunde. Geheilt.

II. Spontanperforation des Magens und des dicht angrenzenden Duodenalteiles.

1. Ulcusperforation.

a. Operierte Fälle.

1. Fall. Ulcusperforation am Magen. Geheilt.

2. Fall. Ulcusperforation dicht neben dem Pylorus, aber schon im Bereich des Duodenum. †.

3. Fall. Ulcusperforation dicht neben dem Pylorus, aber schon im Bereich des Duodenum. †.

b. Nicht operiert.

4. Fall. Ulcusperforation am Pylorus. †.

2. Perforation des Magens bei Carcinom.

1. Fall. Nahtperforation des Magens nach Resektion. Laparotomie. †.

Von den neuen Beobachtungen teile ich wieder zuerst die Ulcusperforationen mit:

I. Perforation von Ulcus ventriculi rotundum.

5. Fall[1]). Ulcusperforation am Magen. Laparotomie. Naht der Perforation. Reinigung der Bauchhöhle. †.

Schilling J., Sticker, 37 J. Wurde am 14. IV. 02 ins Spital aufgenommen. Pat. ist seit ca. 20 Jahren magenleidend; er habe schon mit 18 Jahren an Magengeschwür gelitten. In den Jahren 1885—1894 habe er sich wohl gefühlt, dann habe sich das Leiden wieder zu regen angefangen. Er musste sich 14 Tage hindurch täglich 1—2mal erbrechen und zwar meist nach Genuss der Nahrung. Blut sei nicht im Erbrochenen gewesen, aber der Stuhl habe wie Kohle ausgesehen. Nach 5wöchentlichem Krankenlager hatte er dann wieder 2¼ Jahr Ruhe. 1896 abermals 5wöchentliche Attacke; wieder kein Bluterbrechen, aber theerartiger Stuhl und Druck im Magen. Im August 1901 ein 5. Anfall; jetzt starke Blutung per rectum. In den letzten 14 Tagen vor Ankunft ins Spital stellte sich ein dumpfer Druckschmerz im Magen ein, der an Intensität täglich zunahm; gleichzeitig trat Erbrechen ein. Am Tag vor Aufnahme ins Spital zunehmende Beschwerden, stechende Schmerzen. Der gerufene

1) Fortlaufende Nummerierung meiner eigenen Beobachtungen von Perforation des Magens infolge von Ulcus rotundum.

Arzt verordnete eine Arznei und stellte die Wahrscheinlichkeitsdiagnose auf Perityphlitis mit Durchbruch. Von der Arznei musste er jede Stunde einen Esslöffel nehmen. Nach Klysma gingen weder Flatus noch Stuhl ab. Am Tage des Eintritts breiteten sich die Schmerzen über das ganze Abdomen aus und der Leib wurde aufgetrieben.

Status: Am Morgen des 14. IV. zur Zeit der Aufnahme war folgender Befund zu konstatieren: Temp. 38,1°. Puls 128, leicht unterdrückbar. Mühsame Atmung. Abdomen in toto stark aufgetrieben. Epigastrium in seiner ganzen Ausdehnung vorgewölbt. Recti stark gespannt. Perkussion ergiebt zu beiden Seiten und über der Symphyse gedämpfte Tympanie, in den mittleren Partien tiefe Tympanie. Leberdämpfung verschwunden.

Die Diagnose wurde mit Bestimmtheit auf Perforation eines Ulcus ventriculi und Perforationsperitonitis gestellt und sofort zur Laparotomie geschritten.

14. IV. Vormittags 10 Uhr Laparotomie. Vorher werden zwei Injektionen von Campheröl gemacht. Lokalanästhesie. Schnitt vom Proc. xiph. bis zum Nabel, nachher nach unten verlängert. Bei Eröffnung der Bauchhöhle entleert sich unter Geräusch Gas, sowie in grosser Menge dünnflüssiger, grüner, nicht übelriechender Eiter, von dem zur bakteriologischen Untersuchung aufgefangen wird. Der Magen wird sorgfältig etwas vorgezogen, die Leber gelüftet und es kommt nun eine an der Vorderfläche des Pylorus sitzende Perforation zum Vorschein, die sofort mit Aktoltupfer verschlossen wird, gleichzeitig Kompression des Duodenum, um den Mageninhalt abzuhalten. Die Unterfläche der Leber zeigt einen diskontinuierlichen, ziemlich festhaftenden Fibrinbeschlag. Därme mässig gebläht, ihre Serosa wie auch das Perit. pariet. stark injiciert. Zwischen den einzelnen Darmschlingen, zwischen Leber und Magen, in den Lumbalgegenden und im kleinen Becken grosse Mengen Eiters. Zuerst wird nach Ueberblicken der Verhältnisse die Oeffnung am Magen geschlossen, was durch Anlegen von 4 Zwirnknopfnähten gut gelingt. Dann wird zur Reinigung der Bauchhöhle geschritten. Pat. wird zuerst auf die rechte Seite gelagert und die rechte Hälfte der Abdominalhöhle sowie das kleine Becken mit 5 l Salicyl und Kochsalzlösung ausgespült. Hierauf Lagerung auf die linke Seite und Irrigation mit weiteren 4 Litern. In Rückenlage wird der Raum zwischen Leber und Magen mit trockenen grossen Kompressen ausgetupft. In beiden Lumbalgegenden werden Incisionen gemacht und Drains eingelegt, von denen eines bis ins kleine Becken geht. Auf die genähte Perforation kommt ein Beuteltampon aus Ibitgaze zu liegen, der zum oberen Wundwinkel herausgeleitet wird. Schluss der Bauchwunde in 2 Etagen. Dauer der Operation 1 Stunde.

Nährklysmen. 20 ccm Antistreptokokkenserum. Nichts per os. Abends NaClinfusion 1000 ccm. Puls darauf etwas besser. In der Nacht zu-

nehmende Herzschwäche. Am 15. IV. morgens †.

Resumé aus dem Sektionsbefund: Totale fibrinös-eitrige Peritonitis. Exsudat ist sehr wenig mehr vorhanden; im kleinen Becken ca. 1 Esslöffel voll. Därme gebläht, mit Fibrin verklebt. Magen gross und stark dilatiert. Im Bereich des Pylorusringes in seiner vorderen Cirkumferenz liegt mit der Längsachse quer zum Ringe ein ovales Ulcus von 1/2 cm Breite und 2 cm Länge. Dasselbe ist trichterförmig und in seinem Bereich liegt die gut und dicht verschlossene Perforationsstelle. Ein zweites Ulcus liegt dicht nebenan ohne Perforation. Magenwand im übrigen dünn und schlaff. Im Mageninhalt schwarze Krümmel, deren chemische Untersuchung Bismut ergiebt, offenbar von der eingenommenen Arznei herrührend.

Untersuchung des bei der Operation gewonnenen Bauchexsudates: Eiter dünnflüssig mit vielen dicken Fibringerinnseln. Reaktion, sofort nach der Entnahme geprüft: Lacmus schwach sauer. Congo negativ, keine HCl-Reaktion.

Bakteriologische Untersuchung: Die Untersuchung des Eiters wurde gleichzeitig in unserem Laboratorium und von Herrn Dr. Silberschmidt im hygien. Institut Zürich vorgenommen. Nach unserer Untersuchung fanden sich im direkten mikroskopischen Präparate massenhaft Streptokokken und Diplokokken, kein einziges Stäbchen. Auf den Kulturen kam nur Streptococcus pyog. zum Wachstum.

Protokoll von Herrn Dr. Silberschmidt: Die Untersuchung des am 15. IV. erhaltenen Eiters, entnommen bei der Operation eines Falles von Perforationsperitonitis nach Ulcus ventriculi hat ergeben:

Direkte mikroskopische Untersuchung: Neben Eiterzellen viele nach Gram nicht entfärbbare Kokken, und zwar meist Diplokokken und einige kurze Ketten. Kulturen: In den aeroben und in den anaeroben (Tiefen-)Kulturen sind fast ausschliesslich Kokken in Ketten angeordnet (Streptokokken) gewachsen. — Agarstrich: Runde, flache, wenig erhabene, durchsichtige, hellgraue Kolonien (etwas heller und etwas grösser als gewöhnliche Streptok.-Kolonien). — Agar (flüssig geimpft): An der Oberfläche und in der Tiefe sind ziemlich grosse, bräunliche Kolonien von Streptokokken; daneben ganz kleine feine Kolonien von kurzen, nach Gram entfärbten, meist einzeln gelagerten, länglichen Bacillen (resp. Kokken oder Cocculae). — Bouillon: Kokken in Ketten angeordnet; daneben nach Gram entfärbte Coccobacillen. — Gelatine: Nach 8 Tagen Stecknadelkopfgrosse Kolonien von Kokken zu 2 und in kurzen Ketten; auf Agar überimpft kommen längs dem Strich Kolonien flach, hellgrau zur Entwicklung, ähnlich den in der direkten Kultur beobachteten. Neben den nicht zahlreichen kurzen Kokken bezw. Coccobacillen, welche aerob nicht weiter wuchsen, konnten keine anderen anaeroben Mikroorganismen nachgewiesen werden.

Ausser dem Bauchexsudat wurde noch Venenblut, welches intra

vitam dem Patienten entnommen wurde, untersucht. Es gingen keine Kolonien auf.

6. Fall. Ulcusperforation des Magens. Allgemeine Peritonitis. Nicht operiert. †.

Mätzler Marie, 32 J. Wurde am 23. X. abends ins Spital gebracht und starb am 24. abends. Pat. giebt an, dass sie schon lange magenleidend sei. In den letzten Wochen habe sich ihr Zustand sehr verschlimmert, es sei sehr häufiges Erbrechen, begleitet von den heftigsten Magenkrämpfen, eingetreten.

Status: Zwischen rechtem Rippenpfeiler und Nabel in der Tiefe ein hühnereigrosser, harter Tumor. Magen sehr dilatiert. In der Nacht heftige Schmerzen. Gegen Morgen ist Patientin pulslos, in extremis. Abdomen aufgetrieben.

Sektion: 5/4 Stunden post mortem. Bei Eröffnung des Abdomens zischt mit Geräusch Gas heraus. Im Abdomen eine grosse Menge bräunlichtrüber Flüssigkeit. Magen kolossal dilatiert. Untere Kurvatur reicht bis 4 Querfinger über die Symphyse. Am Pylorus ein altes, narbig, kraterförmig eingezogenes Ulcus rotundum, dessen Boden das Pankreas bildet. Im Grunde des Geschwürs, im Bereich der vorderen Cirkumferenz des Pylorusteiles liegt eine klaffende Perforationsöffnung, deren grösste Länge 1 cm und grösste Breite 1/2 cm misst. Das angrenzende Gewebe äusserst dicht und derb, bis 2 cm dick. Pyloruskanal sehr eng.

Untersuchung des Bauchexsudates.

a. Prüfung auf Salzsäure: Gesamtreaktion mit Lacmus sauer. HCl —.

b. Bakteriologische Untersuchung. Direkte mikroskopische Untersuchung: Wenig zahlreiche Organismen. 1) Kurze Streptokokkenketten. 2) Lange dicke Stäbchen, z. T. in Fäden.

Kulturen: 3 Agarplatten mit je 1 Oese Exsudat beschickt. Es wachsen je 4, 1, in der 3. Platte 100 Kolonien. Staphylococcus pyogenes aureus und Streptococcus pyogenes. Auf Gelatine: Weisse Hefe und Staphylococcus aureus. Eine anaerob wachsende Species wurde genau von Herrn Dr. Silberschmidt untersucht, dessen Protokoll folgendermassen lautet:

Direkte mikroskopische Untersuchung: Verschieden lange, einzeln und in Ketten angeordnete Bacillen, unbeweglich, ziemlich gross. Sporen konnten in den gewöhnlichen Nährböden keine nachgewiesen werden.

Kulturen: Wachstum nur anaerob, rasch bei 37° C, langsam bei 22° C. — Gelatine: Nach 6 Tagen etwa stecknadelkopfgrosse, nicht scharf begrenzte Kolonien von ziemlich dichtem Aussehen. Einige Tage später beginnt die Verflüssigung: die isolierten verflüssigenden Kolonien sind charakteristisch, indem die ursprünglich runde, wenig getrübte Verflüssigungszone sich nach unten zuspitzt und die eigentliche Bakterien-

masse am Boden des so gebildeten Trichters liegt, währenddem die verflüssigte Gelatine ganz klar wird und die ursprüngliche Form der Kolonie verschwindet. Die Verflüssigung schreitet weiter, so dass nun der obere und der untere Teil der Gelatine fest ist; die Bakterienmasse sammelt sich am Boden der klaren verflüssigten Gelatine wiederum an. Kulturen geruchlos. — Zuckeragar: Gasbildung. Die Kolonien zeigen nichts Charakteristisches. Wachstum in Zucker, Bouillon mit SNa_2Zusatz nach Trenkmann.

Ich habe vor einiger Zeit einen ganz ähnlichen Bacillus aus einem stinkenden Eiter isoliert.

7. Fall. Ulcusperforation am Magen. Naht der Perforation. Reinigung der Bauchhöhle. † an allgemeiner Peritonitis.

Meier Jos., 32. J. Aufgen. 2. V. 03, abends. Leidet angeblich erst seit 4 Wochen an starken Magenbeschwerden: Saures Aufstossen, Brennen, Erbrechen, aber kein Blut. In den letzten 5 Tagen starke Steigerung der Beschwerden, hauptsächlich abends, so dass der Arzt Morphium einspritzen musste. Der Leib sei in der letzten Zeit aufgetrieben worden.

Status: Sehr blasses, anämisches Aussehen. Hämoglobingehalt 50 %. Temperatur am 2. V. abends 37°. Puls 104. In der Nacht vom 2./3. V. hat Pat. 2mal Erbrechen. Im Erbrochenen kein Blut. HCl +. Am 3. V. morgens Klagen über saures Aufstossen und zeitweise heftiges Brennen. Abdomen im Epigastrium vorgewölbt, deutliche peristaltische Bewegungen des Magens sichtbar. Bauchdecken nicht gespannt, auf Druck ganz wenig Schmerzgefühl. Temp. 36,9°. Puls 92, von ordentlicher Qualität. Perkussion ergiebt gegen die rechte Lumbalgegend eine deutliche Dämpfungszone. Keine spontane Schmerzen, dagegen lästiges Aufstossen, Gefühl von Blähung. Keine Flatus. Zunge feucht, leicht belegt. Bei herrschendem Verdacht auf durchbrechendes Ulcus wird dem Pat. nichts per os gereicht. Traubenzucker-Kochsalzlösung per clysma. Mittags 3 Uhr schläft Pat. ruhig. Abends 6 Uhr plötzliche Verschlimmerung des Zustandes. Pat. leichenblass, das Gesicht mit kaltem Schweiss bedeckt; Puls sehr frequent. Temp. 37,8°. Bauchdecken jetzt stark gespannt, Dämpfung deutlich in den seitlichen Partien.

Es wird die Diagnose mit aller Bestimmtheit auf Ulcusperforation gestellt und sofort die Operation angeordnet.

3. V. abends 7 Uhr Laparotomie: Leichte Aetherbetäubung. Kochsalzinfusion 1000 ccm subkutan. Schnitt vom Proc. xiphoid. bis unter den Nabel. Bei Eröffnung des stark vorgewölbten Peritoneums zischt ein Schwall von Gas aus und nach Erweiterung der Oeffnung entleert sich in Masse bräunlich-schwarze dünne Flüssigkeit, in der grosse Fetzen und kaffeesatzähnliche Partikelchen schwimmen. Rasch wird der Magen sorgfältig vorgezogen und die Hand des Operateurs findet

durch blosses Tasten schon den Sitz des Ulcus und in dessen Bereich die bohnengrosse Perforation, die er mit der Zeigfingerspitze deckt und komprimiert. Der Assistent komprimiert nun zu beiden Seiten der nahe dem Pylorus, dicht an der kleinen Kurvatur sitzenden Oeffnung den Magen, um weiteren Ausfluss von Inhalt zu verhindern, und nun versucht der Operateur rasch den Verschluss des Loches. Die ersten Nähte reissen ein, weiter durch die ganze Dicke der Wand gefasste halten und es gelingt, die Ränder in Kontakt zu bringen. Auf die Nahtstelle wird das Omentum majus gelegt und durch Nähte fixiert. Als 2. Akt folgt nun die Reinigung der Bauchhöhle. Die letztere ist im ganzen Bereich vom Mageninhalt überschwemmt. Nach Erweiterung des Bauchschnittes wird Pat. auf die rechte Seite gelegt und nun die linke Seite des Bauches mit mehreren Litern Kochsalzlösung ausgespült, wobei der Operateur die Därme lüftet, nicht aber vor die Wunde sich drängen lässt. Dasselbe geschieht mit der rechten Bauchseite bei linker Seitenlage. Dann wird das kleine Becken ausgespült und der Raum zwischen Diaphragma und Leber. Es werden im Ganzen 10 Liter Kochsalzlösung zur Irrigation verwendet, d. h. es wird so lange irrigiert, bis keine Partikel mehr sich ausschwemmen lassen und die Flüssigkeit klar abläuft. Auf die Ulcusstelle wird ein Tampon aus Ibitgaze gelegt und dieser zum oberen Wundwinkel hinausgeleitet. Naht der Bauchwunde in 3 Etagen. Dauer der Operation 90 Minuten. Am Schluss derselben ist der Puls sehr schnell und schwach, aber deutlich fühlbar. Campherinjektion.

In der Nacht vom 3./4. ist Pat. sehr kollabiert und es werden zahlreiche Injektionen von Campher und Coffein gemacht. Am 4. V. morgens Puls nicht zählbar, starke Dyspnoe, kein Erbrechen. Kochsalzinfusionen. Nährklysmen. Nichts per os. Gegen Abend Puls besser, 108. Am 5. V. Puls zählbar, sehr frequent, 140. Dyspnoe. In der Nacht vom 5./6. wurde Pat. unruhig und sein Sensorium benommen. Der Puls bis jetzt immer gut fühlbar, blieb plötzlich aus. † morgens 4½ Uhr.

Sektion: Morgens 11½ Uhr. Bei Eröffnung der Bauchhöhle quillt trübflockig gelbliches Exsudat hervor. Därme erheblich gebläht, mit Fibrinbeschlägen. In den Lumbalgegenden und im kleinen Becken ziemlich viel trübflockiges Exsudat. Die Leber überdacht die Perforationsstelle, auf welcher der Tampon fest haftet. Das aufgenähte Netz fest angeklebt. Leber hochgradig blass, anämisch. Magen sehr gross und schlaff, enthält noch viel kaffeesatzähnliche Flüssigkeit. In der Pars praepylorica ein ca. 5frankstückgrosses Ulcus, das trichterförmig nur Serosa zum Boden hat. Im Bereich des Ulcus die durch Naht gut verschlossene Perforation. Pylorusring durch eine Brücke in 2 kleine Oeffnungen geteilt. Ein zweites altes, ausgeheiltes Ulcus befindet sich in der Nähe der Cardia.

Bakteriologische Untersuchung.

1. Untersuchung der aus dem Bauche bei der Ope-

ration aufgefangenen Flüssigkeit. Die Untersuchungen fanden parallel in unserem Laboratorium und durch Herrn Dr. Silberschmidt im hygienischen Institut Zürich statt. Ergebnis unserer Befunde:

Beschaffenheit des Untersuchungsmaterials: dünnflüssig, schwärzlich gefärbt, kaffeesatzähnlich, mit Fetzen vermischt. Gesamtreaktion schwach sauer. Reaktion auf HCl negativ.

Direkte mikroskopische Untersuchung: Ziemlich zahlreiche Organismen. Vorherrschend Diplokokken und Kokken. Einzelne Hefezellen. Keine Stäbchen.

Kulturen: Auf Agar kein Wachstum. Gelatine: Es wurden 3 Platten, beschickt mit je $3^1/_4$, $^1/_4$ und $^1/_4$ ccm, angelegt. Im Ganzen wachsen 3 Kolonien aus.

Tierversuche: 4. V. 03. 1. Kaninchen, 2400 gr, erhält 20 ccm ins Abdomen; bleibt am Leben. 2. Kaninchen, 3500 gr, erhält 10 ccm ins Abdomen; bleibt gesund.

Der Bericht von Herrn Dr. Silberschmidt über speciell anäerob durchgeführte Untersuchung lautet: Direkter mikroskopischer Befund: Sehr wenige Mikroorganismen. Kulturen: Zucker-Agar. Kolonien von Sprosspilzen (Hefen). Keine Anaeroben. Schlussergebnis: In dem erhaltenen Material konnten nur wenige Mikroorganismen und keine Anaeroben nachgewiesen werden.

2. Untersuchung des bei der Sektion gewonnenen Bauchexsudates.

Direkte mikroskopische Untersuchung: Nicht besonders zahlreiche Organismen. Vorwiegend Diplokokken. Vereinzelt Stäbchen.

Kulturen: Auf Agar Bacterium coli überwuchernd. Daneben Streptococcus lanceolatus (Lehmann). Auf Gelatine: Nicht sehr zahlreiche Kolonien von Bact. coli. (Die Organismenarten wurden genau nach allen Richtungen studiert durch Herrn Dr. Enz, Volontärarzt.)

Bericht von Dr. Silberschmidt:

Direkter mikroskopischer Befund: Sehr viele Diplokokken, verschieden in der Grösse, meist ohne Kapsel. Kulturen: Agarstrich und anaerob: Kolonien von nach Gram entfärbbaren Bacillen. Zuckerbouillon: Gasbildung. Kurzstäbchen und Kokken in kurzen Ketten angeordnet. Schlussergebnis: In dem erhaltenen Eiter waren direkt mikroskopisch zahlreiche Kokken in Diploanordnung, in den Kulturen vereinzelte Kolonien von Bacillen nebst Kokken in Ketten nachweisbar. Auffallend war, dass die Diplokokken, die mikroskopisch in grosser Zahl nachweisbar waren, nur spärlich gewachsen sind.

3. Untersuchung des bei der Sektion gewonnenen Herzblutes in unserem Laboratorium. Es wurden 4 Röhrchen Agar mit je 1 ccm unter allen Kautelen entnommenen Blutes beschickt. Es kamen zum Wachstum im 1. R. = 4, im 2. = 12, im 3. = 2 Kolonien.

Bakt. Diagnose: Bact. coli und Streptococcus lanceolatus.

8. Fall. Ulcusperforation am Magen. Naht der Perforation. Reinigung der Bauchhöhle. † an allgemeiner Peritonitis.

Schelling Alb., 42 J. Aufgen. 27. VI. 03, nachts 10¼ Uhr. Pat. giebt an, dieses schwere Leiden sei am 26. VI. abends plötzlich aufgetreten beim Heuabladen, nachdem er 2 Flaschen Bier getrunken hatte. Die letzten 3 Wochen habe er hie und da Schmerzen in der Magengegend links verspürt und vor 1 Jahr ähnliche Schmerzen wie jetzt durchgemacht. Der Arzt wurde erst am 27. VI. morgens gerufen und schickte nach einem zweiten Besuche abends den Kranken mit der Diagnose diffuse Peritonitis, wahrscheinlich nach Appendicitis, ins Spital. Im Laufe dieses Tages trank Pat. etwa ½ Tasse Milch und 1 Trinkglas Wasser.

Status: Blasses, mit kaltem Schweiss bedecktes Gesicht. Lippen livid. Nase und Hände kalt. Respiration oberflächlich, beschleunigt, 40. Puls schnell flatternd, unregelmässig, schwer zählbar. Abdomen wenig vorgewölbt, besonders das Epigastrium. Bauchdecken, namentlich die Recti, stark gespannt. Der ganze Bauch auf Druck empfindlich. Leberdämpfung verschwunden. Ausgesprochene Dämpfung in der Ileocoecalgegend und über der Symphyse. Am Thorax seitlich deutlich pleuritisches Reiben. Um 11 Uhr sah Dr. Brunner den Patienten, stellte die Diagnose auf diffuse Perforationsperitonitis und ordnete sofort die Operation an, um trotz schlechtester Aussichten nichts unversucht zu lassen.

Laparotomie: 1½ Stunden nach Ankunft. Es wird unter Infiltrationsanästhesie und etwas Aetherbetäubung zuerst der Schnitt zur Appendixentfernung angelegt. Nach Eröffnung der Bauchhöhle schiesst im weiten Strahl gelblich trübe Flüssigkeit hervor, welche fade und nicht übel riecht, was entschieden gegen Perityphlitis spricht. Der vorgezogene Wurmfortsatz zeigt denn auch keine Veränderungen. Die aufgefangene Flüssigkeit riecht nicht säuerlich, zeigt aber deutlich Milchflocken, woraus mit grosser Gewissheit der Schluss gezogen wird, dass es sich um eine Magenperforation handle. Nun wird sofort in der Medianlinie oberhalb des Nabels ein ca. 12 cm langer Schnitt angelegt. Auch hier quillt, mit Gas vermischt, massenhaft dieselbe Flüssigkeit hervor. Der Magen wird rasch vorgezogen, die Leber emporgehoben und es zeigt sich alsbald in der Pylorusgegend ein klaffendes, bohnengrosses Loch oben an der vorderen Wand. Die Oeffnung wird rasch durch zwei die ganze Magenwand durchgreifende Zwirnnähte geschlossen; darüber kommen 2 Lembertnähte, die alle sehr gut halten, da auffallenderweise das die Perforation umgrenzende Gewebe wenig starr ist. Auf die Nahtlinie wird das grosse Netz gelegt und aufgenäht. — 2. Akt. Reinigung der Bauchhöhle. In Anbetracht des schlechten Zustandes des Patienten wird von jeder Eventeration abgesehen. Es werden Drainöffnungen beiderseits tief

in den Lumbalgegenden angelegt und von hier aus werden je 2 dicke Drains ins kleine Becken und in die Hypogastrien gelegt. Dann wird vom Medianschnitt aus mit Kochsalzlösung das Exsudat ausgeschwemmt, bis die Flüssigkeit ziemlich klar abfliesst. Zwischen Leber und Magen wird eine Ibitmèche eingelegt und diese zum oberen Winkel der medianen Wunde hinausgeleitet. 4 Drains bleiben liegen. Voluminöser Verband. Dauer der Operation 1 Stunde; während derselben subkutane Infusion von 1 Liter Kochsalzlösung. Campherinjektion.

Trotz aller Stimulation hebt sich die Herzkraft nicht mehr und tritt 4 Uhr morgens Exitus ein.

Sektion 28. VI. 11 Uhr vormittags. Bei Eröffnung der Bauchhöhle in der Medianlinie quillt kein Exsudat vor. Die Därme sind mässig gebläht, injiciert, durch Fibrin verklebt. Perforation fest verschlossen, aufgenähtes Netz gut verklebt. In den Seitenpartien des Bauches etwas gelbliches Exsudat, einige Löffel voll im kleinen Becken. Zwischen den Därmen abgekapselte kleine Exsudatherde und dicke gelbgrüne Fibrinmembranen. Magen nicht besonders gross, enthält wenig gallig gefärbten Inhalt. Das Ulcus sitzt 10 Csstückgross am Pylorusring, trichterförmig. Auf der rechten Pleura eine 2Francsstück grosse Fibrinauflagerung.

Bakteriologische Untersuchung.

1. Untersuchung des bei der Operation aufgefangenen Exsudates. Dieselbe wurde sowohl in unserem Laboratorium, als von Herrn Dr. Silberschmidt in Zürich vorgenommen.

Ergebnis der eigenen Untersuchung:

Gesamt-Reaktion des Exsudates schwach sauer.

Direkte mikroskopische Untersuchung: Viele Mikrobien. Vorherrschend Diplokokken und Streptokokken bis zu 8 Gliedern. Diplokokken vielfach von Flammenform und mit Hof. Kurzstäbchen in Minderzahl.

Kulturen: Auf Agar aus 1 Oese massenhaft Kolonien. — Streptokokken und Bact. coli commune weit vorherrschend. Auf Gelatine Bacterium coli.

Protokoll von Dr. Silberschmidt:

Direkte mikroskopische Untersuchung. Sehr viele Mikroorganismen, darunter Kokken meist in Ketten (Streptokokken); Kurzstäbchen; längere, nach Gram nicht entfärbbare Bacillen etc.

Kulturen: Gelatine-Platte: fast ausschliesslich Kolonien von Bact. coli commune, ganz vereinzelte verflüssigende Kolonien von Kokken in Haufen. Agar-Strich: Graue Kolonien von beweglichen Kurzstäbchen (Bact. coli commune).

Zucker-Bouillon: Gasbildung. Kurzstäbchen, daneben Kokken. — In den aereoben mit auf 80° G erhitztem Material geimpften Agar- und Bouillonkulturen kam ein dem Bac. mesentericus vulgatus zur Entwicklung.

Anäerobe Kulturen: Agar (hohe Schicht). Fast nur B. coli commune. — Zucker-Bouillon: Neben Kurzstäbchen und Kokken lange, schlanke, meist zu 2 angeordnete, nach Gram nicht entfärbte Bacillen (Weiterzüchtung nicht gelungen).

Tierversuch: Ein Meerschweinchen wurde intramuskulär (in den Oberschenkel) mit frischem Eiter injiciert. Tod innerhalb 48 Stunden. Die Sektion ergiebt: ausgedehntes subkutanes Oedem, blutig serös. In der Oedemflüssigkeit und im Herzblut wurde kulturell Bact. coli commune nachgewiesen.

Eine Isolierung von anäeroben Mikroorganismen ist nicht gelungen.

Schlussergebnis: In dem erhaltenen Eiter konnten mikroskopisch massenhaft Mikroorganismen nachgewiesen werden. In den Kulturen kam namentlich Bact. coli commune zur Entwicklung, ferner Kokken in Ketten und in Haufen, ein Kartoffelbacillus und ein nur in der anäeroben Bouillonkultur angetroffener langer Bacillus.

2. Untersuchung des bei der Sektion entnommenen Bauchexsudats (Labor. Münsterlingen).

Direkte mikroskopische Untersuchung: Unmasse Diplokokken von der Form wie bei 1.

Kulturen: Es wurden zahlreiche Agarröhrchen mit je 1 Oese aus allen Gegenden der Bauchhöhle beschickt; ebenso Gelatineplatten angelegt. Bact. coli weit vorherrschend. In einem Röhrchen Bacillus subtilis. Streptokokken.

3. Untersuchung des Herzblutes (bei der Sektion gewonnen). Alle Kulturen negativ.

Bei diesen 4 neuen Fällen von Ulcusperforation erfolgte der Durchbruch lange schon bestehender, im Bereiche des Pylorus und der kleinen Kurvatur sitzender Ulcera frei in die Bauchhöhle. Bei allen Fällen war die Ausbreitung des Infektionsstoffes im Abdomen nach z. T. (siehe Fall 5 und 8) vorher reichlich aufgenommener Flüssigkeit eine profuse, die Keimzerstreuung zweifellos eine über das ganze Bauchfell ausgebreitete. Darüber brachte bei den 3 operierten Fällen schon die Laparotomie, bei dem nicht operierten die Sektion Gewissheit.

Der Zeitpunkt der Perforation ist bei Fall 5 mindestens 36 Stunden vor die Ankunft im Spital zurückzuverlegen. Bei dem nicht operierten Fall 6 trat der Durchbruch in der Nacht nach dem Spitaleintritt ein; zur Zeit als die dafür sprechenden Symptome gemeldet wurden, war der Zustand ein derartiger, dass jeder operative Eingriff durchaus kontraindiciert erschien. Bei Fall 7 fand höchstwahrscheinlich die Perforation nicht auf einmal in ihrer ganzen Ausdehnung statt, sondern es trat anfangs wohl aus kleinem Risse wenig Inhalt aus, später dann aber (abends 6 Uhr) erfolgte offen-

bar aus weiter klaffender Oeffnung unter stürmischen zum Collaps führenden Erscheinungen der Hauptschub mit massenhafter Entleerung. Die chirurgische Intervention fand hier ca. 12 Stunden nach Beginn der ersten Erscheinungen statt. Bei Fall 8 endlich beträgt das Intervall zwischen Durchbruch und Operation ca. 30 Stunden.

In diagnostischer Beziehung ist Folgendes bemerkenswert: Die Diagnose „Peritonitis diffusa" war in allen Fällen klar. Bei 3 Fällen wies die Anamnese mit Bestimmtheit auf Geschwürsperforation am Magen hin, es bestanden seit längerer Zeit schwere Erscheinungen von Ulcus. Der Operateur legte hier auch, die Diagnose vor dem Eingriff mit Sicherheit stellend, den Bauchschnitt gleich in der Medianlinie im Epigastrium an. Nicht so bestimmt war bei Fall 8 aufzutreten; hier kam wieder das Dilemma Ulcus-Appendixperforation in Frage. (Vergleiche meine Ausführungen „Ulcusperforation und Appendicitis" in Klinische Beobachtungen I). Die anamnestischen Angaben, die der Schwerkranke vor der Operation machte, lauteten hier nicht so bestimmt. Die Dämpfung war hauptsächlich in der Ileocoecalgegend ausgesprochen; auf Appendicitis lauteten auch die Angaben des behandelnden Arztes, der allerdings den Patienten nur einen Tag lang beobachten konnte. Ich legte hier zuerst den Appendixschnitt an; die Beschaffenheit des vorquellenden Exsudates überzeugte mich aber sofort, dass die Annahme falsch war, und wies mir die richtige Fährte. Es fehlte jeder üble Geruch und die aufgefangene Flüssigkeit zeigte kleine Milchgerinnsel. Die Appendix war von normalem Aussehen. Nun ging ich oben vor und kam rasch auf das Loch am Magen.

Bei allen 3 operierten Fällen fiel wieder die Gasentwicklung auf; am meisten war sie bei Fall 7 ausgesprochen, wo bei Eröffnung des Peritoneums ein ganzer Schwall hörbar herauszischte. Damit stand in Zusammenhang das bei allen 3 Fällen beobachtete Fehlen der Leberdämpfung.

Die bei allen Fällen geprüfte Reaktion des Bauchexsudates war stets sauer; aber bei keinem Falle fielen die Reaktionen auf Salzsäure positiv aus.

Die Perforationsstelle wurde bei allen Operierten rasch gefunden; ihr Verschluss gelang leicht und, wie die Sektion zeigte, in solider Weise. Die Naht wurde auch hier durch aufgenähtes Netz überdacht und mittelst Beuteltamponade geschützt. Die Ueberschwemmung der Bauchhöhle mit dünnflüssigem Infektionsstoffe war, wie bereits hervorgehoben ist, von den klaffenden Oeffnungen aus

eine anhaltende, bei Fall 7 und 8 ungemein profuse, über alle Regionen sich erstreckende gewesen, die resultierende Peritonitis eine totale, mit sehr reichlicher Exsudatbildung. Die Entfernung des Exsudates samt Mageninhalt geschah durch reichliche Irrigation mit physiologischer Kochsalzlösung, sowie durch Austupfen mit sterilen Kompressen. Diese sorgfältige „Toilette" sowohl wie die multiple Drainage und das Antistreptokokkenserum, die Salzwasserinfusion samt allen übrigen Massnahmen zur Hebung der gesunkenen Herzkraft konnten die weitgehende Vergiftung mit den verschiedenen Bakterienprodukten nicht mehr rückgängig machen, die hochgradige Lähmung der Peristaltik nicht mehr aufheben. Die 3 operierten Fälle starben wie der nicht operierte.

Im Ganzen gelang es mir also bis jetzt von 6 operierten Fällen nur 1 zu retten. Alle beobachteten nicht operierten Ulcusperforationen starben. Die Zeitintervalle zwischen Perforation und Operation betragen bei den sämtlichen Operierten (klinische Beobachtungen: I und II):

Fall 1 = ca. 16 Stunden
„ 2 = „ 48 „
„ 3 = „ 24 „
„ 5 = „ 36 „
„ 7 = „ 12 „
„ 8 = „ 30 „

Relativ am günstigsten lagen unter den neuen Beobachtungen die Verhältnisse bei Fall 7 insofern, als hier die chirurgische Therapie zu einer Zeit einsetzte, wo die Peritonitis noch nicht weit entwickelt war; es war noch nicht eitrig aussehendes Exsudat vorhanden, keine Verklebung der Därme, wenn auch schon starke Injektion der Darmserosa und etwas Meteorismus. Die in Masse vorgefundene Flüssigkeit war kaffeesatzähnlicher Mageninhalt. Auch hier wurde, wie oben gesagt, die Perforationsstelle rasch gefunden und gelang der Verschluss in der angegebenen Weise gut. Die Reinigung der Bauchhöhle durch Kochsalzlösung erfolgte auf das sorgfältigste. Patient erholte sich vom schweren Shock; der nach der Operation stundenlang nicht mehr fühlbare Puls liess sich wieder gut zählen, allein die Peritonitis wurde nicht überwunden und führte bei dem elend geschwächten anämischen Individuum zum Tode.

Auf die bei diesen Fällen gemachten bakteriologischen Befunde werde ich später ausführlich zu sprechen kommen.

1) Vgl. frühere Arbeit S. 761.

II. Fälle von Perforation des Magens bei Carcinom.

Von 18 Magenresektionen, die ich bis jetzt, d. h. in den Jahren 1896 bis Juli 1903 ausgeführt habe, sind 4 in unmittelbarer Folge der Operation gestorben: 3 an Peritonitis, 1 an Pneumonie. Ein 5. Fall starb am achten Tage nach sonst glatter Heilung an Lungenembolie plötzlich. In diesen der Peritonitis gewidmeten Arbeiten verweile ich bei den Fällen mit schlechtem Ausgang, denen man sonst meist keine so spezielle Aufmerksamkeit zu widmen pflegt. Meine Resecierten mit gutem Resultat kommen in andern Erfahrungsberichten zu ihrem Rechte[1]).

Die infolge dieser Operation auftretende Peritonitis kann eine exogene oder endogene, d. h. durch Infektion von aussen, oder vom Magen aus bedingt sein. Zwischen diesen Möglichkeiten zu entscheiden, wird nicht in jedem Falle gelingen. In der früheren Arbeit über Magenperitonitis habe ich einen dieser operativen Peritonitisfälle in die Kasuistik mit aufgenommen, weil ich sicher annehmen konnte, dass hier die Infektion durch Austritt von Mageninhalt in die Bauchhöhle erfolgte. Von den beiden andern, später erlebten Operationsperitonitiden gehört einer, wie ich annehmen muss, ebenfalls zur Kategorie Magenperitonitis; ich führe deshalb seine Krankengeschichte hier auf.

2. Fall[2]). Carcinoma ventriculi. Perforation der carcinomatösen Magenwand bei der Resektion. Allgemeine Peritonitis. †.

Streuli Emilie, 31 J. Aufgen. 20. IX. 01. Beginn des Leidens Januar 1901. Starke Abmagerung.

Status: Kachexie stark ausgesprochen. Hämoglobin 60 %. Deutlich palpabler Tumor. Starke Dilatation. Untersuchung des Magensaftes. HCl — Milchsäure +. Mikroskropische Untersuchung des nach Probefrühstück ausgeheberten Mageninhaltes zeigt zahlreiche Diplokokken, lange Fadenbakterien, lange dicke Stäbchen. 4 ccm dieses Inhaltes töten ein Kaninchen in 24 Stunden. (Vgl. hierüber die nachfolgende Arbeit: Experimentelle Untersuchungen Gruppe 3 b.)

1. X. 01 Operation nach Billroth I. Cirkuläres Carcinom am Pylorus. Der bewegliche Tumor wurde vorgezogen und zunächst das Netz abgebunden. Nachdem schon die Klemmen gelegt waren, bemerkte der Operateur, dass im Bereiche des carcinomatösen Stückes ein Riss

1) Die Erfahrungen bis 1900 sind niedergelegt in meiner Arbeit: „Meine chirurgischen Erfahrungen auf dem Gebiete des Magencarcinoms in den Jahren 1896—1900. Korr.-Bl. f. Schweizer Aerzte. 1901.

2) d. h. Perforation bei carcinomatösem Magen fortlaufend numeriert.

entstanden war, aus dem sich Inhalt entleerte. Rasche Tamponade der Perforation mit Gaze, Reinigung mit Aktolbäuschen. Beendigung der Operation nach dem Typus Billroth I in der gewohnten Weise. Nach der Operation Kochsalzinfusion 1000 ccm.

Am 2. X. morgens hohe Temperatur; frequenter Puls. Rasch sich entwickelnde Peritonitis. Morgens und abends je 10 ccm Antistreptokokkenserum. Kochsalzinfusion. Am 4. X. †.

Autopsie (2 Stunden post m.): Därme blass, gebläht. Serosa mit schmierig gelbgrünem Eiter belegt. Ziemlich viel Eiter in der Beckenhöhle. Totale eitrige Peritonitis. Nähte am Magen halten vollständig, nirgends eine Lücke. Es wird der Magen durch Schlundsonde mit Wasser gefüllt, so dass seine Wandung unter Druck steht, aber es dringt kein Tröpfchen durch.

Bakteriologische Untersuchung: a. Eiter: Die angelegten Deckglaspräparate zur direkten mikroskopischen Untersuchung gingen leider zu Grunde. Kulturen: Auf Agar: 1) Am zahlreichsten Streptococcus pyogenes. 2) Weniger zahlreich Staphylococcus aureus. b. Herzblut: Streptokokken in wenigen Kolonien.

3. Fall. Carcinoma ventriculi. Probelaparotomie. Ruptur des Magens. Verschluss der Perforation durch Netzplastik. Heilung der Perforation.

Emma Schmid, 24 J. (!). Wurde am 19. VIII. 03 aufgenommen. Den Beginn der Magenbeschwerden datiert sie 3 Jahre zurück. In letzter Zeit zunehmende Beschwerden, Erbrechen. Der Arzt schickt sie wegen Tumor in abdomine ins Spital.

Status: Starke Anämie. 40 % Hämoglobin. Deutlich palpabler Tumor am Magen. Untersuchung des Magensaftes: HCl —, Milchsäure —. Starke Motilitätsstörung und Dilatation.

Trotz des Alters wird die Diagnose mit grösster Wahrscheinlichkeit auf Magencarcinom gestellt.

15. IX. 03 Laparotomie. Es handelt sich um ein sehr ausgedehntes Carcinom, welches die Pylorusgegend cirkulär umgiebt und ca. 15 cm weit gegen den Fundus hin gewachsen ist. Auf der hinteren Fläche ist das Carcinom mit dem Mesocolon breit verwachsen und beim Versuche, den Magen behufs Inspektion etwas vorzuziehen, entsteht an dieser Stelle ein ca. $1^1/_2$ cm langer Riss, aus dem sich Mageninhalt entleert. Rasch wird die Perforation mittelst Tupfer verschlossen; die Umgebung mit Aktol 1:1000 gereinigt, dann werden breit fassende Nähte angelegt, die den Riss verschliessen. Ueber dem Riss wird zunächst das noch mobile Mesocolon von den Seiten her zusammengezogen und in Falten übernäht und schliesslich noch das grosse Netz darauf gepflanzt. Von jedem weiteren Eingriff wird abgesehen; die Radikaloperation ist nicht ausführbar, in Betracht wäre nur die Gastroenterostomie gekommen. Verschluss der

Bauchwunde in 2 Etagen. Dauer der Operation 1 h.

Der Verlauf war ein über Erwarten befriedigender. Zeichen von Peritonitis traten nicht auf. Im Weiteren nahm die Grundkrankheit ihren Gang. Die Patientin verliess am 21. X. 02 das Spital, um zu Hause zu sterben.

Die therapeutisch viel weniger wichtigen Carcinomperforationen sind, wie ich bereits in meinem Vortrag sagte, und in der nachfolgenden experimentellen Arbeit genauer erörtern werde, bedeutend gefährlicher als die Ulcusperforationen, weil hier bei meist fehlender HCl die Mikrobien in viel grösserer Zahl und mit ungeschwächter Virulenz austreten. Bei dem 1. Fall führte zweifellos die Auswanderung pathogener Organismen durch den bei der Operation erfolgten Riss der carcinomatösen Magenwand zu furibunder, unmittelbar an die Operation sich anschliessender Peritonitis. Auch hier stehen wieder die Streptokokken neben Staphylococcus aureus im Vordergrund; sie waren schon in dem ausgeheberten Mageninhalt reichlich vorhanden und eine kleine Quantität (4 ccm) dieses Inhaltes genügte, um ein Kaninchen durch Streptokokkenperitonitis zu töten. Bei der operierten Kranken ist wohl kaum eine so grosse Menge in die Bauchhöhle gelangt. Die frühzeitige Injektion von Antistreptokokkenserum war ohne jeden Einfluss.

Der 2. Fall ist nebenbei dadurch bemerkenswert, dass es hier um ein sehr ausgedehntes Magencarcinom bei einem 24jährigen Mädchen sich handelte. Die auch hier während der Operation d. h. der Probelaparotomie eintretende Perforation erfolgte an einer Stelle, wo das Mesocolon einer dem Durchbruch nahen Carcinompartie aufgewachsen war. Das spröde Gewebe der dünnen Wand riss beim sorgsamen Vorziehen des Magens ein. Der entstandene Riss wurde aber sofort bemerkt und es konnte der Verschluss in solider Weise durch Naht der Rissstelle und Aufpflanzen von Netz, sowie Zusammenfältelung des Mesocolons bewerkstelligt werden. Bei der Perforation trat unter den Augen des Operateurs Mageninhalt aus; nachweisbare Peritonitis erfolgte gleichwohl nicht. Vielleicht paralysierte das Berieseln und Tupfen mit Aktol 1 : 1000 die Streptokokken und Genossen.

Ueber ähnliche Vorkommnisse von Magenriss bei Operationen berichtet Hermes[1]) aus Sonnenburg's Abteilung. Bei einer Frau mit gutartiger Pylorusstenose entstand bei der Operation ein über

1) Zur praktischen Verwertbarkeit der Netzplastik. Deutsche Zeitschr. f. Chir. 1901. Bd. 61. H. 5 u. 6. Cit. nach Jahresber. der Chir. 1901. S. 613.

thalergrosser Defekt der Magenwand, der durch Nähte nur in sehr unzuverlässiger Weise geschlossen werden konnte und deshalb mit Netz übernäht wurde; dann wurde die Gastroenterostomie gemacht. Die Frau starb nach 10 Tagen an Pneumonie, und die Sektion zeigte, dass die Magenwunde anstandslos geheilt war. Bei einem andern Fall entstand bei Ablösung eines mit der Bauchwand verwachsenen Magencarcinoms ein über 6 cm langer Riss; die in dem morschen Gewebe absolut unsichere Nahtlinie wurde durch Netz gedeckt, und es erfolgte glatte Heilung.

Wie der Titel dieses Aufsatzes ankündigt, habe ich vor, hier anschliessend an diese meine weiteren eigenen Beobachtungen von Magenperitonitis eine Zusammenstellung der bisher bekannt gegebenen bakteriologischen Untersuchungsresultate zu geben. Dieser Zusammenstellung stelle ich in wörtlicher Wiederholung das voran, was ich in meinen früheren klinischen Beobachtungen hinsichtlich der bakteriologischen Aetiologie der Magenperitonitis gesagt habe[1]): Der Infektionsstoff, der bei der Magenperforation austritt, ist samt seinem Mikrobiengehalt ein in quantitativer und qualitativer Hinsicht sehr variabler Faktor; er ist, wie meine Versuche zeigen (siehe Vortrag und die nachfolgende ausführliche Arbeit), durchaus nicht immer gleich pathogen; es kann der eine Fall daher der Bekämpfung eher zugänglich sein als der andere. Die Intensität der Infektion — dies gilt von allen Peritonitiden — wechselt abgesehen von den verschiedenen Eigenschaften des Infectums, je nach Art, Menge, Virulenzgrad, Wachstumsenergie der beteiligten Peritonitiserreger. Die Infektionen sind verschieden schwer, die Vergiftungen qualitativ und graduell verschieden. Will man aber die Erfolge und den Wert einer Therapie beurteilen und mit einer andern Behandlungsweise vergleichen, so müssen ätiologisch gleichartige Infektionen zusammengestellt werden. Wie Mikulicz halte ich eine Einteilung der Peritonitiden auf rein bakteriologischer Grundlage für kaum durchführbar, dagegen finde ich es für durchaus angezeigt, dass man bei der vergleichenden Beurteilung des Effektes unserer Infektionstherapie, d. h. der Bekämpfung der Mikrobien und ihrer giftigen Produkte auch auf diesem Terrain darüber Klarheit haben sollte, mit welchen Gegnern, d. h. mit welchen Infektionserregern man es bei den zu vergleichenden Fällen zu thun hatte. Daran fehlt es aber, wie ich beim Studium der Lit-

1) Klinische Beobachtungen I.

teratur ersehe, fast durchweg. Unter Ergänzung der früher schon mitgeteilten Befunde stelle ich die wenigen in der Litteratur entdeckten Berichte mitsamt den meinigen im Folgenden zusammen, in der speciellen Absicht, sie später mit den Ergebnissen der experimentellen Arbeit zu gegenseitiger Ergänzung vergleichen zu können.

Bakteriologische Befunde bei Peritonitis infolge von Ulcusperforation am Magen.

Autor. Ort der Publikation.	Klinische Notiz.	Bakteriologische Untersuchung.
1) A. Fränkel. Wien. klin. Wochenschr. 1891. Nr. 13/15.	Serofibrinöse Peritonitis nach Perfor. von Ulc. vent.	Bacterium coli.
2) Ebenda.	Eitrige Peritonitis infolge von Ulc. perf.	„Ein Bakteriengemenge".
3) Ziegler. Studien über die intestinale Form der Peritonitis. 1893. S. 26.	Ulcusperfor.; nicht operiert †.	Untersuchung des Blutes intra vitam aus Vene negativ; ebenso post mortem Blut aus Herz.
4) Lennander. Mitteil. aus Grenzgebieten Bd. 4. S. 148. 1898.	„Ziemlich ausgebreitete lokale Peritonitis" nach Perfor. eines Geschwüres „im Magen am Pylor. oder vielleicht auch im Duoden." Operat. Heilung.	Aus dem bei der Operation gewonnenen Eiter „wurde Streptoc. pyog. gezogen".
5) Gerulanos. D. Zeitschr. f. Chir. 1898. Bd. 49. S. 307.	Subphrenischer Abscess nach Ulc. perf. Drainage. Heilung.	Der stinkende Eiter enthielt „Streptoc. in kurzen Ketten".
6) Lund[1]). Boston medical and surg. journal 1900. S. 25.	30 j. Mann. 16 Stunden nach der Perfor. operiert. Ulc. in der Nähe des Pylor. Geheilt.	Aus dem bei der Operation entnommenen Exsudat werden Streptoc. pyog. und Bact. coli gezüchtet.
7) Warren. Boston med. and surg. journal 1900 I. p. 429.	19 j. Fuhrmann 15 Std. post perf. operiert Perfor. am Magen in der Nähe des Pylorus. Heilung.	Kulturen aus bei der Operation entnommenen Exsudat blieben steril. Der Autor fügt dem hinzu „and I presume it was due to this fact that the patient recovered".
8) Allen. Ibid. S. 607.	Operation bei Ulcus-Perfor. an der hintern Wand. Weitere Angaben über Zeit der Operation fehlen.	Kulturen aus bei der Operation entnommenem Exsudat steril. Der Autor bemerkt dazu „and possibly that accounted for the favorable insult".
9) Mikulicz. Mitt. a. d. Grenzgeb. II. Bd. 1897. S. 258.	Ulc. perf. der kl. Kurvatur. Subphrenischer Abscess. Incision. Drainage.	Im Eiter „Staphyloc. aur. Streptokokken, Bact. coli".

1) Auf Nr. 6, 7, 8 hat mich Dr. Fritz Brunner in Zürich freundlichst aufmerksam gemacht, der mit einer klinischen Arbeit über Ulcusperforation beschäftigt ist.

Anmerkung bei der Korrektur: Die Arbeit ist erschienen in D. Zeitschr. f. Chir., Bd. 69, Heft 2. Bakteriolog. Befunde liegen hier bei 6 Fällen vor, darunter 2 der von mir beobachteten.

Autor. Ort der Publikation.	Klinische Notiz.	Bakteriologische Untersuchung.
10) Kirkpatrik nach Keen und Tinker. New-York med. Journal 1898 I. p. 815.	20 j. Frau. 4 Std. nach der Perfor. operiert. Heilung.	Kulturen aus der Bauchhöhle steril.
11) Jensen. Arch. f. klin. Chir. Bd. 70. 1. S. 122.	62 j. Frau. Ulc. perfor., nicht operiert †. Peritonitis fibrinopurulenta universalis.	„Direkte Mikroskopie des Eiters: nur lanceolate, capsulate Diplokokken. Kultur auf schrägem Agar: Zahlreiche Kolonien von Pneumokokken, 5—6 Kolonien des Bact. coli.“
12) Jensen. Ibid.	50 j. Frau. Ulc. perfor. Nicht operiert †. Peritonitis fibrinopurul.	„Bei Mikroskopie und Kultur vorwiegend lanceolate Diplokokken, nur einzelne Stäbchen“.
13) Jensen. Ibid.	21 j. Soldat. Perfor. nahe dem Pylor. Operation †. Seropurul. Exsudat.	„Mikroskopie des seropurulenten Exsudates und der Fibrinmembranen zeigte nur capsulate mehr oder weniger lanceolate Diplokokken, die sich nach Gram färbten. Kultur: In Agar und Bouillon aus den Fibrinmembranen Reinkultur des Pneumococcus mit sehr charakteristischen Kolonien auf schrägem Agar; aus dem seropurulenten Exsudat Reinkultur auf schrägem Agar, in Bouillon vorwiegend Pneumokokken ausser einzelnen Stäbchen, 4 Gährzellen. Tierversuche: Subkutane Injektion von 1 ccm seropurulenten Exsudates an 2 weissen Mäusen. Aus Blut und Organen wurde der Pneumococcus in Reinkultur gezüchtet.“
14) Conrad Brunner. Klinische Beobachtungen I. l. c. S. 747. 1901[1])	Fall Frefel. Ulc. perfor. am Magen. Naht des Ulc. Subphrenischer Abscess. Drainage. Heilung.	1) Abimpfung während der Operation von dem aus der Perforation austretenden Inhalt. Kulturen: Staphyloc. pyog. aur. und weisse Hefe. 2) Im Eiter des subphrenischen Abscesses. Mikrosk.: 1) Streptok. 2) In ungeheurer Menge Kurzstäbchen. Coli?
15) Conrad Brunner. Ibid. S. 777. 1901.	Fall Rutishauser. Ulc. perf., nicht operiert †.	Im Bauchexsudat. Mikrosk.: a) Streptok. b) Einzelne Kokken. c) Am zahlreichsten Kurzstäbchen mit abgerundeten Enden. d) Vereinzelt feine schlanke Stäbchen. Kulturen: Streptok. und Bact. coli.

1) Die Fälle mit Duodenalulcus lasse ich ausser Betracht. Von meinen Befunden hier nur kurze Resumés.

Autor. Ort der Publikation.	Klinische Notiz.	Bakteriologische Untersuchung.
16) Conrad Brunner. Klinische Beobacht. II. 1903.	Fall 5. Schilling. Ulc. perf. Operiert †. Vgl. Krankengeschichte vorn.	Bauchexsudat bei der Operation entnommen. Mikrosk.: Massenhaft nur Streptok. u. Diplok. Kulturen: Fast ausschliesslich Streptok. aerob und anaerob. Spärlich anaerob Coccobacillen. Blut intra vitam aus Vene entnommen. Kulturen steril.
17) Conrad Brunner. Ibid. 1903.	Fall 6. Mätzler. Ulc. perf. nicht operiert †. Vgl. Krankengeschichte vorn.	Bauchexsudat bei der Sektion. Mikrosk.: 1) Streptok. 2) Stäbchen in Minderzahl. Kulturen: Staphyloc. aur. und Streptoc. pyog. Nur anaerob wachsende Stäbchen. Blut aus dem Herzen. Kulturen steril.
18) Conrad Brunner. Ibid. 1903.	Fall 7. Meier. Ulc. perf., operiert †. Vgl. Krankengeschichte vorn.	Bauchexsudat bei der Operation. Mikroskop.: Vorherrschend Diplok. Kulturen: Nur 3 Kolonien. Bei der Sektion: In Exsudat und Herzblut Bact. coli und Streptoc. lanceol. Keine Anaeroben.
19) Conrad Brunner. Ibid. 1903.	Fall 8. Schelling. Ulc. perf., operiert †. Vgl. Krankengeschichte vorn.	Bauchexsudat bei der Operation. Mikrosk.: Sehr viele Mikroorganismen. Vorherrschend Diplok. u. Streptok. Kulturell: Vorwiegend Bact. coli comm., Streptok. Vereinzelt Bac. subtilis. Bac. mesentericus Lanzer anaerober Bacillus.
20—22) v. Beck. Diese Beiträge Bd. 34. S. 117.	Es wird über 3 Fälle von Ulc. perf. berichtet, die sämtliche operiert und geheilt wurden.	S. 117 heisst es nur kurz, dass bei diesen Fällen „vorwiegend" Bacterium coli im Eiter enthalten war.

Bei diesen 22 Fällen, die ich aus hunderten von publicierten Ulcusperforationen herausfand, sind die gegebenen bakteriologischen Mitteilungen sehr ungleichwertig insofern, als nur bei wenigen umfassende und genaue Untersuchungen vorliegen. Anaerobenzüchtungen fanden nur bei meinen Fällen statt. Von der direkten mikroskopischen Untersuchung des peritonitischen Exsudates ist meist kein Wort gesagt, obgleich diese bekanntlich von grösster Wichtigkeit ist, um die bei der Infektion prädominierende Bakterienspecies zu bestimmen. Ueberblicken wir indessen das Vorliegende und stellen wir zusammen, was da für Mikrobienarten vorgefunden wurden, ohne daraus allgemein giltige Schlüsse zu ziehen.

Es wurden gefunden:

Streptokokken = 9 mal; davon 2 mal allein, 7 mal in Mischinfektion.

Pneumococcus resp. Streptococcus lanceolatus	= 4 mal; stets mit andern Organismen zusammen.
Bacterium coli	= 10 mal; davon 1 mal allein (?), 9 mal in Mischinfektion.
Staphylococcus pyog. aureus	= 3 mal; stets in Mischinfektion.
Hefezellen	= 2 mal als Nebenbefund.
Exquisit anaerobe Stäbchen	= 2 mal neben andern Mikrobien.
Die aus dem Bauchexsudat angelegten Kulturen blieben steril.	= in 2 Fällen.

Von Bakteriengemischen sind angegeben:

Streptococcus pyog. + Bact. coli	= 2 mal
Streptokokken + Staphylococcus aureus + Bact. coli	= 1 mal.
Streptokokken + Staphylococcus aureus + anaerobe Stäbchen	= 1 mal
Pneumokokken + Bact. coli	= 3 mal
Streptokokken + Bact. coli + Bact. subtilis + Bact. mesentericus + anaerobe Stäbchen	= 1 mal.

Es handelt sich, wie aus Allem zu sehen ist, meist um Poly- und Doppelinfektionen, selten um Monoinfektionen. Als dominierende Species treten die Streptokokken (St. pyogenes und lanceolatus) sowie das Bacterium coli auf. Aus dem Gemische von pathogenen und nicht pathogenen Organismen, welche bei diesen Ueberschwemmungen mit Mageninhalt in die Bauchhöhle gelangen, vermögen sich stets nur wenige Arten zu entwickeln, und unter diesen behaupten die eben genannten, besonders die ersten, entschieden den Platz. Das Urteil über diese prädominierende Stellung muss in erster Linie auf der direkten mikroskopischen Untersuchung des Exsudates fussen; auf diese ist bei unseren Untersuchungen ein Hauptgewicht verlegt. Im Ausstrichpräparat sahen wir vor Allem Diplokokken vorherrschend, während sie auf den Kulturen sich oft nicht entwickelten, oder von den üppigen Colibacillen überwuchert wurden (z. B. Fall 8).

Wichtig ist der Befund beim 7. unserer Fälle in Hinsicht auf die nachfolgenden experimentellen Untersuchungen. Es waren hier in dem bei der Operation gewonnenen Mageninhalt direkt mikroskopisch Mikrobien, vor Allem wieder Diplokokken nachweisbar. In den Kulturen gingen ganz vereinzelt Kolonien an. Kaninchen, wurden bei Injektionen von Mengen dieses Inhaltes bis auf 20 ccm nicht getötet. Aus dem bei der Sektion des Patienten gewonnenen Exsudate aber liessen sich Streptokokken und Colibacillen in Menge züchten. Es ist anzunehmen, dass der starke

Salzsäuregehalt dieses Mageninhaltes eine Entwicklungshemmung bedingte, die anfangs sich im Ausbleiben des Wachstums auf künstlichen Nährböden bemerkbar machte, und die so weit reichte, dass bei intraabdomineller Uebertragung relativ grosser Mengen Kaninchen nicht tödlich inficiert wurden. Die Virulenzschwächung genügte aber nicht, um die mit den gewaltigen Mengen von Mageninhalt zahlreich in den menschlichen Peritonealsack gelangten Streptokokken und Colibacillen an der Erzeugung der Peritonitis zu verhindern.

Interessant ist ferner, dass bei Nr. 8 unserer Fälle aus dem Bauchexsudate neben Streptococcus pyogenes und Bact. coli der Bacillus subtilis gezüchtet werden konnte. Die Abimpfung von Exsudat hatte aus den verschiedensten Stellen des Peritonealraumes stattgefunden, wobei je eine Oese auf Agar übertragen wurde. Subtilis gelangte nur in einem Röhrchen zum Wachstum. Dieser Bacillus, der im Mageninhalt sehr häufig getroffen wird, ist kein harmloser Saprophyte, sondern kann unter bestimmten Bedingungen pathogen wirken. Es wird davon in der folgenden experimentellen Arbeit mehr die Rede sein.

Den Anaeroben scheint nach dem, was an meinen Fällen beobachtet wurde, eine grosse Bedeutung nicht zuzukommen. Es fanden sich solche nur ganz vereinzelt.

Bakteriologische Untersuchungen des Blutes intra vitam wurden 2mal mit negativem Resultate vorgenommen. Bei einem meiner Fälle (Nr. 7) wurden bei der Sektion aus dem Herzblute dieselben Organismen (Streptokokken und Colibacillen) rein gezüchtet, die im Bauchexsudate sich fanden.

Von bakteriologischen Befunden bei Peritonitis infolge von subkutaner Magenperforation nach Verletzung bei sonst gesundem Magen fand ich nur in Rehn's [1]) Zusammenstellung der „Verletzungen des Magens durch stumpfe Gewalt" bei dem von ihm selbst beobachteten Falle die Notiz: „Die Kulturen, welche von dem Inhalte der Bauchhöhle gemacht wurden, blieben steril".

Was die bakteriologischen Befunde bei Peritonitis infolge von Magenperforation bei Carcinom betrifft, so können als reine Beobachtungen nur solche gelten, bei denen es um subkutane Perforation nicht operierter Fälle sich handelt;

1) Rehn, Die Verletzungen des Magens durch stumpfe Gewalt. Arch. f. klin. Chir. 1896. Bd. 53. S. 397.

solche liegen mir nicht vor. Bei Fränkel heisst es an angegebenem Orte kurz, dass er bei einem Fall von fibrinöser Peritonitis bei Carcinoma ventriculi den Diplococcus pneumoniae gefunden habe. Bei meinen nicht subkutanen Fällen (1 Fall der früheren Arbeit und Fall 2 der jetzigen) habe ich laut Begründung in der Epikrise angenommen, dass es um endogene, d. h. vom Magen ausgehende Peritonitis sich handelte. Beim einen Fall fand sich Staph. pyogenes aureus, beim andern waren im Exsudate Streptokokken vorherrschend, daneben Staph. pyog. aureus; im Blute Streptokokken.

Ich schliesse damit diesen zweiten klinischen Bericht in der Absicht, das hier am Menschen Beobachtete in der nachfolgenden experimentellen Arbeit weiter zu verwerten.

AUS DEM

KANTONSSPITAL MÜNSTERLINGEN.

DIRIGIERENDER ARZT: DR. C. BRUNNER.

II.

Experimentelle Untersuchungen über Aetiologie und chirurgische Therapie der durch Mageninhalt bewirkten Peritonitis[1]).

Von

Dr. **Conrad Brunner.**

Es bringt die folgende Arbeit ausführlich mit Protokollbelegen das, was ich in meinem Vortrage am Chirurgenkongress 1902 im Resumé mitgeteilt habe[2]); ausserdem enthält sie dort noch nicht berührte Untersuchungen. Die Kenntnis meiner vorausgeschickten Arbeiten über die klinischen Erfahrungen auf dem Gebiete der operativ behandelten Magenperforationen[3]) muss vorausgesetzt werden; manches daraus wird hier rekapituliert oder genauer ausgeführt.

1) Der bakteriologische Teil der Untersuchungen wurde in Verbindung mit Herrn Dr. Silberschmidt, Privatdocent am bakteriologisch-hygienischen Institut Zürich, bearbeitet.

2) Verhandlungen des Kongresses sowie Arch. f. klin. Chir. Bd. 67. H. 4.

3) Klinische Beobachtungen über Aetiologie und chirurg. Therapie der Magen-Duodenumperforation und Magenperitonitis. Diese Beiträge Bd. XXI. H. 3. Ferner „Weitere klinische Beobachtungen über Aetiologie und chirurg. Therapie der Magenperforation. Dieses Heft der klin. Beiträge. Die beiden Arbeiten werden als klinische Beobachtungen I und II citiert.

A. Aetiologischer Teil.

Die Perforation des Magens, welche zum Austritt von Mageninhalt in die Bauchhöhle führt, kommt unter sehr verschiedenen Bedingungen zu Stande: 1. Infolge von Verletzungen. Durch stumpfe Gewalt, durch Schuss oder Stich bedingt, können solche den Magen in den verschiedensten Situationen treffen, den gesunden wie den kranken, den leeren wie den gefüllten in allen Phasen der Verdauung. 2. Durch Perforation von ulcerösen Processen. Unter diesen steht obenan die Perforation infolge von Ulcus rotundum. Auch hier kann der Durchbruch in allen möglichen Stadien der Magenfüllung und Verdauung erfolgen; beim einen Patienten perforiert, wie meine selbst gemachten Beobachtungen lehren, der fast leere Magen mitten in der Nacht im Bett, beim andern nach Genuss von mehreren Schoppen Bier u. s. w.

Während beim runden Magengeschwür bekanntermassen der Magensaft fast immer stark sauer ist, sehr oft eine Steigerung der Salzsäureproduktion stattfindet, ist beim Carcinom, dessen ulceröse Zerstörung ebenfalls zum Durchbruch führen kann — ich habe dies mehrmals beobachtet — fast immer Salzsäuremangel zu konstatieren. Aus diesen kurz angedeuteten, wichtigen Momenten folgt schon, dass der Infektionsstoff, der bei Magenperforation austritt, quantitativ und qualitativ von sehr verschiedener Valenz sein muss. Die wichtigsten Eigenschaften dieses Infektionsstoffes zu studieren, wird unsere erste Aufgabe sein.

I. Die Beschaffenheit des Infektionsstoffes.

1. In physiologisch-chemischer Beziehung.

Dieselbe ist je nach dem gesunden oder kranken Zustande des Magens eine verschiedene. Wir setzen zuerst den Fall, es handle sich um Austritt von Mageninhalt bei einer Verletzung des gesunden Magens.

a) Beim gesunden Magen. Die Perforation kann bei vollständig speiseleerem Magen erfolgen und es wird sich unter diesen Umständen nur um Austritt von ganz geringen Sekretmengen handeln können. Nach Rosin[1]), Schreiber[2]), Martius[3]),

1) Ueber das Sekret des nüchternen Magens. Deutsche med. Wochenschr. 1888. S. 966.

2) und 3) Cit. nach Boas, Diagnostik und Therapie der Magenkrankheiten. II. T. S. 134.

Boas[1]) kann man bei absolut Magengesunden mehr oder weniger grosse Mengen, bis auf 100 ccm, verdauungskräftigen salzsauren Sekretes durch Aspiration aus dem nüchternen Magen entleeren. A. Huber[2]) fand ihn stets ganz leer. Das Sekret ist meist schleimhaltig, bisweilen grünlich gefärbt und wird durch das eiweisshaltige Zellenmaterial, das im Schleime und Speichel (!) der oberen Verdauungsorgane fast ununterbrochen in den Magen hinabsickert, zur Abscheidung gebracht. Der Salzsäuregehalt beträgt bis 1,5‰ [Rosenheim][3]). Rosin fand solche in 31 von 42 Fällen.

Ungleich gefährlicher ist, wie wir wissen, die klaffende Verletzung des Magens nach Speise- und Getränkaufnahme; es fallen dabei wieder sehr verschiedene Situationen in Betracht. Es kann der Magen, welcher nüchtern nur durch Getränkaufnahme gefüllt wurde, getroffen werden. Wie steht es hier mit der Beimischung von Magensekret, d. h. was vom Standpunkte dieser Arbeit aus das wichtigste ist, mit der Absonderung der antizymotisch wirkenden Salzsäure?

Während nach Moritz[4]) das reine Wasser keine Salzsäuresekretion herbeiführt, lehrten ihn Versuche mit andern Flüssigkeiten, wie Bouillon, Milch, kohlensaurem Wasser, dass durch diese eine Reizwirkung auf die Magenschleimhaut ausgeübt wurde, welche zu Salzsäuresekretion führt.

Ein in quantitativer und qualitativer Beziehung ungemein variables und kompliciertes Gemisch kann der austretende Mageninhalt nach Aufnahme fester und flüssiger Nahrung darbieten. Von Wichtigkeit sind dabei für uns die verschiedenen Phasen, in denen die Perforation erfolgen kann, weil je nach dem Zeitpunkte der Magenverdauung die Ingesta vom Magensafte, speciell von der Salzsäure in verschiedenem Masse durchsetzt sind.

Ohne Allbekanntes breit aufzutischen, halte ich es für angezeigt, hier über den Magenchemismus, insbesondere über die Art und Weise der Salzsäureproduktion so viel knapp zu rekapitulieren, als für den weitern Gang der Arbeit zu wissen Grundbedingung ist:

Die überall in den Lehrbüchern aufgeführten Analysen des speichelhaltigen Magensaftes beim Menschen ergeben, basie-

1) l. c.

2) Ueber Magensaftfluss. Korr.-Bl. f. Schweizer Aerzte. 1899. Nr. 19.

3) Pathologie und Therapie der Krankheiten des Verdauungsapparates. II. S. 326.

4) Ueber die Funktion des Magens. Münch. med. Wochenschr. 1895. Nr. 49.

rend auf den Untersuchungen hauptsächlich von Bidder und Schmidt[1]), folgende Zusammensetzung:

Wasser	994,2	‰
Salzsäure	2	„
Organische Bestandteile .	3,2	„
Salze { Chloralkalien Phosphors. Kalk	2,2	„
Magnesia	—	„
Eisen	—	„

Der Salzsäuregehalt wird durchschnittlich auf 0,1—0,22 % berechnet (Boas).

Die Produktion der Salzsäure beginnt nach Ewald[2]) wahrscheinlich in dem Moment des Eintrittes der Speisen in den Magen, wird aber so lange mit Beschlag belegt und ist deshalb nicht in freiem Zustande vorhanden, als sich einmal Eiweisskörper finden, in die sie sich imbibiert und mit denen sie eine lockere Verbindung bildet, zum andern Mal Salze oder Basen da sind, deren Affinitäten gesättigt werden müssen. Es lasse sich daher über das erste Auftreten freier Salzsäure im Mageninhalt eine bestimmte Zeit nicht angeben. Dem entsprechend verstehen wir nach Rosenheim unter freier Salzsäure den Ueberschuss, der nach erfolgter Bindung der vorhandenen Affinitäten noch übrig bleibt. Die Salzsäure wird also um so früher als freie erscheinen, je geringer die vom Magen zu leistende Aufgabe ist, also je kleiner die Mahlzeit ist. Nach einem Ewald'schen Probefrühstück, bestehend aus ca. 300 gr Thee und 40 gr Weissbrot ist bereits nach ca. 35—40 Minuten freie Salzsäure nachweisbar und bleibt es bis zur völligen Elimination der Speisen in das Duodenum. Anders nach einem Riegel'schen Mittagessen, kombiniert aus ca. 400 gr Suppe, 50 gr Weissbrot, 60 gr Schabefleisch: hier ist der Nachweis freier Salzsäure erst nach ca. 2 Stunden möglich. Es lassen sich mithin 2 Stadien der Verdauung abgrenzen, das erste, in dem die Salzsäure noch gebunden, das zweite, in dem sie frei ist. Je grösser die Mahlzeit, um so höher steigt der Aciditätsgrad und um so mehr Zeit erfordert der Ablauf des Verdauungsgeschäftes. Gegen Ende desselben nimmt der Aciditätsgrad ab, da von der secernierten Salzsäure ein guter Teil durch den Pylorus in das Duodenum hinübergeschafft wurde. Nach Martius und Lüttke[3]) wird jedes Missverständnis hinsichtlich des Begriffes „freie Salzsäure“ durch die Definition vermieden: „Die frei secernierte HCl wird während des Verdauungsaktes

1) Hermann's Lehrbuch der Physiologie und Ewald's Klinik der Verdauungskrankheiten.

2) Klinik der Verdauungskrankheiten. I.

3) Martius und Lüttke, Die Magensäure des Menschen. Stuttgart. Enke. 1892. S. 22.

an das Nahrungseiweiss gebunden und ist daher, so lange die Sättigung dauert, für diejenigen Reaktionen nicht nachweisbar, die eben nur freie Säure anzeigen (nicht aber für die quantitative Analyse). Der positive Ausfall der Farbstoffreaktionen in einem Verdauungsgemisch weist also überschüssige Säure nach, d. h. solche, die keine unbesetzten Eiweissaffinitäten mehr vorfindet, also nichts mehr zu binden hat".

Wir halten nach diesen Ausführungen vorläufig vor Allem das für uns wichtige Faktum fest, dass die aufgenommene Nahrung erst nach längerem Verweilen im Magen mit Salzsäure imbibiert und durchsetzt wird, dass sie nicht etwa in ein von Anfang an mit dieser Flüssigkeit gefülltes Reservoir gelangt.

Tritt also eine Perforation des Magens zu Anfang einer Mahlzeit ein, so ist zu schliessen, dass wir es mit Austritt von Inhalt zu thun haben, der noch nicht, oder nur ganz kurz unter dem Einflusse der Salzsäure stand, während nach 1stündigem Verweilen der Nahrung die Acidität den Höhepunkt erreicht hat.

Da, wie wir später noch genauer sehen werden, der Konsistenz des Mageninhaltes unter den Infektionsbedingungen eine wichtige Bedeutung zukommt, so müssen wir jetzt der Beschaffenheit des Chymus in verschiedenen Phasen der Magenverdauung unsere Aufmerksamkeit zuwenden.

Im allgemeinen verweilen die Speisen je nach der Menge und Verdaulichkeit des Genossenen 3—10 Stunden im gesunden Magen, im pathologischen viel länger (Ewald). Die Entleerung der Magencontenta durch den Pylorus in das Duodenum hängt nach Boas und Ewald unter normalen Verhältnissen von dem Säuregrad derselben ab; es würde dadurch verständlich, dass ein und dieselbe Nahrung ausserordentlich wechselnde Zeiten im Magen verbleibt. Nach den Untersuchungen von Moritz[1]) geht die Einwirkung des Magenchemismus bei einem grossen Teil der Nahrung nur bis zur Erzeugung eines schlüpfrigen, breiartigen Zustandes, in welchem der Durchtritt durch den Pylorus erfolgt. Tritt nun eine Magenperforation mit grosser Oeffnung gleich nach Aufnahme einer gemischten Mahlzeit ein, so werden, je nachdem das Individuum sorgfältig kaut, oder grosse Bissen verschlingt, grobe oder feine Partikel den Magen verlassen und es wird das aufgenommene Getränk aus dem Reservoir abfliessen so wie es hineingelangte. In einem späteren Stadium wird der Inhalt als „Brei" austreten.

Wenn wir die Kasuistik der Magenverletzungen durch-

1) Ueber die Funktion des Magens. Münch. med. Wochenschr. 1895. Nr. 49.

gehen, so finden wir denn auch alle möglichen Angaben über den derzeitigen Füllungszustand des Magens, über die Qualität und Quantität des austretenden Inhaltes aufgezeichnet. Je grösser und klaffender die Wunde, desto leichter und rascher entleert sich der Inhalt. Bei Revolverschüssen treten aus der Oeffnung oft nur einige Tropfen Schleim, bei grossen Magenrissen durch stumpfe Gewalt, bei Abreissen des Magens vom Pylorus, wie dies vorgekommen, kann der ganze Inhalt sich entleeren.

Rehn[1]) fand bei einer Verletzung durch stumpfe Gewalt mit 7 cm langem Risse in der Bauchhöhle trübe Flüssigkeit „mit Weckbröckeln vermischt". Mac Cormac[2]) citiert folgende Beobachtung von Archer: „Ein Mann empfing eine durchdringende Magenwunde, kurz nachdem er reichlich Kohl und Speck gegessen und Obstwein dazu getrunken hatte. Die Wunde war zwei Zoll lang, der Mageninhalt reichlich in die Bauchhöhle getreten. Dennoch genas der Mann; Kohlreste fanden sich später in einer Eitergeschwulst, die sich in der Weiche gebildet hatte".

Da, wenn Austritt des Mageninhaltes einige Zeit nach der Nahrungsaufnahme erfolgt, derselbe je nach dem Zeitpunkte des Austrittes, der Beschaffenheit und Quantität der Speisen mit Salzsäure mehr oder weniger gesättigt ist, so ist natürlich anzunehmen, dass mit dem austretenden Inhalt auch Salzsäure gebunden oder frei mit in die Bauchhöhle austritt. Mehrere Autoren, so Körte[3]) erwähnen denn auch, dass das bei der Laparotomie vorgefundene Exsudat einen „säuerlichen Geruch" gehabt habe. Wanach[4]) spricht von „saurer Reaktion" die von verschiedenen Operateuren konstatiert worden sei. Ich selbst habe bei dem letzt beobachteten, in „Klinische Beobachtungen II" geschilderten Fällen die Reaktion des Exsudates bei der Operation oder Sektion geprüft; dieselbe war wohl auf Lakmus schwach sauer, Kongopapier aber wurde nicht gebläut, Salzsäurereaktion negativ. Wir sind damit schon auf das Gebiet des krankhaft veränderten Magenchemismus geraten, doch treffen diese Bemerkungen für die Perforation nach Verletzung wie bei Ulcus zu.

---

1) Rehn, Die Verletzungen des Magens durch stumpfe Gewalt. Arch. f. klin. Chir. 1896. Bd. 53. S. 394.

2) M. Cormac, Ueber den Bauchschnitt bei der Behandlung von intraperitonealen Verletzungen. Volkmann's Vorträge. Nr. 316. S. 3042.

3) Körte, Weiterer Bericht über die chir. Behandlung der diffusen eitrigen Bauchfellentzündung. Mitteil. aus den Grenzgebieten. Bd. 2. S. 170.

4) Wanach, Ein Beitrag zur chir. Behandlung des Duodenalgeschwüres. Arch. f. klin. Chir. Bd. 56.

b) Beim kranken Magen.

Verletzungen können auch den kranken Magen treffen und Perforationen infolge von ulcerösen Processen kommen selbstredend nur bei pathologischen Verhältnissen vor. Da durchbrechende Ulcera rotunda dabei die Hauptrolle spielen, so müssen wir dem Verhalten der Magenverdauung bei letzterer Affektion unser Hauptinteresse zuwenden.

Der Satz Ewald's[1]) „beim Ulcus wird stets ein salzsäurehaltiger, zumeist ein übersalzsäurehaltiger Saft secerniert", dürfte heutzutage allgemein anerkannt sein. In der Mehrzahl der Fälle ist Superacidität vorhanden (Riegel, u. A.): Säuremengen von 3,0—3,5‰ nach einem Mittagbrot, von 2,0—3,0‰ nach einem Probefrühstück sind durchaus nichts Seltenes; nach Boas geht sie bis auf 5‰. Bei einem Drittteil der Fälle ist der Aciditätsgrad ein normaler, in der Minderzahl konstatiert man Subacidität. (Rosenheim.)

Bei einem beträchtlichen Procentsatz von Fällen ist nicht nur Superacidität, sondern das Nebeneinanderbestehen von Magensaftfluss und Ulcus festgestellt, und zwar trifft dies meist bei Ulcusfällen zu, die zugleich mit Stenose des Pylorus verbunden sind. Dass letztere zur Zeit der Perforation bestehen kann, zeigt einer der von mir operierten Fälle (Ulcusperforation 1). Demgemäss haben wir hier öfters mit gestörten motorischen Verhältnissen zu rechnen, mit abnorm langem Verweilen, sowie mit Anhäufung der Ingesta im Magen; mit einem zur Zeit der Perforation vollständig leeren Magen wird man es unter solchen Verhältnissen selten zu thun haben.

Wir heben aus dem Gesagten als wichtigstes Faktum heraus, dass es bei Ulcus perforans oft um einen mit Salzsäure stärker als unter normalen Verhältnissen durchsetzten Infektionsstoff sich handeln muss.

Spontane Perforation des Magens kommt nun auch bei carcinomatösen Ulcera vor, doch viel weniger häufig und meist in einem Stadium, wo auf operative Therapie fast immer verzichtet werden muss. Ich habe 2mal Perforationsperitonitis bei Spontandurchbruch von Carcinom gesehen, ohne dabei an einen operativen Eingriff denken zu können. Es ist nun aber diese Perforationsperitonitis der Beachtung deshalb wert, weil sie bei der operativen Behandlung des Magencarcinoms, speciell bei der Resektion kei-

1) l. c. Ausgabe 1893. S. 396.

neswegs ein seltenes Ereignis bildet. Unter 43 Todesfällen nach Pylorusresektion, welche Haberkant[1]) zusammenstellt, war 25mal Perforation der Naht, also Perforationsperitonitis die Ursache.

Als für uns äusserst wichtige Thatsache steht hinsichtlich der Veränderung des Chemismus beim Magencarcinom das Fehlen der Salzsäure im Vordergrund. Boas konstatierte Salzsäuremangel bei 87% der untersuchten Fälle[2]), bei den restierenden war freie Salzsäure zuerst vorhanden, um im weiteren Verlauf der Beobachtung zu schwinden. Rosenheim[3]) fand unter 47 Fällen 13 mit freier Salzsäure, 34=72% ohne Salzsäure. Einmal bestand Superacidität. Ich selbst habe in meinen „chirurgischen Erfahrungen auf dem Gebiete des Magencarcinoms“[4]) über 27 Fälle berichtet, von denen nur einer Salzsäure hatte.

Aus dem eben Mitgeteilten erhellt, dass der bei Carcinom vorhandene Mageninhalt bei weitaus der grossen Mehrzahl der Fälle des desinficierenden Faktors entbehrt. Ebenso important wie die Herabsetzung der sekretorischen Thätigkeit ist die hochgradige motorische Schädigung des carcinomatösen Magens und die dadurch bedingte Stagnation des Inhaltes. Wie sehr der letztere durch dieses Moment hinsichtlich seiner Infektiosität beeinflusst wird, ergiebt sich erst recht aus den folgenden Studien und Untersuchungen über den Keimgehalt des Mageninhaltes unter gesunden und pathologischen Verhältnissen.

2. Bakteriologie des Infektionsstoffes.

a. Ueber den Bakteriengehalt des gesunden Magens und die bakterientötenden Eigenschaften des Magensaftes.

Ich referiere hier zunächst mit Ergänzung das wieder, was ich schon in meinen klinischen Beobachtungen über Magenperforation und Magenperitonitis zusammenstellte. Das Hauptaugenmerk ist natürlich auf den Gehalt des Magens an pathogenen Mikrobien zu richten, da bei der Erzeugung der Peritonitis nur diese als Erreger in Frage kommen.

Man darf nach Miller[5]) wohl annehmen, dass die im Magen

1) Arch. f. klin. Chir. Bd. 51. H. 3.
2) l. c. II. S. 178.
3) l. c.
4) Korr.-Bl. f. Schweizer Aerzte. 1901. Nr. 3 u. ff.
5) Die Mikroorganismen der Mundhöhle. Leipzig 1892. S. 354 u. ff.

vorkommenden Bakterien sämtliche mit den Speisen eingeführt werden, doch kann auch bei Rücktritt von Darminhalt ein Eingang von dorther stattfinden. Sucksdorff[1]) fand bei einer gemischten Kost im Mittel 380000 züchtbare Keime in einem mg. frischen Kotes; wenn die Speisen aber vor der Aufnahme sterilisiert wurden, gingen im Mittel nur 10390 Kolonien pro mg. auf. Resultate, welche zeigen sollen, dass die Anzahl der Bakterien im Darmkanal in hohem Grade von der Zahl der fortwährend neu importierten Bakterien abhängig ist. Weiter berechnet derselbe Autor, dass von 100 in den Fäces gefundenen Bakterien 97 als vom Essen und den Getränken, und nur 3 als von der Mundhöhle selbst ausgeführt erscheinen. Dieses Verhältnis kann jedoch, wie Miller annimmt, nur bei gesunden Zähnen und sorgfältig gepflegten Mundgebilden zutreffen. Bei unsauber gehaltenen Mundhöhlen müssen „enorme Mengen von Bakterien trotz Sterilisation der Speisen" in den Magen gelangen. Die Anzahl der züchtbaren Bakterien in einem daraufhin untersuchten unsaubern Munde bestimmte er nach Kulturversuchen auf 1140 Millionen. Hievon ging ohne Zweifel bei jeder Mahlzeit ein guter Teil in den Magen über, um sich zwischen den Mahlzeiten und über Nacht wieder zu reproducieren. Von 25 verschiedenen Mundbakterien fand er 8 im Magen wieder.

Was nun die pathogenen Magenbakterien betrifft, so vegetieren nach van Puteren[2]) schon im Magen des gesunden, mit Ammen- oder Kuhmilch genährten Säuglings, der Staphylococcus pyogenes aureus, sowie das Bacterium lactis aerogenes. Abelaus[3]) züchtete aus dem Spülwasser seines in nüchternem Zustande ausgespülten Magens 7 bekannte Keimsorten, darunter neben Sarcinen und Bacillus subtilis den Bac. pyocyaneus und das Bacterium lactis aerogenes. Capitan und Morau[4]) untersuchten 30 Personen mit teils gesunden, teils dyspeptischen Magenverhältnissen 2 Stunden nach einer aus Fleisch, Brot und Wasser bestehenden Mahlzeit auf die in ihrem Mageninhalt befindlichen Mikroorganismen und waren überrascht, dass oft auf den Nährböden keine Kulturen angingen. Ziemlich konstant fanden sich 3 Formen von Mikrobien, darunter 2 Hefe-

1) Das quantitative Vorkommen von Spaltpilzen im menschlichen Darmkanal. Arch. f. Hygiene 1886. Bd. IV. Cit. nach Müller l. c.

2) Wratsch 1888. Cit. nach Baumgarten's Jahresbericht. 1888. S. 465.

3) Recherches sur les microbes de l'estomac etc. Comptes rend. de la soc. de biol. und als Monographie. Cit. nach letzterer. Paris 1889.

4) Ibid. Cit. nach Baumgarten. 1889. S. 547.

arten. Nach Turck[1]) wäre die Zahl der im Magen gefundenen Bakterienarten eine so grosse, dass sie ein Beobachter überhaupt nicht alle untersuchen könne. Kaufmann[2]) fand neben Sarcinen, Hefen, Bac. subtilis und andern nicht pathogenen Formen den Staphylococcus cereus albus und ein dem Bacterium coli ähnliches Stäbchen. Rosenheim und Richter[3]) züchteten aus dem Mageninhalt zweier gesunder Personen nach Probefrühstück (Thee mit Weissbrot) neben Bacillus subtilis, Micrococcus aurantiacus, Bacillus ramosus und Sarcina ventriculi das Bacterium lactis aerogenes.

Dauber beantwortet in einer experimentellen Arbeit über „Schwefelwasserstoff im Magen“[4]) die Frage, „hat der Magen specielle, ausschliesslich in ihm vorkommende Bakterien“, mit „Nein“. Alle Bakterien, die wir im Magen finden, seien zufällig hineingelangt aus dem Munde durch Verschlucken von Speichel, aus Nase und Bronchien durch Verschlucken des betreffenden Sekretes, durch Schlucken der Speisen, Getränke und z. T. wenigstens aus der Luft. Vermögen sich dann einzelne Arten im Magen zu vermehren, so werden sie bei der Untersuchung als Magenbakterien imponieren. Das Auffinden von einzelnen bestimmten Bakterienarten im Magen ist also ein rein zufälliges. Hinsichtlich der Anaërobiose bemerkt er, dass im Magen immer etwas Sauerstoff durch verschluckte Luft sich befinde und es deshalb hier nicht um eine anaërobe Kammer sich handeln könne.

Eng verknüpft mit dem Zwecke dieser Arbeit sind die höchst zahlreichen und interessanten Untersuchungen, welche die Desinfektionskraft des Magensaftes zum Gegenstande haben. Dieselben wurden angestellt mit natürlichem Magensaft von Mensch und Tier, sowie mit entsprechenden Salzsäurelösungen. Ich referiere darüber teils kursorisch, teils, je nach ihrer Bedeutung für unsere speciellen Untersuchungen, ausführlich.

Robert Koch stellte schon 1881 in seinen fundamentalen Untersuchungen über Desinfektion fest[5]), dass eine 2%ige Salzsäurelösung

1) Wien. med. Wochenschr. 1895. Nr. 1. Cit. nach Baumgarten. 1895. S. 601.

2) Cit. nach Baumgarten, ebenda.

3) Ueber Milchsäurebildung im Magen. Zeitschr. f. klin. Med. 1895. S. 516.

4) Arch. f. Verdauungskrankheiten. Bd. 3. 1898. S. 57.

5) Mitteil. aus dem Kaiserl. Gesundheitsamt. 1881. Bd. I. Cit. nach Hamburger, Ueber die Wirkung des Magensaftes auf pathog. Bakterien. Bresl. 1890.

erst nach 16 Tagen Milzbrandsporen abzutöten vermöge. Koch, Gaffky und Löffler zeigten (1884)[1]), dass Hammel, die mit reichen Mengen sporenfreier Milzbrandbacillen gefüttert wurden, völlig gesund blieben, während sie bei Fütterung mit geringeren Mengen sporenhaltigen Materiales rasch an Milzbrand eingingen. Zu ähnlichen Resultaten hinsichtlich des Milzbrandes gelangte Falk[2]). Frank[3]) fand, dass Lösungen von Pepsin (1 : 1000), ebenso wie Lösungen, die gleichzeitig Pepsin 1 : 2000 und Salzsäure 0,05 bis 0,1% enthielten, gegen Tuberkelbacillen unwirksam seien, ebenso noch 0,3% Salzsäurelösungen. Dagegen wurden sporenfreie Milzbrandbacillen schon von 0,1% HCl getötet. 1885 konstatierte Robert Koch[4]), dass die von ihm entdeckten Bacillen der Cholera asiatica vom Magensaft sehr energisch vernichtet werden. Meerschweinchen wurden erst inficiert, wenn der Magensaft neutralisiert wurde. Miller gelangte (1885—1886) bei seinen sehr wichtigen Experimentaluntersuchungen zu der Ueberzeugung[5]), dass „jedes Bakterium, wenn nicht unter allen, doch unter vielen Umständen den Magen ungestört passieren kann." Die Thatsache, dass ein Bakterium im künstlichen Magensaft (0,2% HCl enthaltend) in kurzer Zeit zu Grunde gehe, sei durchaus kein Beweis, dass dasselbe den Darm nicht entwicklungsfähig erreichen könne, da erstens die zu Anfang einer Mahlzeit verschluckten Bakterien nicht etwa in einen mit Magensaft angefüllten, sondern in einen meist neutral oder alkalisch reagierenden Magen gelangen, wo überhaupt erst nach Ablauf von $^1/_2$—$1^1/_2$ Stunden freie HCl in nachweisbaren Mengen auftrete.

Macfadyen[6]) wies nach (1887), dass das Pepsin bei der antiseptischen Wirkung des Magensaftes keine Rolle spiele, da Pepsinlösungen das Wachstum zahlreicher von ihm untersuchter Bakterienarten nicht einmal zu vermindern vermochten. Seine Versuche mit verschiedenen Salzsäurekoncentrationen

1) Experimentelle Studien über die künstliche Abschwächung der Milzbrandbacillen und der Milzbrandinfektion durch Fütterung. Mitteil. aus dem Kaiserl. Gesundheitsamt. 1884. Bd. II. Cit. nach Hamburger.

2) Cit. nach Hamburger l. c.

3) Ueber das Verhalten von Infektionsstoffen gegenüber den Verdauungssäften. Deutsche med. Wochenschr. 1884. Nr. 20. Cit. nach Hamburger l. c.

4) Konferenz zur Erörterung der Cholerafrage. Cit. nach Baumgarten's Jahresbericht. 1885. S. 119.

5) Mikroorganismen der Mundhöhle. S. 357.

6) A. Macfadyen, The behaviour of Bacteria in the digestive tract. Journ. of Anatom. and Physiol. Vol. XXI. Part. II. 1887.

ergaben, dass Cholerabacillen nach 4stündigem Verweilen in 0,05% HCl zu Grunde gingen, während Staphylococcus aureus und Typhusbacillen nach ebenso langem Aufenthalt in 0,3%iger Lösung nicht abgetötet wurden. Sporen von Anthrax- und Tuberkelbacillen werden erst von Säurekoncentrationen vernichtet, die für den menschlichen Magensaft nicht in Betracht kommen. Versuche[1]) an Hunden, die bekanntlich einen stärkeren Säuregehalt im Magen als der Mensch haben, zeigten, dass verschiedene Bakterien, so der Micrococcus tetragenus, Staphylococcus aureus den Magen lebensfähig passieren und aus dem Dünndarminhalt isoliert werden können. Kommabacillen zeigten eine grössere Empfindlichkeit, doch gelang es, auch diese lebendig aus dem Dünndarm zu erhalten. Nach Hamburger[2]) sind indessen seine Versuche nicht immer beweiskräftig; es ist nach seiner Ansicht die enorme Menge des verfütterten Materiales z. B. an Staphylokokken sehr zu berücksichtigen. Die überwältigende Menge der eingeführten Kokken ging wahrscheinlich doch zu Grunde; es gelang aber einzelnen aus der grossen Zahl in den alkalischen Darmsaft zu kommen, ehe sie noch der Einwirkung des sauren Magensaftes ausgesetzt waren, da (vergl. die Untersuchungen Miller's) der Uebertritt in den Darm zu einer Zeit beginnen kann, wo Säure nur in geringem Masse secerniert worden ist.

Indem Kitasato[3]) (1888) „Ueber das Verhalten der Typhus- und Cholerabacillen zu säure- oder alkalihaltigen Nährböden" Versuche anstellte, prüfte er vor allem auch die Widerstandskraft dieser Organismen der Salzsäure gegenüber. Er fand, „dass durch einen Zusatz von 0,132—0,158% Salzsäure (zu Nährgelatine) die Typhusbacillen in ihrer Entwicklung gehemmt aber noch nicht vernichtet wurden." Sowohl in Gelatine als in Bouillon gingen sie bei Zusatz von 0,2% Salzsäure vollständig zu Grunde. Cholerabacillen wurden durch einen Zusatz von 0,132% HCl sowohl in Nährgelatine, wie in Bouillon „ganz sicher vernichtet". — Die Folgerungen, zu denen Strauss und Würtz[4]) (1889) bei ihren Experimenten über

1) Cit. nach Macfadyen, Nencki und Sieber, Untersuchungen über die chem. Vorgänge im menschl. Dünndarm. Arch. f. experim. Pathologie. Bd. 28. S. 341 und 42.

2) l. c.

3) Zeitschr. f. Hygiene. Bd. III. S. 404 u. ff.

4) J. Strauss et R. Würtz, De l'action du suc gastrique sur quelques microbes pathogènes. — Archives de médecine expérim. etc. 1889. Ref. in Baumgarten. 1889. S. 485.

die antiseptische Wirkung des Magensaftes gelangen, stehen namentlich hinsichtlich der Widerstandskraft der Milzbrandsporen und Cholerabacillen zu denen aller andern Forscher in grellem Widerspruch und sind nach Hamburger „als völlig widerlegt zu betrachten". — Kurlow und Wagner[1]) (1889) untersuchten die Wirkung des menschlichen Magensaftes auf Tuberkel-, Milzbrand-, Typhus-, Cholera-, Rotz- und Tetanusbacillen, sowie auf Bac. pyocyaneus und Staphylococcus aureus, indem sie Aufschwemmungen von den betreffenden Reinkulturen mit dem mittelst Magensonde erhaltenen, filtrierten Magensafte gesunder Menschen vermischten und verschieden lange Zeit stehen liessen. Sporenlose Milzbrandbacillen hatten nach $^1/_2$stündiger Einwirkung ihre Vermehrungsfähigkeit eingebüsst, während sporenhaltige selbst nach 24 Stunden noch reichlich auswuchsen. Typhusbacillen konnten nach mehr als einstündiger Einwirkung des Magensaftes nicht mehr nachgewiesen werden. Cholerabacillen vertrugen eine $^1/_2$stündige Einwirkung nicht, ebenso B. pyocyaneus, Rotz, Tetanus.

Besonders wichtig für uns wäre vermöge der Art ihrer Testobjekte die Arbeit von Alapy[2]), (1889) allein dieselbe entbehrt, wie wir sehen werden, in der Hauptsache der Beweiskraft. Verf. hat Versuche darüber angestellt, ob und unter welchen Bedingungen die Wundinfektionserreger den Magen zu passieren und in den Darm überzutreten im Stande sind. Er experimentierte ausschliesslich an Kaninchen. Die Tiere erhielten mit der Schlundsonde reichliche Mengen (10 ccm) von frischen Bouillonkulturen des Streptococcus pyogenes und Staphylococcus aureus in den Magen injiciert und wurden dann nach Ablauf von 1—4$^1/_2$ Stunden getötet, worauf vom Magen- und Darminhalt in seinen verschiedenen Abschnitten Agarplatten angefertigt wurden. Wurden die Kulturen den Tieren ohne weitere Vorbereitung eingeflösst, so liessen sich im Darm niemals, im Magen nur während der ersten Stunden die Mikrobien nachweisen. Wurde dagegen der Mageninhalt vorher alkalisch gemacht, so traten die Bakterien mas-

1) Kurlow und Wagner, Ueber die Einwirkung des menschlichen Magensaftes auf krankheitserregende Keime. Wratsch 1889. Nr. 43. Cit. nach Baumgarten's Jahresbericht. 1889. S. 486.

2) Alapy, Ueber das Verhalten der Wundinfektionserreger im Darm. Wien. med. Presse. 1889. Nr. 1—3. Nach Baumgarten's Jahresbericht. 1889. S. 510.

senhaft in den Darm über und fanden sich in sämtlichen Teilen des letzteren vor. Diesen Versuchen gegenüber bemerkt Baumgarten mit Recht, dass beim Kaninchen gewonnene Thatsachen keinesfalls ohne Weiteres auf die Verhältnisse beim Menschen übertragen werden können, ferner entsprechen die Versuchsanordnungen den natürlichen Bedingungen nicht. Sollten die Eiterkokken in den Verdauungstraktus gelangen, so werden sie dies gewiss kaum jemals in dünnen Flüssigkeiten thun, sondern mit den Nahrungsmitteln, welche sich im Magen vielfach zu festen massigen Klumpen zusammenballen und vor der schädigenden Wirkung der Magensäure schützen können.

Die im Jahre 1890 erschienenen Arbeiten von Kabrhel[1]) und Hamburger[2]) sind dadurch wichtig, dass sie, von demselben Gesichtspunkte ausgehend und von einander unabhängig, vergleichende Versuche anstellen über die Wirkung freier und gebundener Salzsäure auf pathogene Mikroorganismen. Durch zahlreiche Untersuchungen ist nachgewiesen worden — wir haben dies im vorhergehenden Abschnitte hinlänglich betont, — dass die Salzsäure mit den im Magen befindlichen Nahrungsmitteln lockere chemische Verbindungen eingeht, die zwar mit Lakmus geprüft, saure Reaktion geben, gegen die üblichen Salzsäurereagentien aber sich indifferent verhalten.

Ueber diese Bindung der Salzsäure und die dadurch bedingten Veränderungen der Reaktionen sind bei Kabrhel und Hamburger folgende Arbeiten referiert: Van der Velden[3]) sagt: Nimmt man eine Salzsäurelösung von 0,03—0,125 % und setzt so viel Albumin hinzu, dass der Gesamtgehalt der Lösung ca. 0,5 % Eiweiss beträgt, so gelingt die Reaktion mit Anilinfarbstoffen noch deutlich (besonders mit Tropäolin). Bei einem weiteren kleinen Zusatz von Eiweiss gelingt die Reaktion nicht mehr. Van der Velden findet also die Grenze der Reaktion etwa dann, wenn die Salzsäure zu den Eiweisskörpern wie 1 : 20 sich verhält. Cahn[4]) giebt für Salzsäure und Pepton bei Congopapierreaktion dasselbe Verhältnis an, während er die Methylviolettreaktion erst bei einem Verhältnis von 1 : 40 verdeckt fand. Moritz[5]) liess einen jungen Mann mit nüchternem Magen 1 Pfund gehacktes Fleisch nehmen. Von Stunde

1) G. Kabrhel, Ueber die Einwirkung des künstlichen Magensaftes auf pathogene Mikroorganismen. Arch. f. Hygiene. 1890. Bd. X. S. 382.

2) l. c.

3) Deutsches Arch. f. klin. Medicin. Bd. 27. 1880. Nach Hamburger.

4) Kongress für innere Medicin. 1887. Nach Hamburger.

5) Münch. med. Wochenschr. 1889. S. 135. Nach Kabrhel.

zu Stunde wurden mittelst Schlundsonde Proben des Mageninhaltes entnommen und auf Salzsäure und Eiweisskörper geprüft. Die Untersuchung auf Salzsäure mit Methylviolett, Tropäolin oder Phloroglucin-Vanillin ergab nun, dass Salzsäure erst in der 4. Stunde nach der Nahrungsaufnahme nachgewiesen werden konnte. Wurde aber HCl quantitativ bestimmt, so wurden in der dritten und vierten Stunde nach der Nahrungsaufnahme procentual gleiche Mengen Salzsäure gefunden. Liess Moritz dieselbe Versuchsperson 1 Pfund zerdrückter Kartoffeln essen, so konnte er die Salzsäurereaktion schon 2 Stunden nach der Mahlzeit nachweisen. v. Pfungen[1]) setzte zu verschiedenen Substanzen, wie Serumalbumin, zerkleinertes Fleisch, Eieralbumin, Semmel, Milch, Fibrin — HCl zu und prüfte dann mit Phloroglucin-Vanillin auf Salzsäure. Die Salzsäurereaktion gelang immer erst nach Zusatz einer ziemlich grossen Menge von HCl. Nach Ewald[2]) tritt die Salzsäurereaktion nicht mehr ein: Für Congopapier bei 0,1 ‰ HCl und 0,03 Pepton; für Günzburg'sches Reagens bei 0,05 ‰ HCl und 0,3 % Pepton; für Methylviolett bei 0,24 ‰ HCl und 0,05 % Pepton, also für Congopapier bereits bei einem Verhältnis von 1 : 3.

Indem nun Kabrhel die Wirkung künstlicher eiweisshaltiger Magensaftgemische (Zusatz von Verdauungsflüssigkeit zu Fibrin und Blutserum) auf verschiedene pathogene Organismen prüfte, gelangte er zu dem Schlusse, dass bei Gegenwart von Eiweisskörpern Salzsäure ihre antiseptische Wirkung in einem beträchtlichen Masse verliert, denn Typhusbacillen, Diphtheriebacillen, Staphylococcus pyogenes aureus können in diesem Falle der Einwirkung derselben bei einer ziemlich grossen Koncentration ausgesetzt werden, ohne dass sie zu Grunde gehen. Staphylococcus pyog. aureus hielt sich bei einer Acidität von 0,165% im Blutserumgemisch 2 Stunden lang. Die Kommabacillen machen eine Ausnahme, indem sie auch bei Gegenwart von Eiweisskörpern ziemlich rasch abgetötet werden.

Hamburger stellte seine Untersuchungen mit künstlichem und menschlichem Magensafte an. Bei den ersteren ergab sich, „dass reine Salzsäure und in etwas geringerem Grade reine Milchsäure die Bacillen des Typhus, der Cholera, des Milzbrand, sowie die verschiedenen Staphylokokken-Arten bereits in sehr geringen Koncentrationen absolut sicher vernichten, und dass sich nur die Milzbrandsporen als sehr resistent selbst hohen Säurekoncentrationen gegenüber erwiesen. Dagegen zeigte es sich, dass

1) Wien. klin. Wochenschr. 1884. Nach Kabrhel.

2) Lehrbuch der Verdauungskrankheiten. 2. Aufl. Berlin 1889.

eine wesentliche Abschwächung der desinficierenden Kraft der Säure eintritt, sobald 1—2% Pepton zugesetzt werden. Freilich nur soweit, als das Pepton in genügender Menge vorhanden ist, um die gesamte Säure, oder wenigstens den Hauptteil derselben zu „binden", d. h. für Farbenreaktionen nicht mehr nachweisbar zu machen. Aeusserst empfindlich gegen reine Salzsäure zeigte sich ausser den Cholerabacillen der Staphylococcus pyogenes albus, indem er schon von 0,01% abgetötet wurde. Bei Zusatz von 2% Pepton „wächst er allerdings bis 0,1% Salzsäure noch nach 2 Stunden spärlich und stirbt erst nach 6 Stunden ab."

Die Versuche mit natürlichem menschlichem Magensaft stellte Hamburger so an, dass er teils magengesunden Individuen, teils solchen, die irgend eine Magenerkrankung hatten, ein Ewald'sches Probefrühstück (eine halbe Semmel von 35 gr Gewicht und $^1/_8$ l Wasser) verabfolgte und ihnen 1 Stunde später den Magen ausheberte. Der gewonnene Magensaft wurde steril abfiltriert und portionenweise mit Typhus-, Cholera-, Milzbrandbacillen geimpft. Gleichzeitig wurde bestimmt, wie viel freie und wieviel „gebundene" Salzsäure vorhanden war. Dabei zeigte sich, dass diejenigen Magensäfte, welche freie Säure enthielten, fast immer völlig frei von Mikroorganismen waren, und in Uebereinstimmung mit den Versuchen mit künstlichen Magensaftgemischen Typhus und Cholerabacillen „absolut sicher töteten, den Milzbrandsporen gegenüber aber völlig machtlos waren".

Bei den keine freie Säure enthaltenden, aber doch sauer reagierenden Magensäften war das Verhalten ein verschiedenes. Mitunter enthielten sie so viele Mikroorganismen, dass das Wachstum der in sie geimpften Bakterien nicht beobachtet werden konnte. In Fällen, wo wenig Mikroorganismen vorhanden waren, konnte bei Fehlen von freier Säure und bei überhaupt schwach saurer Reaktion das Wachsen von Typhus und Cholerabacillen beobachtet werden. Bei stärkerem Säuregehalt (0,109%) aber blieb, auch wenn keine freie Säure vorhanden war, das Wachstum von Typhus- und Cholerabacillen aus.

Dass auch die an Peptone gebundene Säure baktericid wirkt, bewies Hamburger durch folgenden Versuch:

„Von einem Magensaft, der selbst frei von Mikroorganismen war und schwache Congoreaktion gab, wurde ein Teil mit so viel $^1/_{10}$ Normalnatronlauge versetzt, bis diese Reaktion ausblieb (0,8 auf 10 ccm), ein anderer Teil völlig neutralisiert (3,6 auf 10 ccm), und die verschiedenen

Flüssigkeiten mit Cholera- und Typhusbacillen geimpft. Es ergab sich, dass in demjenigen Magensaft, der zwar noch sauer reagierte, aber Congopapier nicht mehr bläute, ebenso wie in dem blossen Magensaft die Bacillen völlig abgetötet wurden, während sie in dem völlig neutralisierten Magensaft reichliches Wachstum zeigten".

Uebereinstimmend mit Kabrhel kommt Hamburger, gestützt auf diese Untersuchungen, zu dem Schlusse, „dass es nur der Säuregehalt des Magensaftes ist, der ihm seine bakterientötende Eigenschaft verleiht; dass aber allerdings diese Eigenschaft durch säurebindende Substanzen, vor allem durch Eiweisskörper und Peptone, abgeschwächt werden kann." Weiter folgert er, hinblickend auf die in Betracht fallenden natürlichen Vorgänge im menschlichen Körper: „Gegen die Bacillen der Cholera und des Typhus, die gegen saure Reaktion so ausserordentlich empfindlich sind, muss also in der That der normale Magensaft eine wichtige Schutzvorrichtung des Organismus darstellen. Wenn trotzdem zuweilen die Bacillen des Typhus und der Cholera eindringen, so wird der Grund hiefür gerade in der Abschwächung der Salzsäurewirkung durch säurebindende Substanzen zu suchen sein. Er wiederholt dann die Gründe, welche schon Miller für das Zustandekommen der Infektion verantwortlich macht. Am Anfange der Verdauung ist das Verhältnis der Eiweisskörper und Peptone zur Salzsäure nach Aufnahme eiweissreicher Nahrung noch ein verhältnismässig hohes und es ist sehr wohl möglich, dass alsdann zur Zeit, wo der Uebertritt der Speisen in den Darm beginnt (also 15—30 Minuten nach der Nahrungsaufnahme), noch nicht alle Infektionserreger vernichtet sind. Ausserdem sind alle jene pathologischen Verhältnisse zu berücksichtigen, bei denen der absolute Säuregehalt ein sehr geringer ist, oder bei normalem Säuregehalt doch eine Störung des Verhältnisses zwischen Peptonen etc. und der Salzsäure dadurch eintritt, dass eine abnorme Anhäufung von Speisen im Magen stattfindet. — Dieses letztere mechanische Moment wird in den Untersuchungen von Macfadyen, Nencki und Sieber[1]) (1891) besonders hervorgehoben. Nicht alle Teile des Speisebreis kommen, wie sie sagen, durch die peristaltische Bewegung in derart innige Berührung mit der Schleimhaut, dass die Säure derselben die in den einzelnen Partikelchen vorhandenen Spaltpilze abtöten kann. Man kann bei Tieren, namentlich bei grösseren Pflanzenfressern, wie z. B. Pferden, die nach reichlichem Futter durch Verblutung getötet

1) l. c. S. 342.

wurden, leicht konstatieren, dass die Magenschleimhaut hier stark sauer reagiert, und die gleiche Reaktion hat auch der der Wandung anliegende Speisebrei. Untersucht man aber von der Wandung schon entferntere Stellen, oder prüft den Speisebrei aus der Mitte der Magenhöhle, so reagiert derselbe entweder neutral oder gar alkalisch. Immerhin werde „von den mit der Nahrung aufgenommenen Mikroben ein grosser Teil im Magen vernichtet." Die schädliche Wirkung der Säure finde auch im ganzen Dünndarm statt, der vom Magen kommende saure Speisebrei werde im Dünndarm nicht neutral oder alkalisch, sondern behalte seine saure Reaktion bis zur Ileocoecalklappe bei.

Bei seinen Untersuchungen „Ueber Desinfektion des Darmkanals" verwendete Stern [1]) 1892) als Testobjekt hauptsächlich den B. prodigiosus, und prüfte zuerst dessen Widerstandskraft gegenüber der Salzsäure in vitro. Dabei zeigte sich, dass derselbe schon nach $^1/_2$ Stunde von einer 0,1%igen Lösung auch bei 2% Peptonzusatz vernichtet wurde; er erwies sich „zwar nicht so empfindlich wie der Cholerabacillus, jedoch weniger widerstandsfähig als der Typhusbacillus". Wurde Prodigiosus Versuchspersonen per os in Suppe gegeben, so liessen sich die Keime aus den Fäces rein züchten, wenn sie in grossen Mengen gegeben wurden; er schliesst daraus unter Berücksichtigung der von Hamburger und Kabrhel festgestellten Thatsachen, dass dieser Mikrobe unter gewissen Umständen den intakten menschlichen Magen zu passieren vermöge.

Eine weitere hieher gehörende Experimentalarbeit, die mir nur aus dem Referate in Baumgarten's Jahresbericht bekannt ist stammt von Cardéac und Bournay [2]) (1893). Die Verfasser prüften den mikrobiciden Einfluss des Magensaftes auf den Bac. pyocyaneus, Bac. anthracis und tuberculosis. In dem Bestreben, die natürlichen Verhältnisse möglichst nachzuahmen, liessen sie die hungernden Versuchstiere Reinkulturen mit der Nahrung vermischt eine gewisse Zeit nach der Fütterung verschlingen, töteten die Tiere dann, oder liessen sie erbrechen und untersuchten den Mageninhalt kulturell und durch Impfung empfänglicher Tiere. Bac. pyocyaneus wurde durch einen 6stündigen Aufenthalt im Hundemagen stark abgeschwächt oder vernichtet, dagegen durch die Magenverdauung des

1) Zeitschr. f. Hygiene und Infektionskrankheiten. Bd. XII. S. 88 u. ff.

2) Rôle microbicide des sucs digestifs etc. Province médicale 1893. Vol. VIII. Baumgarten's Jahresbericht. 1894. S. 574.

Meerschweinchens und des Kaninchens nicht geschädigt. Mit Milzbrandblut gemengte Fleischbrühe enthielt nach $^1/_2$stündigem Verweilen im Hundemagen für Meerschweinchen hochvirulente Infektionserreger; auch längeres Verweilen bis zu 8 Stunden konnte eine völlige Abtötung des Milzbrandes nicht herbeiführen. Ebenso ergab die Fütterung von Hunden mit tuberkulösem Material noch nach 12 Stunden gut tingierbare Tuberkelbacillen und hatte das Eingehen der Impftiere an Tuberkulose zur Folge. — Welche Widersprüche gegenüber früher referierten Resultaten! Im Einklang mit den Ergebnissen der Arbeiten von Miller, Kabrhel, Hamburger stehen dann wieder die Resultate, zu welchen Gillespie[1]) (1893) gelangte. Salzsäure in Verbindung mit Proteiden hat nur geringe wachstumhemmende Wirkung auf Bakterien im Vergleiche zur freien Salzsäure. Pathogene Mikroorganismen können somit unbeschädigt den Magen passieren, wenn sie mit einer vollen und an Proteiden reichen Mahlzeit verschluckt werden, oder wenn der Magensaft etwas säurearm ist, weil dann die gesamte Salzsäure mit den Proteiden in Verbindung tritt.

In der früher erwähnten Arbeit von Dauber (1898) über den Schwefelwasserstoff im Magen wird über die Widerstandsfähigkeit verschiedener nicht pathogener Bakterien, darunter des äusserst zähen Bac. mesentericus, berichtet. Nach diesen mit salzsaurer Bouillon verschiedener Koncentration in vitro angestellten Untersuchungen liegt 1) der Endpunkt der Lebenszähigkeit bei allen Bakterien mit Ausnahme der Sarcine über 0,365% freier Salzsäure; 2) der Endpunkt der Entwicklungsfähigkeit aller Bakterien mit Ausnahme der Hefen und einiger weniger Bacillen und Kokken unter 0,365% freier Salzsäure; 3) der Endpunkt der physiologischen Lebensenergie allgemein unter 0,365% freier Salzsäure.

Es sind ferner zu erwähnen die von Buchbinder[2]) (1900) an Tieren angestellten Untersuchungen. Staphylococcus pyog. aureus und prodigiosus gelangten bei Kaninchen, Hunden und Katzen mit dem Speisebrei durch den Magen in den Dünndarm; aber es war auffallend, dass beim Hunde der Prodigiosus, obwohl er in gleicher Menge wie der Staphylococcus aureus einge-

1) Gillespie, The bacteria of the Stomach (Journal of Pathology and Bacteriology). 1893. Nr. 32. p. 599. Cit. nach Baumgarten, Jahresbericht. 1892. S. 554.

2) Experimentelle Untersuchungen am lebenden Tier- und Menschendarm. Deutsche Zeitschr. f. Chir. Bd. 55. S. 529.

bracht wurde, „in weit geringerer Menge" im Dünndarm nachweisbar war. — Ebenfalls an Tieren (Hunden) experimentierte Schütz (1900)[1]). Seine Versuche sollen beweisen, dass der Vibrio Metschnikoff „vom Magen aus entwicklungsfähig in den Darm gelangt und zwar selbst dann, wenn er mit den täglichen Futterrationen gegeben wird, die voraussichtlich die volle Leistungsfähigkeit des Magenchemismus in Anspruch nehmen, d. h. unter den für den Bacillus ungünstigsten Verhältnissen". Der Grund hiefür sei nicht, wie Bunge[2]) meint, in der besonderen Resistenz gegen chemische Agentien zu suchen, sondern in dem Umstand, dass die Desinfektionsthätigkeit der freien HCl wegen deren zeitlich begrenztem Auftreten nicht genüge, den Darm vor Infektion zu bewahren.

Nach Lenander[3]) (1902) liegt die Erklärung für die „wunderbare Thatsache", dass die Schleimhaut im Magen und im oberen Teile des Dünndarms sich sozusagen selbst von Mikrobien reinige zugleich mit der vollständigen Entleerung des Inhaltes darin, dass die Mikroben im Magendarmkanale nur auf der Oberfläche der Schleimhaut liegen und nicht, wie in der Haut auch bis zum Boden der Drüsen dringen. Dass die Verdauungsflüssigkeiten einen besonders grossen Einfluss auf das Verschwinden der Mikroben nicht haben, darüber sei man klar. Vom Magensaft wisse man, dass er „überhaupt nicht auf die eiterbildenden Kokken einwirke". Bei Operationen am Menschen und bei Versuchen an Tieren habe man gefunden, dass schon nach 6—12stündigem Fasten durch die mikroskopische Untersuchung und durch Kulturen aus von der Schleimhaut des Magens des Duodenums und des obern Teiles des Jejunums abgeschabten Proben nachgewiesen werden könne, dass die Schleimhaut unter gesunden Verhältnissen vollständig oder nahezu mikrobienfrei sei. Man habe an Halsted's Klinik zu finden „geglaubt", dass es auch bei pathologischen Zuständen möglich sei, die fraglichen Schleimhäute bakterienfrei zu machen, wenn man einige Tage bis eine Woche lang den Magen früh und abends ausspüle und nach jeder Mahlzeit die Mundhöhle sorgfältig reinigen lasse etc., er selbst habe unter pathologischen Verhältnissen „stets Wachstum in den Kulturen" gefunden.

Das aus diesen zusammengestellten Untersuchungen in Hinblick

1) R. Schütz, Bakteriologisch-experimenteller Beitrag zur Frage gastrointestinaler Desinfektion. Berlin. klin. Wochenschr. 1900. S. 553.

2) Lehrbuch der physiolog. und path. Chemie. 1887.

3) Akute eitrige Peritonitis. Deutsche Zeitschr. f. Chir. Bd. 63. S. 34.

auf den von dieser Arbeit verfolgten Zweck gezogene Resumé lautet:

Alle Untersucher gehen darin einig, dass dem Magensaft vermöge seines HClgehaltes baktericide Wirkung zukommt. Dieselbe äussert sich verschiedenen pathogenen Mikrobien gegenüber je nach deren Empfindlichkeit verschieden intensiv; die in vitro angestellten Versuche ergeben bei Verwendung derselben Testobjekte bei verschiedenen Untersuchern verschiedene Desinfektionswerte. Die Desinfektionskraft der Salzsäure wird vermindert durch säurebindende Substanzen der Nahrung, speciell durch die Eiweisskörper.

Ziehn wir das mit in Betracht, was im früheren über den Chemismus der Magenverdauung festgestellt wurde, so haben wir in Bezug auf die bakterielle Beschaffenheit und Gefährlichkeit des bei Perforation des gesunden Magens (Verletzungen!) austretenden Mageninhaltes Folgendes zu erwarten: Die Thatsache, dass fast jedes Bakterium unter gewissen Umständen vom Magen unbeeinflusst ins Duodenum gelangen kann, hat auch für den Fall der Perforation mit Austritt ins Abdomen seine Gültigkeit. Es werden bei speiseleerem Magen die mit dem Speichel verschluckten Mundbakterien (Streptokokken!) unbehelligt durch Salzsäure austreten können. Die zu Anfang einer Mahlzeit mit Speisen und Speichel verschluckten Organismen können bei zu dieser Zeit erfolgter Perforation unbeeinflusst durch HCl austreten. Speisen, die ca. $^1/_2$ Stunde im Magen verweilt haben, sind schon der desinficierenden Kraft der Salzsäure ausgesetzt gewesen; bei 1stündigem Aufenthalt entsprechend länger und intensiver. Der durch die Desinfektion erzielte Effekt muss, abgesehn von der grossen Verschiedenheit der Bakterienzahl und Bakterienempfindlichkeit, je nach der Menge und Qualität der die Organismen einhüllenden Nahrung und je nach der Menge der producierten Salzsäure in gleichen Zeiträumen verschieden sein.

b) Ueber den Bakteriengehalt des kranken Magens, insbesondere bei Hyperchlorhydrie (Ulcus) und Anacidität (Carcinom).

Es kann nicht mein Vorsatz sein, etwa eine erschöpfende Wiedergabe aller der bakteriologischen Untersuchungen hier zu bringen, die bei den zahlreichen Störungen der Magenverdauung angestellt wurden, sondern ich will eingehend nur jene Affektionen berücksichtigen, die gelegentlich zu Perforation der Magenwand und zu operativen Eingriffen führen.

Allgemeines.

In Wiederholung von schon in einer früheren Arbeit [1]) Gesagtem referiere ich aus der Litteratur zunächst hier das, was Rosenheim in seinem Handbuch [2]) vom Bakteriengehalte des Magens unter pathologischen Verhältnissen im Allgemeinen anführt: „Unter pathologischen Verhältnissen", sagt er, „finden wir im Mageninhalt genau dieselben Bestandteile wie in der Norm, nur das Mengenverhältnis ist unter Umständen verschoben. Es gilt dies besonders von den Mikroorganismen. Alle die Gährungserreger, welche in krankhaften Zuständen wichtige Symptome hervorrufen, kommen schon im gesunden Magen hier und da und mit bedeutenden individuellen Schwankungen vor. Der wesentliche Unterschied liegt in der grossen Vermehrung, welche die Pilze bei gewissen Affektionen des Magens erfahren; ihre Zahl ist es also in erster Reihe und nicht ihre Art, die, nach dem Stande unseres heutigen Wissens beurteilt (1896), für die Pathologie von Bedeutung ist. Es gilt dies besonders von den Hefezellen, von Sarcina ventriculi, Oidium lactis, von Leptothrix, Bac. butyricus, Bac. subtilis und andern bisher noch nicht genauer studierten Bacillenarten, welche zu verschiedenen Gährungen, z. B. der Milchsäuregährung in Beziehung stehen. Wo wir also im mikroskopischen Präparate eine grössere Häufung dieser Parasiten finden, können wir getrost einen pathologischen Zustand annehmen, denn in der Norm finden wir sie zwischen den Nahrungsresten im Ausgeheberten ganz besonders auf der Höhe der Verdauung, nur spärlich".

Diese Angaben Rosenheim's fussen hauptsächlich auf den von Naunyn und Minkowsky [3]) (1888) gemachten Angaben über den Bakteriengehalt bei Gährungsprocessen im Magen; auf solche beziehen sich überhaupt die meisten der vorliegenden bakteriologischen Untersuchungen. Nach Minkowsky beobachtet man die schwersten und hartnäckigsten Magengährungen in denjenigen Fällen, in welchen ein Hindernis für die Entleerung des Magens vorhanden ist, in welchen es zu ausgesprochener Stauung des Mageninhaltes, oder zu wirklicher Magenerweiterung gekommen

1) Klin. Beobachtungen. I. S. 775.
2) l. c. S. 92.
3) Naunyn, Mitteil. aus der med. Klinik in Königsberg. S. 148.

ist, also in den Fällen, in welchen der Magen niemals vollständig leer wird. In solchen Fällen pflegt meistens, jedoch nicht immer, Sarcine im Mageninhalte nachweisbar zu sein, die, wie es scheint, unter den verschiedensten Verhältnissen im stagnierenden Mageninhalte die geeigneten Bedingungen für ihr Gedeihen findet. Ihre Anwesenheit sei daher für die Diagnose der hochgradigen mechanischen Insufficienz von nicht geringer Bedeutung, für die eigentlichen Gährungen scheine sie nur wenig in Betracht zu kommen. Bei den letztern handle es sich entweder um Hefegährung mit Bildung von Alkohol und Kohlensäure, oder um bacilläre Gährungen mit vorwiegender Produktion von Milchsäure, Buttersäure u. dgl., oder auch um eigentliche Fäulnis mit Bildung von übelriechenden Produkten der Eiweisszersetzung. Im letzteren Falle finde man in der Regel bei der mikroskopischen Untersuchung eine auffallende Vielgestaltigkeit der Mikroorganismen: Grosse kleine, bewegliche und unbewegliche Bacillen und Kokken, vereinzelt und in Ketten angeordnet u. s. w., während bei den mit reichlicher Säureproduktion einhergehenden Gährungen bestimmte Arten von Bacillen sehr deutlich überwiegen (Clostridium butyricum, Bac. geniculatus).

Gleich Minkowsky betonen alle andern mit dieser Materie sich beschäftigenden Autoren den grossen Einfluss der Motilitätsverhältnisse auf die Entwicklung der Mikrobien. Man kann sich, sagt Kaufmann[1]), überzeugen, dass in Mägen, in denen Salzsäure dauernd fehlt, trotz alledem Gährungen ausbleiben, sobald nur durch eine normale oder auch gesteigerte Motilität für eine zeitige Entleerung der Speisen in den Darm gesorgt ist. Wo die Entleerung in den Darm verzögert ist, wo die Speisen im Magen stagnieren, da sind für die Entwicklung von Gährungen die günstigsten Bedingungen gegeben. Dabei tritt neben dem Ausfall der bakterienwidrigen Kraft der Bewegung noch ein anderes Moment in Frage, nämlich die durch die verzögerte Entleerung bedingte chemische Veränderung des Mageninhaltes. Unter den Schlusssätzen, welche Dauber in der citierten Arbeit aus seinen Untersuchungen zieht, lauten die beiden ersten: 1) Der Bakteriengehalt des gesunden und kranken Magens ist ein starker und mannigfacher. 2) Er erfährt eine abnorme Vermehrung nur im direkten Verhältnis zur Stärke einer eingetretenen motorischen Insufficienz.

Sehr schwierig ist es natürlich, die Grenze zu ziehen, wo der

1) Beitrag zur Bakteriologie der Magengährungen. Berlin. klin. Wochenschr. 1895. S. 117.

normale Bakteriengehalt aufhört und der pathologische beginnt. Auch Ehret[1]) hebt hervor, dass zur klinischen Entscheidung der Frage, ob es sich in dem einzelnen Fall um eine pathologische Vermehrung der im Magen vorkommenden Kleinwesen handle, die Untersuchung des frischen mikroskopischen Präparates das praktischste Mittel sei. Hinsichtlich des kulturellen Verfahrens bemerkt er, dass da, wo aus einer Spiralöse Magensaft auf der Platte 10—50 Keime aufgehn, man sich nicht zur Annahme einer Magengährung entschliessen könne, „gehen dagegen 100 oder mehr Keime auf, so werden wir uns, besonders wenn es sich in der Hauptsache konstant um eine oder wenige Arten von solchen handelt, zur Diagnose einer krankhaften Magengährung bequemen müssen." Ueber die „bis jetzt (1898) bekannten wichtigsten Kleinwesen" des Mageninhalts giebt er folgenden Ueberblick:

Kokken. Staphylokokken, grosse und kleine Formen; Staphylococcus aureus, albus; Kokken, die im Heuinfus in kubischer Anordnung wachsen; Micrococcus aurantiacus; Streptokokken, gewöhnlich grosse Form. Verschiedene Wasserkokken.

Kurze Bakterien. Bacillus acidi lactici; ein gährungserregendes Kurzstäbchen; verschiedene kurze Formen des Bacillus butyricus; Bacillus aceti; ferner noch verschiedene andere nicht näher beschriebene Formen.

Lange Bakterien: Lange, schlanke Fäden mit Verzweigungen, oft filzförmig verflochten; Bacillus racemosus; gewisse lange Formen des Bac. butyricus; Wasserbakterien.

Sarcinen: Verschiedene Arten (5—6) nach Form, Grösse und Farbe verschieden.

Hefen: Am häufigsten Saccharomyceten (cerevisi, vini), häufig grosse Formen, aber auch kleine, sogen. „wilde Hefen". Weisse und rosa Hefen.

Bakteriengehalt bei pathologischen Zuständen mit vorhandener Salzsäure (Ulcusstenose, Hyperchlorhydrie).

Wir wissen, dass der normale Magensaft durchschnittlich einen Salzsäuregehalt von 0,1—0,22% hat, und wir haben aus der zusammengestellten Litteratur vernommen, welche Resistenz den verschiedenen pathogenen Mikrobien gegen Salzsäurelösungen von dieser Koncentration zukommt. Wir haben ferner gehört, dass bei Ulcus mit Hyperchlorhydrie Säuregrade von 0,3—0,35% keine Seltenheit

1) Ueber die diagnostische Bedeutung der Magengährungen. Mitteil. aus den Grenzgebieten. Bd. III. S. 579.

sind, ja dass dieser bis auf 5‰ steigen kann. Aus der Arbeit von Dauber vernehmen wir, dass der „Endpunkt der Lebenszähigkeit" bei allen Bakterien mit Ausnahme der Sarcine bei 0,365% liege und dass der „Endpunkt der Entwicklungsfähigkeit" aller Bakterien mit Ausnahme der Hefen und einiger weniger Bacillen und Kokken unter 0,365% freier Salzsäure liege. Wir dürfen also jedenfalls erwarten, dass auch die pathogenen sporenfreien Organismen von den hyperaciden Magensäften, sofern die Bedingungen ihrer Einwirkung günstig sind, im Sinne einer Abschwächung der Lebensenergie beeinflusst werden.

Dabei erhebt sich nun gleich die Frage: Welche Bakterienbefunde sind denn im Mageninhalt bei Hyperchlorhydrie gemacht worden? Ich fand darüber nur spärliche Mitteilungen und diese beziehen sich hauptsächlich wieder auf das Studium der Gährungen und Gährungspilze, wobei auf die uns interessierenden pathogenen Mikrobien nicht besonders gefahndet wird und ihrer nur nebenbei gedacht wird.

In einer Arbeit über Hefegährung und Gasbildung folgert Kuhn[1]), dass die Entwicklung der Pilze, welche Ursache der Gasbildung sind, im Mageninhalt trotz Vorhandensein von HCl vor sich gehen könne, selbst wenn die letztere vermehrt sei; er sieht in den Kohlenhydraten ein die Wirkung der Salzsäure aufhebendes Moment.

Bei 3 Fällen von Hyperaciditas hydrochlorica, bei denen er das Plattenverfahren anwandte, wuchsen bei einem ersten Versuche auf keiner Platte eine Kolonie; bei einem zweiten Versuche auf Bierwürzegelatine 9 Schimmelpilze (Penicillum glaucum) und 5 Kolonien eines Spaltpilzes. Ein dritter Fall wurde zweimal durch Kulturen untersucht und ergab jedesmal sehr zahlreiche Kolonien von Oidium lactis, bei dem ersten Versuche 14 und 23 Kolonien, bei dem zweiten 93 Kolonien in der Oese, sonst keinen Pilz.

Kaufmann[2]) nimmt an, „dass selbst freie Salzsäure in reichlichen Mengen bei Stagnation des Mageninhaltes nicht im Stande ist, die Entwicklung von Mikroorganismen zu verhüten". Wir verdanken ihm genaue bakteriologische Untersuchungen über einen Fall von Atonie des Magens mit vermehrter Sekretion von Salzsäure. Es handelte sich um einen Magen, dessen motorische Thätigkeit „mässig herabgesetzt" war und

1) Zeitschr. f. klin. Med. Bd. 21. S. 572.
2) l. c.

bei dem trotz ständig hoher Salzsäurewerte und ständiger reichlicher Anwesenheit von freier HCl eine beträchtliche Vermehrung von Bakterien zu allen Zeiten nachweisbar war.

Die mikroskopische Untersuchung ergab, so oft untersucht wurde, sowohl im Mageninhalt von Nüchternen, als nach dem Probefrühstück und nach dem Mittagsmahl, kurz nach der Ausheberung und einige Stunden später, in jedem Gesichtsfeld zahlreiche, lebhaft bewegliche Bakterien verschiedener Gestalt, deren Menge als ganz erheblich bezeichnet werden musste. Daneben spärliche Hefezellen. Sarcine wurde nicht bemerkt. Kulturell wurden folgende Mikrobienarten nachgewiesen: Gelbe Sarcine, weisse Hefe, Micrococcus aurantiacus, Staphylococcus cereus albus, Bacillus subtilis, Bacillus ramosus, ein grosser dicker Bacillus, ein Kurzstäbchen, dem Coli commune ähnlich. Letzteres fand sich am häufigsten. Versuche über die Widerstandsfähigkeit desselben gegen normalen Magensaft ergaben, dass es darin bei freier Salzsäure nicht existieren kann.

Rosenheim und Richter berichten in der citierten Arbeit[1]) über bakteriologische Untersuchungen bei einem Fall von enormer motorischer Störung des Magens mit einer Gesamtacidität von 73 und freier HCl = 40.

Unter dem Mikroskop: Sarcina, Hefe und zahlreiche winkelig aneinanderliegende Bacillen, die von den bei Carcinom vorkommenden morphologisch nicht unterscheidbar sind.

Kulturell: 1) Weisse Hefe. 2) Sarcina ventriculi. 3) Kurze dicke, zu Doppelstäbchen angeordnete Bacillen, die in ihrem Wachstum den von Kaufmann beschriebenen gleichen. 4) Bacillen, die mit dem von Abelous unter Bac. G. beschriebenen identisch sind.

Zum Schlusse sei noch kurz eine, mir nur im Referate bekannt gewordene Mitteilung von Letulle erwähnt, nach welcher die „pyogenen Kokken" im Stande seien, Geschwüre des Magens und des Duodenums hervorzurufen.

Bakteriengehalt bei fehlender HCl, speciell bei Carcinom des Magens.

Nach Strauss[2]) kann man beim Fehlen freier HCl 3 Typen unterscheiden, innerhalb welcher sich, falls die übrigen Bedingungen günstig sind, die verschiedenen Arten der im Magen vertretenen

1) S. 516.

2) H. Strauss, Zur genaueren Kenntnis und Würdigung einer im milchsäurehaltigen Magensaft massenhaft vorkommenden Bakterienart. Zeitschr. f. klin. Med. Bd. 28. 1895. S. 578 u. ff.

Mikroorganismen excessiv entwickeln: Typus I. zahlreiche Gruppen von in Sprossung befindlichen Hefezellen, Sarcine, einzelne der beschriebenen Fadenpilze, diese aber nicht in Haufen zusammenliegend. Diesem Befunde entsprechend intensive Gasgährung, undeutliche oder meist negative Milchsäurereaktion. II. Typus. Zahlreiche Gruppen von in Sprossung begriffenen Hefezellen, zahlreiche Verbände und Haufen der beschriebenen, fadenförmigen Bakterien, dementsprechend Gasgährung und intensive Milchsäuregährung. Diese Fälle kommen besonders gern bei Pyloruscarcinomen vor, welche sich durch relativ frühzeitigen Eintritt und hohen Grad der motorischen Insufficienz auszeichnen. III. Typus. Das Gesichtsfeld ist fast überschwemmt von den beschriebenen fadenförmigen Bakterien; sie liegen teils einzeln, teils in Fadenverbänden, teils in grossen Haufen wie in Reinkultur da; man muss andere Mikroorganismen erst suchen, so sehr bedecken sie den von Nahrungsresten freien Raum des Gesichtsfeldes.

FEB27 1904

Die Bedingungen zur Ansiedelung und Vermehrung der Mikroorganismen sind bei keiner andern Magenaffektion günstiger als beim Carcinom, denn das was ihre Entwicklung hemmt, die ungehinderte Motilität und freie Entleerung des Inhaltes, die antiseptische Kraft der Salzsäure, fällt hier bei einigermassen vorgeschrittenen Stadien weg. Dazu kommen noch die an der Neubildung sich einstellenden ulcerativ nekrotisierenden Processe, die den Bakterien Nahrung und Schlupfwinkel bieten.

Von Untersuchungsergebnissen führe ich aus der Litteratur zuerst diejenigen der uns schon bekannten Arbeit von Rosenheim und Richter an:

1. Fall. 1) Staphylococcus cereus albus. 2) Kleine Bacillen. 3) Bac. subtilis. 4) Sehr grosser Bacillus, dem B. megat. ähnlich.

2. Fall. 1) Staphylococcus albus. 2) Kleine schlanke Stäbchen. 3) Grossplumpe Bacillen.

3. Fall. Unter dem Mikroskop: Stärkere Bakterienvegetationen nicht nachweisbar, lange Bacillen vermisst. Kulturell: 1) Bac. subtilis. 2) Micrococcus aurantiacus. 3) Nicht bestimmte Kokkenart.

4. Fall. 1) Sarcina. 2) Micrococcus aurantiacus.

5. Fall. Unter Mikroskop: Zahlreiche lange, gekrümmte Bacillen. Kulturell: 1) Sarcina ventr. 2) Bac. subtilis. 3) Staphyloc. cereus albus.

6. Fall. Unter dem Mikroskop: Keine auffallenden Bakterienvegetationen. Kulturell: 1) Sarcina. 2) Staphyloc. cereus albus. 3) Kurze dicke Bacillen. 4) Kokkenart unbestimmt.

7. Fall. Unter dem Mikroskop: Zahlreiche lange Bacillen.

Kulturell: 1) Staphyloc. albus. 2) Micrococcus tetragenus mobilis ventriculi. 3) Bac. subtilis. 4) Bac. ramosus.

8. Fall. Unter dem Mikroskop: Grosse Massen langer Bacillen, winkelig aneinanderliegend. Kulturell: 1) Bacillus subtilis. 2) Grosse schlanke Bacillen. 3) Nicht bestimmte Kokkenart.

9. Fall. Unter dem Mikroskop: Grosse Mengen langer, sehr schlanker Bacillen. Kulturell: 1) Micrococcus tetragenus. 2) Sehr grosse Kokken. 3) Bac. subtilis. 4) Sehr lange schlanke Bacillen.

Fast alle Arbeiten beschäftigen sich intensiv mit eben diesen langen fadenförmigen Boas-Kaufmann'schen Bacillen, denen bekanntlich für die Diagnose Carcinom Bedeutung beigelegt wird. Als Bedingungskomplex ihres Auftretens ist nach Schmidt[1]) anzusehen: Stagnation des Mageninhaltes, fehlende oder mangelhafte Salzsäureproduktion, Fehlen der Fermentbildung, Zerklüftung der Magenschleimhaut, Beimengung von Eiweissdetritus und Blut infolge eines Exulcerationsprocesses. Derselbe Autor betont das für uns wichtige Faktum, dass es im carcinomatös erkrankten Magen unter Umständen zur Entwicklung einer üppigen Vegetation von Bacterium coli komme.

Im Ganzen sehn wir, dass diese referierte Litteratur über den Aufenthalt derjenigen Mikrobien im Magen, die bei Erzeugung der Peritonitis hauptsächlich in Frage kommen, sehr wenig Aufschluss giebt. Eine specielle Bearbeitung nach dieser Richtung hat bis jetzt nicht stattgefunden, wir werden somit diese Lücke im Folgenden durch eigene Untersuchungen ausfüllen müssen.

II. Eigene experimentelle Untersuchungen über die Peritonitis erregende Wirkung des Mageninhaltes.

Nachdem die Ergebnisse der bei menschlicher Magen-Peritonitis bisher angestellten bakteriologischen Untersuchungen im vorausgeschickten Aufsatze „Weitere klinische Beobachtungen über Aetiologie und chirurgische Therapie der Magenperforation und Magenperitonitis" zusammengestellt wurden, soll jetzt über die Versuche eingehend berichtet werden, welche mir, wie ich in meinem Vertrage am Chirurgenkongress sagte, Aufschluss geben sollten „über den Grad der Infektiosität des unter verschiedenen Bedingungen gewonnenen Mageninhaltes dem tierischen Peritoneum gegenüber".

1) Schmidt, Ueber Bacterium coli- und Mesentericusbacillose des Magens nebst Bemerkungen zur „Milchsäurebacillenflora". Wiener klin. Wochenschr. 1901. Nr. 2. Cit. nach Centralbl. f. innere Med. 1901. S. 199.

So weit ich die Litteratur übersehen kann, sind anderwärts derartige Untersuchungen nicht ausgeführt worden. In den früher referierten Arbeiten über die Bakteriologie des Mageninhaltes handelt es sich wie schon gesagt, nur um kulturelle Züchtung der Magen-Mikrobien; die Pathogenität der letzteren und speciell ihre Wirkung bei Uebertragung von Mageninhalt in den tierischen Peritonealsack wurde nirgends speciell und in der von uns verfolgten Richtung geprüft. Dies soll jetzt unsere Aufgabe sein.

Versuchsanordnung.

Zuerst stellte ich Versuche an mit Mageninhalt, welcher von Individuen stammte, die nicht an einer nachweisbaren Erkrankung des Magens litten, d. h. normalen Magensaft secernierten; dann solche mit Mageninhalt bei unter pathologischen Verhältnissen secernierter Salzsäure, endlich solche mit Mageninhalt bei Anachlorhydrie aus verschiedener Ursache.

Der Mageninhalt wurde stets mittelst ausgekochter Sonde durch Ausheberung gewonnen. Das Ausgeheberte kam direkt in sterile Reagensgläser und wurde von hier aus meist sofort übertragen.

Als Versuchstiere wurden fast immer Kaninchen, ausnahmsweise Meerschweinchen gewählt, unter Berücksichtigung des Gewichtes. Die Tiere wurden mit Aether narkotisiert. Der Bauch wurde nach Entfernen der Haare auf das exakteste mit Seife, Alkohol, Sublimat gereinigt. Dann wurde die Bauchhöhle in der Mittellinie durch einen kleinen Schnitt eröffnet, das abgemessene Quantum Mageninhalt hineingebracht, die Wunde in 2 Etagen (Muskel und Haut) genäht und mit Wattecollodium sicher verschlossen. Die Tiere wurden nach der Operation genau beobachtet, Sektionen möglichst rasch nach dem Tode ausgeführt.

Die bakteriologischen Untersuchungen wurden z. T. in unserem Laboratorium, z. T. von Herrn Dr. Silberschmidt ausgeführt; letzterer richtete dabei sein Augenmerk speciell auf die Anaerobiose. Hinsichtlich der dabei angewendeten Technik bemerkt er Folgendes:

Technik der Untersuchung auf anaerobe Bakterien. Zuerst wird das Material ausgestrichen und mikroskopisch untersucht; diese direkte mikroskopische Untersuchung giebt bei einiger Erfahrung schon einen wichtigen Fingerzeig über die erforderlichen Kulturen etc. Das zu untersuchende Material wird in frische, etwa 1/4 Stunde lang im kochenden Wasser erhitzte und rasch auf 40° abgekühlte Gelatine und Zucker-Agar-Röhrchen geimpft; je nach dem mikroskopischen Befund werden je 3—5 Verdünnungen angelegt. Um etwa vorhandene widerstandsfähige Anaerobe zu isolieren, wird ferner ein (bezw. 2) Agarröhrchen heiss, d. h. bei einer Temperatur von 80—90° geimpft. Die in der Tiefe gewachsenen Kolonien werden untersucht und weiter überimpft. Die

aeroben Kulturen in Zuckerbouillon wurden auch auf Anaerobe untersucht; bekanntlich wachsen dieselben auch bei Luftzutritt im Beisein von aeroben Mikroorganismen wie Bact. coli oder Streptokokken; daneben wurde in der Regel ein Teil der Bouillon in eine Pasteur'sche Pipette aufgesogen und das Vacuum hergestellt.

Gruppe 1. Versuche bei magengesunden Individuen mit salzsäurehaltigem Magensaft.

Der Mageninhalt wurde unter den oben beschriebenen Kautelen bei einer ersten Versuchsreihe entnommen 1—1½ Stunden nach Einnahme einer Ewald'schen Probemahlzeit, bestehend aus 400 gr Thee und 50 gr Brod; also zu einer Zeit, wo freie HCl im Magen vorhanden zu sein pflegt. Es wurde damit eine für die antiseptische Wirkung der Salzsäure günstige Nahrungszusammensetzung gewählt, bei der vom Antisepticum durch Eiweisskörper nur wenig gebunden wird. Von dem Ausgeheberten wurden verschiedene, genau abgemessene Mengen den Kaninchen ins Abdomen gebracht, nachdem vorher die Gegenwart freier Salzsäure durch die bekannten Reagentien festgestellt worden war.

Es wurden im Ganzen bei 7 Individuen 15 Uebertragungen auf Kaninchen gemacht; die Resultate sind in folgender Tabelle zusammengestellt:

Nr.	Datum des Versuches.	Quantum des Impfstoffes.	Gewicht des Tieres.	Resultat.	Zeit des Eintritts des Todes.	Sektion. Bakteriol. Untersuchung. Bemerkungen.
1	31. VIII. 01	1 ccm (3 Platinlöffel).	2000gr	l.[1])	—	—
2	11. IX. 01	4 ccm	2100 „	l.	—	—
3	21. IX. 01	4 „	1200 „	†	Nach 7 Tagen	Eitrige Peritonitis. Abscess der Bauchwand. Unter Mikrosk.: Kokken in ungeheurer Zahl. Kulturell: Vorherrschend Streptok. Hefen vereinzelt.
4	16. X. 01	4 „	1300 „	l.	—	—
5	19. X. 01	4 „	1500 „	†	In der Nacht vom 19./20. X.	Fibrinös, exsudative Peritonitis. Im Exsudat Deckglaspräparat: Sehr zahlreich Einzelk., Diplok. u. Kettenkokk. Kein einziges Stäbchen. Kulturell: Weit vorherrschend Streptok., in Bouillon bis 30 Glieder. Vereinzelt Hefen.
6	17. XII. 01	4 „	2000 „	l.	—	—

1) l. = am Leben geblieben. † = tot.

Nr.	Datum des Versuches.	Quantum des Impfstoffes.	Gewicht des Tieres.	Resultat.	Zeit des Eintritts des Todes.	Sektion. Bakteriol. Untersuchung. Bemerkungen.
7	17. XII. 01	4 ccm	1850 „	l.	—	—
8	„	10 „	2050 „	l.	—	—
9	8. III. 02	10 „	1500 „	l.	—	—
10	„	20 „	1850 „	l.	—	—
11	11. III. 02	20 „	2800 „	l.	—	—
12	17. V. 02	5 „	2000 „	l.	—	—
13	„	10 „	2100 „	l.	—	—
14	„	15 „	2250 „	†	In der Nacht vom 17./18. V.	Diff., fibr., exsudative Peritonitis. Hämorrh. Exsudat. Ausstrichpräparat: Keine Mikrobien sichtbar.
15	„	20 „	2200 „	†	In der Nacht vom 17./18. V.	Diff., fibr., exsudative Peritonitis. Ausstrich aus Exsudat. Keine Mikrobien sichtbar.

Aus dieser Versuchsreihe ziehe ich zunächst nur den einen sichern Schluss, dass bei gesundem Magen, bei Aufnahme einer bestimmten Nahrungsquantität und Qualität, die Uebertragung von relativ sehr grossen Mengen dieses Inhaltes in der Phase der Verdauung, wo Ueberschuss an Salzsäure auftritt, keineswegs regelmässig tödliche Peritonitis bedingt, dass vielmehr relativ grosse Mengen dieses Infektionsstoffes von den Tieren gut vertragen werden. Von 3 mit 20 ccm geimpften Kaninchen starb nur 1! Von allen 15 mit Mengen von 1 bis 20 ccm geimpften Tieren starben überhaupt nur 4. Rasche Orientierung gewährt in dieser Beziehung die folgende Zusammenstellung:

Quantum des Infektionsstoffes.	Zahl der Versuche.	Tod.	Heilung.
1 ccm	1	—	1
4 „	6	2	4
5 „	1	—	1
10 „	3	—	3
15 „	1	1	—
20 „	3	1	2
	15	4	11

Die bei den gestorbenen Tieren konstatierte diffuse Peritonitis war 2mal zweifellos durch Streptokokken bedingt. Bei 2 Tieren, die mit je 15 und 20 ccm geimpft waren, und die sehr bald eingingen, fanden sich im Exsudat mikroskopisch keine Organismen und ich muss als wahrscheinlich annehmen, dass hier eine Intoxikation zum Tode führte, bevor es zu einer erkennbaren Entwicklung der Organismen kam.

Gruppe 2. Versuche bei pathologischen Zuständen des Magens mit salzsäurehaltigem Magensaft.

Diese Versuche sind bei 5 Patienten angestellt worden, die z. T. klinisch von hohem Interesse sind; ich schicke jeweils aus deren Krankengeschichten den Befund ganz kurz resumiert voraus; ausführlich werde ich die operierten Fälle von andern Gesichtspunkten aus in einer andern Arbeit besprechen.

1. Fall. Lina Thomer. Aufgen. 24. X. 01. Hysterie. Nervöses Erbrechen.

Die 24j. Patientin klagt über häufiges Aufstossen von saurem Geschmack. Ca. 1/2 Stunde nach dem Essen tritt oft Erbrechen auf; seit Monaten spült sie sich selbst den Magen aus. Daneben Ovarialgie und mancherlei andere Klagen.

Status: Leichte Dilatation des Magens. Motilität ungestört. Untersuchung des Magensaftes: HCl +, Milchsäure —. Quantitative Untersuchungen durch Prof. Jaquet in Basel: Am 3. XI. 01 nach Ewald's Probefrühstück: Reaktion sauer, Günzburg'sche Reaktion auf freie HCl positiv. Milchsäurereaktion negativ. Gesamtacidität 0,143 %. Gesamtchlor als HCl = 0,226 %. Chloride 0,084 %. Freie und organisch geb. HCl = 0,153 %. Peptische Kraft: 1 Fibrinflocken bei 37° C. aufgelöst nach 1 1/4 Stunden. Am 5. XI. werden nüchtern 50 cm³ gallig gefärbter Flüssigkeit ausgehebert und von Prof. Jaquet untersucht: Magensaft dünnflüssig, von grasgrüner Farbe. Reaktion sauer mit geringfügigem, meist schleimigem Bodensatz. Günzburg'sche Reaktion +. Milchsäure —. Die grüne Farbe ist durch Biliverdin verursacht. Gesamtacidität in HCl berechnet 0,09125 %. Gesamtchlor 0,4453 %. Chloride 0,35405 %. Freie HCl 0,0913 %. Die scheinbare Hypochlorhydrie ist bedingt durch Regurgitieren von Darmsaft, wodurch HCl neutralisiert wurde. Peptische Kraft ungestört.

Von dieser Patientin wurden 4 Uebertragungen 1—1 1/2 h nach Probefrühstück vorgenommen:

Nr.	Datum des Versuches.	Quantum des Impfstoffes.	Gewicht des Kaninchens.	Resultat.	Zeit des Todes.	Sektionsbefund. Todesursache.
1	31. X. 01	4 ccm	1800 gr	†	In der Nacht vom 31./1. XI.	Keine manifeste Peritonitis (?)
2	2. XI. 01	4 „	1900 „	l.	—	—
3	5. XI. 01	4 „	1500 „	l.	—	—
4	5. XI. 01	4 „	1400 „	l.	—	—

Bei Versuch 4 wurde das Ausgeheberte vor der Uebertragung mikroskopisch untersucht: Zahlreiche Organismen. 1. Kurze Ketten von Streptokokken. 2. Grosse, plumpe Stäbchen zu zweien und in Fäden. 3. Einzelne, verschieden grosse Kokken. Hefen? Keine Sarcinen sichtbar.

2. Fall. Joh. Lüthi. Aufgen. 29. I. 02. Nervöse Dyspepsie. Der 27j. Mann klagt über Druck und Klemmen im Magen. Untersuchung des Magensaftes am 31. I. 02, 1 h nach Ewald'schem Frühstück: HCl +, Milchsäure —. Gesamtacidität 50, auf HCl ausgerechnet 0,182 %. Peptische Kraft ungestört. Prüfung auf Labferment: Nach 6—7 Minuten tritt Gerinnung der Milch auf. Untersuchung vom 1. II.: HCl +, Milchsäure —. Gesamtacidität 56, auf freie HCl ausgerechnet 0,203 %. Motilität ungestört.

Es wurden 5 Uebertragungen (stets dieselben Bedingungen) gemacht:

Nr.	Datum des Versuches.	Quantum des Impfstoffes.	Gewicht des Kaninchens.	Resultat.	Zeit des Todes.	Sektionsbefund.
1	14. II. 02	5 ccm	1600 gr	l.	—	—
2	18. II. 02	10 „	1400 „	l.	—	—
3	14. II. 02	15 „	1500 „	l.	—	—
4	18. II. 02	20 „	1550 „	l.	—	—
5	14. II. 02	30 „	1550 „	†	Am 15. II. 02	Peritonitis *.

* Bakteriologische Untersuchung durch Dr. Silberschmidt: Am 14. II. abends war das Kaninchen noch munter und hat gefressen; am 15. II. morgens nach 8 Uhr lag das Tier auf der Seite und atmete schwer.

Sektionsergebnis: Verband wie bei Kaninchen 1 und 2: Watte-Collodium; die Operationswunde unterhalb dem Sternum mit Haut und mit Muskelnähten gut verschlossen. In der Bauchhöhle ziemlich viel (mehr als 10 ccm) trüber, seröser Flüssigkeit. Magenserosa an der freien Oberfläche gerötet. Einige trockene gelbliche Fetzen (bei der Operation eingeführt?) zwischen Leber und Zwerchfell und unterhalb der Leber.

Direkte mikroskopische Untersuchung: 1) Peritoneal-Erguss: Nur eine Art von Mikroorganismen und zwar dicke Stäbchen einzeln, meist zu zweien, einige kürzere, wenige längere Ketten, nach Gram nicht entfärbt. Es fiel sofort eine gewisse Aehnlichkeit mit dem Milzbrandbacillus auf; als Hauptunterscheidungsmerkmal sind die abgerundeten Enden der einzelnen Stäbchen anzuführen. Sporen mikroskopisch nicht nachweisbar. 2) Herzblut: Mikroskopisch keine Mikroorganismen nachweisbar. — Kulturen: In sämtlichen Kulturen (aerob und anraeob in der Tiefe von Agar und von Gelatineröhrchen) und zwar aus dem Peritoneal-Erguss und aus dem Herzblut, aus letzterem in geringer Zahl, kam nur eine Bakterienart zur Entwicklung. Hier seien einige typische Merkmale angeführt: Gelatine-Platte: Rundliche, unregelmässig begrenzte graue Kolonien; Verflüssigung schon am 2. Tage deutlich. Die Kolonie besteht aus einem Filzwerk von Fäden, welche in den nächsten Tagen peripher-radiär angeordnete Ausläufer aussenden. Die Verflüssigung schreitet rasch weiter. — Gelatine-Strich: Am 2. Tag

trichterförmige Verflüssigung etwa bis zur Hälfte des Strichs; die verfl. Gelatine ist getrübt; an der Oberfläche des Trichters Kahmhaut. Einige Ausläufer. Am 3.—4. Tag schreitet die Verflüssigung bis in die Tiefe. — Agar-Strich: Grauer, deutlich erhabener, dichter, mattglänzender Belag. — Agar (flüssig geimpft): Wachstum namentlich an der Oberfläche. — Bouillon: Nach 24 Stunden diffus getrübt, keine Kahmhaut. — Kartoffel: Graugelblicher, deutlicher Belag, keine Fältelung.

Mikroskopisches Verhalten: Bewegliche, häufig zu 2, manchmal in Ketten angeordnete, nach Gram nicht entfärbte Bacillen. Ovale Sporen in 2tägigem Agar und auch auf der Kartoffel.

Pathogenität: Ein Meerschweinchen wurde intraperitoneal mit 6 ccm, eine weisse Maus subkutan mit 1 ccm einer 2täg. Bouillonkultur aus dem Herzblut injiciert: Beide Tiere sterben schon nach 6 Stunden; eine zweite Maus erhält $2^1/_2$ ccm Peritoneal-Erguss von Kaninchen 3: Tod in der Nacht (innerhalb 16 Stunden).

Bakteriologische Diagn.: Bacillus der Heubacillus-Gruppe (wird weiter verfolgt).

3. Fall. Gottl. Heer, 45 J. Aufgen. 14. III. 02. Pylorusstenose und Dilatatio ventriculi nach Ulcus ventriculi. Gastroenterostomie. Heilung.

Beginn des Leidens 3 Jahre vor Eintritt. Magenbrennen, dann Erbrechen grosser Mengen von Flüssigkeit, hauptsächlich nachts. Abmagerung zum Skelett. Der Magen reicht bei CO_2 Aufblähung 2 Querfinger unter den Nabel. Kein Tumor. Untersuchung des Magensaftes nach Probefrühstück: Prof. Jaquet. Resultat vom 24. III. 02: Magensaft dünnflüssig, gut verdaut. HCl +. Milchsäure —. Gesamtacidität in % HCl 0,237. Gesamt-Cl 0,493. Chloride 0,270. Freie und organisch geb. HCl 0,223. Peptische Kraft: 1 Fibrinflocken ist nach 1 Stunde vollständig aufgelöst. — Salolreaktion des Urins beginnt nach 2 h, verschwindet nach 37 Stunden. — Nach Gastroenterostomie komplette Heilung.

Uebertragungen:

Nr.	Datum des Versuches.	Quantum des Impfstoffes.	Gewicht des Kaninchens.	Resultat.	Zeit des Todes.	Sektionsbefund.
1	2. IV. 02	5 ccm	2500 gr	l.	—	—
2	—	5 „	2600 „	l.	—	—
3	—	10 „	2400 „	l.	—	—
4	—	10 „	2600 „	l.	—	—
5	25. III. 02	15 „	1500 „	†	Am 26. III.	Totale, fibrinös exsudative Peritonitis. Unter dem Mikrosk.: Feine, schlanke Stäbchen, z. T. in Fäden.
6	„	25 „	1800 „	l.	—	—

Nr.	Datum des Versuches.	Quantum des Impfstoffes.	Gewicht des Kaninchens.	Resultat.	Zeit des Todes.	Sektionsbefund.
7	25. III. 02	30 ccm	1900 gr	†	Ueber Nacht	Totale, fibrinöse Peritonitis mit hämorrhagischem Exsudat. Unter d. Mikrosk.: Wenig Organismen. Feine Bacillen in langen Fäden.
8	„	40 „	2100 „	†	Am 26. III.	Fibrinös exsudative Peritonitis. Unter dem Mikrosk.: Sehr wenig Organismen. Vereinzelte Stäbchen.

4. Fall. Jakob Streckeisen, 59 J. Aufgen. 22. V. 02. Pylorusstenose nach Ulcus ventriculi. Gastroenterostomie. Heilung.

Vor 10 Jahren Erscheinungen von perforierendem Magengeschwür, subphrenischer Abscess, Empyem. In den letzten Jahren viel Magenbrennen. Wurde nicht täglich gespült, so trat Erbrechen ein. Starke Abmagerung. Starke Motilitätsstörung. Salolreaktion erscheint nach 5 Stunden, verschwindet nach 31 Stunden. Oft wiederholte quantitative HCl bestimmung ergiebt stets hohe Werte. Am 24. V. 02 exprimiert Pat. nüchtern (!) 1/2 Liter dünnflüssigen, mit Habermuskörnern und Milchcoagula vermischten Mageninhalt. 200 gr davon werden an Prof. Jaquet zur Untersuchung geschickt. Resultat: Mageninhalt gut verdaut. Reaktion stark sauer. Reaktion auf freie HCl stark, auf Milchsäure negativ. Gesamtacidität 0,435 % in Cl H. Gesamtchlor 0,5475 %. Chloride 0,146 %. Freie und organisch geb. HCl 0,4015 %. Peptische Kraft normal. Nach der Gastroenterostomie Verminderung des Salzsäuregehaltes auf 0,1825 %.

Uebertragungen:

Nr.	Datum des Versuches.	Quantum des Impfstoffes.	Gewicht des Kaninchens.	Resultat.	Zeit des Todes.	Sektionsbefund.
1	28. V. 02	10 ccm	2300 gr	l.	—	—
2	„	20 „	2100 „	†	Ueber Nacht 28./29. V.	Totale, fibrinös exsudative Peritonitis. Unter dem Mikrosk.: Milzbrandähnliche Stäbchen. Heubacillus?
3	„	30 „	2300 „	l.	—	—

Bei Versuch 1 wurde vor der Uebertragung 1/4 ccm des Ausgeheberten in Gelatine ausgesät. Es kamen nur 17 Kolonien zum Wachstum (Dr. Bruppacher).

Bei Versuch 3 wurde das geimpfte Tier gleich nach der Impfung an Dr. Silberschmidt geschickt in der Erwartung, es werde so gut wie das mit 20 ccm geimpfte Tier eingehen. Dies war nicht der Fall. Es erkrankte, aber starb nicht, wurde am 6. Tage nach der Impfung getötet und bakteriologisch untersucht. Protokoll:

Das am 28. V. abends 5 Uhr hier angelangte Kaninchen, welches 30 ccm Mageninhalt erhalten hatte, hatte nur in den zwei bis drei ersten Tagen etwas erhöhte Temperatur (39,8 am 28. V.) und keine Fresslust. Vom 30. V. an erschien das Tier wieder ziemlich munter. Am 4. VI. betrug das Körpergewicht 2 K., 150. Das Tier wird um 9 Uhr vormittags getötet und sofort seciert.

Sektion: Operationswunde mit Collodiumwatte verschlossen; Haut und Muskelnähte. In der Bauchhöhle nur 1—2 Tropfen klare, seröse Flüssigkeit aspiriert. In der Magengegend und auch auf Leber, Milz, Darm und an verschiedenen Stellen des Periton. pariet. kleinere und grössere Fetzen des eingeführten Materials. Die Fetzen sind namentlich an der Leber zahlreich, die Oberfläche der Leber ist grösstenteils mit dem Peritoneum parietale verwachsen. Keine Zeichen allgemeiner Peritonitis, keine Eiterherde. In der Brusthöhle normale Verhältnisse. Mikroskopisch sind in den Fetzen keine Mikroorganismen nachweisbar. Kulturen: Aerobe und anaerobe Agar-, Gelatine- und Bouillonkulturen sämtlich bis heute steril geblieben.

5. Fall. Adeline Imhof, 32 J. Spasmus pylori. Hyperchlorhydrie. Gastroenterostomie. Heilung.

Der Fall ist ausführlich beschrieben und besprochen in meinem Aufsatze: Zur chirurgischen Behandlung des Spasmus pylori und der Hyperchlorhydrie. Beitr. z. klin. Chir. Bd. 29, H. 3. Ich rekapituliere hier, dass die Kranke alle Merkmale darbot, welche auf Superacidität, d. h. Hyperchlorhydrie schliessen liessen. Die Salzsäurewerte, welche vor der Gastroenterostomie 0,168 % bis 0,241 % betrugen, waren nach der Operation durchschnittlich etwas kleiner, meist etwas unter 0,2 % sich bewegend. Die Uebertragungen fanden in der Zeit nach der Operation statt.

Nr.	Datum des Versuches.	Quantum des Impfstoffes.	Gewicht des Kaninchens.	Resultat.	Zeit des Todes.	Sektionsbefund. Bakteriol. Untersuchung.
1	27. X. 01	4 ccm	1100 gr	l.	—	—
2	„	4 „	1000 „	„	—	—
3	30. X. 01	4 „	1350 „	„	—	—
4	„	4 „	1300 „	„	—	—
5	4. XII. 01	4 „	1200 „	„	—	—
6	„	4 „	700 „	„	—	—
7	7. XII. 01	4 „	650 „	„	—	—
8	„	4 „	700 „	„	—	—
9	„	4 „	600 „	„	—	—
10	10. XII. 01	10 „	2400 „	„	—	—
11	„	10 „	2200 „	„	—	—
12	5. III. 02	10 „	1900 „	†	Am 6. III.	Totale, fibrinös exsudative Peritonitis. Im Exsudat Ausstrichpräp.: Kolossale Mengen Diplok. u. Streptokokken.
13	7. III. 02	10 „	8001 „	l.	—	—

Nr.	Datum des Versuches.	Quantum des Impfstoffes.	Gewicht des Kaninchens.	Resultat.	Zeit des Todes.	Sektionsbefund. Bakteriol. Untersuchung.
14	17. IV. 02	10 ccm	2400 gr	l.	—	—
15	„	10 „	3200 „	†	Am 23. IV.	Abgekapselte Eiterherde im Peritonealsack. Keine diffuse Peritonitis.
16	26. IV. 02	10 „	1250 „	†	Am 27. IV. morgens.	Diffuse, fibrinös exsudative Peritonitis. Deckglaspräparate aus Exsudat: Unmasse Kokken, einzeln und in Ketten.
17	„	10 „	1100 „	†	Am 27. IV. abends.	Diffuse, fibrinös exsudative Peritonitis. Ausstrich: Kokken einzeln, Diplok. u. in Ketten.
18	14. XII. 01	15 „	1950 „	l.	—	—
19	„	20 „	2050 „	l.	—	—
20	„	24 „	2000 „	†	In der Nacht v. 24./25.	Diffuse, fibrinös exsudative Peritonitis. Deckglasausstrich: einzelne Kokken u. Diplokokken, Streptokokken bis zu 6 Gliedern. Keine Stäbchen.

6. Fall. Samuel Amman, 42 J. Aufgen. 17. IV. 03. Pylorusstenose durch Ulcus ventriculi. Resectio pylori. Heilung.

Magenbeschwerden seit dem 18. Jahre. 1900 wiederholt Blutbrechen. In den letzten Jahren hochgradig zunehmende Beschwerden. Fast kein Tag ohne Erbrechen. Sodbrennen. Abmagerung zum Skelett. Hämoglobin 52 %. Empfindliche Resistenz in der Pylorusgegend. Peristaltische Wellen. Untersuchung des Magensaftes: Nach Ewald. HCl +. Milchsäure —. Salzsäuregehalt 0,256 %. Mit der Operation darf nicht gezaudert werden, da der Kräftezustand rasch abnimmt. Bei der Inspektion kommt ein beweglicher Tumor am Pylorus zum Vorschein, der Verdacht auf Carcinom erweckt; deshalb Resektion nach Billroth II. Heilung. Im Tumor kann Carcinom nicht nachgewiesen, aber auch nicht mit aller Sicherheit ausgeschlossen werden. — Bakteriolog. Untersuchung des Mageninhaltes nach Ewald's Probefrühstück: Die Untersuchungen wurden sowohl hier als im Hygieneinstitut in Zürich vorgenommen.

1) Resultat der eigenen Untersuchung. Direkte mikroskopische Untersuchung: Wenig Organismen. Diplokokken. Lange feine Stäbchen. — Kulturen. Gelatine: Es werden drei Platten mit je 1/4 ccm Mageninhalt beschickt. Es kommt nur auf einer Platte eine einzige Kolonie zum Wachstum. Auf Agar kein Wachstum.

2) Resultat von Herrn Dr. Silberschmidt. Direkter mikroskopischer Befund: Hefen, grosse milzbrandähnliche Bacillen, feine, nach Gram entfärbte Stäbchen, Diplokokken etc. Kulturen: Gelatine-Platte: 1 Kolonie = gelbe Sarcine. Agar aerob: 1 gezackte Kolonie = lange Bacillen in Ketten. Anaerob kein Wachstum.

Uebertragungen in unserem Laboratorium.

Nr.	Datum des Versuches.	Quantum des Impfstoffes.	Gewicht des Kaninchens.	Resultat.	Zeit des Todes.	Sektionsbefund.
1	22. IV. 03	5 ccm	2300 gr	l.	—	—
2	„	10 „	2700 „	l.	—	—
3	„	20 „	2500 „	l.	—	—
4	„	35 „	2400 „	l.	—	Das Tier wird am 29. IV. getötet und von Herrn Dr. Silberschmidt bakteriolog. untersucht*).

*) Protokoll: Subkutan von der Laparotomiewunde ausgehend ziemlich ausgedehnter, trocken gelber Belag, kein flüssiger Eiter. Peritoneum: Gelbliche, eingekapselte Klümpchen an verschiedenen Stellen. Pericard verwachsen; gelbe Beläge besonders um das Herz herum. Lungen frei. Im Belag (subkutan und Pleura) mikroskopisch und kulturell zahlreiche, aerob wachsende, bewegliche Kurzstäbchen mit Polarfärbung, wie Diplokokken aussehend. In den Klümpchen im Peritoneum keine anaerob wachsenden Mikroorganismen.

Diese Gruppe von Uebertragungen bestätigt zunächst wieder zur Evidenz das Ergebnis der ersten, dass der verwendete salzsaure Mageninhalt in relativ sehr grossen Quantitäten vom Kaninchenperitoneum ertragen wird, ohne dass tödliche Peritonitis entsteht. Stellen wir die sämtlichen Ergebnisse nach den übertragenen Quantitäten zusammen, so erhalten wir folgende Zahlen:

Quantum des Infektionsstoffes.	Zahl der Versuche.	Tod.	Heilung.
4 ccm	13	1	12
5 „	4	—	4
10 „	13	4	9
15 „	3	1	2
20 „	4	1	3
24 „	1	1	—
25 „	1	—	1
30 „	3	2	1
35 „	1	—	1
40 „	1	1	—
	44	11	33

Es sind also von 44 mit Quantitäten von 4—40 ccm geimpften Kaninchen 11 gestorben und 33 am Leben geblieben. Quantitäten von 4 und 5 ccm wurden fast ausnahmslos ertragen; bei 10 übersteigt die Ziffer der Heilung die der Todesfälle um das Doppelte.

Ueber 10 ccm ist die tödliche Peritonitis häufiger, doch ist auch da noch bei einem Quantum von 30 ccm eine Heilung zu konstatieren.

Die genesenen Tiere, insbesondere die mit grösseren Mengen geimpften, erkrankten sichtlich nach der Operation. Das mit 30 ccm (!) hyperaciden Mageninhaltes geimpfte Kaninchen Nr. 3 bei Fall 4 fieberte und zeigte keine Fresslust. Um zu erfahren, ob hier eine Peritonitis doch vorhanden und vom Organismus überwunden werde, wurde das Tier am 6. Tage getötet. Dr. Silberschmidt konstatierte „keine Zeichen allgemeiner Peritonitis" und die bakteriologische Untersuchung ergab aerob und anaerob ein vollständig negatives Resultat.

Bei den gestorbenen Tieren beschränkte sich die bakteriologische Untersuchung in der Mehrzahl auf die direkte mikroskopische Untersuchung des peritonitischen Exsudates. Die Zahl der Organismen im Gesichtsfelde war dabei eine sehr verschiedene; bald waren solche in Unmasse da, bald mehr vereinzelt. 4mal wurden ausschliesslich Kokken und Streptokokken konstatiert, 5mal Stäbchen verschiedener Form. Interessant und wichtig ist der von Silberschmidt bei Fall 2, V. 5 gemachte alleinige kulturelle Befund eines zur Heubacillengruppe[1]) gehörenden pathogenen Bacillus.

Die früher citierten Untersuchungen über den Bakteriengehalt des gesunden und kranken Magens sagten uns, dass der Bacillus subtilis hier ein häufiger Gast ist, und es gelang uns auch bereits einmal, denselben bei einem Falle von Magenperforation aus dem peritonitischen Exsudate zu züchten (klinische Beobachtungen II, Fall 8). Neueste Forschungen, so diejenigen von Baenziger und Silberschmidt über Panophthalmie[1]) haben gezeigt, dass dieser Bacillus keineswegs stets ein Saprophyt ist, sondern unter gewissen Bedingungen pathogene Eigenschaften zu entfalten vermag. Vielleicht oder wahrscheinlich ist er in Symbiose auch bei der Peritonitis nicht ungefährlich.

Ich verlasse jetzt, ohne vorläufig weitere Schlüsse zu ziehen, diese Untersuchungen bei salzsäurehaltigem Mageninhalt, um später wieder zu denselben zurückzukehren, und wende mich jetzt Uebertragungen zu, welche bei Individuen mit Salzsäuremangel ausgeführt wurden.

1) Baenziger und Silberschmidt, Zur Aetiologie der Panophthalmie nach Hacken Splitterverletzungen. Bericht der ophthalmolog. Gesellschaft Heidelberg. 1902. — Silberschmidt, Le bacillus subtilis comme cause de la panophthalmie chez l'homme. Annales de l'institut Pasteur Tome XXII. Avril 1903.

Gruppe 3. Versuche bei fehlendem oder herabgesetztem Salzsäuregehalt des Magensaftes.

Gruppe 3a. Uebertragungen von Mageninhalt bei Hypo- oder Anachlorhydrie aus verschiedener Ursache, Carcinom ausgenommen.

Die Uebertragung fand unter vollständig gleichen Bedingungen statt wie früher.

1. Fall. A. Vonderwahl, 57 J. Arteriosklerose. Dementia senilis. Gastritis chronica.

Patient stand in den Jahren 1898, 1900—1902 in Beobachtung und es wurden während dieser Zeit höchst zahlreiche Untersuchungen seines Magensaftes vorgenommen; stets lautete die qualitative Prüfung: HCl —, Milchsäure —. Am 30. XII. 01 ergab eine quantitative Bestimmung durch Prof. Jaquet: Reaktion sauer, geruchlos; Mageninhalt schlecht verdaut. Reaktion auf HCl schwach positiv, auf Milchsäure positiv. Gesamtacidität 0,091 %. Gesamtchlor 0,152 %. Chloride 0,095 %. Freie und organisch geb. HCl 0,057 %. Peptische Kraft herabgesetzt. Am 25. VII. 02 †. Der Magen wurde zur Begutachtung ins pathologische Institut Zürich geschickt; der Bericht lautete: Makroskopisch: Etat mammelonné, als Ausdruck einer chronischen Gastritis. Mikroskopisch: Infiltration und Wucherungen in der intraglandulären Substanz. Hypertrophie und Wucherungen in der Muscularis. Kein Neoplasma.

Uebertragungen in chronologischer Reihenfolge:

Nr.	Datum des Versuches.	Quantum des Impfstoffes.	Gewicht des Kaninchens.	Resultat.	Zeit des Todes.	Sektionsbefund. Bakteriol. Untersuchung.
1	8. IV. 01	½ ccm	?	†	Am 15. IV.	Vacat, weil der Tod des Tieres zu spät gemeldet wurde.
2	7. V. 01	7 „	2000 gr	†	Ueber Nacht.	Diff. Peritonitis. Im Exsudat-Ausstrich massenhaft Bakterien. Kurzstäbchen, Einzelkokken, Streptok. Kulturell: Bact. coli.
3	11. V. 01	3 „	1800 „	†	12. V. morgens.	Diffuse Peritonitis.
4	24. V. 01	4 „	2800 „	†	Ueber Nacht.	Diffuse, fibrinös exsudative Peritonitis. Exsudat-Ausstrich: Massenhaft Kokken, Diplok., Streptok., vereinzelt Stäbchen.
5	29. V. 01	4 „	2100 „	†	Am 30. V.	Diffuse Peritonitis. Hämorrhag. Exsudat. Ausstrich: Sehr zahlreich Kokken, Diplok.; keine Stäbchen.

Nr.	Datum des Versuches.	Quantum des Impfstoffes.	Gewicht des Kaninchens.	Resultat.	Zeit des Todes.	Sektionsbefund. Bakteriol. Untersuchung.
6	18. IX. 01	4 „	1600 „	†	Am 20. IX.	Vacat.
7	„	4 „	1500 „	†	Ueber Nacht.	Diffuse Peritonitis. Exsudatausstrich: Diplokokk., Streptok., Hefen. Kulturell: Massenhaft Streptok
8	18. XII. 01	8 „	1800 „	†	Ueber Nacht.	Diff. Peritonitis. Bakteriolog. Untersuchung durch Dr. Silberschmidt. Protokoll s. unten.
9	„	4 „	2100 „	†	Ueber Nacht.	Diffuse, fibrinös exsudative Peritonitis. Exsudat-Ausstrich: Sehr viele Mikrobien. Weit vorherrschend Diplok. u. Streptok. Vereinzelt Stäbchen u. Hefen.
10	22. I. 02	5 „	2100 „	†	Am 23. I.	Diffuse Peritonitis. Bakteriolog. Untersuchung durch Dr. Silberschmidt. Protokoll s. unten.
11	15. III. 02	10 „	1500 „	†	Ueber Nacht.	Diffuse, fibrinös exsudative Peritonitis. Exsudat-Ausstrich: Kolossale Mengen von Mikrobien. Vorherrschend Dipplok. und kurze Ketten von Streptokokken. Vereinzelt Kurzstäbchen.
12	„	10 „	1550 „	†	Ueber Nacht.	Derselbe Befund wie bei Nr. 11. Exsudatausstrich: Dipplok., Streptok., keine Stäbchen.

Protokoll des bakteriologischen Befundes zu Nr. 8 (Dr. Silberschmidt):

Das Tier war anscheinend noch ganz munter; sogar am nächsten Morgen schien das Befinden relativ gut, bis sich gegen Mittag der Zustand sehr rasch verschlimmerte und punkt 12 Uhr der Tod erfolgte. Die Sektion (2 Stunden post mortem) ergab: Abdomen deutlich aufgetrieben. Operationswunde unterhalb dem Sternum dicht verschlossen wie bei dem früher untersuchten Kaninchen. (Watte-Collodium, 3 Haut- und 3 Muskelnähte.) In der Peritonealhöhle etwa 6 ccm trübseröser Flüssigkeit. Akute Peritonitis; Omentum sehr stark gerötet, einige gelbliche Fetzen (eingeimpftes Material?) in der Magen- und Lebergegend. Milz etwas vergrössert. Brusthöhle normal.

Direkte mikroskopische Untersuchung: 1) Peritoneal-Erguss: Kokken, nach Gram nicht entfärbt, einzeln, häufig zu 2 (Diplo), auch einige typische Ketten von Streptokokken; daneben sind einige kokkenähnliche Gebilde etwas mehr zugespitzt (meist in Diploanordnung) in kleinen Haufen beisammen, nicht aber in Ketten. Ganz vereinzelte

feine Stäbchen. 2) Milzsaft. Einige Kokken, meist in Diploanordnung. 3) Blut. Keine Mikroorganismen nachweisbar.

Kulturen: 1) Blut (Herz): In der Bouillon Kokken in Ketten (Streptokokken). 2) Peritoneal-Erguss: In der 1 % Traubenzuckerbouillon tritt nach 24 Stunden Trübung ein, der Bodensatz ist ziemlich beträchtlich, keine Gasbildung. Mikroskopisch: Deutliche Streptokokken; einige grössere, nach Gram nicht entfärbte Diplokokken. — Auf der Agaroberfläche kommen nur Kolonien von Streptokokken zur Entwicklung. — In der anaeroben Zuckerbouillon Strepto- und Diplokokken; bei einigen ist eine helle Zone (Kapsel?) sichtbar. — Nach einigen Tagen treten in der Tiefe des Agars Gasblasen auf. Die meisten, auch in der Tiefe gewachsenen Kolonien sind Streptokokken. In einigen Präparaten sind neben den Streptokokken einige kleinere kokkenartige Gebilde (vielleicht die Gas bildende Art?), deren Isolierung wegen dem starken Ueberwiegen an Streptokokken bis jetzt nicht geglückt ist. In der Gelatine (flüssig geimpft, hohe Schicht) sind zahllose kleine, die Gelatine nicht verflüssigende Kolonien. Mikroskopisch: Streptokokken. In dem Originalröhrchen ist es, ähnlich wie im Agar, zur Bildung einiger Gasblasen gekommen.

Der Hauptmenge nach handelt es sich sowohl im direkten Präparat wie in den Kulturen um Streptokokken; die anderen in den Kulturen aus dem Peritoneum enthaltenen, Gas bildenden Arten sind nur in geringer Zahl gewachsen.

Protokoll des bakteriologischen Befundes zu Nr. 10 (Silberschmidt).

Die Untersuchung des am 18. XII. in Münsterlingen mit einigen ccm nicht aciden Mageninhalts geimpften und am 19. XII. 01 vormittags halb 10 Uhr hier angelangten Kaninchens hat ergeben: Das Tier liegt tot in der Kiste; es wird sofort die Sektion vorgenommen. Abdomen etwas aufgetrieben. Die Operationswunde unterhalb dem Sternum ist mit Watte, Collodium, 3 Haut- und 3 Muskelnähten gut verschlossen. In der Bauchhöhle, namentlich in der Nähe des Magens und der Leber einige feste, graugelbliche Klumpen (Bestandteile des eingeimpften Mageninhalts). In der Bauchhöhle sind etwa 5 ccm ziemlich gleichmässig getrübter Flüssigkeit; auf den Gedärmen vereinzelte fibrinöse Auflagerungen. Milz nicht deutlich verändert. Brusthöhle normal.

Direkte mikroskopische Untersuchung: 1) Peritoneal-Erguss: Massenhaft Kokken, nach Gram nicht entfärbt, meist in kurzen Ketten angeordnet. 2) Feste Klumpen: Streptokokken, einige Kokken in Haufen und auch vereinzelte Bacillen. 3) Milzsaft: Ebenfalls Kokken in kurzen Ketten.

Kulturen: 1) Peritoneal-Flüssigkeit: Nach 24 Stunden sind auf der Agaroberfläche und in Bouillon Streptokokken zur Entwicklung gekommen mit den typischen Merkmalen: feine Kolonien auf Agar;

starker Bodensatz in Bouillon. Die Kokken sind meist zu 2, aber auch zu langen Ketten angeordnet. Daneben sind in der Bouillon ganz feine kleine Kokken (oder Bacillen?), ebenfalls in Ketten angeordnet. Im flüssig geimpften Agar sind fast ausschliesslich oberflächlich und in der Tiefe Kolonien von Streptokokken gewachsen. In einigen Agarröhrchen kam es zur Gasbildung in der Tiefe, namentlich in 1% Traubenzuckeragar; es wurden neben Streptokokken kleine, in Diplo angeordnete Gebilde (Kokken oder Kurzstäbchen), nach Gram entfärbt, mikroskopisch nachgewiesen. Diese anaerob wachsenden Mikroorganismen waren nur in geringer Zahl vorhanden und wurden nicht isoliert. In der Gelatine (aerob und anaerob) kamen innerhalb 3 Wochen nur Streptokokken zur Entwicklung (meist ganz kleine, wenige bis stecknadelkopfgrosse, nicht verflüssigende Kolonien). — 2) Herzblut steril mit der Pipette aspiriert. Agarstrich: Kleine helle Kolonien; in Bouillon Bodensatz mit ziemlich klarer Flüssigkeit. Mikroskopisch: Kokken meist in deutlichen kurzen Ketten angeordnet.

Wenn wir die Totenliste dieser Tabelle vergleichen mit derjenigen der früheren, mit salzsaurem Mageninhalt angestellten Uebertragungen, so fällt uns ein eklatanter Unterschied sofort in die Augen. Sämtliche 12 Kaninchen sind hier gestorben und zwar auch die mit ½, 3, 4 und 5 ccm geimpften, welche bei den früheren unter sonst ganz gleichen Bedingungen angestellten Versuchen fast ausnahmslos am Leben blieben. Die Versuche bei diesem anaciden Individuum sind im Laufe von 2 Jahren zu verschiedensten Zeiten angestellt worden, das Ergebnis war immer dasselbe konstante, d. h. dieser salzsäurefreie Mageninhalt erwies sich stets als äusserst pathogen.

Die in unserem Laboratorium und die von Silberschmidt im hygienischen Institut Zürich ausgeführten bakteriologischen Untersuchungen der gestorbenen Tiere ergaben als weitaus prävalierende Peritonitiserreger Streptokokken. Ihr Vorhandensein im ausgeheberten, zu den Uebertragungen verwendeten Mageninhalte wurde durch direkte mikroskopische Untersuchung und durch das Kulturverfahren öfters nachgewiesen. Bei der direkten mikroskopischen Untersuchung des peritonitischen Exsudates im Ausstrichpräparate beherrschten Diplokokken und Streptokokken überall das Feld in einer, verglichen mit dem verwendeten Mageninhalt, unverhältnismässig grossen Zahl. Alle andern Mikrobienarten verschwanden daneben. Anaerobe Organismen wurden nach den Protokollen Silberschmidt's nur in ganz geringer Zahl beobachtet.

Der Tod an Peritonitis erfolgte bei den mit 3 und 4 und mehr

ccm geimpften Tieren durchwegs rasch, d. h. immer in den ersten 24 Stunden. Nur das mit nur $^1/_2$ ccm geimpfte Tier Nr. 1 ging erst später, am 5. Tage ein. Dass die Vermehrung der Streptokokken im Kaninchenbauch und die Entwicklung der Peritonitis rasch vor sich ging, zeigt der folgende noch nicht erwähnte Versuch:

13. Vonderwahl. Ausheberung nach Probefrühstück am 22. III. 02, mittags 1 Uhr. Davon 5 ccm einem Kaninchen (Gewicht 1400 gr) ins Abdomen. Tier um $4^3/_4$, also $3^3/_4$ Stunden nach der Uebertragung, getötet und sofort seciert. Hämorrhagisches Exsudat und Fibrinfäden auf Darm und Peritoneum parietale. Ausstrich aus Exsudat. Sehr zahlreich Diplokokken und kleine Ketten von Streptokokken. — Kulturell: Aus allen Gegenden der Bauchhöhle wird je 1 Oese auf Glycerinagar gebracht und es entwickeln sich per Oese mehrere 100 Kolonien von Streptokokken; daneben vereinzelt Microc. tetragenus. Aus dem Herzblute gehen keine Kolonien auf.

Wir finden also nach $3^3/_4$ Stunden schon makroskopisch die Zeichen der Peritonitis und eine gewaltige Entwicklung der eingeführten Streptokokken.

Es war anzunehmen, dass diese Streptokokken, die höchstwahrscheinlich aus dem Munde des Patienten in den Magen gelangten, sich hauptsächlich in den verschluckten Brotbröckeln versteckt halten und man konnte erwarten, dass der ceteris paribus ausgeheberte Mageninhalt nach Zurückhalten der festen Bestandteile durch Siebung sich als weniger pathogen erweise. Es wurden in dieser Hinsicht 2 Parallelversuche angestellt:

14. Vonderwahl. 28. VI. 01. Aushebern nach Probefrühstück. Sieben durch sterile Gaze. Davon Kaninchen (1400 gr) 4 ccm ins Abdomen. Bleibt am Leben.

15. Vonderwahl. Zur gleichen Zeit. Kaninchen, 1000 gr: Derselbe Versuch, 4 ccm; nur noch feine Flocken enthaltend. Ueber Nacht †. Diffuse fibrinöse Peritonitis mit wenig Exsudat. Ausstrich: Sehr zahlreiche Kokken.

Dass von den beiden Kaninchen das eine am Leben blieb, spricht für die gemachte Annahme, wenn wir in Erwägung ziehen, dass bei den 7 früheren Versuchen mit 3—5 ccm ungesiebten Mageninhaltes alle Tiere zu Grunde gingen.

Dieselbe intensive Pathogenität des Mageninhaltes, wie sie bei diesem Fall von chronischer Gastritis und Mangel an freier Salzsäure zu Tage kam, wurde bei einer Anzahl anderer Patienten kon-

statiert, bei denen je 1 Uebertragung stattfand.

2. Fall. Joh. Weber, 51 J. Chronische Gastritis. Am 19. XI. 01 nach Probefrühstück ausgehebert. HCl —, Milchsäure —. Kaninchen, 1200 gr, 4 ccm ins Abdomen. Ueber Nacht †. Sektion: Leberserosa mit einer kontinuierlichen Fibrinmembran überzogen. Wenig hämorrhagisches Exsudat. Ausstrich: Zahlreiche Streptokokken, Glieder bis 40. Diplokokken. Vereinzelt lange dicke Stäbchen.

3. Fall. Margaretha Keller, 40 J. Tuberkulose. Spondylitis. Am 14. XI. 01 Aushebern nach Probefrühstück. HCl —, Milchsäure —. Kaninchen, 1300 gr, 4 ccm ins Abdomen. Ueber Nacht †. Sektion: Fibrinbeschläge; wenig Exsudat. Ausstrich: In kolossalen Mengen Diplokokken. Kulturell: In unzählbaren Mengen Kolonien von Streptokokken; sonst keine Organismen.

4. Fall. Jakob Sattler, 70 J. Cystitis. Prostatahypertrophie. Gastritis chronica. Am 23. XI. 01 Aushebern nach Probefrühstück. HCl —. Kaninchen, 1150 gr, 4 ccm ins Abdomen. Ueber Nacht †. Sektion: Wenig Fibrinbeschläge; trübes Exsudat. Deckglasausstrich: Zahlreiche Organismen. Vorherrschend Diplokokken und Streptokokken bis zu sieben Gliedern. Vereinzelt grosse plumpe Stäbchen. Hefen. Kulturell: Streptokokken im Original in dichtem Wachstum; in Bouillon bis zu 40 Gliedern.

5. Fall. Sebastian Albus, 28 J. Neurasthenie. Am 2. IX. 01 Aushebern nach Probefrühstück. HCl —. Kaninchen, 1200 gr, 4 ccm ins Abdomen. Ueber Nacht †. Fibrinöse Peritonitis, trübes Exsudat. Ausstrich: Ausschliesslich Kokken und Diplokokken in grosser Menge.

Diese letzteren 4, bei verschiedenen Patienten mit Mangel an freier HCl ausgeführten Uebertragungen stimmen in ihren Resultaten überein mit denjenigen bei Fall 1. Dasselbe Quantum von 4 ccm führt den Tod an Peritonitis herbei. Die Zusammenstellung ergiebt bei dieser ganzen Gruppe 3a[1]) bei allen verwendeten Quantitäten nur Todesfälle:

Quantum des Infektionsstoffes.	Zahl der Versuche.	Tod.	Heilung.
1/2 ccm	1	1	—
3 „	1	1	—
4 „	9	9	—
5 „	1	1	—
7 „	1	1	—
8 „	1	1	—
10 „	2	2	—
	16	16	—

1) Die bei Fall 1 mit gesiebtem Mageninhalt angestellten Versuche (Nr. 14 und 15) sind nicht mitgerechnet, ebenso nicht Nr. 13.

Als pathogenes Hauptagens sind auch hier Streptokokken zu betrachten. Diese sind entweder allein im peritonitischen Exsudate zu finden, oder sie dominieren weit aus.

Gruppe 3b. Uebertragungen von Mageninhalt bei Carcinom.

Ich führe diese Fälle von Anachlorhydrie in einer besonderen Gruppe getrennt auf, weil sie, wie in der früheren Uebersicht über die mit dem Bakteriengehalt bei Magencarcinom sich befassenden Litteratur hervorgehoben wurde, der Bakterienflora ganz besonders günstige Bedingungen zum Gedeihen darbieten.

1. Fall. W. Rutishauser, 57 J. Aufgen. 31. XII. 01. Carcinoma pylori (Gastroenterostomie)[1]). Starke Dilatation und motorische Insufficienz. Kaffeesatz. Untersuchung des Mageninhalts: HCl stets —, Milchsäure +. Salolreaktion stark verlangsamt. Mikroskopisch im Mageninhalt viel Hefezellen und Milchsäurebacillen.

Die Uebertragungen wurden bei den 3 ersten Versuchen ausgeführt am Morgen nach Spülung des Magens; dann wurde das Ewald'sche Probefrühstück gegeben und dann 1 h später ausgehebert. Bei den anderen 2 Versuchen wurde ohne vorherige Spülung ausgehebert.

Nr.	Datum des Versuches.	Quantum des Impfstoffes.	Gewicht des Tieres.	Resultat.	Eintritt des Todes.	Sektion.
1	8. I. 02	2 ccm	1400 gr	†	Ueber Nacht.	Diffuse, serofibrinöse Peritonitis mit wenig Exsudat. Ausstrich: Gewalt. Mengen Diplok. und Streptok.; vereinzelt plumpe Stäbchen. Kulturell: Streptok. höchst zahlreich.
2	„	4 „	2000 gr	†	Am 9. I. 02	—
3	„	6 „	2100 „	†	Ueber Nacht.	—
4	9. I. 02	1 „	2050 „	†	Ueber Nacht v. 10./11. I.	Diffuse, fibrinöse Peritonitis. Ausstrich: Streptok. bis zu 10 Gliedern, nicht sehr zahlreich. Kulturell: Auf Glycerinagar eine Kolonie.
5	„	1 „	1900 „	†	Am 24. I. also nach 15 Tagen.	Fibrinöse Verklebungen. Viel hämorrhag. Exsudat. Im Ausstrichpräparat keine Mikroorganismen; auch kulturell nicht.

1) Die Untersuchungen wurden natürlich jeweils vor den operativen Eingriffen vorgenommen.

2. Fall. Bernhard Heuberger, 57 J. Aufgen. 24. II. 02. Carcinoma pylori et ventriculi (Gastroenterostomie). Ausgedehnter Tumor. Nach Probefrühstück: HCl —, Milchsäure —. Stauungserscheinungen nicht hochgradig. Salolreaktion verlangsamt.

Uebertragungen:

1. Uebertragung am 3. III. 02. Aushebern nach Probefrühstück. HCl —. Mikroskop.-bakteriolog. Untersuchung des Ausgeheberten: 1) Sehr zahlreich, weit vorherrschend Streptokokkenketten. 2) Kurze plumpe Stäbchen. 3) Ziemlich zahlreich lange dünne Stäbchen. Kulturell in Unmasse Streptokokken und Bact. coli. Kaninchen, 1300 gr, 1 ccm ins Abdomen. Am 7. III. 02 †. Hämorrhagisches Exsudat. Abgekapselte Bröckel. Im Ausstrich aus Exsudat: Wenig Mikrobien. 1) Kurzstäbchen. 2) Diplokokken.

2. Uebertragung zu gleicher Zeit; ceteris paribus. Kaninchen, 1350 gr, 5 ccm ins Abdomen. Das geimpfte Tier wird Herrn Dr. Silberschmidt überliefert. Am 4. III. †. Protokoll: Kaninchen, am 3. III. 02, vormittags 11 Uhr mit 5 ccm anacidem Mageninhalt (Carcinom), in Münsterlingen intraperitoneal geimpft, kommt abends 6 Uhr per Post in Zürich an, anscheinend wohl, und stirbt am 4. III. vormittags gegen 8 Uhr. Sektion um 9½ Uhr. Sektionsergebnis: Operationswunde unterhalb dem Sternum mit Watte, Collodium, Haut- und Muskelnähten gut verschlossen. In der Bauchhöhle ziemlich viel (etwa 10 ccm) trübe, seröse Flüssigkeit. Auf der Leber, namentlich zwischen Leber und Zwerchfell, einige ziemlich trockene, bräunliche Fetzen. Milz nicht vergrössert. In der Pleura und im Pericard seröser Erguss; die Flüssigkeit ist nur wenig getrübt.

Direkte mikroskopische Untersuchung: 1) Peritoneal-Erguss: Sehr viele rundliche und lanzettförmige Kokken, meist zu 2, selten in Ketten angeordnet. 2) Pleura-Erguss: Kokken in Diplo und auch in Kettenanordnung.

Kulturen: 1) Blut: In Bouillon und auf Agar Kokken in Ketten (Streptokokken), vereinzelte Kolonien von beweglichen, gasbildenden Kurzstäbchen (Coli). 2) Peritoneal-Erguss: In sämtlichen aeroben und anaeroben Agar-, Gelatine- und Bouillonkulturen kamen zur Entwicklung: Kurze Streptokokken (an der Gelatine kleinste, kaum sichtbare Kolonien) in sehr grosser Zahl, daneben Coli (typisches Wachstum auf der Gelatine) in vereinzelten Kolonien. Die Streptokokken verhielten sich ähnlich wie die bei früheren Kaninchen gefundenen.

3. Fall. Emilie Sträuli, 30 J. Aufgen. 20. IX. 03. Carcinoma ventriculi (Resektion). † an Peritonitis. Vgl. weitere klinische Mitteilungen Fall 1. Tumor am Pylorus. Stauung mässig. HCl —, Milchsäure +. Uebertragung am 28. IX. 01. Aushebern 1 h nach Probefrühstück. Schleimig fadenziehende Flüssigkeit mit Brotbröckeln.

Mikroskop. bakteriolog. Untersuchung: 1) Diplokokken. 2) Vereinzelt Stäbchen mit abgerundeten Enden. 3) Ziemlich viel Fadenbakterien. Kulturell: 1) Hefen. 2) Diplokokken, Streptokokken. 3) Vereinzelte Stäbchen-Kolonien.

Kaninchen, 1500 gr, 4 ccm ins Abdomen. Am 30. IX. 01 †. Fibrinöse Peritonitis nicht sehr ausgesprochen. Ausstrich: Fast ausschliesslich Diplokokken, viel in Flammenform. Kulturell —.

4. Fall. A. Dutli, 63 J. Aufgen. 14. XI. 01. Diffuses Carcinom. Inoperabel. Erhebliche Dilatation. HCl —, Milchsäure —.

Uebertragung am 16. X. 01. Kaninchen, 1250 gr, 4 ccm ins Abdomen. Am 18. X. 01 †. Diffuse Peritonitis mit ziemlich viel hämorrhagischem Exsudat. Ausstrich: Diplokokken vorherrschend. Vereinzelt sehr grosse, dicke Stäbchen.

5. Fall. B. Ammann, 64 J. Aufgen. 23. IV. 92. Carcinoma pylori (Resectio pylori). Geheilt. Grosser Tumor. HCl —, Milchsäure +. Mässig entwickelte Stenosenerscheinungen.

Uebertragung am 1. V. 02. Mikroskopische Untersuchung des Ausgeheberten: 1) Vorherrschend Stäbchen in Fadenanordnung, jedenfalls Milchsäurebacillen. 2) Diplokokken und kurze Ketten zu 4 Gliedern. Kulturell: Aussaat von 1/4 ccm auf Gelatineplatten. Zählung der ausgewachsenen Kolonien ergiebt = 3300! Darunter Streptokokken. (Dr. Bruppacher.)

Kaninchen, 900 gr, 1/4 ccm ins Abdomen, bleibt am Leben.

Es sind bei dieser Gruppe der Carcinomkranken 10 Uebertragungen gemacht worden, deren Ergebnisse mit denen von Gruppe 3a vollständig übereinstimmen. Die entsprechende Zusammenstellung lautet:

Quantum des Infektionsstoffes.	Zahl der Versuche.	Tod.	Heilung.
1/4 ccm	1	—	1
1 „	2	2	—
2 „	1	1	—
4 „	4	4	—
5 „	1	1	—
6 „	1	1	—
	10	9	1

Nur 1 mit 1/4 ccm geimpftes Tier bleibt am Leben, alle andern mit Mengen von 1—6 ccm gehen an Peritonitis zu Grunde und zwar handelt es sich auch hier wieder fast durchwegs um Streptokokkenperitonitis; 2mal um Mischinfektion von Streptokokken und Bact. coli.

Um zu erfahren, ob beim stagnierenden Mageninhalt des carcinomatösen Magens, dessen Mikrobiengehalt, wie wir gesehen, ein sehr grosser ist (bei Fall 5 = 3300 Kolonien auf 1/4 ccm!), das bakterienfreie Filtrat durch reine Toxinwirkung vom Peritoneum aus die Tiere zu töten vermöge, stellte Herr Dr. Silberschmidt auf meine Veranlassung einige Versuche an, deren Protokoll hier folgt:

Der ausgeheberte Magensaft von Pat. Müller (Carcinom) 1 1/4 Stunde nach dem Probefrühstück entnommen, ist am 21. VI. 02, abends 7 Uhr als Extrasendung angelangt. Das Paket wurde über Nacht im Eisschrank aufbewahrt und am 22. VI. eröffnet. Beide Gefässe waren gut verschlossen. Am 22. VI. vormittags wurde ein Teil des erhaltenen Materials zuerst durch Papier und dann durch Bakterienfilter filtriert und injiciert. Die Filtration ging ziemlich leicht vor sich ohne Verdünnung.

Tierversuche: 23. VI.: Kaninchen I, 1400 gr, erhält 20 ccm Filtrat intraperitoneal. Das Tier bleibt am Leben. 24. VI. 1300 gr, 3. VII. 1350 gr.

Kaninchen II, 1500 gr, erhält ebenfalls am 23. VI. 16 ccm Flüssigkeit, welche durch Papierfilter filtriert worden war, intraperitoneal injiciert. 24. VI. 1400 gr. Am 25. VI. (1450 gr) werden 10 ccm nicht filtrierter Mageninhalt (im Eisschrank aufbewahrt) intraperitoneal injiciert. Es bildet sich ein Abscess an der Injektionsstelle. Das Tier bleibt am Leben. Kaninchen I wurde getötet, Kaninchen II noch nicht.

Ein Meerschweinchen und 2 Mäuse haben 3 resp. 0,5 ccm Filtrat injiciert erhalten, ohne Krankheitssymptome zu zeigen.

Wenn wir sehen, wie hier Quantitäten von 16 und 20 ccm von den Kaninchen ertragen werden, während sie sonst schon durch 1/2 ccm und durch 4 ccm sicher getötet wurden, so dürfen wir wohl den Schluss ziehen, dass die im Mageninhalt vorhandenen Mikrobien das hauptsächliche pathogene Agens sein müssen. Solche Versuche müssen indessen in grösserem Umfange bei mehreren Fällen und unter Variation der Versuchsbedingungen angestellt werden, um ein spruchreifes, sicheres Urteil über die Frage zu liefern, inwiefern rein chemische Peritonitis und Toxämie bei solchen Injektionen eine Rolle spielen. Es drängen sich hier überhaupt noch sehr viele andere ätiologische Fragen auf, die keine Beantwortung gefunden haben. Viele Seitenwege müssen noch besonders ausgetreten werden.

Blicken wir zurück auf die Ergebnisse der bisherigen Untersuchungen in toto, so konstatieren wir als Hauptresultat, dass der unter sonst gleichen Bedingungen gewonnene Mageninhalt bei Anachlorhydrie als unverhältnismässig viel infektiöser sich erweist, als bei

vorhandener HCl. Die Erklärung dieser Thatsache scheint, sehr einfach und naheliegend, folgende zu sein: Der HClgehalt des Magensaftes vermag durch seine Einwirkung auf die betreffende eingenommene Nahrung die Peritonitis erregenden Mikrobien an ihrer Virulenz so weit zu schwächen, dass ein bestimmtes Quantum dieses Infektionsstoffes keine tödliche Wirkung bei Kaninchen zu erzeugen vermag. Nun haben wir es aber hier nicht nur mit Differenzen in der Virulenz zu thun, sondern wir müssen vor allem die Menge der in den Kaninchenbauch importierten Organismen berücksichtigen. Nach dem, was wir aus der früheren Zusammenstellung der Untersuchungsergebnisse über den Bakteriengehalt des Magens unter gesunden und pathologischen Zuständen wissen, wird von allen Autoren betont, dass unter pathologischen Verhältnissen hauptsächlich eine grosse Vermehrung der Keime ins Gewicht falle; dabei ist dort freilich fast ausschliesslich von den Gährungserregern und nicht von den uns interessierenden Peritonitiserregern die Rede. Meine Untersuchungen bestätigen die Differenzen der Keimmengen in toto durchaus; sowohl die direkte mikroskopische Untersuchung des Mageninhaltes, als die Zählung der Kolonien bei kultureller Züchtung hat zwischen den Gruppen 1 und 2 einerseits und 3 anderseits (Carcinom!) z. T. enorme Unterschiede ergeben. Ein grosses Gewicht wird, wie wir hörten, mit Recht bei Erklärung der Keimproliferation auf die gestörte Motilität, auf die Stauung des Mageninhaltes gelegt. Wir haben bei hochgradiger Motilitätsstörung mit Hyperchlorhydrie eine viel geringere Keimzahl auf gleichen Nährböden gefunden als bei solcher mit Anachlorhydrie, speciell bei Carcinom.

Bei Fall 4 der hyperaciden Gruppe 2 kamen auf einer mit 1/4 ccm Mageninhalt beschickten Gelatineplatte 17 Kolonien, bei Fall 6 derselben Gruppe 1 Kolonie zum Wachstum; auf Agar entwickelten sich gar keine Keime. Dem gegenüber stehen bei Fall 5 der Carcinomgruppe 3300 aus demselben Quantum auf Gelatine gewachsene Keime.

So unterliegt es denn wohl keinem Zweifel, dass bei den Gruppen 1 und 2 in gleich grossen Quantitäten Mageninhalt durchschnittlich viel geringere Keimmengen übertragen wurden, als bei der Gruppe 3.

Nach dem, was wir weiter aus den früheren Zusammenstellungen über die desinficierende Kraft der Salzsäure gelernt haben, sind wir nun aber auch zu der Annahme berechtigt, dass bei den Fällen der ersten beiden Gruppen die in normaler oder abnorm

starker Menge abgesonderte Salzsäure auf die mit dem Probefrühstück eingeführten pathogenen Organismen (Mundbakterien, Streptokokken!) entwicklungshemmend, sagen wir virulenzschwächend eingewirkt haben kann, während bei den Fällen mit Anachlorhydrie dieser Effekt ganz wegblieb. Diesen Einfluss des Desinficiens hoffte ich nun folgendermassen direkt nachweisen zu können: Ich heberte bei Individuen mit salzsäurehaltigem Magensaft, bei denen ich früher nach 1—1½ Stunden den Mageninhalt gewonnen und übertragen hatte, früher aus, d. h. zu einer Zeit, da die Einwirkung der HCl nur von ganz kurzer Dauer gewesen sein konnte und machte dann die Uebertragungen.

Gruppe 4. Uebertragungen bei salzsäurehaltigem Magensaft. Ausheberung ¼—½ Stunde nach Probefrühstück.

Eine erste Reihe von Versuchen wurde ausgeführt bei dem uns aus der Gruppe 2 bekannten Fall 5 mit Spasmus pylori.

Ausheberung nach ¼ Stunde.

Name. Nr.	Datum des Versuches.	HCl. Reaktion d. Ausgeheberten.	Quantum d. Impfstoffs.	Gewicht des Kaninchens.	Resultat.	Zeit des Todes.	Sektion.
1. Fall: Imhof 1	21. XII. 01	?	4 ccm	2150 gr	†	22. XII. 01 morgens.	Fibrin. exsudative Peritonitis. Ausstrich: 1. Plumpe Kurzstäbchen in sehr grosser Menge. 2. Sehr viele Diplok. u. Streptok. Kulturell: Bacterium coli und Streptok.
„ 2	„	„	4 „	1600 „	†	In der Nacht v. 22/23. XII.	Diffuse Peritonitis. Ausstrich: Dipplok. in geringer Zahl.
„ 3	„	„	10 „	3050 „	†	22. XII. 01	Diffuse Peritonitis. Ausstrich: Wenig Organismen. 1. Plumpe Kurzstäbchen. 2. Diplok. u. kurze Ketten. Kulturell: Wie bei Vers. 1.
„ 4	17. IV. 02	+ ganz schwache Reaktion m. Phloroglucin.	10 „	2200 „	†	In der Nacht v. 17/18. IV.	Diffuse Peritonitis. Vgl. Protokoll von Dr. Silberschmidt*).
„ 5	„	—	10 „	2400 „	†	In der Nacht v. 19/20. IV.	Peritonitis. Ausstrich. Kurzstäbchen in grosser Menge.
„ 6	26. IV. 02	—	10 „	1200 „	†	Am 1. V. 02	Diffuse Peritonitis. Ausstrich: Spärl. Diplok.
„ 7	„	—	10 „	1100 „	l.	—	—

*) Protokoll von Dr. Silberschmidt zu Versuch 4: Kaninchen, am 17. IV. nachmittags 5 Uhr hier angelangt. Das Tier war ruhig, aber noch nicht schwer krank. Tod in der Nacht vom 17./18. IV. Sektion: 18. IV. vormittags 10 Uhr.

Sektion: Operationswunde unterhalb des Sternums mit Watte, Collodium, Haut- und Muskelnähten verschlossen. In der Bauchhöhle nur wenig (ca. 2—3 ccm) seröse, getrübte Flüssigkeit; einige gelbliche Fetzen in der Magengegend und auf dem Dickdarm. Zahlreiche kleine Ekchymosen an der gegen die Bauchdecken gerichteten Seite des Dickdarms. Milz dunkel, nicht verändert. Brusthöhle nichts Besonderes.

Direkte mikroskopische Untersuchung: 1) Peritoneal-Erguss: Sehr viele längliche, nach Gram zum grossen Teil entfärbte Coccobacillen; einige von deutlicher Stäbchenform. 2) Herzblut: Keine Mikroorganismen.

Kulturen: In den aeroben und auch in den tiefen Kulturen Gasbildung. — Agar-Oberfläche: Rundliche, feucht glänzende Kolonien (Coliartig). — Agar-Tiefe: Verschieden grosse Kolonien von kurzen, einzel und zu 2 angeordneten, nach Gram entfärbbaren Bacillen. — Gelatine: Nicht verflüssigende Kolonien (coliartige, nicht bewegliche Bacillen). — Bouillon: (aerob und anaerob). Neben den nach Gram entfärbbaren Kurzstäbchen längliche in Diplo und in Ketten angeordnete, nicht entfärbte Kokken.

Die Kulturen aus dem Herzblute blieben steril. In der Bauchhöhle konnten nachgewiesen werden: Coliartige Bacillen und Diplo- bezw. Streptokokken, letztere in geringerer Zahl.

NB. Die Versuche 4 und 5 wurden nach demselben Probefrühstück ausgeführt wie die Versuche 14 und 15 in der Gruppe 2, ebenso die Versuche 6 und 7 bei demselben Frühstück wie Versuche 16 und 17 der Gruppe 2.

Ausheberung nach $^1/_2$ Stunde.

Name. Nr.	Datum des Versuches.	HCl. Reaktion d. Ausgeheberten.	Quantum d. Impfstoffs.	Gewicht des Kaninchens.	Resultat.	Zeit des Todes.	Sektion.
Imhof 1	13. III. 02	+ Ganz schwache Reaktion auf Congo.	10 ccm	1550 gr	l.	—	—
„ 2	„	„	20 „	1500 „	†	Ueber Nacht.	Diffuse, fibrinöse Peritonitis. Ausstrich: Sehr viele Kokken zu vieren geordnet.
„ 3	21. III. 02	?	15 „	1300 „	†	Ueber Nacht.	Fibrinöse, exsudative Peritonitis. Ausstrich: Plumpe, kurze Stäbchen in grosser Menge.

Name. Nr.	Datum des Versuches.	HCl. Reaktion d. Ausgeheberten.	Quantum d. Impfstoffs.	Gewicht des Kaninchens.	Resultat.	Zeit des Todes.	Sektion.
Imhof 4	11. III. 02	—	30 ccm	1600 gr	†	Ueber Nacht.	Fibrinöse Peritonitis. Ausstrich: Kolossale Mengen von Diplok. Wenig Stäbchen.

Die Versuche bei den übrigen Patienten stelle ich in derselben Tabelle zusammen:

Ausheberung nach 1/4 Stunde.

2. Fall:							
Lüthi 1	20. II. 02	—	4 ccm	1200 gr	l.	—	—
„ 2 (vgl. Gruppe 2, 2. Fall).	„	—	4 „	1300 „	l.	—	—
3. Fall:							
Heer 1 (vgl. Gruppe 2, 3. Fall).	10. IV. 02	+ Congo schwach blau. Phloroglucin deutlich rot.	5 „	1200 „	l.	—	—
Heer 2	„	„	5 „	1300 „	l.	—	—
„ 3	„	„	8 „	2500 „	l.	—	—
„ 4	„	„	10 „	1100 „	†	In der Nacht v. 17/18. IV.	In der Bauchwand ein käsiger Abscess. Von Peritonitis nichts zu sehen.
„ 5	„	„	10 „	2300 „	l.	—	—
4. Fall:							
Baumann 1	12. IV. 02	—	5 „	1000 „	†	In der Nacht v. 14/15. IV.	Wenig ausgesprochene Peritonitis. Wenig Exsudat. Ausstrich: Wenig Streptok., einz. Diplok.
Baumann 2	„	—	10 „	1350 „	†	13. IV. 02	Diff. Peritonitis. Wenig trübes Exsudat. Ausstrich: Sehr viele Mikrobien. Weit vorwiegend Kokken, z. T. in kleinen Ketten. Vereinzelt Stäbchen. Kulturell: 1. Streptok. 2. Bact. coli.
„ 3	„	—	10 „	2400 „	l.	—	—

Betrachten wir die Ergebnisse bei Fall 1 mit Ausheberung nach 1/4 Stunde und stellen wir sie denjenigen der nämlichen Patientin der Gruppe 2 gegenüber, bei denen nach 1 h ausgehebert wurde.

	Quantum.	Versuchszahl.	Tod.	Heilung.
Gruppe 2	4 ccm	9	—	9
„ 4	4 „	2	2	—
„ 2	10 „	8	4	4
„ 4	10 „	5	4	1

Aeussere Umstände verhinderten es, gleichviele Versuche mit demselben Impfquantum anzustellen, wir ersehen aber so schon deutlich genug, dass bei Gruppe 4 der ceteris paribus gewonnene Mageninhalt dieses Falles sich als pathogener erwies, als bei Gruppe 2. Wir haben bei demselben Impfquantum im Verhältnis bedeutend mehr Todesfälle bei der 4. Gruppe, als bei der 2. In toto haben wir bei 17 Versuchen der 2. Gruppe nur 4 Todesfälle, bei 7 der 4. Gruppe 6. Auch beim 4. Falle scheinen die Ergebnisse in demselben Sinne deutbar zu sein; es gehen bei 3 Versuchen der Gruppe 4 mit 5—10 ccm 2 Tiere zu Grunde, während bei Gruppe 1 von den mit diesen Mengen geimpften Tieren keines starb.

Nicht zum Ausdrucke in dem ausgeführten Sinne kommt die Zeitdifferenz der Magensafteinwirkung bei den Fällen 2 und 3 mit Hyperacidität. Die mit nach 1/4 Stunde ausgehebertem Mageninhalt geimpften Tiere bleiben ebenso am Leben wie diejenigen, welche mit nach 1 Stunde gewonnenem geimpft wurden. Ziehen wir in Betracht, dass bei dem Falle Heer schon nach 1/4 Stunde deutlich freie HCl nachzuweisen war, so ist die Vermutung nicht unberechtigt, dass das Desinficiens schon in der kurzen Zeit eine abschwächende Wirkung ausübte.

Die ätiologischen Resultate meiner experimentellen Untersuchungen in ihren Beziehungen zur klinischen Beobachtung.

Nach ausführlicher Mitteilung der experimentellen Untersuchungen wiederhole ich die früher[1]) aufgestellte Frage: Wie verhalten sich diese mitgeteilten Versuchsergebnisse zu den klinischen Erfahrungen? Welche Lehren sind aus ihnen für die Pathologie der menschlichen Magenperitonitis zu ziehen? Dieselben bestätigen, wiederhole ich darauf, eigentlich nur, was wir a priori schon annehmen durften. Es leuchtet ein, dass bei allen pathologischen Zuständen, wo der Salzsäuregehalt des Magens, also das bakterienschwächende Moment

1) Vortrag l. c.

wegfällt, die in den Magen gelangten pathogenen Mikrobien an ihrer mitgebrachten Virulenz nichts einbüssen, im stagnierenden Inhalt sich vermehren und somit bei Austritt in die Bauchhöhle durch Zahl und Virulenz gefährlicher sein müssen als Keime, die längere Zeit im Reservoir der Säure ausgesetzt waren, bevor sie austreten. Es hat dieses Faktum für unsere Operationen bei verschiedenen Magenaffektionen einige Wichtigkeit. Die Versuche beweisen, was wir längst schon wissen, dass der Austritt schon sehr kleiner Mengen des ungemein keimreichen Mageninhaltes bei Operationen wegen Carcinom mit sehr hoher Infektionsgefahr verbunden sein muss. Hinsichtlich der Perforation infolge von Verletzungen und Ulcus lassen die Experimente jedenfalls den Schluss zu, dass hier der austretende Inhalt in verschiedenen Phasen der Magenverdauung eine ungleiche pathogene Qualität besitzen muss, dass er hier überhaupt viel weniger infektiös sein muss, als z. B. beim Carcinom.

Gar viel, sagte ich, dürfen wir von der Bakterienvernichtung oder Abschwächung selbst bei hyperacidem Magen für den Fall der Perforation nicht hoffen. Allen theoretischen Kalkulationen und experimentellen Ergebnissen steht das gewisse, in der Praxis genugsam erhärtete Faktum gegenüber, dass beim gesunden wie beim kranken Magen des Menschen der in grösserer Menge in die Bauchhöhle austretende Inhalt wohl ausnahmslos Infektion bewirkt. Die Intensität der Infektion kann und wird je nach dem Grade der noch vorhandenen Virulenz und der Menge der austretenden Keime wechseln; sie hängt aber bekanntermassen nicht nur von der Beschaffenheit des Inficiens ab, sondern auch von der des Infectums. Es handelt sich bei meinen Versuchen um Ueberpflanzung von menschlichem Mageninhalt auf tierisches Peritoneum. Was am Kaninchen sich zeigt, kann nicht unmittelbar auf den Menschen übertragen werden. Immerhin ist anzuehmen, dass die konstatierten Differenzen der Intensität der pathogenen Wirkung des Mageninhaltes auch bei Uebertragung auf das menschliche Peritoneum zur Geltung kommen.

Vergleichen wir die bakteriologischen Ergebnisse bei der durch menschlichen Mageninhalt erzeugten Kaninchen-Peritonitis mit den bei Magenperitonitis des Menschen gemachten Befunden, so ergiebt sich deutlichste Uebereinstimmung darin, dass unter den Peritonitiserregern vor allem Streptokokken prävalieren; oft treffen wir die Doppelinfektion von Streptokokken und Bacterium coli.

Interessant war mir die nachträglich in der Litteratur gefundene Mitteilung über einen Fall von phlegmonöser Gastritis infolge derselben Doppelinfektion mit Streptococcus pyogenes und Bacterium coli.

(Cayley, Centralbl. f. Bakteriol. 1902, Bd. XXXI, S. 178.) Es handelte sich um eine Frau, welche unter den Symptomen von Magenerweiterung und allgemeiner Peritonitis starb. Bei einem Schnitt durch die Magenwand sah man, dass die submuköse Schichte ungefähr das Dreifache der normalen Dicke hatte und der Sitz eines eitrigen Exsudates war; in letzterem wurden die erwähnten Mikrobienarten gefunden. Eine Läsion war nicht zu entdecken. Die mikroskopische Untersuchung von Schnitten zeigte, dass die Muskelschicht ebenso wie die submuköse mit Eiter infiltriert war.

Unter den Streptokokken spielt der Streptococcus lanceolatus (Gamaleia)[1]), der von Miller beschriebene[2]) Micrococcus der Sputum-Septikämie eine sehr wichtige Rolle. Die Mundhöhle, insbesondere die nicht oder schlecht gepflegte, ist ein Reservoir für diese und andere pathogenen Kokken[3]); von diesem Depot aus gelangen sie mit den Speisen in den Magen und bei dessen Perforation je nach den daselbst gegebenen Bedingungen verändert oder nicht verändert in die Bauchhöhle. Der Gehalt des Magens an virulenten Streptokokken ist, wie wir gesehen, bei Hyperacidität ein viel geringerer als bei den anaciden Zuständen, bei Carcinom oder nicht Carcinom.

Den Anaeroben kann nach den Untersuchungen Silberschmidt's grosse Bedeutung nicht zuerkannt werden.

Als sehr interessant verdient nochmals der Befund des Bacillus subtilis hervorgehoben zu werden. Dieser im Mageninhalt häufig gefundene Bacillus konnte sowohl bei einem Falle der Ulcusperforationen, als auch bei einem der mit Mageninhalt geimpften Kaninchen aus dem peritonitischen Exsudate gezüchtet werden. Hinsichtlich der Dignität dieses Befundes verweise ich auf das früher Gesagte.

Von grösster Wichtigkeit für die Illustration der hier besprochenen Verhältnisse sind die Beobachtungen, die bei Fall 7 der vorstehenden Arbeit gemacht wurden. Hier, wo es um eine natürliche Magenperforation sich handelte, konnten ganz analoge Unter-

1) Vgl. Lehmann, Handatlas II. S. 127.

2) l. c. S. 301 u. ff.

3) Ebenda S. 307. Black fand unter 10 Fällen 7 mal den Staph. pyog. aureus, 4 mal den albus, 3 mal Streptococcus pyogenes.

suchungen ausgeführt werden, wie bei der experimentellen Infektion mit künstlich ausgehebertem hyperacidem Mageninhalt. Es war der aus der Bauchhöhle geschöpfte Mageninhalt aus der weit klaffenden Oeffnung in Masse hervorgetreten. Der kaffeesatzartige Infektionsstoff zeigte wohl bei direkter mikroskopischer Untersuchung Diplokokken, es gingen aber keine Kulturen an; 6 Kaninchen, die mit 10 und 20 ccm geimpft wurden, blieben am Leben. Die Peritonitis blieb aber bei dem Kranken trotz der eingeleiteten chirurgischen Therapie nicht aus; es kamen Bacterium coli und Streptococcus lanceolatus zur Entwicklung. Während also 20 ccm dieses Stoffes beim Kaninchen tödliche Peritonitis nicht zu erzeugen vermochten, führte die anhaltende Ueberschwemmung des menschlichen Peritonealsackes mit hunderten von Kubikcentimetern desselben relativ wenig virulenten Inhaltes zur letalen Infektion.

Diese Beobachtung, sowie alle andern zahlreichen Versuche zeigen wohl auf das Deutlichste wieder, von welch grossem Einfluss die Menge des austretenden Mageninhaltes ist. Bei ganz kleinen Perforationsöffnungen, die nur ganz geringen Quantitäten den Austritt gestatten, bei fast oder ganz speiseleerem Magen sind die Aussichten auf Heilung mit oder ohne Kunsthilfe natürlich grösser als bei weit klaffenden, Stunden lang offen stehenden Rissen, die bei fortgesetzter Flüssigkeitsaufnahme (siehe meine Krankengeschichten) anhaltend grosse Quantitäten von Infektionsstoff an die ganze Bauchhöhle abgeben.

Neben meinem obigen Fall stehen nun aber in der Tabelle der bakteriologischen Untersuchungsbefunde auch Fälle (Nr. 7 und 8) von Magenperforation bei Ulcus, wo die Kulturen aus dem Bauchinhalt ebenfalls steril blieben und nach der Operation Heilung erfolgte, und wo die Operateure für den glücklichen Ausgang eben diese Thatsache in erster Linie verantwortlich machen.

Sehr wichtig ist, wie ich ferner sagte, die Art der Suspension der pathogenen Mikrobien im Mageninhalt zur Zeit der Perforation. Silberschmidt hat in exakten Untersuchungen[1]) für den Darminhalt nachgewiesen, dass die Stoffwechselprodukte der Bakterien, die Darmfermente und die festen Bestandteile der Faeces ohne Beimengung von Mikroorganismen keine Peritonitis erzeugten, dass aber die festen Bestandteile eine hohe

1) Experimentelle Untersuchungen über die bei der Entstehung der Perforationsperitonitis wirksamen Faktoren des Darminhaltes. Mitteil. aus Kliniken etc. I. 5.

Disposition für die Infektion bedingen. Tavel und Lanz schon machen auf diese Thatsache aufmerksam, weisen aber anderseits mit Recht darauf hin, dass trotzdem der Dünndarminhalt gefährlicher sei als der Dickdarminhalt, weil er eine Aufschwemmung von festen Partikeln darstelle, die bei Perforation des Darmes viel leichter in der Bauchhöhle sich verbreite. Der Mageninhalt kann hinsichtlich seiner festen Bestandteile, je nach seiner Füllung zur Zeit der Perforation, bald mehr dem Dickdarm- bald dem Dünndarminhalt sich nähern. Schwimmen mikrobienbeladene Speisepartikel in eben aufgenommener grösserer Flüssigkeitsmenge und tritt dieser Inhalt aus, so wird natürlich die Aussaat der Organismen im Abdomen eine viel schnellere und ausgedehntere sein, als wenn durch dieselbe Oeffnung nur eingedickter Speisebrei den Magen zu passieren hat. Ein Beispiel abundanter, diffuser Aussaat von flüssigem Infektionsstoff bietet eben derselbe erwähnte Fall 7 meiner Kasuistik dar. Dass auch beim Mageninhalt die festen Bestandteile die Infektion begünstigen, zeigen die Versuche 14 und 15 der Gruppe 3a mit gesiebtem Inhalt. Dass auch da ohne Beimengung von Mikrobien die Peritonitis ausbleibt, zeigt der Versuch mit bakterienfreiem Filtrat vom Mageninhalte eines Carcinomatösen.

B. Therapeutischer Teil.

Die statistischen Zusammenstellungen[1]) zeigen mit aller Deutlichkeit, dass eine chirurgische Intervention bei Perforation des Magens um so mehr Aussicht auf Erfolg hat, je früher sie zur Ausführung gelangt. Die Therapie strebt an: 1. Stopfung der Infektionsquelle d. h. Verschluss der Perforationsöffnung, 2. eine möglichst gründliche und doch möglichst schonende Reinigung der Bauchhöhle vom Infektionsstoffe. Zu letzterem Zwecke wird, wie aus der Litteratur[2]) zu ersehen ist, von sehr vielen Operateuren die Ausspülung des Abdomens mit physiologischer Kochsalzlösung vorgenommen. Ueber den Effekt der Spülung diesem speciellen Infektionsstoffe gegenüber suchte ich nun durch eine grössere Anzahl von Versuchen ein Urteil zu gewinnen, so wie dies seiner Zeit von Reichel mit Darminhalt bei seinen bekannten Experimenten geschah.

1) Siehe klinische Beobachtungen I. S. 782.
2) Ebenda S. 784 Text und Anmerkung.

Bei allen Versuchen fasste ich den Fall einer diffusen, totalen Ausbreitung des Mageninhaltes in der Bauchhöhle ins Auge. Als Versuchstiere wählte ich kräftige Kaninchen, weil ich an solchen schon die Infektionsversuche angestellt hatte und ihre Widerstandskraft gegenüber verschiedenen Mengen verschiedenen Mageninhaltes kannte. Vom Infektionsstoff wurden jeweils genau abgemessene Mengen in den Bauch gebracht und es wurde stets der zeitlich günstigste, in der Praxis beim Menschen kaum mögliche Fall angenommen, d. h. eine Entfernung des Mageninhaltes schon wenige Minuten nach seiner Ausbreitung in der Bauchhöhle. Versuche bei schon entwickelter Peritonitis habe ich keine angestellt.

I. Versuche mit Salzwasserspülung.

Vorversuche zeigten mir, dass die Spülung der Bauchhöhle mit physiologischer Kochsalzlösung allein auch bei Eventeration ganz gut von den verwendeten kräftigen Tieren ertragen wurde.

Versuchsanordnung und Versuchstechnik.

Wie bei den Infektionsversuchen wurden die Tiere mit Aether narkotisiert. Reinigung der Bauchwand wie dort. Schnitt in der Medianlinie hier grösser. Annähen von Kompressen an die Wundränder und Bedecken der Umgebung mit sterilem Mosetigbattist. Hierauf Einbringen des Infektionsstoffes in die Bauchhöhle; diese wird provisorisch abgeschlossen bis nach dem bestimmten Zeitpunkte die Spülung ausgeführt wird. Zu letzterer wird physiologische Kochsalzlösung von 39° verwendet. Die Därme wurden dabei z. T. eventeriert, um alle Buchten des Abdomens zugänglich zu machen. Es wurde so lange gespült bis keine Fetzen des Mageninhaltes mehr abgingen. Naht und Verband wie früher angegeben.

Als Infektionsstoff wurde zuerst Mageninhalt bei Anachlorhydrie verwendet und zwar der hochgradig infektiöse, stets Streptokokken haltige, nach Probefrühstück gewonnene Mageninhalt von Fall 1 der Infektionsgruppe 3a. Es wurden, wie Kontrollversuche zeigen, stets sicher tödliche Dosen benutzt; die Ergebnisse sind im Folgenden tabellarisch zusammengestellt:

1. Infektion mit anacidem Mageninhalt.

Gruppe 1a. Spülung mit Kochsalzlösung bei Infektion mit anacidem Mageninhalt.

Herkunft und Quantum des Mageninhaltes.	Gewicht des Tieres. Art der Therapie.	Datum des Versuches.	Resultat. Eintritt des Todes.		Sektionsbefund. Bemerkungen.
			Gespültes Tier.	Kontrolle.	
Pat. Vonderwahl. 1. V. 10 ccm	1. K. 1800 gr. Spülung mit Eventeration sofort. 2. Kan. Kontrolle 10 ccm ins Abdomen nicht gespült.	15. III. 02 morgens 11 h.	16. III. abends †.	nachts 15./16. III. †.	1. Kan. Diff. fibrinöse Peritonitis. 2. K. Diff. fibrinös exsudat. Peritonitis. Mikrosk. Unters.: Vgl. Infekt. Vers. Gruppe 3a. Nr. 11.
2. V. 10 „	1. K. 1600 gr. Spülung sofort mit Eventer. 2. K. 1550 gr. Kontrolle.	15. III. 02 morgens 11 h.	20. III. abends †.	nachts 15./16. III.	1. K. Absc. der Bauchwand. Peritonitis. 2. K. Diff. fibrinös exsudat. Peritonitis.
3. V. 5 „	K. 3800 gr. Spülung sofort mit Eventer.	16. VIII. 01 morgens 11 h.	17. VIII. †	—	Trübes Exsudat, leicht hämorrhag. Direkt. Mikrosk.: Massenhaft Diplok. und Ketten bis zu 7 Gliedern. Kulturen: 1) Streptoc. pyog. 2) Bact. coli.
4. V. 15 „	K. 2900 gr. Spülung sof. mit Eventer. Tier springt nach der Op. herum.	19. III. 02 morgens 11 h.	nachts 19./20. III. †	—	Diff. fibrinös exsudat. Peritonitis. Viel hämorrh. Exsudat. Mikr. Unters.: Vorherrschend Streptok. Diplok.
5. V. 15 „	K. 2600 gr. Idem. wie 4. V. Tier springt nach der Op. herum.	19. III. 02 zu gleicher Zeit.	20. III. morg. †.	—	Diff. fibrinöse Peritonitis. Ziemlich viele Speisepartikel zurückgeblieben. Mikrosk Unters.: Streptok. und Diplok. Stäbchen vereinzelt.
6. V. 15 „	K. 2500 gr. Spülung sofort.	19. III. 02 zu gleicher Zeit wie 4. u. 5. Vers.	23. III. morg. †.	—	Zwischen Haut u. Peritonealnaht ca. 1 Esslöffel bräunlich schmierigen Eiters. Diff. fibrinöse Peritonitis. Direkt. mikrosk. Unters.; Viel Leukocyten. Massenhaft kurze plumpe Stäbchen; viele Diplok., spärlich lange Stäbch. Kulturen: 1) Streptok. 2) Microc. tetragenus.

Herkunft und Quantum des Mageninhaltes.	Gewicht des Tieres. Art der Therapie.	Datum des Versuches.	Resultat. Eintritt des Todes.		Sektionsbefund. Bemerkungen.
			Gespültes Tier.	Kontrolle.	
7. V. 15 ccm	K. 1400 gr. Kontrolle zu 4—6. 10 ccm ohne Spülung.	19. III. 02 zu gleicher Zeit.	—	nachts 19./20. III.	Diff. fibrinös hämorrh. Peritonitis. Direkte mikr. Unters.: Diplok. und Streptok. Einzelk. Vereinzelt Stäbchen.

Das Ergebnis dieser Versuche lautet: Keines der Kaninchen konnte durch die Kochsalzspülung von der tödlichen Infektion bewahrt werden. Bei zweien (V. 2 und 6) trat indessen der Tod durch Peritonitis erst 5 Tage nach der Infektion ein. Wenn wir sehen, dass die Controlltiere und die Kaninchen der Infektionsserie (Gruppe 3 a) bei einem Infektionsquantum von 4—10 ccm durchwegs schon in der Nacht oder am Tage nach der Operation zu Grunde gehn, so kann diese grössere Frist vielleicht schon als ein durch die Therapie bedingter Vorsprung betrachtet werden. Am Eingriff ist jedenfalls keines der Tiere gestorben; meistens waren dieselben nach der Operation wieder munter auf den Beinen; andere brauchten mehr Zeit um sich zu erholen. Individuelle Unterschiede der Widerstandskraft waren deutlich zu erkennen, gewiss sind auch die verschiedenen Kaninchenrassen verschieden zähe.

Unter den Peritonitiserregern dominieren wieder, wie die direkte mikroskopische Untersuchung zeigt, in Bestätigung der bei den Infektionsversuchen gemachten Beobachtungen die Streptokokken. Einmal konnte auch da wieder kulturell die Doppelinfektion Streptococcus pyogenes + Bacterium coli nachgewiesen werden. Trotz gründlichster Irrigation und Eventeration konnten bei der Sektion mehrmals grössere Speisepartikel gefunden werden.

In den folgenden Versuchen suchte ich die durch denselben Infektionsstoff bedingte Streptokokkeninfektion ausser der Kochsalzspülung mit Antistreptokokkenserum (Bern) zu bekämpfen. Es wurden den Kaninchen verschieden grosse Dosen Serum prophylaktisch injiciert.

Gruppe 1b. Kochsalzspülung + Antistreptokokkenserum bei demselben anaciden Mageninhalt.

Herkunft und Quantum des Mageninhaltes.	Gewicht des Tieres. Art der Therapie.	Datum des Versuches.	Resultat. Eintritt des Todes.		Sektionsbefund. Bemerkungen.
			Behandeltes Tier.	Kontrolle.	
Pat. Vonderwahl. 1. V. 5 ccm	Kan. 1450 gr. 30 ccm Serum subkut. Keine Spülung.	26. II. 02 morg. 11 h Serum. 27. II. Infektion.	Ueber Nacht †.	—	Fibrinös exsud. Peritonitis. Mikrosk.: Weit vorherrschend Diplok. Vereinzelt Stäbchen. Kulturen: Fast ausschliesslich Streptok. Vereinzelt Colibacillen.
5 „	Kontroll-Tier, 1300 gr. Kein Serum, nur Infektion mit demselben Quantum.	Zu gleicher Zeit inficiert.	—	nachts †	Trübes Exsudat. Mikrosk.: Kolossale Mengen Diplok. und Kurzstäbchen. Kulturen: Fast ausschliesslich Streptok. Einzeln Kurzstäbchen.
2. V. 5 „	Kan. 2900 gr. 20ccm Serum. 2 Std. später Infekt., dann sofort Kochsalzspülung mit Eventer.	22. I. 02 morgens.	Ueber Nacht †.	—	Fibrinös exsud. Peritonitis mit viel hämorrh. Exsudat. Mikrosk.: Kolossale Mengen von Diplok. und kurze Ketten. Kulturen: Vorherrschend Streptok in grossen Ketten. Vereinzelt Bact. coli.
3. V. 5 „	Kan. 3000 gr. 10 ccm Serum subkut. 2 Std. später inficiert u. nach 5 Minuten mit Kochsalzlösung ausgespült. Ist nach der Op. munter auf den Beinen.	22. I. 02 morgens 10 h.	Am 23. I. morgens †.	—	Fibrinöse Peritonitis, wenig Exsudat. Mikrosk.: Kolossale Mengen Diplok., oblong geformt mit Hof, daneben kurze Ketten. Kulturen: Streptok. sehr zahlreich.
5 „	Kontrolltier, 2100 gr., nur inficiert mit demselben Quantum.	22. I. 02 zu gleicher Zeit.	—	Am 23. I. †	Vgl. Gruppe 3 a. Nr. 10.

Versuchsergebnis: Weder die prophylaktische Injektion von Antistreptokokken-Serum allein, noch die prophylaktische Injektion von Serum und Salzwasserspülung nach der Infektion konnten die tödliche Peritonitis verhindern; der Tod erfolgte ebensoschnell wie bei den Kontrolltieren. Die bakteriologische Untersuchung ergab die früheren, bei Anwendung desselben hoch-

virulenten Infektionsstoffes gemachten Befunde.

2. Infektion mit salzsaurem Mageninhalt.

Gruppe 2a. Salzwasserspülung bei Infektion mit salzsaurem Mageninhalt. Ausheberung 1 bis $1^1/_2$ Stunden nach Probefrühstück.

Es wurde zu diesen Versuchen Mageninhalt von Kranken verwendet, die uns aus der Gruppe 2 der Infektionsversuche schon bekannt sind. Indem hier also meist stark acider Mageninhalt zur Anwendung kam, wurde das häufigste klinische Vorkommnis von Magenperforation, der Durchbruch und Austritt von Mageninhalt bei Ulcus rotundum ins Auge gefasst. Voran stelle ich Versuche, welche bei einem Fall von Ulcusstenose (Gruppe 2, Fall 3) ausgeführt wurden.

Herkunft und Quantum des Mageninhaltes.	Gewicht des Tieres. Art der Therapie.	Datum des Versuches.	Resultat. Eintritt des Todes.		Sektionsbefund. Bemerkungen.
			Behandeltes Tier.	Kontrolltier.	
Heer, Ulcusstenose. 1. V. 40 ccm	Kan. 3300 gr. Spülung mit Eventer. sofort nach der Infektion.	25. III. 02	1.	—	—
2. V. 40 „	Kan. 3200 gr. Spülung mit Event. sofort.	25. III. 02	1.	—	—
3. V. 40 „	Kan. 3000 gr. Idem.	25. III. 02	1.	—	—
4. V. 40 „	Kan. 3100 gr. Idem.	25. III. 02	1.	—	—
30 „	Kontrolltier. Kan. 1900 gr.	25. III. 02 zu gleicher Zeit.	—	† über Nacht.	Fibrinöse Peritonitis. Vgl. Gruppe 3 der Infektionsversuche. Tab. Heer. Nr. 7.
40 „	Kontrolltier. Kan. 2100 gr.	25. III. 02 zu gleicher Zeit.	—	† am 26. III. morgens.	Fibrinös exsud. Peritonitis. Vgl. ebendort.

Die früheren Infektionsversuche zeigten, dass von diesem stark salzsauren Mageninhalt die Kaninchen relativ grosse Mengen vertrugen; es wurden deshalb hier Quantitäten von 40 ccm zur Infektion verwendet, an denen die Kontrolltiere rasch zu Grunde gingen. Die Sektion zeigte dabei, dass die Speisepartikel über den ganzen Peritonealsack massenhaft zerstreut waren.

Die 4 mit diesem Quantum inficierten und dann

nach wenigen Minuten gespülten Tiere kamen alle mit dem Leben davon.

Eine weitere Versuchsserie wurde bei einer Patientin ausgeführt, bei der früher ebenfalls zahlreiche Infektionsversuche angestellt worden waren. Es ist der Fall mit Spasmus pylori, bei welchem die Pathogenität des Mageninhaltes zu verschiedenen Zeiten nach Einnahme des Probefrühstückes geprüft wurde (vgl. Gruppe 2, Fall 5 und Gruppe 4, Fall 1), um zu erfahren, ob Differenzen in der Virulenz sich bemerkbar machen. Bei den folgenden Spülversuchen wurde Inhalt verwendet, der $^1/_2$ Stunde nach Einnahme des Frühstücks ausgehebert worden war.

Gruppe 2b. Salzwasserspülung bei Infektion mit salzsaurem Mageninhalt. Ausheberung $^1/_2$ Stunde nach Probefrühstück.

Herkunft und Quantum des Mageninhaltes.	Gewicht des Tieres. Art der Therapie.	Datum des Versuches.	Resultat. Eintritt des Todes.		Sektionsbefund. Bemerkungen.
			Behandeltes Tier.	Kontrolltier.	
Adel. Imhof. 1. V. 30 ccm	Kan. 1800 gr. Spülung sofort nach Infektion. Tier nachher munter auf den Beinen.	11. III. 02 morgens.	† am 12. III. mittags.	—	Fibrinöse Peritonitis. Mikrosk.: Zahlreiche Mikrobien. Vorherrschend Diplok. u. kurze Ketten. Vereinzelt Stäbchen. Kulturen steril.
30 „	Kontrolltier, 1600 gr.	11. III. 02 zu gleicher Zeit.	—	† am 12. III. mittags.	Diff. fibrinöse Peritonitis. Bakt. Befund: Vgl. Gruppe 4. Fall 1.
2. V. 20 „	Kan. 1600 gr. Spülung sof. Tier nachher auf d. Beinen.	13. III. 02 morgens.	† am 15. III.	—	Einklemmung einer Darmschlinge in der Bauchwunde. Im Peritonealsack zahlreiche Partikel zurückgeblieb.
20 „	Kontrolltier, 1500 gr.	—	—	† über Nacht.	Diff. fibrinös eitrige Peritonitis. Bakt. Befund: vide früher.
3. V. 10 „	Kan. 1500 gr. Spülung sof.	13. III. 02 morgens.	l.	—	—
10 „	Kontrolltier, 1550 gr.	Zu gleicher Zeit.	—	l.	—
4. V. 25 „	Kan. 3900 gr. Spülung mit Eventer. Tier nach der Op. auf d. Beinen.	21. III. 02	† in der Nacht v. 23/24. III.	—	Fibrinöse Peritonitis. Mikrosk.: Viel Eiterzellen, wenig Kurzstäbchen.

Herkunft und Quantum des Mageninhaltes.	Gewicht des Tieres. Art der Therapie.	Datum des Versuches.	Resultat. Eintritt des Todes.		Sektionsbefund. Bemerkungen.
			Behandeltes Tier.	Kontrolltier.	
5. V. 25 ccm	Kan. 3400 gr. Spülung sofort.	21. III. 02	† am 22 III. morgens.	—	Fibrinös exsud. Peritonitis mit hämorrh. Exsudat. Mikrosk.: Kurze plumpe Stäbchen.
15 „	Kontrolle zu Vers. 4 u. 5. Kan. 1500 gr.	21. III. 02 zu gleicher Zeit.	—	† über Nacht.	Fibrinös exsud. Peritonitis.

Der hier verwendete Infektionsstoff war viel virulenter als derjenige bei Gruppe 2a, aber jedenfalls weniger virulent als derjenige bei Gruppe 1. Es gelang nicht eines der Tiere mit der Spülung zu retten. Bei Infektion mit nicht lethaler Dosis von 10 ccm blieben behandeltes und Kontrolltier am Leben. Die gespülten Tiere lebten z. T. (Nr. 2) etwas länger.

II. Versuche mit antiseptischen Lösungen.

Wenngleich nach Allem was wir schon über den Effekt der Antiseptica bei Bekämpfung der Mikrobieninvasion in und ausserhalb des Peritonealsackes wissen, ich nur geringe Erwartungen an dieses Unternehmen knüpfen konnte, so wollte ich es doch nicht unterlassen einige Versuche mit der antiseptischen Irrigation anzustellen. Negative Resultate und leider nur solche habe ich zu verzeichnen, haben auch ihren Wert.

Ich wählte zu den Versuchen nur jenen hochvirulenten Infektionsstoff, jenes streptokokkenbergende Rohmaterial, bei welchen die rein mechanische Therapie, die Salzwasserspülung nicht genügte, um das Leben der Tiere zu retten, um die tödliche Peritonitis abzuhalten. Ich suchte zu erfahren, ob nicht durch eine neben dem mechanischen Effekte der Auswaschung in Betracht kommende allfällige entwicklungshemmende Einwirkung wenig giftiger antiseptischer Lösungen doch mehr erreicht werden könnte.

a. Versuche mit Actol.

Eine grössere Reihe von Versuchen wurde mit Credé's milchsaurem Silber (Actol) angestellt. Zuerst suchte ich über den Grad der Giftigkeit der in Betracht kommenden Lösung bei Einbringen derselben in den Peritonealsack mir ein Urteil zu bilden. Ich brachte Kaninchen verschieden grosse Mengen der Lösung 1 : 1000 (38°) mittelst Troicart-Kanüle in den Bauch und liess

sie hier resorbieren. Die Versuche sind in folgender Tabelle zusammengestellt:

Datum des Versuches.	Gewicht des Tieres.	Quantum der injicierten Lösung.	Resultat.	Sektion. Bemerkungen.
		Actol 1 : 1000		
1. V 29. III. 01	Kan. 1250 gr	10 ccm	l.	—
2. V. 30. III. 01	„ 1200 „	100 „	l.	—
3. V. „	„ 1800 „	500 „	l.	—
4. V. 15. V. 01	„ 1900 „	300 „	† über Nacht.	Hämorrhagisch tingierte Flüssigkeit im Bauch. Auf der Serosa an Darm und Magen feine Spinngewebe-Membranen. Actolniederschläge.
5. V. 17. V. 01	„ 1600 „	200 „	l.	—
6. V. 18. V. 01	„ 1900 „	200 „	† am 19. V. morg.	Blutig tingiertes Exsudat mit feinen Fibrinbeschlägen. Actolniederschläge in Klümpchen.

Diese Versuche zeigten mir, dass die Kaninchen gleichen Mengen derselben Actollösung gegenüber verschieden resistent sich verhalten: das eine Tier verträgt 200 Gramm, das andere stirbt daran. Ein Kaninchen bleibt bei Injektion eines halben Liters am Leben.

Die secierten Tiere zeigten deutliche Zeichen chemischer Peritonitis: Feine Fibrinbeschläge auf der Serosa! Es war daraus zu schliessen, dass die verwendete Lösung weder in ihrer lokalen noch allgemeinen Wirkung als unschädlich für den Organismus dieser Versuchstiere zu betrachten ist.

Weiter suchte ich zu erfahren, wie der benutzte Infektionsstoff, d. h. die im Rohmaterial des ausgeheberten Mageninhaltes eingehüllten Streptokokken in vitro der baktericiden Kraft der Actollösung trotzen. Vorher aber einige Angaben der Litteratur über die keimtötende Kraft des Actols überhaupt. Ein Hauptvorzug dieser Silbersalze soll darin bestehn, dass sie mit Eiweisskörpern lösliche Verbindungen eingehn, welche antiseptisch wirken [1]).

Beyer kommt zu dem Schlusse [2]), dass Actol und Itrol Staphylokokken und Streptokokken in wässeriger Lösung (1 : 4000) sicher innerhalb 10 Minuten abtöten und in einer Koncentration 1 : 80000 im Blutserum enthalten, absolut entwicklungshemmend wirken. Credé [3]) sagt, dass das milchsaure Silber in 1 ‰iger Lösung in 5 Minuten alle Spalt-

1) Credé u. Beyer, Silber und Silbersalze als Antiseptica. Leipzig 1896.
2) l. c. S. 15. 3) l. c. S. 18.

pilze abtöte, in schwächeren Lösungen in entsprechend längerer Zeit. Nachprüfungen durch andere Autoren bestätigten die kräftige antiseptische Wirkung der Salze, gelangten aber zu bedeutend geringeren Desinfektionswerten. Carl Meyer[1]) konstatierte, dass Staphylococcus aureus in Actol 1 : 2000 erst nach 30 Minuten abgetötet werde. Wachstumshemmung findet nach seinen Untersuchungen bei nicht sporenhaltigem Material (Staphylococcus und Pyocyaneus) bei einem Silbersalzgehalt des Nährbodens von 1 : 10000 (Blutserum) statt. — Wieder zu anderen Werten gelangte Evers[2]). Staphylococcus aureus wuchs noch in Blutserum 5000, Actol 1. Typhusbacillus dagegen kam in 1 : 80000 nicht mehr zur Entwicklung.

Mir kam es nun darauf an, festzustellen, wie lange eine sicher tödliche Dosis unseres streptokokkenhaltigen Mageninhaltes mit Actol 1 : 1000 in vitro in Kontakt gelassen werden muss, bis es, mit samt einem bestimmten Quantum dieser Lösung in den Bauch von Kaninchen gebracht, diese nicht mehr tötet. Die Versuche wurden mit gesiebtem und nicht gesiebtem Mageninhalt angestellt.

α. Ungesiebter Mageninhalt (Vonderwahl).

Quantum des Infektionsstoffes. Quantum der Lösung.	Gewicht des Tieres.	Dauer der Mischung in vitro.	Datum des Versuches.	Resultat.	Sektion. Bemerkungen.
1. V. 7 ccm Mageninhalt + 200,0 Actol 1 : 1000.	K. 2000 gr	Mageninhalt und Desinficiens getrennt, gleichz. in die Bauchhöhle.	7. V. 01	† über Nacht.	Peritonitis. Viel hämorrhag. Flüssigkeit im Abdomen. Mikrosk.: Streptokokken u. Stäbchen.
2. V. 3 ccm M. + 200 Actol 1 : 1000.	„ 1900 „	Idem.	11. V. 01	† über Nacht.	Peritonitis. Hellrotes Exsudat. Ueberall Fibrinbeschläge.
3. V. 4 ccm M. + 100 Actol 1 : 1000.	„ 3000 „	5 Minuten.	29. V. 01	† über Nacht.	Peritonitis. Wenig hämorrhagisch tingiertes Exsudat. Mikrosk.: Diplok. u. Streptok.
Kontrolltier 4 ccm.	„ 2100 „	—	zu gleicher Zeit.	† am 30. V.	Peritonitis, stärker ausgeprägt. Mikrosk.: Derselbe Befund.
4. V. 4 ccm M. + 50 Actol 1 : 1000.	„ 2800 „	10 Minuten.	6. VI. 01	† in d. Nacht vom 7/8. VI.	Diffuse, fibrinös-eitrige Peritonitis. Mikrosk.: Vereinzelt Diplok. u. Kettenkokken.
5. V. 4 ccm M. + 50 Actol 1 : 1000.	„ 2800 „	15 „	11. VI. 01	† am 12. VI.	Wenig ausgesprochene Peritonitis. Mikrosk.: Ziemlich zahlreich Diplok. u. Streptok. Kulturen: +.

1) Zur antisept. Kraft der Credé'schen Silbersalze. Ctlbl. f. Chir. 1897. Nr. 3.
2) Ueber antisept. wirkende Silberverbindungen. Göttingen Diss. 1897.

Quantum des Infektionsstoffes. Quantum der Lösung.	Gewicht des Tieres.	Dauer der Mischung in vitro.	Datum des Versuches.	Resultat.	Sektion. Bemerkungen.
6. V. 4 ccm M. + 50 Actol 1 : 1000.	K. 4000 gr	30 Minuten.	18. VI. 01	† am 20. VI.	Deutliche Peritonitis. Mikrosk. u. Kult.: —.
7. V. 4 ccm M. + 50 Actol 1 : 1000.	„ 4000 „	45 „	14. VI. 01	l.	—
8. V. 4 ccm M. + 50 Actol 1 : 1000.	„ 2500 „	60 „	24. VI. 01	† am 24. VI. abds.	Schwächl. Tier. Wenig hämorrhag. tingierte Flüssigkeit. Mikrosk.: Fast keine Mikrobien. Kulturell: —.
9. V. 4 ccm M. + 50 Actol 1 : 1000.	„ 2500 „	1 St. 40 Min.	21. VI. 01	l.	—
10. V. 4 ccm M. + 50 Actol 1 : 1000.	„ 3200 „	2 Stunden.	26. VI. 01	l.	—

Das Resultat ist deutlich. Der Einfluss des Desinficiens beginnt sich geltend zu machen bei Kontakt mit dem Infektionsstoff von über 30 Minuten. Bei Einwirkung von 45 Minuten bleibt bereits ein Kaninchen am Leben.

β. Gesiebter Mageninhalt (Vonderwahl).

1. V. 4 ccm Mageninhalt + 25 Actol 1 : 1000.	K. 1000 gr	5 Minuten.	2. VI. 01	† über Nacht.	Fibrinöse Peritonitis. Ungeheure Massen Kokken, Diplok. und kurze Ketten.
Kontrolltier 4 ccm.	„ 1000 „	—	2. VI. 01 zu gleicher Zeit.	† über Nacht.	Befund wie oben.
2. V. 4 ccm M. + 25 Actol 1 : 1000.	„ 2500 „	10 Minuten.	6. VII. 01	† in der Nacht vom 7./8.	Diff., fibrinöse Peritonitis. Mikrosk.: Grosse Mengen Diplok. und Streptok. Kulturell Streptokokken.
3. V. 4 ccm M. + 25 Actol 1 : 1000.	„ 3200 „	25 „	5. VII. 02	l.	—
4. V. 4 ccm M. + 25 Actol 1 : 1000.	„ 2800 „	30 „	10. VII. 02	l.	—
5. V. 4 ccm M. + 25 Actol 1 : 1000.	„ 2300 „	30 „	5. VIII. 01	l.	—

Der Zeitpunkt, wo die Tiere am Leben bleiben, befindet sich hier, wo der Kontakt zwischen Mikrobien und Desinficiens jedenfalls leichter möglich ist als bei Serie α, bei 25—30 Minuten. (Das Spatium genauer noch zu bestimmen, hielt ich nicht für notwendig, ausserdem hätte der Tiervorrat dazu nicht ausgereicht.) Ich wollte, wie gesagt, durch diese beiden Serien nur zeigen, wie lange ungefähr dieses kräftige Antisepticum mit den eingehüllten Mikrobien in Berührung stehen muss, bis es ihre Virulenz derart zu beeinflussen vermag, dass sie mit der antiseptischen Lösung in den Kaninchenbauch übertragen, keine tödliche Peritonitis zu erzeugen vermögen. Auf den Nachweis, wie lange die durch Actol beeinflussten, resp. in ihrer Lebensenergie geschädigten Keime auf t o t e n Nährböden noch zu wachsen vermögen, liess ich mich nicht ein.

Diese Vorexperimente berechtigten zu keiner Hoffnung, mit der Actolirrigation etwas zu erreichen. Das mechanische Moment der Spülung reicht, wie uns die Salzwasserspülungen zeigten, nicht aus, den Peritonealsack von den überall zerstreuten Keimen ganz zu befreien. Ein Kontakt zwischen Desinficiens und den zurückgelassenen Streptokokken kommt bei der Einhüllung der letzteren entweder gar nicht zu Stande, oder aber er ist von zu kurzer Dauer, um entwicklungshemmend oder gar abtötend wirken zu können. Dazu kommt bei stärkeren Lösungen die Schädigung des Peritoneums.

Die wenigen angestellten Versuche mit Irrigation entsprachen ganz diesen negativen Erwartungen, die Tiere starben an Streptokokkenperitonitis. Ich gebe im folgenden die Protokolle zweier Versuche, bei welchen ich Actolirrigation und Salzwasserspülung kombinierte:

1) 21. VIII. 01. Kaninchen, 3200 gr, 5 ccm (Vonderwahl) ins Abdomen, dann sofort Erweiterung des Schnittes und reichliche Ausspülung mit Salzwasserlösung, sowie mit Actol 1 : 5000. Ueber Nacht †. Sektionsbefund: Fibrinöse Peritonitis mit hämorrhagischem Exsudate. Mikroskopische Untersuchung: Kokken einzeln, zu zweien und in Ketten in kolossaler Menge. Kulturell: Streptokokken.

2) 28. VIII. 01. Kaninchen, 3000 gr, 5 ccm (Vonderwahl) ins Abdomen, dann sofort Erweiterung und Spülung mit Actol 1 : 1000 und Salzwasser. Ueber Nacht †. Sektion: Fibrinöse Peritonitis. Wenig hämorrhagisch tingiertes Exsudat. Mikroskopisch: Kokken, Diplokokken, Streptokokken. Vereinzelt Stäbchen. Kulturell: Reinkultur von Streptokokken.

b. Versuche mit andern antiseptischen Lösungen.

Ich kann mich hier kurz zusammenfassend äussern. Nach den in vitro mit Actol angestellten Versuchen konnte ich nicht hoffen, mit weniger intensiv antiseptisch wirkenden Lösungen mehr zu erreichen. Ich spülte mit Salicyllösung 1 : 1000, mit Salicyl und Kochsalzlösung — keines der mit stets demselben virulenten Stoffe inficierten Tiere kam davon. Eine grössere Reihe von Versuchen in vitro und am Tier stellte ich mit einer Kombination von physiologischer Kochsalzlösung und 0,2—0,5%iger Salzsäurelösung an, dabei an die stark baktericide Kraft des Magensaftes denkend — umsonst! Das von Honsell[1]) gut studierte Wasserstoffsuperoxyd ist ungeeignet wegen der Gefahr der Embolie. — Nach so vieler vergeblicher Arbeit resignierte ich und abstrahierte von der Antiseptik.

Zusammenfassung der experimentell-therapeutischen Ergebnisse.

Zuerst hebe ich nochmals hervor, dass alle die hier protokollierten therapeutischen Tierversuche auf Verhinderung der durch Mageninhalt bedingten Peritonitis sich beziehn. Sie setzen alle in einem Zeitpunkte ein, wo wir beim Menschen niemals einzugreifen imstande sind — wenige Minuten nach Eintritt des Mageninhaltes in die Bauchhöhle. Es ist kein einziger Versuch angestellt worden zur Zeit schon entwickelter Peritonitis. In diesem Zeitpunkte ist, wie ich früher sagte[2]), vom Tierexperimente in Hinsicht auf die aktiv chirurgische Therapie allein nicht viel zu erwarten, denn ist schon Intoxikation eingetreten oder vorgeschritten, so ertragen die Tiere jeden Eingriff schlecht, die Kaninchen vor allem, aber auch die widerstandsfähigeren Hunde.

Ich wiederhole weiter, dass ich stets den Fall einer allgemeinen, diffusen Ausbreitung des Mageninhaltes in die Bauchhöhle ins Auge fasste. Die Frage, „was ist bei solcher Propagation des Infektionsstoffes beim Menschen zu thun", beantwortete ich in derselben früheren Arbeit, zu einer Zeit, da ich diese Experimente erst begonnen hatte, wie folgt: „Es ist klar, und wir betonten dies bereits mehrfach, dass nur durch frühzeitigste Ent-

1) Experimentelle und klinische Untersuchungen über die Verwertbarkeit des Wasserstoffsuperoxyds in der Chirurgie. Diese Beiträge Bd. XXVII. H. 1.

2) Klinische Beobachtungen I.

fernung desselben die Entstehung der Infektion verhindert werden könnte. Mit welcher Technik ist nun aber die Entfernung des Infektionsstoffes am besten zu erreichen? Eine vollständige Elimination aller ausgesäten Keime halte ich in keinem Falle und auf keine Weise für möglich; eine einigermassen gründliche mechanische Reinigung der Bauchhöhle von der Ueberschwemmung mit Mageninhalt ist nur mit Hilfe der Ausspülung erreichbar". Diese Antwort muss ich nach Abschluss der Experimente aufrecht halten. Auch ich kann, wie ich wiederhole, dem geflügelten Worte Reichel's (siehe die schon erwähnten vortrefflichen Experimente), „die Spülerei der Peritonealhöhle ist eine Spielerei", in seiner Unbedingtheit nicht beipflichten, und muss behaupten, dass gerade auf dem hier in Rede stehenden Gebiete, d. h. bei Ueberschwemmung der Bauchhöhle mit Mageninhalt, das Tupfen und Wischen den Eindruck der Spielerei viel eher macht. Die Ausschwemmung mit einer möglichst indifferenten Flüssigkeit entfernt die Partikel besser und, wie ich glaube, schonender.

Zusammengefasst lauten die Beobachtungen, die ich mit der Irrigation am Kaninchen machte, folgendermassen:

1) Die gründliche Auswaschung des Peritonealsackes mit physiologischer Kochsalzlösung wird von kräftigen Kaninchen schadlos vertragen, auch wenn bei der Spülung die Därme eventeriert werden.

2) Bei der Ausspülung des übertragenen Mageninhaltes zeigte es sich, dass nach ausgiebigster Irrigation stets noch einzelne Partikelchen zurückblieben; die mechanische Elimination der Keime kann also keine ganz vollständige sein. Der Erfolg der Spülung ist somit niemals ein absoluter, sondern nur ein relativer; es werden gewaltige Mengen von Keimen eliminiert und relativ wenige bleiben zurück. Vom Grade der Virulenz dieser zurückbleibenden Mikrobien hängt es nun in erster Linie ab, ob es zu ihrer Auskeimung, Entwicklung und zu Peritonitis kommt.

3. Meine Infektionsversuche haben den Beweis geleistet, dass der unter verschiedenen pathologischen Verhältnissen gewonnene Mageninhalt ganz bedeutende Differenzen der Pathogenität bei Uebertragung auf das Kaninchenperitoneum äussert, dass insbesondere stark salzsaurer Mageninhalt viel weniger infektiös ist, als salzsäurearmer. Die Irrigationsversuche zeigten dementsprechend, dass bei Infektion mit dem viel weniger virulenten Infektionsstoffe des hyperaciden Magens eine Rettung der Tiere durch die Spülung möglich ist, während sie bei Infektion mit anacidem hochvirulentem Inhalt

vollständig im Stiche liess.

Da, wie dieselben Infektionsversuche zeigen, relativ sehr grosse Mengen wenig virulenten Mageninhaltes von den Tieren auch sonst vertragen werden, so sind therapeutische Trugschlüsse bei ungenügend scharfer Kontrolle naheliegend.

4) Die Bekämpfung der Infektion bei Uebertragung desselben anaciden, hochvirulenten streptokokkenhaltigen Mageninhaltes mit prophylaktischer Seruminjektion (Serum-Bern) allein oder mit zugefügter Salzwasserspülung nach der Uebertragung führte zu keinem positiven Resultate.

Hinsichtlich der antiseptischen Irrigation bemerkte ich früher[1]): „Dass mit unsern bisherigen Mitteln, wie Reichel sagt, eine Desinfektion der diffus inficierten Bauchhöhle, d. h. eine Abtötung aller Infektionserreger nicht möglich ist, ohne den Organismus und speciell das Peritoneum intensiv zu schädigen, ist klar. Noch nicht erledigt aber scheint mir die Frage, ob nicht eine Abschwächung der Keime, eine Entwicklungshemmung derselben möglich ist durch Mittel, welche die Resistenz der Gewebe und des gesamten Organismus nicht derart schädigen, dass dieser verfolgte Zweck der Abschwächung illusorisch wird." Dieses Problem gegenüber der Invasion eines sehr stark virulenten Infektionsstoffes in den Peritonealraum zu lösen, ist mir in dem für den therapeutischen Eingriff denkbar günstigsten Zeitpunkt am Kaninchen nicht gelungen.

Therapie am Tier und klinische Erfahrung.

Meine therapeutischen Versuchsergebnisse befinden sich, wie ich in meinem Vortrage sagte, mit den bei Ulcusperforation beim Menschen erzielten Resultaten nicht in Widerspruch, wohl aber stehen sie, wenn man auf die Angaben der Statistik sich verlassen darf[2]), weit hinter diesen zurück. Die klinische Erfahrung zeigt uns einen ganz bedeutenden Procentsatz von Fällen, bei denen nach Spülung mit Kochsalzlösung Heilung erfolgte und zwar bei Fällen, wo die Verhältnisse ungleich viel ungünstiger lagen als bei meinen Versuchen, insofern, als die chirurgische Intervention, d. h. der Ver-

1) Klinische Beobachtungen I. S. 785.

2) Ich bin fest überzeugt, dass die Zahlen der Statistik nicht dem wahren Facit entsprechen, da weit mehr günstige als schlechte Resultate publiciert werden.

Anmerkung bei der Korrektur: Vgl. hierzu die Ziffern in der eben erschienenen, früher citierten Arbeit von Friedr. Brunner.

schluss der Perforation und die Ausspülung viel später, im Stadium der schon erfolgten Auskeimung der Mikroorganismen, bei schon entwickelter Peritonitis stattfand. Es müssen beim Menschen die Faktoren der Widerstandskraft, der antibakterielle Coefficient diesem Infektionsstoffe gegenüber günstiger, die Aussichten auf Erfolg der Therapie bessere sein. Jedenfalls sprechen meine Versuche, sowie die klinischen Erfahrungen für den Nutzen der Salzwasserspülung, wenn diese frühzeitig — darauf kommt alles an — zur Anwendung kommt, immer vorausgesetzt, dass es um eine diffuse Keimausstreuung sich handelt. Das Tierexperiment beansprucht auch da den Vorzug der Eindeutigkeit, das Kontrolltier verhütet den Trugschluss „Post hoc ergo propter hoc", der bei Beurteilung des operativen Erfolges am Menschen oft sehr schwer zu vermeiden ist, und auf dem Peritonitis-Gebiete, wie ich überzeugt bin, stets eine grosse Rolle gespielt hat und noch spielt; weisen doch meine Infektionsversuche deutlich genug darauf hin, dass unter bestimmten, früher besprochenen Bedingungen eine Ueberwindung der Infektion auch ohne chirurgische Hilfe durch die Wehrkräfte des Organismus allein möglich ist.

Was meine Ansichten über die Indikation der Salzwasserspülung bei schon entwickelter Peritonitis und die Behandlung der letzteren überhaupt betrifft, so muss ich hier alles das aufrecht halten, was ich in den vorangehenden Arbeiten ausführte und hier wiederhole. Bei ausgesprochen partieller exsudativer Peritonitis, oder wo man über die Ausdehnung des Processes im Ungewissen ist, hüte man sich wohl, durch den Irrigationsstrom die Propagation der Infektion zu begünstigen. Im Stadium der schon entwickelten allgemeinen Peritonitis finde ich Spülung dann für unnütz, wenn es um die fibrinös trockene Form der Peritonitis sich handelt, wo aber, wie bei den von mir geschilderten, spät in Behandlung gekommenen Ulcusperforationen (siehe klin. Beobachtungen I und II), reichlich eitriges Exsudat sich angesammelt hat, muss ich mit Witzel, Körte, Lenander, Rehn und sehr zahlreichen andern Chirurgen die Irrigation mit warmer physiologischer Kochsalzlösung für das schonendste und zugleich ausgiebigste Mittel halten um die Exsudatmassen mit ihren Toxinen zu entfernen. Auch dabei bringt man, wie Körte sagt, nie alles fort, aber mit dem Reste kann das Peritoneum fertig werden. Der Ausspülung lasse auch ich, wie die Krankengeschichten zeigen, die multiple Drainage folgen, die Oeffnungen vor allem seit-

lich tief und über der Symphyse anlegend. Leider ist es mit der Drainage insofern eine unvollkommene, missliche Sache, als ihr nur die Hauptherde und nicht die vielen kleinen Giftkammern zugänglich sind; es ist überhaupt nach der Operation die Sekretion aus den Drains nach meiner Beobachtung meist nur eine sehr geringe. Das zwischen den verklebten Darmschlingen abgeschlossene Exsudat kann nicht abgeleitet werden, und man kann sich bei jeder Sektion überzeugen, dass hier nicht unbeträchtliche Mengen zurückbleiben. Infolgedessen kann auch die „Lüftung" des Peritonealraumes, auf welche Friedrich[1]) hauptsächlich bei der „anaerob-peritoneogenen Toxinämie" Gewicht legt, stets nur eine sehr mangelhafte sein. Bei den Magenperitonitiden scheinen übrigens, wie aus unseren Untersuchungen hervorgeht und wie ich bereits betonte, die Anaeroben nicht eine sehr bedeutende Rolle zu spielen; ich vermute auch nach dem, was ich auf dem Gebiete anderer Peritonitiden beobachtet habe, dass jetzt deren Bedeutung überschätzt wird, während sie früher aus Unkenntnis ignoriert wurde, und dass man jetzt die Wirkung der Colibacillen zu gering anschlägt. Es soll freilich dabei die Möglichkeit nicht bestritten werden, dass anaerobe Mikrobien bei diesen Processen beteiligt sein könnten, die gleich den Tetanusbacillen bei kleiner Zahl ein deletäres Gift zu producieren vermöchten. Das zu beweisen und uns über die symbiotischen Verhältnisse zwischen Aeroben und Anaeroben auf diesem Gebiete genauer aufzuklären, ist künftigen Forschungen vorbehalten.

In einer späteren Arbeit, in welcher ich andere Peritonitiserfahrungen zu analysieren gedenke, hoffe ich auf diese Fragen zurückzukommen.

Mit der Eventeration, durch welche die von den Därmen eingeschlossenen Exsudatherde dem Irrigationsstrom zugänglich werden, und von der ich gesehen habe, dass sie von gesunden (!), kräftigen Kaninchen samt Aethernarkose und Salzwasserspülung gut vertragen wird, verfahre ich bei der Peritonitis des Menschen äusserst vorsichtig. In den Stadien, wo die Patienten meist zur Operation kommen und bei denen ich fast durchwegs zu operieren Gelegenheit hatte, ist die Herzkraft, sind die Widerstandsfaktoren alle durch die Vergiftung schon stark mitgenommen und da werden alle Manipulationen am Darm, alle länger dauernden Eingriffe bekannt-

1) Zur bakteriellen Aetiologie und zur Behandlung der diffusen Peritonitis. Verhandl. des chir. Kongresses. 1902. S. 608.

lich sehr schlecht vertragen; hier wo Herzstillstand durch reflektorische Vagusreizung eintreten kann, sehe ich meist von jeder Eventeration ab, und spüle von der medianen Laparotomiewunde bei Wechsel der Seitenlage aus, so dass die Flüssigkeit aus den seitlich tief gelegten Drains abfliesst.

Im weiteren wiederhole ich das in meinem Vortrage Gesagte: Mit der Entleerung des Gift- und Bakterienreservoirs, die trotz allem Tupfen, Spülen und Drainieren immer eine unvollständige bleibt, ist nicht zugleich bei länger bestehender Peritonitis der verderblichen Wirkung der schon in den Kreislauf gelangten Gifte und Mikrobien Einhalt gethan. Das Scheitern der Therapie bei vorgeschrittener Infektion ist in erster Linie in der Ohnmacht begründet, die wir bei Bekämpfung der Vergiftung des Organismus an den Tag legen; wir stehen in Beziehung auf kausale Bekämpfung dieser peritoneogenen Allgemeinintoxikationen vor einem ungelösten Problem. Hier ist in Zukunft einer der Haupthebel anzusetzen; man wird den Angriff mehr kombiniert führen müssen, d. h. 1. lokal chirurgisch und 2. wenn möglich (!) antitoxisch. Zur letzteren Kampfweise fehlen uns leider bis jetzt die wirksamen Antidote. Wenn wir erst ein besser wirkendes Antistreptokokkenserum und ein Coligegengift besitzen, dann kann vielleicht für den weiteren Fortschritt unserer Peritonitisbehandlung schon etwas gewonnen sein, denn nach meinen klinischen und experimentellen Beobachtungen steht diese Bakterienassociation im Vordergrunde. Das Berner Antistreptokokkenserum hat mich, prophylaktisch beim Kaninchen angewendet, dem streptokokkenhaltigen Mageninhalt gegenüber ganz im Stiche gelassen. Bei den schweren Peritonitisfällen, wo ich es anwendete, bei denen es fast immer um mehrere Infektionskomponenten sich handelte, konnte ich eine heilende Wirkung von demselben um so weniger erwarten.

AUS DER

PRAGER CHIRURGISCHEN KLINIK

DES PROF. DR. WÖLFLER.

III.

Entzündung und Gangrän des Meckel'schen Divertikels.

Von

Dr. **Heinrich Hilgenreiner,**
Assistenten der Klinik.

(Mit 1 Abbildung.)

Es wurde in den letzten Jahren wiederholt auf die nahe Verwandtschaft der Pathologie des Meckel'schen Divertikels mit jener des Wurmfortsatzes hingewiesen, wie sie von vornherein zu erwarten war. Und doch lässt bereits ein flüchtiger Blick in die Litteratur einen auffälligen Unterschied hierin insoferne erkennen, als die chirurgische Litteratur des Meckel'schen Divertikels fast ausschliesslich über mechanischen Darmverschluss durch dasselbe zu berichten weiss, während beim Wurmfortsatze die Entzündung desselben, schlechtweg als Appendicitis bezeichnet, von jeher das Feld behauptet. Wohl finden sich auch bei letzterem Einklemmungsvorgänge, wie sie für das genannte Divertikel die Norm darstellen: Bildung von Brücken und Ringen infolge Verwachsung des Wurmfortsatzes mit dem Coecum, Ileum, Mesenterium, Ovarium etc.

Bereits Leichtenstern fand 36 derartige Fälle von Darmeinklemmung durch den Processus vermiformis in der Litteratur verzeichnet und neuere Autoren wie Robinson, Solman, Monod, Hermes u. A. berichten über gleiche Beobachtungen. Indes was bedeutet diese geringe Anzahl von Fällen gegenüber der Anzahl von

Appendicitisfällen, welche jährlich und täglich zur Beobachtung gelangen, und was bedeuten die 36 Fälle mechanischen Darmverschlusses durch den Appendix, welche Leichtenstern gesammelt, gegenüber den 71 Fällen desselben Autors, in welchen der mechanische Darmverschluss durch das recht seltene Meckel'sche Divertikel hervorgerufen wurde. Rechnet man mit der Statistik ein Meckel'sches Divertikel durchschnittlich auf 54 Menschen, so würden diese kleinen Zahlen schon ein relativ mehr als 100mal häufigeres Vorkommen des mechanischen Darmverschlusses für das genannte Divertikel gegenüber dem Wurmfortsatze bedeuten. Die Erklärung hiefür findet sich vor allem in der freien Lage des Divertikels in der Bauchhöhle im untern Drittel des frei beweglichen Ileums, in der häufigen Fixation des Divertikelendes am Nabel, Mesenterium, Darm und an andern Bauchorganen und in der dadurch bedingten Bildung von Brücken und Ringen mannigfacher Art, endlich in der Möglichkeit der Invagination des freien und der Evagination des offen gebliebenen Meckel'schen Divertikels gegeben.

Es entsteht nun die andere Frage, ob umgekehrt die Appendicitis an relativer Häufigkeit in gleicher Weise die Entzündung im Meckel'schen Divertikel übertrifft, oder ob nur die absoluten Zahlen eine falsche relative Häufigkeitsdifferenz vortäuschen. Denecke nimmt das erstere an und sieht in dem häufigen Missverhältnis zwischen Länge und Lumen beim Proc. vermiformis, in dem ausgebildeten Follikularapparat desselben und vor allem in dem Vorhandensein der Gerlach'schen Klappe (besser Falte nach Steiner, da es sich um keine Klappe handelt), die Hauptfaktoren für das häufigere Vorkommen der Appendicitis, indem letztere bei Schwellungszuständen Anlass zu Sekretstauung gibt, wodurch die Resorption von Bakterien begünstigt wird, wogegen das breite Lumen des Meckel'schen Divertikels ein günstiges Moment für die Hintanhaltung von entzündlichen Processen abgeben soll. Demgegenüber ist zu bemerken, dass gerade die meist freie, runde, trichterförmige Eingangsöffnung und das breite Lumen des Divertikels auch geeignet erscheinen, Fremdkörper und andere Schädlichkeiten leichter in dasselbe gelangen zu lassen, und dass die ampullenförmige Erweiterung des Divertikelendes und die hier meist mangelhaft entwickelte Muskulatur der Darm- resp. der Divertikelwand das Ansammeln und Liegenbleiben von Fremdkörpern begünstigen kann. Auch eine Art Klappen- oder Faltenbildung wie beim Proc. vermiformis wurde beobachtet (Meckel, Cazin) und im Falle Phoebus fand sich

eine Brücke, welche die Einmündungsstelle überragte und dieselbe in zwei Abteilungen trennte. Dazu kommt, dass der am adhärenten Divertikel wirkende Zug dasselbe bisweilen als direkte Fortsetzung des Darmes erscheinen lässt, wodurch das Eindringen von Fremdkörpern wesentlich erleichtert wird, und dass der follikuläre Apparat häufig genug, wie im unten mitgeteilten Falle, gut ausgebildet erscheint. Man sollte diese Momente für hinreichend halten, um für die Diverticulitis die gleiche, wenn nicht eine grössere relative Häufigkeit zu erwarten, wie für die Appendicitis.

Thatsächlich finden sich auch bei genauerer Durchsicht der Litteratur entzündliche Processe im Divertikel häufig genug vor, und ich selbst hatte Gelegenheit neben 2 Fällen von Darmverschluss durch ein Meckel'sches Divertikel und einem Falle von Einklemmung eines solchen in einer Cruralhernie zwei Fälle von reiner Diverticulitis an der Klinik des Herrn Prof. Wölfler zu beobachten. Die Krankengeschichten der letzteren mögen im folgenden mitgeteilt werden, zumal der eine Fall eine chronisch recidivierende Diverticulitis von etwas grösserem klinischen Interesse betrifft:

1. Josef F., 18 J., Zimmermann. Diverticulitis ulcerosa chronica recidiva. — Resectio diverticuli. — Heilung.

Laut Anamnese vom 2. VIII. 02 litt F. bereits seit den letzten Jahren seines Schulbesuches an zeitweise auftretenden heftigen Schmerzen im Unterleib, welche bisweilen so heftig wurden, dass derselbe das Bett hüten und ärztliche Hilfe in Anspruch nehmen musste. Die Schmerzen waren kolikartig, traten meist einige Stunden nach den grösseren Mahlzeiten auf, um erst nach mehreren Stunden wieder mehr oder minder vollständig zu verschwinden. Der Stuhl war dabei angehalten, bisweilen diarrhoisch und einigemale mit Blut untermengt. Der letzte schwere Anfall, welcher ihn durch längere Zeit ans Bett fesselte, war vor 4 Jahren, derzeit befindet sich Pat. seit mehr als 2 Monaten in ärztlicher Behandlung. Aus dem schriftlichen Bericht des behandelnden Arztes sei folgendes mitgeteilt: „Patient steht seit 25. V. 02 in meiner Behandlung. Schon monatelang spürte derselbe einen leisen Schmerz an einer umschriebenen Stelle rechts vom Nabel, der sich zeitweise zu kolikartigen Anfällen steigerte. Erst gegen Ende Mai wurden dieselben so intensiv, dass er mit der Arbeit aussetzen musste. Die Untersuchung ergab eine grosse Druckschmerzhaftigkeit auf Druck an der obbezeichneten Stelle. Ein Tumor war nicht zu konstatieren. Stets bestand hartnäckige Stuhlverstopfung, einmal waren die Exkremente innig mit Blut untermengt und schwarzrot gefärbt. Fieber war während der ganzen Zeit der Beobachtung nicht vorhanden. Da trotz zeitweiser Besserung die Schmerzanfälle immer wieder einsetzten und sich in letzter Zeit steigerten, so musste ich

daran denken, ob nicht ein Leiden, vielleicht eine entzündliche Veränderung des Appendix vorhanden sei, die nur durch eine chirurgische Behandlung behoben werden könnte".

Status: Pat. ist mittelgross, von kräftigem Knochenbau und ziemlich gut entwickelter Muskulatur; die allgemeinen Hautdecken sind sehr blass, der Gesichtsausdruck erscheint ängstlich. Herz- und Lungenbefund ist normal, das Abdomen leicht eingezogen. Bei der Palpation desselben lässt sich rechts vom Nabel deutlich eine derbe, parallel zur Linea alba verlaufende und bis an diese reichende Resistenz von 6 cm Länge und 3 cm Breite nachweisen, welche beim Anspannen des Musc. recti nicht verschwindet, so dass ein Verwachsensein der Geschwulst mit der vorderen Bauchdecke angenommen werden muss. Die Geschwulst erscheint sehr druckempfindlich und stellt ausserdem jene Stelle dar, von welcher die spontan, namentlich nach jeder Mahlzeit auftretenden Schmerzen ihren Ausgangspunkt nahmen. Diese Schmerzen sind dabei so heftig, dass Pat. sich förmlich fürchtet Speise oder Trank zu sich zu nehmen. Die Untersuchung des Magensaftes ergiebt normale Verhältnisse, desgleichen die des Harnes. Temperatur ist normal.

Mit Rücksicht auf die Anamnese (Verdauungsbeschwerden, blutige Stühle) und den Palpationsbefund wurde die Wahrscheinlichkeitsdiagnose auf eine dem Darm angehörige und denselben stenosierende Geschwulstbildung gestellt, welche mit der vorderen Bauchwand verwachsen sein musste. Beeinflusst wurde ich hiebei durch einen Fall, welchen ich kurz vorher zu operieren Gelegenheit hatte und bei welchem ähnliche Erscheinungen und ein gleicher Palpationsbefund bestanden hatte. Die Laparotomie hatte in diesem Falle bei einer 42j. Frau einen einerseits mit den Darmschlingen, andrerseits mit dem Peritoneum der vorderen Bauchwand innig verwachsenen, etwa mannsfaustgrossen Tumor ergeben, welcher zahlreiche, mit zäher Gallerte gefüllte Cystenräume aufwies, deren fibröse Wandungen stark verkalkt waren. Nach Exstirpation des Tumors mit Resektion des Darmes war Heilung erfolgt.

Bei der Laparotomie, welche ich am 8. VIII. in ungestörter Billroth-Mischung (55 gr)-Narkose ausführte (Schnitt etwa 15 cm lang in der Medianlinie den Nabel links umkreisend), zeigte sich mir nach Eröffnung des Peritoneums ein der Hinterseite der vorderen Bauchwand angehöriger derber Tumor, welcher sich in einen Darmanhang fortsetzte, der fast 1 m oberhalb der Ileocoecalklappe in das Ileum mündete. Die Länge desselben von seiner Ansatzstelle an der vorderen Bauchwand bis zu seiner Einmündung in den Darm betrug etwa 7 cm, sein Lumen war gleich dem des unteren Ileums, in welches er mündete. An der Stelle seines Abganges von der vorderen Bauchwand erschien die ganze Umgebung tumorartig verdickt und schwartig verändert. Behufs Entfernung des Divertikels klemmte ich dasselbe nahe an seiner Einmündungsstelle in den Darm mittelst einer Doyen'schen Klemme ab, umschnitt den

Nabel samt der geschwulstartigen Verdickung der Bauchdecken und exstirpierte denselben im Zusammenhange mit dem Divertikel, welches peripher von der abgeklemmten Stelle, etwa $1^1/_2$ cm vom Darme entfernt, abgetragen wurde. Hierauf wurde der centrale Stumpf des Divertikels durch 2 fortlaufende Nähte versorgt und durch eine 2etagige Naht geschlossen. Bemerkt sei noch, dass während der Exstirpation des Divertikels die Wand desselben an einer Stelle (der Ulcerationsstelle) von unten einriss.

Der Heilungsverlauf war günstig. Nach fieberlosem Verlaufe wurden 10 Tage p. o. die Nähte entfernt, wobei ein kleiner Nahtabscess durch Lösen einer Knopfnaht geöffnet werden musste. Die Kost bestand während der ersten 8 Tage in rein flüssiger, von da ab in gemischter Diät. Am 2. IX. i. e. in der ersten Hälfte der 4. Woche verliess der Patient mit vollständig geheilter Wunde die Klinik.

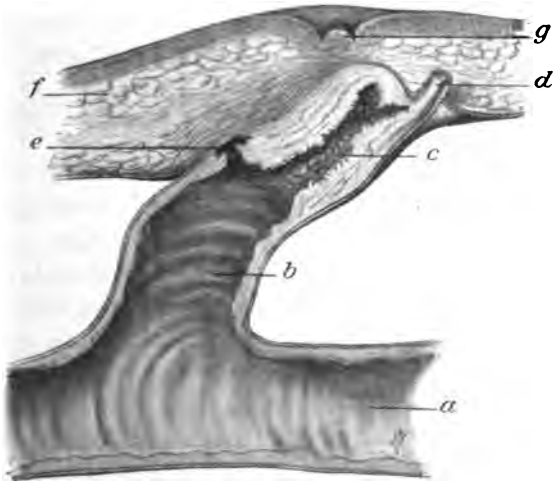

a) Unteres Ileum. b) Diverticulum Meckelii. c) Verengter Teil desselben. d) Ligamentum terminale. e) Ulcus diverticuli. f) Bauchdecke. g) Nabel.

Die Untersuchung des bei der Operation gewonnenen Präparates zeigte Verhältnisse, wie sie vorstehende Figur darstellt: Der centrale Teil des Divertikels unterscheidet sich, was Umfang, Lumen und Darmwand anbelangt, in nichts von dem normalen Darm, während der periphere der Bauchwand an- und eingelagerte Teil einen etwas geringeren Umfang, stark verdickte Wandungen und ein sehr enges Lumen erkennen liess. Fortgesetzt erschien dieser Teil in einen soliden Strang, dessen Insertion sich am Präparate nicht mehr vorfand. Beim Aufschneiden des Präparates zeigte sich am Uebergang des weiteren Abschnittes in den

verengten, und zwar an der bei der Operation eingerissenen Stelle, ein etwa bohnengrosses, die Divertikelwand durchsetzendes Geschwür mit sehr weit unterminierten Rändern. Der Grund desselben, resp. die Geschwürshöhle war mit Detritusmassen ausgefüllt. Die histologische Untersuchung, welche im pathologischen Institute des H. Hofrates Prof. Dr. Chiari freundlichst durchgeführt wurde, ergab im centralen, darmgleichen Anteile des Divertikels normalen Aufbau des Ileums, in dem peripheren dickwandigen und im Lumen verengten Teile Dünndarmstruktur mit Hyperplasie der Drüsen, niedrigeren Zotten und reichlicheren Becherzellen, im peripherstenobliterierten Teile (Ligamentum terminale) im Querschnitt von aussen nach innen: Glatte Muskulatur im Querschnitt, eine cirkuläre Lage von Bindegewebe und endlich im Centrum Bindegewebe und Muskulatur unregelmässig vermengt. An der Ulcerationsstelle fehlte die Mucosa und ein grösserer Teil der Muscularis, in der Umgebung des Geschwüres fand sich leichte entzündliche Infiltration.

Am 14. XI. v. J. i. e. 1/4 Jahr nach der Operation stellte sich der Operierte an der Klinik wieder vor. Er sah blühend aus, hatte eine gesunde Gesichtsfarbe, gut entwickelten Panniculus adiposus und gab an, seit der Operation um 8 kg an Gewicht zugenommen zu haben. Die Narbe war fest. Beschwerden von Seite des Stuhles waren seit der Operation keine mehr beobachtet worden.

Alles zusammengefasst hatten wir es mit einem geschwürigen Processe in einem Meckel'schen Divertikel zu thun, welcher nach der Anamnese sowohl wie nach dem Operationsbefunde schon lange bestanden haben musste. Die mächtige entzündliche Schwarte, welche sich um denselben gebildet hatte, hatte dessen Durchbruch verhütet, welcher bei Bildung eines Abscesses wahrscheinlich nach der Bauchhöhle hin erfolgt wäre. Die einzelnen Schmerzattaquen, welche der Patient durchmachte, müssen als leichte Recidive oder jeweilige Verschlimmerungen des chronischen Krankheitszustandes angesehen werden. Unter Bettruhe und entsprechender Diät trat stets eine Besserung des Zustandes ein, bis das chronische Geschwür neuen Insulten ausgesetzt wurde. Als solche müssen bei der Lage des Geschwüres an der Fixationsstelle des Divertikels an der vordern Bauchwand alle dieselbe treffenden Traumen angesehen werden, da hiedurch ein Zug der ausweichen wollenden Darmschlinge am Fixationspunkte bewirkt wurde, ferner jedes längere Gehen und Stehen bei stärkerer Füllung des Darmes wiederum infolge des Zuges der am Divertikel aufgehängten Darmschlinge, endlich auch jede grössere Mahlzeit durch die dadurch hervorgerufene Darmperistaltik, welche in ihrer Thätigkeit durch die fixierte Stelle behindert, durch Zug

an derselben Schmerzen hervorrief (vgl. oben). Ueber die Aetiologie des Geschwüres klärte uns weder die Operation noch die histologische Untersuchung des Präparates auf. Die Lage des Geschwüres am Uebergange des an die Bauchwand fixierten Teiles des Divertikels in den die Bauchhöhle durchsetzenden Anteil desselben lässt noch am ehesten ein Trauma als Ursache vermuten, herbeigeführt an dieser Stelle beispielsweise durch einen Stoss auf die Bauchwand oder durch einen Sprung aus grösserer Höhe, welche zu einem Einreissen an der Fixationsstelle des Darmes geführt hätten. Die peristaltischen Bewegungen des am Divertikel gleichsam aufgehängten Ileums und die ungünstige Lage des Geschwüres hätten dann als die die Heilung hindernden ungünstigen Momente zu gelten. Ein Fremdkörper oder Kotstein als Ursache des Geschwüres kann mit ziemlicher Sicherheit ausgeschlossen werden, da das Divertikel mit seiner breiten Mündung nach unten gekehrt am Nabel aufgehängt erschien.

Der zweite Fall, welcher unter dem Bilde des entzündlichen Darmverschlusses verlief, ist bereits in meiner Arbeit über „Darmverschluss durch das Meckel'sche Divertikel" neben zwei Fällen von mechanischem Darmverschluss mitgeteilt. Weil hiehergehörig, sei es erlaubt, denselben hier nochmals, wenigstens kurz, zu skizzieren:

2. Karl M., 11 J. Diverticulitis et Appendicitis. Perforatio diverticuli. Peritonitis suppurativa. — Laparotomie. — Tod vor beendeter Operation.

Der Knabe kam am 26. VIII. 98 mit den Zeichen des entzündlichen Darmverschlusses an die Klinik des H. Prof. Wölfler zur Aufnahme. Im letzten Halbjahre hatte derselbe wiederholt an stechenden Schmerzen im Abdomen, namentlich rechts vom Nabel gelitten. Seine jetzige schwere Erkrankung datierte seit 4 Tagen. Die Diagnose lautete auf Perityphlitis acuta perforativa? Die deshalb von dem damaligen Assistenten H. Dr. Mannaberg vorgenommene Operation, bei welcher der entzündlich veränderte Wurmfortsatz abgetragen wurde, musste wegen Collaps des Patienten rasch beendet werden. Der Knabe starb noch vor vollständigem Verschluss der Bauchdecken. Die Obduktion ergab eine ausgesprochene suppurative Peritonitis, ausgehend von einer linsenkorngrossen Perforation in einem 5 cm langen, 2 cm im Durchmesser habenden Meckel'schen Divertikel, welches 60 cm oberhalb der Ileocoecalklappe entspringend mittels eines Lig. terminale am benachbarten Mesenterium befestigt war und so einen Ring von etwa 2 cm Querdurchmesser bildete. Im abgetragenen Wurmfortsatz fand sich entsprechend einem von aussen sichtbaren Eiterpunkt ein kleines, von der Mucosa ausgehen-

des und bis an die Serosa reichendes, eitrig belegtes Geschwür. Die Perforationsöffnung im Divertikel sass 2 cm centralwärts von seinem blinden Ende.

Für die Aetiologie dieses Falles kann man in Berücksichtigung der gleichzeitigen Erkrankung von Appendix und Divertikel geneigt sein an eine Allgemeininfektion sei es des ganzen Körpers (nach Influenza, rheumatischen Erkrankungen etc.) oder des Darmtraktus (beispielsweise nach Angina tonsillaris) zu denken, wie sie von Adrian, H. Weber, Kretz u. A. für manche Fälle von Perityphlitis angenommen wird. Bei Annahme einer Infektion des Darmes würde die Anamnese es wahrscheinlich machen, dass es sich zunächst um einen entzündlichen Process im höher gelegenen Divertikel gehandelt hat (Schmerzen während des letzten Halbjahres an dem für das Meckel'sche Divertikel im allgemeinen typischen Punkt rechts vom Nabel), welcher, nachdem er längere Zeit ziemlich latent verlaufen, plötzlich akut einsetzte, zur Nekrose im Divertikel und weiterhin durch Ueberschwemmung des Darmes mit Eitererregern zur Entzündung und Geschwürsbildung im Wurmfortsatze, führte zu einer Zeit, wo es im Divertikel bereits zur Perforation gekommen war. Natürlich ist auch die Möglichkeit nicht ausgeschlossen, dass die Perforation auf eine andere Weise beispielsweise durch einen Fremdkörper entstand, welcher dem Obducierenden entging, und dass die Appendicitis nur einen zufälligen Befund darstellte ähnlich wie im Falle Erdmann, in welchem eine Abknickung des Darmes durch einen vom Meckel'schen Divertikel zum Nabel ziehenden Strang den unmittelbaren Anlass zur Operation gegeben hatte. Als Nebenbefund fand sich eine recente Perityphlitis.

Nach Mitteilung dieser beiden beobachteten Fälle besprechen wir im folgenden:

I. Die entzündlichen Processe im Meckel'schen Divertikel (Diverticulitis).

Die Aetiologie ist im grossen Ganzen die der Appendicitis. Auch hier spielen Fremdkörper, Kotsteine und Infektionen der verschiedensten Art die Hauptrolle. Das ausführliche Eingehen Denecke's auf diesen Gegenstand ermöglicht es mir, mich kurz zu fassen:

1) Fremdkörper. Wiewohl Fremdkörper im Divertikel an und für sich genau so wie solche im Appendix noch nicht die Ursache einer Entzündung abgeben müssen, so spielen dieselben in der

Aetiologie der entzündlichen Processe des Divertikels doch eine grosse Rolle. Wenigstens erscheint es auffallend, dass dieselben bei Fällen von Diverticulitis in einem auffallend hohen Procentsatze vorgefunden wurden. Von diesen finden sich die Fälle Denecke (Kirschkern), Houston (Kotstein), Beale (Kirschkern, Orangenschalen und 2 unregelmässig geformte Darmsteine), Kramer F. II (Apfel- oder Birnkern), Blanc (Fischgräte), und Galeazzi (Kotkonkrement) bei Denecke ausführlich besprochen und beschrieben. Auch der Fall Koerte (mit Kirschkernen angefülltes Divertikel, von welchem Peritonitis ausgegangen war), welcher bei dem genannten Autor nur kurz erwähnt ist, gehört ohne Zweifel hieher. Erwähnung verdient ferner der Fall III Roser, in welchem es durch Verwachsung des 12 cm langen Divertikels mit dem Mesenterium zur Abschnürung von Darmschlingen und Darmverschluss gekommen war. Die genannte Verwachsung war gerade an der Stelle erfolgt, an welcher ein 3 cm langer, dornartiger Fremdkörper gegen die Divertikelwand angedrängt hatte. Beim Ablösen des Anhängsels entstand an der Verwachsungsstelle eine freie Oeffnung, aus der sich jener Fremdkörper hervorschob. Endlich dürfte auch der Fall Beach hiehergehören, in welchem es sich um einen zwischen Ileum und Blase gelegenen, nach letzterer hin perforierten Tumor handelte, welcher alle Merkmale eines normalen Darmes aufwies, von einem Mesenterium begleitet war und ein taubeneigrosses Fäkalkonkrement enthielt. Man fasste das ganze Gebilde auf als Meckel'sches Divertikel in Form einer Enterokele, welche nach Darm und Blase durchgebrochen sei. Da sich für den Durchbruch in den Darm kein Anhaltspunkt bot, so ist wohl eher anzunehmen, dass es sich um ein Meckel'sches Divertikel mit Stauung und Durchbruch in die Blase gehandelt hat.

Für das häufige Vorkommen von Fremdkörpern bei Entzündungen des Divertikels macht Denecke die meist verhältnismässig weite Kommunikation desselben mit dem Darme, das Fehlen einer Schleimhautduplikatur nach Analogie der Gerlach'schen Falte, wie es wenigstens die Regel ist (vgl. oben), sowie die oft nur mangelhafte Ausbildung der Muskelschichte am blinden Ende des Divertikels verantwortlich. Für das Ansammeln von Fremdkörpern, wie es im Falle Beale und Koerte zum Ausdrucke kommt, ist vor allem die oft blasenförmige Auftreibung des Divertikelendes von Bedeutung.

2. Neben den Fremdkörpern scheinen auch die Darmparasiten, als welche vor allem die Spulwürmer in Betracht kommen,

für die Diverticulitis eine ätiologische Rolle zu spielen. So glaubt Escher, dass die Spulwürmer, welche sich in seinem Falle bei Spaltung des peridivertikulären Abscesses entleerten, die Ursache für denselben abgegeben hätten, indem sie das Divertikel zur Entzündung, zur Adhäsion an der Innenseite des Schenkelringes und zur Vereiterung gebracht hätten. Der Ausgang des Abscesses von einem Divertikel wurde durch die Radikaloperation der nach Ausheilung des Abscesses sich bildenden Hernie festgestellt. In gleicher Weise entleerten sich im Falle Martin aus dem von selbst aufgebrochenen Bruchabscess neben fäkaler Flüssigkeit einige Spulwürmer. Im Falle von Hohlbeck fanden sich Spulwürmer in dem ampullenförmigen Ende des Divertikels, das durch Adhäsionen am Netz zur Achsendrehung des Darmes und zur Darmokklusion geführt hatte. Ob die Verwachsung des Divertikels mit dem Netze durch das Vorhandensein der genannten Darmparasiten herbeigeführt war, oder ob letztere nur einen zufälligen Befund darstellen, muss dahingestellt bleiben. Für die Perityphlitis spricht Sonenburg den Darmparasiten entgegen andern Autoren jedwede Bedeutung ab, Rostowcew kommt auf Grund seiner topographisch-anatomischen Studien der Blinddarmgegend zu dem Schlusse, dass dieselben nur eine sehr geringfügige direkte ätiologische Rolle spielen für die Perityphlitis und eine sehr bescheidene indirekte als Erzeuger von Darmerkrankungen.

3. Dem Entzündungsprocesse vorausgegangene Traumen finden sich in 2 Fällen angegeben. Im oberwähnten Falle II Kramer kam es nach Pferdehufschlag in die rechte Unterbauchgegend wenige Tage darauf unter hohem Fieber zur lokalen exsudativen Peritonitis, die im weiteren Verlaufe zum Durchbruch von Eiter unter die Bauchdecke führte. Nach 2maliger vergeblicher Spaltung des Abscesses wurde die Fistel exstirpiert, wobei sich in dem 10 cm langen Divertikel fest eingebettet ein Apfel- oder Birnkern fand, welcher das Divertikellumen vollständig verschloss. Ob hier das Trauma zur umschriebenen Nekrose der Divertikelwand geführt und der Fremdkörper die Fistel, welche nach Spaltung des Abscesses zurückblieb, nur unterhielt, ob der Fremdkörper durch das Trauma auch die Veranlassung der Entzündung wurde, wie dies Denecke auf Grund analoger, von Neumann beschriebener Fälle von Appendicitis annimmt, oder ob endlich das Trauma nur das auslösende Moment war, um eine bis dahin latente Diverticulitis nach aussen hin in Erscheinung treten zu lassen, dürfte

sich kaum entscheiden lassen. Jedenfalls bestehen alle drei Möglichkeiten aufrecht.

Im zweiten Falle (im Falle Gally) kam es im Anschluss an einen heftigen Stoss in die rechte Unterbauchgegend mehrere Tage darauf zum Darmverschluss durch ein Meckel'sches Divertikel, welches durch Fixation seines Endes am Mesenterium zur Einklemmung einer Dünndarmschlinge geführt hatte. Das gegen den Darm hin abgeschlossene, entzündlich veränderte und ampullenförmig aufgetriebene Ende des Divertikels war mit blutig-eitriger Flüssigkeit prall gefüllt, die Fixationsstelle am Mesenterium entzündlich verändert. Nach des Autors Ansicht kam es durch den Stoss zu einer Blutung in die Ampulle des Darmanhanges und zur sekundären Vereiterung und Fixation des Divertikels am Mesenterium, während Denecke glaubt, dass es sich um ein bereits entwicklungsgeschichtlich fixiertes Divertikel gehandelt habe, welches, weil am Ausweichen verhindert, weit leichter von einem Trauma geschädigt werden konnte als ein freies. Die Möglichkeit der vorherigen Fixation des Divertikels zugegeben, konnte dieselbe natürlich auch ebensogut eine vorher erworbene, wie eine kongenitale sein, da erstere gar nichts Seltenes vorstellt.

4. Wieder in andern Fällen und zwar in einem Grossteil derselben spielt die Infektion die einzig nachweisbare Ursache der Entzündung. Zunächst seien hier einige rein spezifische Infektionskrankheiten, welche auch in der Aetiologie der Erkrankungen des Processus vermiformis eine Rolle spielen, wie Typhus, Tuberkulose und Aktinomykose erwähnt, sei es, dass dieselben nur den Darmanhang befallen oder dass sie sich als Teilerscheinung einer mehr oder minder ausgebreiteten Darmerkrankung repräsentieren. So erwähnt Fitz einen Fall, in welchem sich 3 tuberkulöse Geschwüre in einem Darmdivertikel etabliert hatten. Mr. Cooper Forster sieht einen im Jahre 1887 von ihm beobachteten Fall von Kotfistel des Nabels bei einem 5jährigen Knaben, welche W. Ramsay-Smith auf ein Meckel'sches Divertikel zurückführt, als durch eine tuberkulöse Entzündung hervorgerufen an. Es wäre ja immerhin denkbar, dass beide Autoren Recht hätten. Typhöse Geschwüre kommen häufiger vor (Fitz und Blaue). In den Fällen von Boinet et Delanglade und Boinet führten sie zu Perforation und anschliessender tödlicher Peritonitis.

Von Aktinomykose des Divertikels ist mir kein Fall aus der

Litteratur bekannt, dagegen kann der Fall Sprengel-Denecke, in welchem es zu einer Infektion mit Soor, zur Entzündung des Divertikels, Verwachsung desselben mit Darmschlingen und Darmverschluss gekommen war, hier eingereiht werden. Der Fall ist auch insofern von besonderem Interesse, als es sich dabei um eine im Darmtraktus überhaupt recht seltene Infektion handelte.

Für gewöhnlich aber ist die Entzündung, wie bei der Appendicitis, nicht an eine bestimmte Bakterienart gebunden, sondern verdankt ihre Entstehung ganz verschiedenen entweder für sich gesonderten oder nebeneinander vorkommenden Mikroorganismen, welche mit mehr oder minder grosser Regelmässigkeit auch normalerweise im Darm vorkommen. Am häufigsten dürfte die Untersuchung des Eiters, wie im Falle I Kramer, Bacterium coli commune ergeben. Für die Ursache des Einwirkens der Bakterien müssen auch hier, wie bei der Perityphlitis, ganz besondere, gelegentlich gegebene begünstigende Momente vorausgesetzt werden, wie sie bereits bei Besprechung des anatomischen Baues des Divertikels zum Teil hervorgehoben wurden.

5. Eine eigene Besprechung erfordern die Divertikelhernien insoferne sich bei denselben entzündliche Processe besonders häufig abzuspielen scheinen. Die Ursache hiefür ist wohl vor allem in der exponierten Lage des Divertikels in einer äussern Hernie zu sehen, durch welche dasselbe Traumen der verschiedensten Art des öftern ausgesetzt ist. Die Divertikelhernie ist nicht häufig. Ekehorn teilt 22 Krankengeschichten von Brüchen des Meckel'schen Divertikels mit, von welchen 15 „eingeklemmt" waren. 10 dieser Fälle sind als reine Divertikelhernien aufzufassen i. e. als Brüche, deren Inhalt durch das Divertikel allein gebildet wurde. Payr berichtet über 39 Divertikelbrüche: die 22 Fälle Ekehorn's, „15 weitere Fälle, in welchen ein angebornes Divertikel oder eine Darmcyste sich im Bruchsack befand", ohne namentliche Anführung der einzelnen Fälle und 2 eigene Beobachtungen, deren eine allerdings ein Dickdarmdivertikel betreffen dürfte. Von den Fällen Payr's enthalten 3 das völlig freie Divertikel, 5 das adhärente, 21 waren eingeklemmt, 9 „entzündet", eine Hernie enthielt eine eingeklemmte Cyste.

Wenn Cazin behauptet, dass ein Darmanhangsbruch überhaupt nicht eingeklemmt, sondern nur entzündet wird, so pflichtet er mehr oder minder jenen Chirurgen bei, welche dasselbe für den Proc. vermiformis behaupten, allerdings mit Unrecht, indem wiederholt einwands-

freie Fälle von Einklemmung des Wurmfortsatzes beobachtet wurden. Honsell konnte 17 Fälle von echter Einklemmung des normalen Proc. vermif. in einem Bruchsacke zusammenstellen und 4 weitere Beobachtungen aus der v. Bruns'schen Klinik hinzufügen. Ebenso kommen auch echte Einklemmungen des Meckel'schen Divertikels vor (siehe unten). Wohl aber wird heute noch mancher Divertikelbruch als eingeklemmt geführt, bei welchem es sich primär gewiss nur um eine Entzündung gehandelt hat. Bei der grossen Seltenheit der wahren Einklemmung des Proc. vermiformis und der verhältnismässig häufigen Entzündung desselben in Brüchen müsste es auch höchst auffällig erscheinen, unter den 22 Fällen Ekehorn's 15 eingeklemmte (darunter 10 reine) Divertikelbrüche zu finden, während über keinen Fall von Entzündung des Divertikels im Bruchsacke berichtet wird. Bei genauer Durchsicht der 10 Fälle Ekehorn's von reinen eingeklemmten Darmanhangsbrüchen ergeben sich denn auch für die wirkliche Einklemmung des einen oder andern Falles bedenkliche Zweifel: Im obcitierten Falle Escher beispielsweise muss sogar die von Ekehorn angenommene Hernie bestritten werden, da sich nach dem Autor dieses Falles nach Spaltung des Abscesses erst in der Narbe ein Bruch bildete, „der vorher bestimmt nicht bestanden hatte." Im Falle Martin „entzündete sich" nach des Autors Mitteilung der seit 6—7 Jahren bestehende Bruch, wurde irreponibel und brach zuletzt auf. Aus der Perforationsöffnung gingen fäkale Flüssigkeit und einige Spulwürmer ab, wie im Falle Escher; Erbrechen, Verstopfung und Kolikschmerzen waren nie vorhanden gewesen. Bei der einen Monat später erfolgten Sektion (Tod infolge einer andern Erkrankung) zeigte sich das 4 Zoll lange Ileumdivertikel mit seinem untersten Viertel in den Bruchsack eingeschlossen und brandig zerstört. Auch im Falle Minter, Beobachtung einer Kotfistel von einem Darmanhange ausgehend, wie die 3 Monate später erfolgte Obduktion des Falles (Tod infolge einer anderweitigen Erkrankung) lehrte, dürfte es sich um einen entzündlichen Process gehandelt haben, welcher den Arzt die Diagnose eines Abscesses stellen und die Incision vornehmen liess. Im Falle Busch nimmt der Autor selbst keine Einklemmung als Entstehungsursache für das perforierende Geschwür an der Basis des daumengrossen Divertikels und für die tödliche Peritonitis an, was Ekehorn „etwas eigentümlich erscheint." Im Falle Grünbaum wiederum war das Divertikel in breiter Fläche mit dem Bruchsacke fest verwachsen und hatte durch Zug am Darme zu einer Abknickung der Darmschlinge, in

welche es mündete, Anlass gegeben. Auch hier kann man also kaum von einer Einklemmung des Meckel'schen Divertikels sprechen, wohl aber muss ein vorausgegangener entzündlicher Process angenommen werden, welcher zur breiten Verwachsung des Divertikels mit dem Bruchsacke geführt hatte. Der Fall erinnert an einen bei Ekehorn nicht citierten Fall Godet's, eine 50jährige Frau betreffend, welche unter den Erscheinungen eines eingeklemmten Schenkelbruches zur Operation gekommen war. Bei der Herniotomie wurde der im Bruchsacke gelegene Darm eröffnet. Die Nekropsie der 5 Stunden p. o. gestorbenen Patientin liess den geöffneten Darm als ein im Bruchsack gelegenes Meckel'sches Divertikel erkennen, welches durch entzündliche Veränderung (innige Verwachsung mit dem Bruchsacke) und Zug am Darme zu dessen Abknickung geführt hatte.

Diese wenigen Fälle mögen genügen, um zu zeigen, dass die Entzündung des Meckel'schen Divertikels im Bruchsacke nicht zu den Seltenheiten gehört, dass vielmehr auch diese in Analogie mit den Processen am Proc. vermiformis häufiger zu sein scheint als wahre Einklemmung des Divertikels. Allerdings ist es in manchen dieser Fälle selbst bei der Operation noch schwer zu entscheiden, ob es sich um den einen oder andern dieser Vorgänge handelt, da einerseits jede Einklemmung zu Entzündung und Nekrose führt, andererseits die Entzündung des Divertikels durch die dadurch bedingte Volumsvergrösserung zur Ausbildung von Einschnürungsringen an der Bruchpforte Anlass geben kann. Für die Differentialdiagnose dürften sich dieselben Gesichtspunkte ergeben, wie sie Sandelin für die Entzündung gegenüber der Einklemmung des Wurmfortsatzes hervorhebt: früher vorausgegangene entzündliche Anfälle, dem appendicitischen Anfalle entsprechend und Irreponibilität des Bruches ohne deutliche Einklemmungserscheinungen bei Zeichen einer Entzündung im Bruchsacke.

Der Verlauf einer Diverticulitis in hernia ist natürlich im allgemeinen günstiger, als wenn sich der entzündliche Process in der Bauchhöhle abspielt. In manchen Fällen verläuft der Process mehr oder minder latent und erhält nur Bedeutung durch die breiten Verwachsungen des Divertikels mit dem Bruchsacke, welche in der Aetiologie des Darmverschlusses eine Rolle spielt (ff. Godet und Grünbaum); in andern Fällen kommt es zur Bildung eines Abscesses mit Durchbruch desselben nach aussen und Kotfistelbildung (Martin, Minter). Wieder in andern Fällen, wie im Falle II Payr scheint das Divertikel infolge des entzündlichen Processes sich gegen das Darmlumen abzuschliessen. Es besteht dann eine Fistel, welche nur Sekret der

entzündeten Schleimhaut entleeren kann. Durch teilweise Vereiterung und bindegewebige Zerstörung des Divertikelsackes können endlich nach Payr's Annahme Isolierungen von Schleimhautpartien von ihren Mutterböden stattfinden, analog dem von ihm mitgeteilten Falle von wahrscheinlicher Dickdarmfistel.

Pathologische Anatomie.

Wenn Denecke die anatomische Einteilung der Appendicitis mit Rücksicht auf die gleichen Formen und die gleiche Mannigfaltigkeit der pathologisch-anatomischen Veränderungen beim entzündeten Divertikel direkt auf dasselbe übertragen haben will, so muss dem vollinhaltlich beigepflichtet werden. Legen doch die bisher beobachteten Fälle von Diverticulitis bereits Zeugnis dafür ab, dass diese die Bilder der Appendicitis in allem und jedem kopiert. So finden sich bereits beobachtet: einfache katarrhalische Entzündung des Divertikels (Macaigne, Blanc), entzündliche Striktur desselben mit anschliessendem Hydrops diverticuli (Sprengl), dem Hydrops nahestehende, auf entwicklungsgeschichtlichen Vorgängen beruhende Retentionscysten (Enterokystome), entweder mit dem Darmlumen noch kommunicierend (Hagenbach, Tiedemann), oder von diesem vollständig abgeschlossen (Tscherning, Marchand), Empyeme desselben (Kramer, Gally, Galeazzi), ulceröse Processe (eigene Beobachtung Fall I) und Perforationen des Divertikels durch solche. Anfänge von peridivertikulären Abscessen vervollständigen das Bild. Die Perforationen erfolgen dabei infolge der freien Lage des Divertikels etwas häufiger als bei der Appendicitis in die freie Bauchhöhle, tödliche Perforationsperitonitis erzeugend (Denuce, Beale, Busch, Boinet et Delanglade, eigene Beobachtung Fall II), seltener kommt es zu umschriebener Peritonitis und Abscessbildung (Sprengel, Zimmermann), wenn es vorher durch Anlagerung der Därme um das entzündete Divertikel zu ausgedehnten Verwachsungen zwischen den einzelnen Darmschlingen gekommen war. Dieses Verbackensein der dem entzündeten Divertikel angelagerten Darmschlingen unter einander und mit dem Darmanhange wird übrigens auch in den Fällen von Blanc und Houston, in welchen es nicht zur Perforation kam, beschrieben. Der spontane Durchbruch eines peridivertikulären Abscesses nach aussen eventuell mit Etablierung einer Kotfistel wurde wiederholt beobachtet (Escher, Kramer II, Kamerer III) und setzt natürlich Verwachsungen des Divertikels oder der Darmschlingen

mit der betreffenden Stelle der Bauchdecke voraus. Auch für den Durchbruch in den Darm findet sich ein Beispiel im Falle Adenius, in welchem sich eine Kommunikation zwischen Divertikelende und Darm, an welchen es fixiert war, vorfand, ein Zeichen eines seinerzeit daselbst stattgefundenen Durchbruches in den Darm. Im Falle Beach endlich musste man den gleichen Durchbruch in die Blase annehmen.

Schliesslich sei hier noch in Kürze jener Fixationen des Divertikels gedacht, welche als Ueberreste oder Endprodukte einer mehr oder minder latent verlaufenen umschriebenen Entzündung desselben angesehen werden müssen. Gekennzeichnet sind dieselben gegenüber der grossen Mehrzahl der Fixationen des Meckel'schen Divertikels, welche auf entwicklungsgeschichtliche Vorgänge zurückzuführen sind (v. Leichtenstern, Treves, Neumann, Ekehorn u. A.), im allgemeinen durch mehrfache Fixationsstränge resp. Verwachsungen, durch Narben und andere Residuen einer abgelaufenen umschriebenen Peritonitis im Divertikel oder in dessen nächster Umgebung. Im einzelnen Falle kann ausserdem für die entzündliche Natur der Verwachsung sprechen die Anamnese (Escher), die Fixationsstelle des Divertikels, beispielsweise Verwachsung mit der Blase[1]) (Gill, Köhler) oder Insertion am Bruchsacke (Godet, Grünbaum), ferner die Art der Fixation (Ligatur des Darmes im Falle Hofmann, Hilgenreiner), narbige Veränderung in einem Anteile des Divertikels (Godet, Gilette u. A.), oder andere Umstände (Roser: Verwachsung des Divertikels an der Stelle, wo ein Fremdkörper dasselbe ausstülpte). Mehrfache bindegewebige Stränge und Verwachsungen als Zeichen einer abgelaufenen Entzündung sind verhältnismässig häufig (Gilette, Miari, Schmidt, Heidenhain, Henrotin, Makenzie, Börding, Caminiti, Anschütz u. A.). In den ersten fünf der genannten Fälle, in welchen es sich um mehrfache Verwachsungen zwischen Divertikel und Proc. vermiformis handelte, liegt allerdings die Vermutung nahe, dass es sich dabei um einen primären entzündlichen Process im Wurmfortsatze gehandelt habe.

Endlich können bei Besprechung der entzündlichen Processe des Meckel'schen Divertikels nicht gut jene ulcerösen Processe übergangen werden, wie sie sich im Falle Guiter an der Abgangsstelle des Divertikels vom Darme und im Falle Southey an der

1) Nach Ekehorn sind auch die Insertionen des Endstranges an der Blase wie jene an der vordern Bauchwand als kongenital zu betrachten.

Insertionsstelle des Divertikels im Darme vorfanden. In beiden Fällen handelte es sich um hochgradige Stenosen des Darmes infolge der genannten ulcerösen Processe, welche erstere so hochgradig waren, dass kaum ein Gansfederkiel hindurchgeführt werden konnte. Was die Aetiologie dieser Geschwüre anbelangt, verweise ich, um Wiederholungen zu vermeiden, auf das in meiner Arbeit über „Darmverschluss durch das Meckel'sche Divertikel" hierüber Mitgeteilte. Daselbst finden sich auch die Fälle selbst kurz skizziert.

Klinische Symptome.

Bei gleicher Aetiologie und vollständiger Analogie der entzündlichen Processe des Divertikels mit jenen des Proc. vermiformis ist es nicht zu verwundern, auch bei den klinischen Erscheinungen derselben Gleichheit zu begegnen. Freilich ist bei der Mannigfaltigkeit der klinischen Erscheinungen, unter welchen die Appendicitis auftritt, damit nur gesagt, dass die gleiche Mannigfaltigkeit der Krankheitssymptome auch bei der Diverticulitis beobachtet wird. Kann doch auch hier jede der mannigfaltigen pathologischen Veränderungen je nach den verschiedenen Mikroorganismen, welche denselben zugrunde liegen, wieder recht verschiedene klinische Bilder abgeben. Daher auch die Schwierigkeit bei der Appendicitis, für all die verschiedenen klinischen Formen eine entsprechende Einteilung zu finden. Die meisten derartigen Versuche sind insoferne als missglückt zu betrachten, als sie mehr pathologisch als klinisch verwendbar erscheinen.

Am ehesten dürfte für unsere Fälle von Diverticulitis klinisch eine Einteilung verwendbar sein, wie sie von Czerny und Heddaeus für die Fälle von Appendicitis vorgeschlagen wurde, so nichtssagend dieselbe auch mit Rücksicht auf den pathologischen Process erscheint. Diese Autoren unterscheiden eine akute, subakute und chronische Form und rechnen zur ersten die perforativen Fälle, zur zweiten die subakuten Abscesse durch Eiterung und durch Aktinomykose, zur dritten und letzten die chronische Appendicitis, die katarrhalischen, obliterierenden und ulcerösen sowie die durch Tuberkulose hervorgerufenen Processe. Die Einteilung deckt sich übrigens ziemlich mit der von anderer Seite aufgestellten noch allgemeiner gehaltenen klinischen Einteilung in schwere, mittelschwere und leichte Fälle. Bemerkt muss noch werden, dass manche Fälle von Diverticulitis vollkommen symptomlos verlaufen können. Beweis dessen zunächst die meisten jener Fälle, bei welchen gelegentlich einer

Operation, beispielsweise wegen Darmverschluss durch das Meckel'sche Divertikel, mehrfache Verwachsungen, narbige Veränderungen etc. gefunden wurden, aus welchen man auf eine vorausgegangene Entzündung schliessen musste. Auch der Fall Macaigne (katarrhalische Entzündung des Divertikels) und der Fall I Kramer (Empyem des Divertikels, gefunden bei einer wegen Darmverschluss vorgenommenen Laparotomie) verliefen vollkommen symptomlos. Im Falle Galeazzi, in welchem neben einer Darmeinklemmung durch einen vom Divertikel gebildeten Ring ein Empyem des Divertikels mit einem Kotstein vorgefunden wurde, waren wohl 3 Anfälle von Obstipation, Erbrechen und hohem Fieber vorausgegangen, doch konnten dieselben mehr oder minder auch durch leichtere Einklemmungsattaquen hervorgerufen gewesen sein. In den Fällen Blanc, Kramer (Fall II) und Sprengel dagegen glichen die Anfälle vollkommen einem appendicitischen Anfalle mit anfänglichem Erbrechen, mehr oder minder hoher Temperatursteigerung, Neigung zu Obstipation und sehr heftigen ausstrahlenden Schmerzen. Auch die für die Appendicitis aufgestellte Symptomentrias: Hyperästhesie der Haut, defense musculaire und Druckempfindlichkeit ist in diesen Fällen mehr oder weniger ausgesprochen, nur mit dem Unterschiede, dass dieselbe nicht am Mac-Burney'schen, sondern an einem meist etwas höher gelegenen Punkte zum Ausdrucke kommt. Abweichungen in der Lokalisation des Processes sind übrigens infolge der variablen Lage des Divertikels weit häufiger zu gewärtigen als bei der Appendicitis. Verhältnismässig häufig und infolge der freien Lage des Divertikels in der Bauchhöhle verständlich ist die akute perforative Form, wie sie in den Fällen Beale, Denuce, eigene Beobachtung II etc. zur Beobachtung gelangte. Das klinische Bild derselben ist natürlich das der Perforationsperitonitis und des entzündlichen oder septischen Darmverschlusses.

Bei dieser Gelegenheit sei hervorgehoben, dass auch der mechanische Darmverschluss in den Krankengeschichten der Fälle von Diverticulitis eine grössere Rolle spielt, indem die Entzündung hiezu nicht selten durch Verwachsungen, Ringbildung, Abknickung des Darmes durch narbige Kontrakturen, entzündliche Stenosenbildung etc. Anlass giebt. Die des Darmverschlusses halber ausgeführte Operation giebt dann gleichzeitig über den ursächlichen entzündlichen Process Aufschluss. So fand sich im Falle Galeazzi neben dem Empyem des Divertikels eine Darmeinklemmung in einem vom Divertikel gebildeten Ring, im Falle Kramer ebenso neben

dem Empyem des Darmanhanges eine Abknickung einer Darmschlinge in einem gleichen Ringe, im Falle Picque et Guillemot neben der im Divertikel bestehenden Eiterung eine Darmverschlingung; in den Fällen Guiter und Southey hatten die geschwürigen Processe an der Abgangs- resp. Insertionsstelle des Meckel'schen Divertikels am Darme zu hochgradigster Darmstenose und zu Darmverschluss geführt, im Falle Marchand die grosse Cyste den Darm von aussen komprimiert, in den Fällen Godet, Grünbaum etc. entzündliche Verwachsungen die Darmschlinge abgeknickt.

Ich kann deshalb Denecke nicht beipflichten, wenn er in diesen Fällen der Entzündung keine Bedeutung für das Zustandekommen des Darmverschlusses einräumen will, sondern halte auch für manche Fälle, in welchen bei gleichzeitig vorhandener Entzündung im Divertikel der Darmverschluss durch einen von demselben gebildeten Ring erfolgte, eine ätiologische Beziehung zwischen Entzündung und Darmverschluss aufrecht. Prägt sich ja gerade hierin wiederum die Analogie mit der Appendicitis aus, bei welch' letzterer Marion 5 Formen des Darmverschlusses unterscheiden kann, darunter auch die Einklemmung einer Darmschlinge in einen Ring, welcher seine Entstehung einer vorausgegangenen oder noch bestehenden Appendicitis verdankt. Der zweiten, subakuten Form der Diverticulitis sind wir in den Fällen mit Abscessbildung wiederholt begegnet. Die variable Lage des Divertikels kam dabei in den verschiedenen Durchbruchsstellen des Abscesses (Darm, Blase, Schenkelkanal etc.) zum Ausdruck. Im übrigen ähnelt der Verlauf dem des perityphlitischen Abscesses. Von den chronischen Formen endlich ist besonders der oben mitgeteilte Fall I bemerkenswert, welcher das ausgesprochene Bild einer chronischen, ulcerösen, recidivierenden Diverticulitis darbot. In Bezug auf die Recidive schliesst er sich den bei Denecke des nähern beschriebenen Fällen Houston und Galeazzi, dem ebenda behandelten zweifelhaften Fall Jackson, sowie dem neuerdings mitgeteilten Fall Zimmermann an. Die Temperatur war in diesem Falle auch zur Zeit der Anfälle stets normal, die Schmerzen an der Insertionsstelle des Divertikels am Nabel lokalisiert. Besondere Erwähnung verdienen auch die mehrfachen blutigen Stühle, welche durch Blutungen aus dem Geschwüre bedingt waren.

Prognose.

Die freie Lage des Divertikels in der Bauchhöhle bringt es mit

sich, dass Entzündungsprocesse in demselben im allgemeinen eine weit ernstere Prognose geben als die gleichen Erkrankungen des Proc. vermiformis. Im übrigen hängt dieselbe mit dem Krankheitsbilde von zahlreichen Nebenumständen ab, von welchen nur der Ort der Divertikelinsertion, die Art der Infektion und die Art der Erkrankung erwähnt seien. Wie wir sahen, kommen auch im Divertikel entzündliche Processe leichter Natur vor, welche unter Hinterlassung von bindegewebigen Verwachsungen und narbigen Veränderungen vollständig ausheilen können. In andern Fällen wie in dem mitgeteilten Falle I von chronischer ulceröser Diverticulitis wurde Heilung durch die noch rechtzeitig vorgenommene Operation erzielt, ebenso im Falle Blanc (subakute Appendicitis) und im Falle Escher (peridivertikulärer Abscess). Weit schlimmer stehen die Chancen bei den akut verlaufenden Fällen, zu welchen ich ausser der perforativen Diverticulitis auch jene Fälle von subakut oder chronisch verlaufenden Entzündungen im Divertikel zähle, welche durch akuten Darmverschluss infolge von Verwachsungen etc. plötzlich ihren chronischen Charakter einbüssen und dringend die Operation erheischen. Diese wie jene geben auch für die Operation äusserst ungünstige Chancen, wie auch der Umstand beweist, dass von den Fällen mit gleichzeitig vorhandenem Darmverschluss, soweit mir bekannt, nur der Fall Kramer, von den Fällen mit Perforation in die freie Bauchhöhle bisher überhaupt kein Fall durch die Operation gerettet werden konnte.

Diagnose.

Nach dem im Vorhergehenden Gesagten ist klar, dass die Differentialdiagnose der Diverticulitis gegenüber der Appendicitis äusserst schwierig und nur in den seltensten Fällen zu stellen sein wird. Immerhin seien hier die wenigen mehr oder minder für eine Diverticulitis resp. gegen eine Appendicitis s. s. sprechenden Momente kurz erwähnt. Zunächst muss der abweichenden Lokalisation der Schmerzen, der Druckempfindlichkeit etc. gedacht werden, welche von fast allen Beobachtern derartiger Fälle etwas höher als bei der Appendicitis d. h. meist zwischen Coecum und Nabel gelegen, angegeben wird (Picque et Guillemot, Blanc, Kramer, Denecke). In unserm Falle wurden die Schmerzen in unmittelbare Nähe des Nabels verlegt. Von entscheidender diagnostischer Bedeutung kann bei gleichzeitigen Erscheinungen einer Appendicitis ein Tumor der Nabelgegend sein, wie er in unserm Falle I zu tasten

war. Erwähnt seien hier auch nochmals die Beimengungen von Blut im Stuhle im gleichen Falle, wie sie der Appendicitis nicht eigen sind.

Etwas auffallend ist auch das Alter der Patienten, bei welchen es zu schwerer Entzündung im Divertikel kam, insoferne als es sich in der Mehrzahl der Fälle (8 unter 13 Fällen) um Leute im vorgeschrittenen Alter (35—62 Jahre) handelte. Es macht sich hierin ein Gegensatz geltend einmal gegenüber den Fällen von Darmverschluss durch das Meckel'sche Divertikel, bei welchen die grösste Häufung der Fälle in das 4. und 5. Quinquennium fällt, andererseits, und das ist hier von einiger Bedeutung, auch gegenüber der Appendicitis, welche wohl infolge von Involutionsvorgängen im Proc. vermiformis nach dem 30. Lebensjahre rasch abnehmend, jenseits des 40. Lebensjahres verhältnissmässig selten vorkommt. Bei der geringen Anzahl von beobachteten Fällen von Diverticulitis mag dies immerhin ein Zufall sein, andererseits könnte man diese Abweichung gegenüber der Appendicitis auch erklären durch den Wegfall der Obliterationsvorgänge, welche beim Appendix eine so grosse Rolle spielen. Weisen doch nach Nothnagel Leute über 60 Jahre in mehr als 50% Obliteration des Wurmfortsatzes auf. Endlich sei noch jener Momente gedacht, welche das Vorhandensein eines Meckel'schen Divertikels mehr oder minder wahrscheinlich erscheinen lassen, so die anamnestische Angabe einer nach der Geburt oder später durch einige Zeit bestanden habenden Nabelfistel, welche das Meckel'sche Divertikel als Ursache des Darmverschlusses in einigen Fällen diagnosticieren liess (Eschricht, Hadlich, Leisrink, Schmidt), sowie das Vorhandensein einer äusserlichen angeborenen Miss- oder Defektbildung (Hasenscharte, Klumpfuss, Phimose etc.) wie sie, wenngleich nur in wenigen Fällen, bei vorhandenem Meckel'schen Divertikel beobachtet wurde (Ophüls, Leichtenstern, Meckel, Boldt, Löwenstein, Fox).

Ist die Bedeutung all dieser für die Differentialdiagnose gegenüber der Appendicitis angegebenen Momente, namentlich der zuletztgenannten auch eine sehr geringe, so ist es doch wichtig dieselben zu fixieren, da es unter Zusammenfassen derselben in dem einen oder andern Fall gelingen kann, eine richtige Diagnose schon vor der Operation zu stellen, wie dies für den Darmverschluss durch das Meckel'sche Divertikel ausser in den obgenannten Fällen bereits in einigen weitern Fällen gelungen ist (Oderfeld, Hohl-

beck, Naumann). Auch in unserm unter Nr. I mitgeteilten Falle wäre die Wahrscheinlichkeitsdiagnose verhältnismässig leicht zu stellen gewesen, wenn man diese Möglichkeit ins Auge gefasst hätte. Dass endlich für die Differentialdiagnose ausser der Appendicitis noch die gleichen Erkrankungen wie für diese in Betracht kommen, aus deren grosser Zahl nur die Erkrankungen der weiblichen Adnexe, der Gallenblase und der Nieren hervorgehoben seien, ist selbstverständlich. Am schwierigsten abzugrenzen wird die Entzündung des Meckel'schen Divertikels allerdings stets gegenüber jener des Proc. vermiformis bleiben, und da mag es denn immerhin zum Troste gereichen, dass eine Verwechslung der beiden Erkrankungen für die Therapie kaum jemals von wesentlicher Bedeutung sein wird.

Therapie.

Bei der grossen Verschiedenheit der klinischen Bilder wird sich dieselbe in den einzelnen Fällen recht verschieden gestalten. Es erscheint überflüssig auf die Behandlung dieser einzelnen Krankheitsbilder des nähern einzugehen, da sich dieselbe mit jener der akuten Appendicitis, resp. des mechanischen Darmverschlusses, der Perforationsperitonitis, des perityphlitischen Abscesses u. s. w. vollkommen deckt. Wichtig ist nur, dass für die Therapie wie für die Diagnose auch die Möglichkeit einer Diverticulitis ins Auge gefasst wird, falls beispielsweise bei der auf Appendicitis gestellten Diagnose der freigelegte Appendix das Krankheitsbild nicht vollkommen erklärt. Nur zu leicht könnte es sonst vorkommen, dass, wie im oben mitgeteilten Falle Mannaberg, der eigentliche Krankheitsherd vollkommen übersehen wird. War in diesem Falle die schnelle Beendigung der Operation nach Entfernung des leicht erkrankten Proc. vermiformis durch den plötzlichen Collaps des Patienten, welchem er noch vor Beendigung der Narkose erlag, vollkommen gerechtfertigt, so würde ein gleiches Uebersehen unter normalen Verhältnissen einen schweren Fehler bedeuten.

Die Wahl des Bauchschnittes ist im allgemeinen gegeben durch die Lage des Tumors resp. der Dämpfung und die Lokalisation der Druckempfindlichkeit. In der Mehrzahl der bei Denecke zusammengestellten Fälle wurde derselbe am lateralen Rande des rechten Musc. rectus ausgeführt. In dem von mir operierten Falle verlangte die Lage der Geschwulst die Eröffnung der Bauchhöhle in der Mittellinie mit Umschneidung des Nabels. Für derartige Fälle, in wel-

chen sich das Divertikel am Nabel oder an der vordern Bauchwand inseriert, empfiehlt es sich, in der oben von mir beschriebenen Weise vorzugehen, nämlich das Divertikel im Zusammenhange mit der entsprechenden Partie der vordern Bauchwand zu exstirpieren, wobei die Durchtrennung des Divertikels womöglich 1 cm von der Abgangsstelle desselben vom Darme entfernt und als letzter Akt der Exstirpation erfolgen soll. Der abgeklemmte Divertikelstumpf wird sodann durch 2 fortlaufende Einstülpungsnähte versorgt. Erscheint es nicht möglich, einen entsprechend langen Divertikelstumpf oder eine Serosa-Manschette zu erhalten, so wird zur Vermeidung einer Darmstriktur das Divertikellumen in querer Richtung zu vernähen sein. Ist das Meckel'sche Divertikel wurmfortsatzähnlich, also von geringem Durchmesser, so kann es natürlich in gleicher Weise wie dieser abgebunden und durch 2 einstülpende Schnürnähte versenkt werden. Bei der Spaltung eines peridivertikulären Abscesses endlich wird wie beim perityphlitischen Abscesse eine primäre Radikaloperation durch Entleerung des erkrankten Darmanhanges nur dann erlaubt sein, wenn dieselbe ohne Schwierigkeit ausgeführt werden kann. Im andern Falle wird man dieselbe wie im Falle II Kramer erst sekundär vornehmen.

II. Gangrän des Meckel'schen Divertikels.

Von der Entzündung im Wesen grundverschieden, in ihren Erscheinungen und im Ausgange derselben oft zum Verwechseln ähnlich ist die Gangrän des Divertikels infolge schwerer mechanischer Cirkulationsstörungen. Wir hatten bereits Gelegenheit auf die grosse Schwierigkeit, welcher die Trennung dieser beiden Processe oft begegnet, bei Besprechung der Diverticulitis in Bruchsäcken hinzuweisen. In manchen Fällen dürfte eine Unterscheidung auch durch den Operations- resp. Obduktionsbefund nicht mehr möglich sein, da beide Processe wie beim Appendix oft das gleiche pathologische Endbild der Nekrose, sei es der umschriebenen in Form einer Perforation, sei es der ausgedehnten, mehr oder minder das ganze Divertikel oder einen grössern Teil desselben betreffenden, führen können. Der Unterschied besteht ja auch thatsächlich im wesentlichen nur darin, dass die zur Nekrose führende Cirkulationsstörung in dem einen Falle entzündlicher (Embolie, Thrombose), im andern Falle mechanischer (Strangulation, Kompression etc.) Natur ist. In manchen Fällen sind beide Processe beteiligt, indem der eine die Ursache für den andern abgiebt. So kann es bei Entzündung eines

Divertikels in einer Hernie durch die dadurch bedingte Volumsvergrösserung zu strangulierender Einschnürung an der Bruchpforte kommen. Für den Volvulus des Meckel'schen Divertikels in den Fällen Roth und Cavardine macht Denecke die starke Füllung des Divertikels verantwortlich; in gleicher Weise kann auch der entzündliche Hydrops diverticuli oder eine Retentionscyste desselben als ätiologisches Moment für den Volvulus des Divertikels angesehen werden. Auch das entzündlich fixierte Divertikel kann zu Volvulus des Divertikels führen. Ja selbst für die Fälle von mechanischem Darmverschlusse durch das Meckel'sche Divertikel mit Abscessbildung in der Insertionsstelle des umschnürenden Darmanhanges giebt vielleicht die durch den Zug herbeigeführte Ernährungsstörung an der Insertionsstelle nur das prädisponierende Moment für die Etablierung eines entzündlichen Processes ab. Diese Momente, also die Schwierigkeit der Sonderung der beiden Processe liessen wohl auch Blanc dieselben unter einem Namen zusammenfassen und veranlassten Schmidt die Fälle von Diverticulitis und die von Walzberg beschriebenen Fälle als Divertikelileus durch Darmverschwärung in eine gemeinsame Rubrik einzureihen.

Im folgenden sei auf die Gangrän des Divertikels etwas näher eingegangen, wobei von den 4 Gruppen Denecke's die erste und zweite ungeändert beibehalten werden können:

1) Gangrän des Divertikels durch Strangulation. In erster Linie kommt hier in Betracht die Strangulation des Divertikels in Hernien. Die von Ekehorn angeführten 10 Fälle von reinen Divertikelhernien — und diese kommen ja hier nur in Betracht, da bei gleichzeitiger Darmeinklemmung jene des Divertikels nur einen Nebenbefund darstellt — schrumpfen durch unsere obige Besprechung der Diverticulitis in Bruchsäcken auf einige wenige mehr oder minder einwandsfreie Fälle zusammen (Ekehorn, Hager, Laczkovich, Tilling, Thompson), welche durch einige neuere Fälle (Smith, eigene Beobachtung u. a.) vermehrt werden. Von diesen Fällen zeigten jene von Ekehorn, Hager und Smith noch keine Gangrän, im Falle Laczkovich erholten sich die gangränverdächtigen Stellen bei 24stündiger Vorlagerung und konnten reponiert werden. Etwas schwierig zu deuten sind die Fälle Tilling und Thompson. Ersterer fand bei einer Frau, die früher an einem Schenkelbruch gelitten hatte, „indem unter dem Poupart'schen Bande eine Oeffnung befindlich gewesen war, aus der die eingenommenen Flüssigkeiten drangen, einen Anhang der

Haut mit der an dieser Oeffnung zurückgebliebenen Narbe verwachsen". Im Falle Thompson dagegen kam es im Anschlusse an Repositionsversuche eines seit 10 Jahren bestehenden, niemals vollständig reponiblen Bruches, dessen Reposition diesmal 3 Stunden angestrengter Arbeit erforderte, zur Perforation eines Meckel'schen Divertikels. Dieselbe sass an der Basis desselben und war 2 cm lang. Von einer Einschnürungsfurche oder einem Geschwüre wird nichts erwähnt. Im ersteren Falle konnte die Fistel ebensogut nach einem auf entzündlicher Basis entstandenem peridivertikulären Abscess, als nach Einklemmung sich gebildet haben, und auch im 2. Falle ist bereits bestandene Gangrän an der Perforationsstelle keine notwendige Voraussetzung. Dagegen gehört hieher wohl ein von Mugnai citierter Fall von eingeklemmtem linksseitigen Schenkelbruch bei einer 40jährigen Frau, bei dessen Operation sich deutliche Zeichen von Einklemmung vorfanden. Aus dem eröffneten Bruchsack entleerte sich übelriechender kotartiger Eiter. Als Bruchinhalt fand sich eine mehr als haselnussgrosse Intumescenz, welche an ihrer Kuppe schon in Gangrän übergegangen war. Autor berichtet neben diesem Fall von echter Litré'scher Hernie i. e. Divertikelhernie über eine zweite Einklemmung, bei welcher es sich um einen Darmwandbruch handelte. Fälle letzterer Art werden vielfach aber mit Unrecht auch als Litré'sche Hernien bezeichnet.

Endlich sei ein von Hofmokl mitgeteilter Fall hier angeführt, in welchem es bei einer 76jährigen Frau nach Einklemmung eines rechtsseitigen Schenkelbruches zur Bildung einer Kotfistel gekommen war. Bei der 3 Jahre später vorgenommenen Operation der Kotfistel fand sich als Inhalt der Hernie ein knapp vor dem Coecum entspringendes, ca. fingerdickes Divertikel des Dünndarms, welches incarceriert und brandig geworden war. Durch Resektion des Darmes wurde Heilung in 4 Monaten erzielt.

Einen ganz ähnlichen Verlauf zeigte der oben citierte an unserer Klinik beobachtete Fall, dessen Krankengeschichte ich hier auszugsweise wiedergebe:

Anna Z., 74 J. Diverticulum Meckelii in hernia crur. d. incarcerat. Fistula stercoralis. — Resectio diverticuli. — Heilung.

3. IV. 03. Z. will früher stets gesund gewesen sein. Vor 1/2 Jahre bemerkte sie im Anschluss an einen langdauernden, mit lästigem Husten einhergehenden Bronchialkatarrh das Auftreten einer kleinen Bruchgeschwulst in der linken Schenkelbeuge, welche ihr keine Beschwerden ver-

ursachte. Vor 3 Tagen liess sich die Geschwulst nicht mehr zurückbringen und wurde schmerzhaft. Stuhl und Winde sistierten. Erbrochen hat Patient nicht. Am Tage vor ihrer Aufnahme brach die entzündete Geschwulst auf und es entleerten sich aus derselben grössere Mengen einer blutigen Flüssigkeit.

Aus dem Status der kleinen kachektischen Person sei hervorgehoben: Herz und Lunge ergaben einen dem Alter der Pat. entsprechenden Befund, das Abdomen erschien nicht aufgetrieben. In der rechten Schenkelbeuge fand sich eine walnussgrosse, weiche, von der Unterlage nicht verschiebliche Geschwulst, auf deren Kuppe die Haut entzündlich verändert erschien. In der Mitte der entzündeten Partie befand sich eine etwa bohnengrosse Perforationsöffnung, aus welcher sich geringe Mengen einer fäkulenten Flüssigkeit (Kot) entleerten.

Diagnose: Mit Rücksicht auf die schweren lokalen und die verhältnismässig leichten Allgemeinerscheinungen glaubte ich die Diagnose auf Einklemmung eines Darmwand- oder Darmanhangbruches stellen zu müssen.

Die Operation (Docent Lieblein) wurde unter lokaler Anästhesie nach Schleich vorgenommen und bestand zunächst im Umschneiden der Fistel und teils scharfen, teils stumpfen Vordringen auf Bruchsack und Bruchpforte. Dabei hatte man allenthalben mit Verklebungen und entzündlichen Verwachsungen zu kämpfen. Allmählich wurde ein Gebilde freigelegt, welches uns an den Wurmfortsatz denken liess. Nach Durchtrennung des einklemmenden Ringes und Hervorziehen der Darmschlinge, von welcher dieser Appendix ausging, zeigte es sich, dass wir es mit einem Divertikel des Dünndarms und zwar des unteren Ileums zu thun hatten. Dasselbe wurde etwa 1 cm centralwärts vom Incarcerationsringe ziemlich nahe am Darme abgetragen und die dadurch entstandene Darmwunde durch zwei fortlaufende Einstülpungsnähte geschlossen. Auch die äussere Weichteilwunde wurde zum Teile geschlossen, der Rest zum Einführen eines Jodoformgazestreifens in die Bauchhöhle behufs Drainage benützt.

Der Wundverlauf war durch eine langwierige Bronchitis und einen kleinen Abscess, welcher von dem Wundrande aus eröffnet werden konnte, kompliciert, im übrigen günstig. Pat. hatte vom Tage p. o. an regelmässige Stühle. Die Heilung der Weichteilwunde per granulationem dagegen ging langsam vor sich und erforderte bis zur vollständigen Heilung derselben 7 Wochen.

Die nähere Besichtigung und Untersuchung des Präparates ergab folgendes: Das $3^1/_2$ cm lange Dünndarmdivertikel erscheint etwa 2 cm oberhalb seines Abganges vom Darme durch eine cirkuläre, sehr starke Einschnürungsfurche auf 1 cm im Durchmesser abgeschnürt. Centralwärts von dieser Stelle misst dasselbe $2^1/_2$, peripherwärts 2 cm im Durchmesser. Diese starke Einschnürung lässt den Uebergang vom Darme zum Divertikel konisch zugespitzt erscheinen. Das periphere Ende des Diver-

tikels scheint vollständig zu fehlen, wodurch eine breite Kommunikation des Darmanhanges mit der Aussenwelt gegeben ist. Dagegen setzt sich vom Ende der Divertikelschleimhaut noch ein solider, bleistiftdicker Strang fort, an dessen Ende an der Hinterseite eine kleine, mit serösem Inhalt gefüllte Cyste ihren Sitz hat. Endlich findet sich noch eine kleine Perforation im Incarcerationsringe.

Die histologische Untersuchung, welche in liebenswürdigster Weise im pathologisch-anatom. Institute des H. Hofrates Prof. Dr. Chiari durchgeführt wurde, zeigte in dem centralwärts vom Incarcerationsring gelegenen Teile des Präparates normalen, in seiner Struktur nicht veränderten Dünndarm. Peripher von dem Incarcerationsring fand sich von aussen nach innen zu zunächst ein der Darmwand an Dicke gleiches Gewebsstück, welches mikroskopisch aus sehr stark entzündetem Fett-, Binde- und glattem Muskelgewebe bestand und an seiner freien Oberfläche von einer stark entzündeten, stellenweise nekrotischen Mucosa überzogen war. An dieser Mucosa konnten nur mehr hie und da Reste des Oberflächenepithels, das Darmepithel war, und Reste von Lieberkühn'schen Krypten erkannt werden.

Ausser in äussern Hernien kann das Divertikel auch auf verschiedene andere Weise der Einklemmung verfallen. So fand sich im Falle Bardeleben neben der Abschnürung einer Darmschlinge durch einen fibrösen Strang ein Meckel'sches Divertikel in einer gegen das Coecum hin gelegenen Tasche eingeklemmt und gangränös. In einem Falle Körte's, dem einzigen bei Denecke erwähnten Fall von Gangrän des Divertikels nach Incarceration desselben, hatte ein birnförmiges Divertikel, welches mit seinem Stiele unter einen von der Coecalgegend zur Leber ziehenden Strang eingeklemmt war, durch Nekrose der Schnürfurche zur Abscessbildung Anlass gegeben. Armstrong berichtet über einen Fall, in welchem eine Einklemmung des Divertikels durch den nicht in das Scrotum hinabsteigenden Hoden stattgefunden hatte. Bei der Operation fand sich eine Geschwulst von der Grösse einer Kastanie, welche von einer entzündeten Masse gebildet und mit dem benachbarten Samenstrang so innig verwachsen war, dass der Tumor samt Hoden und Samenstrang entfernt werden musste. Pat. starb am Tage der Operation. Im Falle Campbell fand sich bei der Sektion des an Ileus gestorbenen 70jährigen Mannes, dass ein langes voluminäres Meckel'sches Divertikel mit einer Drüse im linken Inguinalkanal verwachsen und dort vom Ligamentum Gimbernati abgeklemmt war. Oberhalb der Einklemmung war dasselbe torquiert, unterhalb derselben gangränös. Anschütz demonstrierte

das Präparat eines Falles, welches von einem 6jährigen Knaben stammte, der unter den schwersten Erscheinungen eines Ileus erkrankt war. Das Präparat zeigte ein fast 10 cm langes, mit seinem untern Ende fixiertes Meckel'sches Divertikel, welches durch ein fettes Pseudoligament stranguliert erschien. Der untere etwa hühnereigrosse Teil war mit dem centralen Teile durch eine nur wenige mm kurze, wenige mm dicke Brücke verbunden. „Wahrscheinlich hat sich der untere Teil, welcher am Mesenterium fixiert war, auch noch um seine eigene Längsachse gedreht." Als Ursache für die vielfachen Verwachsungen nimmt A. eine Entzündung im Meckel'schen Divertikel an. Erwähnt sei ferner ein von Wherry mitgeteilter Fall, in welchem bei der wegen entzündlichem Darmverschluss vorgenommenen Laparotomie ein Meckel'sches Divertikel von einem peritonealen Strang abgeklemmt und bereits gangränös gefunden wurde. Nach Resektion des Divertikels und ausgiebiger Drainage erfolgte Heilung. Endlich gehört zum Teile hieher der Fall Provera's, welcher mit den Erscheinungen der Peritonitis der Operation zugeführt wurde. Die Laparotomie ergab die Abschnürung eines Meckel'schen Divertikels durch einen in einen rechtsseitigen Bruchsack hinabgestiegenen Epiploonlappen. Der am Divertikel dadurch ausgeübte Zug hatte einmal zur Abknickung des Darmes, andrerseits zu umschriebener Nekrose und zur Bildung eines Kotabscesses nahe der Insertionsstelle geführt.

2) Gangrän des Divertikels durch Volvulus desselben. Denecke bringt als Belege hiefür die beiden obcitierten Fälle von Roth und Cavardine, in welchen die Torsion eines mit dem Darme kommunicierenden Enterocystoms resp. eines mit Meconium gefüllten Divertikels um die Längsachse derselben die Gangrän bedingte. Beide Fälle endeten tödlich durch allgemeine Peritonitis. Diese in der Litteratur ziemlich vereinzelt dastehenden Fälle erhalten eine Vermehrung durch Beobachtungen der letzten Jahre. So findet sich in der Arbeit von Halsstead ein Fall Makins mitgeteilt, in welchem das Divertikel gedreht, gangränös und perforiert war. Die Operation konnte den Patienten nicht mehr retten. Köhler berichtet über einen 26jährigen Mann, bei welchem sich bei der Operation als Ursache des Ileus ein durch einen soliden Strang an die Linea innominata befestigtes, ausserdem mit der Blase verwachsenes Meckel'sches Divertikel fand, „das sich selbst mehrfach um seine Längsachse und ebenfalls den Dünndarm, an dem es sass, wie beim Volvulus herumgedreht hatte. An

der Ansatzstelle war dann die Abknickung und damit der Ileus entstanden. Ausserdem war auch der durch die Torsion seiner ernährenden Gefässe beraubte Darmanhang in seiner ganzen Länge gangränös geworden und hatte vielleicht durch eine haarfeine Perforation an seiner Spitze zu allgemeiner Peritonitis geführt". Der Fall ist nach dem Autor wahrscheinlich so aufzufassen, „dass bei den heftigen peristaltischen Bewegungen um die Ansatzstelle des Divertikels eine Längsdrehung des benachbarten Darmes stattfand. Das Divertikel wurde in umgekehrter Richtung gedreht, da es durch einen dünnen, aber festen Strang fixiert war. Seine Torsion muss so vollkommen gewesen sein, dass Entzündung, Verwachsung der Spitze mit der Blase und Gangrän rasch folgte. Es war also eine akute Diverticulitis mit Ileussymptomen und Peritonitis". Einige Aehnlichkeit mit vorstehendem Falle bietet ferner auch der bei Meinhard Schmidt des ausführlichen referierte Fall von Good. Weiters teilt mir Anschütz im Anschlusse an den oben citierten Fall eine noch nicht publicierte Beobachtung mit, in welcher „unter dem um die Achse gedrehten strangulierten adhärenten Divertikel eine etwa 30 cm lange Dünndarmschlinge stranguliert war". Das Divertikel war bereits gangränös. Das Präparat ähnelte sehr dem des 1. Falles dieses Autors. Endlich sei auch der 2 oben besprochenen Fälle von Campbell und Anschütz I, eine Strangulation des Divertikels betreffend, gedacht, in welchen sich gleichzeitig auch eine Drehung des Divertikels im Sinne eines Volvulus fand.

Ueber die Ursache des Volvulus diverticuli ist wenig bekannt. Für die Fälle Roth und Cavardine kann man die starke Füllung des Divertikels als ursächliches Moment annehmen, insoferne es bei plötzlichem Lagewechsel zu einer Drehung der handelnden Geschwulst gekommen sein kann, welche dann zunächst durch abnorme Auftreibung benachbarter Darmteile erhalten blieb, bis sie durch Stauung und peritoneale Verklebungen eine dauernde wurde. In den Fällen, in welchen der Volvulus des Divertikels gleichsam eine Komplikation der Einklemmung desselben darstellt (Campbell, Anschütz F. I), ist derselbe wohl stets als erst sekundär und zwar noch vor Fixation des freien Divertikelendes im Bruchsacke anzunehmen. In andern Fällen mag es auch vorkommen, dass die durch die Fixation des Divertikels ausgelöste starke Darmperistaltik zu einem sich Ueberwerfen der betreffenden Darmschlinge und dadurch zu einem aktiven Volvulus der Darmschlinge und zu einem passiven des Darmanhanges führt, wie dies Köhler für seinen Fall

annimmt. Im Falle II Anschütz endlich dürfte die unter dem fixierten Divertikel sich durchzwängende Darmschlinge die Drehung desselben um seine Längsachse bewirkt haben. Die beiden letztgenannten Fälle unterscheiden sich natürlich wesentlich von dem aktiven Volvulus des Meckel'schen Divertikels, wie er in den andern Fällen zum Ausdrucke kommt.

Das klinische Bild, wie es durch die beiden besprochenen Lageveränderungen des Divertikels (Einklemmung und Volvulus) hervorgerufen wird, ist für gewöhnlich ein recht verschiedenes. Während in einigen Fällen ausschliesslich mehr oder minder heftige Schmerzen die Operation veranlassten (Ekehorn, Nager), kam es in andern zu Brechreiz und Erbrechen (Thompson, Laczkovich), wieder in andern zu Erscheinungen des vollständigen Darmverschlusses. Das Auftreten einer Kotfistel ohne vorhergegangene stürmische Erscheinungen wurde wiederholt beobachtet. Bei auftretendem Darmverschlusse handelt es sich entweder um reflektorischen Ileus im Sinne Murphy's (Fall Roth), häufiger um einen entzündlichen oder septischen Ileus nach Gangrän und Perforation des Divertikels (Campbell, Wherry), noch häufiger, wie es scheint, um mechanischen Darmverschluss infolge entzündlicher Verwachsungen, Verklebungen und Stränge. So fand sich bei Bardeleben neben der Einklemmung des Divertikels die Abschnürung einer Darmschlinge durch einen fibrösen Strang, bei Körte mehrfache Verwachsungen der Darmschlingen und Abscessbildung, bei Provera Abknickung des Darmes durch Zug am Meckel'schen Divertikel und Abscessbildung an dessen Insertionsstelle. Im Falle Anschütz bestand neben der Strangulation des Divertikels eine Kompression des Darmes als Nebenbefund, und im Falle Good hatte der Volvulus des Divertikels einen solchen am zuführenden Darme verursacht.

Als 3. und 4. Gruppe von Divertikelgangrän fasste Denecke die Formen zusammen, in denen eine Lageveränderung des Darmes die Gangrän des Divertikels verursacht, sei es durch Zug oder durch elastischen Druck. Da aber in manchen dieser Fälle, beispielsweise bei der Umschnürung einer Darmschlinge durch ein Divertikel, bei der Abknickung des Darmes durch aktiven Zug des gefüllten Divertikels oder bei der Abklemmung des Darmes durch Knotenbildung des Divertikels, der Darmanhang doch eine zu aktive Rolle spielt, als dass man ausschliesslich von einer Lageveränderung des Darmes im Gegensatze zu den obgenannten Lageveränderungen des Divertikels sprechen könnte, so sei auf diese Einteilung verzichtet und

im folgenden nur gezeigt, dass die Gangrän des Divertikels auch in den meisten Fällen von mechanischem Darmverschlusse durch dasselbe eine grössere Rolle spielt.

3. Gangrän des Divertikels bei Darmeinklemmung unter den fixierten Darmanhang, ob es sich nun um Einklemmung einer Darmschlinge unter das vorher schon fixierte Divertikel oder um eine Umschnürung einer oder mehrerer Darmschlingen durch das ursprünglich freie Divertikel handelt. Im ersten Falle spielt dasselbe eine rein passive, im zweiten Falle eine aktive Rolle. Dass die Gangrän des Divertikels bei dieser Einklemmungsform des Darmes am häufigsten beobachtet wurde, ist durch die Häufigkeit dieser Verschlussform vollkommen erklärt. Von hieher gehörigen Beispielen seien erwähnt die Fälle: Rayer (Ringbildung mit Gangrän des einschnürenden Divertikels), Pavise (strangulierendes gangränöses Divertikel), Alsberg (Einschnürung des Darmes durch einen offen gebliebenen Ductus omphalo-meseraicus; Darmwandung und Strang an der Einschnürungsstelle bis auf einen kleinen Rest gangränös), Zumwinkel (beginnende Gangrän am Stiele des umschnürenden Darmanhanges), Ketteler (fast vollständige Gangrän des einschnürenden Divertikels), Karajan (Abscessbildung durch Nekrose an der Insertionsstelle des Meckel'schen Divertikels am Mesenterium des Dickdarmes), Wesselowsorow (Gangrän des einschnürenden Divertikels und des abgeschnürten Darmes), Fox (Rupturierung des um den Darm geschlagenen Divertikels an seiner Anhaftungsstelle), Picque et Guillemot, König u. A.

Die Gangrän des Divertikels wird in diesen Fällen wohl zumeist durch einen elastischen Druck erzeugt, welchen die eingeklemmte und geblähte Darmschlinge auf den umschnürenden Ring ausübt. Bei der verhältnismässig schlechten Gefässversorgung des Divertikels vom Darme und von der Insertionsstelle aus — bei vorhandenem Mesenteriolum kommt auch dieses hiefür in Betracht — ist es leicht erklärlich, wenn das Divertikel in manchen Fällen früher als der eingeklemmte Darm der Nekrose verfällt, zumal die Einklemmung der betreffenden Darmschlinge keine besonders hochgradige zu sein braucht. Die Folge dieses elastischen Druckes wird sein, dass zunächst die centralen, dem Darme anliegenden Teile des Divertikels der Gangrän verfallen. So ist wohl auch der Fall Ketteler zu verstehen, in welchem das umschnürende Divertikel „besonders in seinen untern Partien vollständig gangränös" und „nur

die obere Kuppe desselben an einer kleinen Stelle noch wohl erhalten" war. In andern Fällen ist es die durch den elastischen Druck gleichzeitig hervorgerufene Zugwirkung an den beiden Anheftungspunkten des Divertikels, welche zunächst in Erscheinung tritt. Wenigstens glaube ich die Fälle Zumwinkel und König, in welchen es zur Nekrose am Stiele resp. zur Perforation daselbst gekommen war, sowie den Fall v. Karajan mit Abscessbildung an der Insertionsstelle des Divertikels auf diese Weise erklären zu sollen.

4. Unter den wenigen Fällen von Darmverschluss durch Knotenbildung des Meckel'schen Divertikels findet sich Nekrose und Perforation des Darmanhanges nur im Falle Heiberg. Die Knotenbildung kam hier in der Weise zustande, dass das Divertikel eine 21 Zoll lange Ileumpartie umschlungen hatte und mit seinem verdickten Ende zwischen seiner Ansatzstelle und der Darmschlinge durchgeschlüpft war. Da, wo der Knoten gebildet, war die Divertikelwand anämisch und zeigte eine kleine Perforationsstelle, welche zu tödlicher Peritonitis geführt hatte. Die abgeschnürte Ileumpartie war bläulichschwarz verfärbt, aber nirgends nekrotisch. Der Tod war am 13. Tage nach Beginn der Erkrankung erfolgt.

5. Für die Gangrän des Divertikels bei Abknickung des Darmes durch Zug gibt der Fall II Bergmann ein Beispiel, in welchem es zur Perforation des Meckel'schen Divertikels gekommen war. Ferner sind hier einzureihen die Fälle von Strangulation über dem Divertikel (nach Treves), in welchen es sich um Abknickung einer das straff gespannte Divertikel überhängenden Darmschlinge handelt. In den beiden von Walzberg beschriebenen Fällen war es so zu umschriebener Nekrose des Divertikels am Abgange desselben vom Darme und zu Perforationsperitonitis gekommen. Im Falle I v. Karajan endlich hatte sich über einem zum Nabel ziehenden, „entzündeten" Diverticulum Meckelii die Dickdarmschlinge abgeknickt.

6. Bei der Invagination des Divertikels in das Lumen des Darmes und bei der Evagination desselben durch den offen gebliebenen Ductus omphalo-meseraicus kommt es meist erst zu Nekrosenbildung, wenn, wie dies in der Mehrzahl der Fälle von derartigem Darmverschluss eintritt, der Darm selbst der Invagination oder Evagination des Darmanhanges folgt. Trotzdem sind auch bei einfacher Invagination des Divertikels Nekrosen des Divertikels beobachtet. So fand sich im Falle Ewald, in welchem sich nur das

Divertikel und wenig Mesenterium in den Darm eingestülpt hatte, an der Invaginationsstelle eine stenosierende Entzündung, in deren Centrum die Perforationsöffnung lag, welche zu eitriger Peritonitis Anlass gegeben hatte; und im Falle Küttner, in welchem sich nur das 7 cm lange, daumendicke Divertikel in den Darm eingestülpt hatte, fand sich unterhalb der Basis des Divertikels die Darmwand in geringer Ausdehnung gangränös mit 3 stecknadelkopfgrossen Perforationsöffnungen. Namentlich im Falle, dass das Divertikel voluminöser, etwa von gleichem Lumen wie das untere Ileum selbst ist, wird man auch hier eine mehr oder minder ausgedehnte Gangrän des Divertikels zu erwarten haben.

Bei andern Verschlussarten des Darmes durch das Meckel'sche Divertikel, z. B. bei der Kompression und der Stenose des Darmes durch das Meckel'sche Divertikel, erscheint dasselbe in seiner Ernährung nicht wesentlich bedroht, sodass hier eine Nekrose von vornherein nicht zu erwarten ist. Bei der Achsendrehung des Darmes durch einen Darmanhang ist dies schon wieder eher denkbar, so namentlich wenn die Torsion oder der Volvulus desselben durch den Volvulus des Meckel'schen Divertikels herbeigeführt ist (Good, Atherton). Im Falle, dass die Torsion der Darmschlinge durch Narbenzug eines fixierten Divertikels erfolgt, kommen die schädlichen Wirkungen des Zuges (vgl. oben) für das Divertikel in Betracht. —

Resumieren wir das über die Entzündung und die Gangrän des Meckel'schen Divertikels im vorhergehenden Gesagte, so ergiebt sich daraus für beide Processe eine Reihe von Aehnlichkeiten, welche eine Scheidung derselben im gegebenen Falle bisweilen äusserst schwierig, ja unmöglich gestalten können. Diese Aehnlichkeit der Erscheinungen gilt in erster Linie für die klinischen Symptome, und hier ist es vor allem die enge Beziehung zum Darmverschlusse, welche beiden Processen eigen ist (vergl. oben). Der Unterschied besteht nur darin, dass die Diverticulitis zumeist das ätiologische Moment für den Darmverschluss, die Gangrän des Divertikels eine Folge desselben darstellt. Doch kann auch letztere das ursächliche Moment speciell des septischen und reflektorischen Darmverschlusses bilden, so bei Gangrän des Divertikels nach Inkarceration oder Volvulus desselben, ja letzteren sahen wir in 2 Fällen durch Uebergreifen desselben auf den Darm auch zu mechanischem Darmverschlusse führen. Endlich können beide Processe, Inkarceration des Divertikels beispielsweise und mechanischer Darmverschluss, ein ge-

meinsames ätiologisches Moment aufweisen wie im Falle Provera, in welchem es durch einen in einen Leistenbruchsack absteigenden Epiploonlappen zur Abschnürung des Meckel'schen Divertikels und zur Abknickung der Darmschlinge, von welcher das Divertikel ausging, gekommen war. Die Diverticulitis dagegen führt zumeist durch Perforation in die Bauchhöhle zu septischem oder durch Verwachsungen und Abknickungen des Darmes etc. zu mechanischem Darmverschlusse. Nur in seltenen Fällen muss dieselbe als Folge eines mechanischen Darmverschlusses angesehen werden, so vielleicht in manchen Fällen von Geschwür- und Abscessbildung an der Abgangs- oder Insertionsstelle des inkarcerierenden Meckel'schen Divertikels. Neben den Erscheinungen des Darmverschlusses, des entzündlichen sowohl wie des mechanischen, sind es in leichtern Fällen die Symptome einer mehr oder minder ausgesprochenen Appendicitis, welche hier wie dort das Bild beherrschen. Auch die Anamnese kann, wie der klinische Befund, zu Täuschungen Anlass geben, indem anamnestisch vorausgegangene Schmerzanfälle etc. ebensogut als Recidive einer Diverticulitis wie als leichte vorausgegangene Einklemmungserscheinungen gedeutet werden können (Fall Galeazzi). In manchen Fällen endlich lässt auch, wie bemerkt, die direkte Einsichtnahme in die Verhältnisse sei es bei der Operation oder bei der Obduktion eine Scheidung der beiden Processe nicht treffen, da der Endstatus bei beiden oft der gleiche ist. All diese Momente liessen uns eine gemeinsame Besprechung dieser beiden Processe angezeigt erscheinen.

Litteratur.

Adrian, Mitteilungen aus den Grenzgebieten der Medicin und Chirurgie. Bd. 7. H. 4 u. 5. — Alsberg und Leisrink, Beiträge zur Chirurgie. Arch. f. klin. Chir. Bd. 28. S. 768. — Anschütz, Medicin. Sektion der Schles. Gesellschaft f. vaterländ. Kultur am 17. I. 02. Allgem. Med. Central-Zeitung 1902. Nr. 15. — Armstrong, An interesting case of strangulated M. diverticulum. Montreal med. Journ. 1899. S. 498. Cit. bei Depage 1899. S. 1239. — Bardeleben, Ueber Ileus. Berl. klin. Wochenschr. 1885. S. 410. — Beach, Case of pelvic tumor by an calcified M. diverticulum, uniting the ileum and bladder. Annals of surg. 1896. — Beale, cit. bei Fitz l. c. S. 82. — Bergmann, Zur Diagnose und Behandlung der Darmokklusionen. Arch. f. klin. Chir. Bd. 61. — Blanc, Contribution à la pathologie du diverticule de M. Thèse de Paris. 1899. — Börding, Das M. Divertikel als Ursache innerer Darmeinklemmung. Dissert. Kiel. 1891. — Boinet, Fievre typhoide. Peritonite par perforation. Archives génér. de méd. 1899. Novembre. — Boinet et Delanglade, Résection d'un

diverticule de M. atteint de perforation dans le cours d'une fièvre typhoide. Arch. génér. de méd. 1899. Oct. — Boldt, Ueber Darmeinklemmung durch das Diverticulum M. Marburg 1891. In.-Diss. — Busch, Demonstration eines Praep. von Hernia cruralis divertic. intestin. Bericht über die Verhandl. der deutsch. Gesellsch. f. Chir. XIII. Kongr. 1884. — Caminiti, Sull' occlusione intestinale da diverticolo di M. Gazetta degli ospedali e delle cliniche XXI. Nr. 138. 1900. — Campbell, Strangulation of M. diverticulum. Brit. med. journ. 1901. May 25. — Cariardine, Volvulus of M. diverticulum. Brit. med. journ. 1897. Dezemb. 4. — Carin, Etude anatomique et pathol. sur les diverticules de l'intestin. Thèse de Paris. 1862. — Ders., Bull. de la Soc. de Chirurg. 1881. — Chiari, Zur Kasuistik der Darmokklusionen. Prager med. Wochenschr. 1887. Nr. 48. — Cooper Forster bei Hofmann l. c. S. 22. — Czerny und Heddaeus, Beiträge zur Pathol. und Therapie der Wurmfortsatzentzündung. Diese Beiträge 1898. Bd. XXI. H. 2. — Delanglade bei Boinet et Delanglade. — Denecke, Ueber die Entzündung des M. Divertikels und die Gangrän desselben. Deutsche Zeitschr. f. Chir. Bd. 62. S. 523. — Ders., Ein Fall von Soorinfektion als Beitrag zur Pathogenese des Soor. Ebenda S. 548. — Denuce, Bulletins de la société anatom. de Paris. 1851. S. 369. — Escher, Bericht über die Verhandl. der deutsch. Gesellsch. f. Chir. XX. Kongr. Ref. Centralbl. f. Chir. 1891. Nr. 26. S. 102. — Eschricht, Zwei Beobachtungen von Darmincarceration durch Diverticulum ilei hervorgebracht. Müller's Arch. f. Anat., Physiol. und wissenschaftl. Medicin. Berlin 1834. S. 222. — Ekehorn, G., Die Brüche des M. Divertikels. Arch. f. klin. Chir. Bd. 64. 1901. S. 115. — Ders., Ueber den Mechanismus des Darmverschlusses durch das adhärente M. Divertikel. Nord. med. Arkiv. Bd. XXXIV u. XXXV. 3. F. Bd. I u. III. Nr. 25 u. 3. Ref. Centralbl. f. Chir. 1903. Nr. 27. S. 726. — Erdmann, Intestinal strangulation by M. diverticulum complicated with appendicitis. Annals of surgery. 1900. Nov. — Ewald, Berlin. klin. Wochenschr. 1897. Nr. 8. S. 169. — Fitz, Persistent omphalo-mesenteric romains. The american Journal of the med. scienc. Juli 1884. — Fox bei Halstead l. c., Fall 29. — Galeazzi, Ileo acuto da persistenza del dotto onfalo meseraico. Gaz. med. di Torino. 1898. Nr. 9. — Gally, Occlusion intestinale par coudure et étranglement d'une anse intestinale autour du diverticule de M. Arch. prov. de chir. 1898. Nr. 3. — Gilette, Union médicale. 1883. — Gill Mac, Remarks on a case of acute intestinal obstruction due to the presence of a M. diverticulum. Brit. Journ. Jan. 14. 1888. — Godet, Société anatomique de Paris. 1883. p. 489. — Good, A., Kasuistische Beiträge zur Kenntnis der Divertikelbildung und innerer Incarcerationen des Darmtraktus. Dissert. Zürich. 1893. — Grünbaum, Drei chir. Fälle aus dem Alexander-Hospital der Warschauer Citadelle. Centralbl. f. Chir. 1889. Bd. XVI. S. 108. — Guiter, Occlusion intest. induite par diverticulum de l'intestin. Enterostomie. Mort.-Progrès. méd. 1882. H. 1. — Hadlich v. Marchand l. c. — Hagenbach v. Roth l. c. — Hager, Ueber die Hernia Littrica. In.-Diss. Greifswald. 1884. — Halstead, A., Intestinal Obstruction. Annals of Surgery. April 1902. — Heiberg, Ueber innere Incarcerationen. Virchow's Archiv Bd. 54. S. 30—34. — Heidenhain, Beiträge zur Pathologie und Therapie des akuten Darmverschlusses.

Arch. f. klin. Chir. Bd. 57. S. 12. — Heurotin bei Halstead l. c., Fall 65. — Hilgenreiner, Darmverschluss durch das M. Divertikel. Diese Beitr. Bd. XXXIII. H. 3. — Hofmann, Beiträge z. Pathol. des Diverticul. M. In.-Diss. Kiel 1897. — Hofmokl, Klin. Mitteil. über Darmokklusionen. Klin. Zeit- und Streitfragen. Bd. VI. H. 5. — Hohlbeck, Drei Fälle von Darmokklusion durch M. Divertikel. Archiv f. klin. Chir. Bd. 61. 1900. — Honsell B., Ueber die isolierten Brucheinklemmungen des Wurmfortsatzes. Diese Beiträge Bd. XXXVII. H. 1 u. 2. — Houston, cit. bei Fitz l. c. — Jackson, Descr. Catalog of the Museum of Boston. — Kamerer, Strangulation of the intestine. Annals of surg. 1897. Ref. Ketteler l. c. Fall XXIV. — v. Karajan, Drei Beiträge zur Pathologie des Duct. omphal. meseraic. u. d. M. Divertikels. Wien. klin. Wochenschr. 1901. Nr. 30. — Ketteler, Das Diverticulum M. als Ursache des Ileus etc. In.-Diss. Göttingen. 1900. — Köhler, Beiträge zur Kasuistik des Ileus durch ein M. Divertikel. Fortschritte der Medicin. 1901. Nr. 8. S. 141. — König, Journal vom Jahre 1891 der Göttinger chir. Klinik cit. bei Ketteler. S. 8. — Körte, Berlin. klin. Wochenschr. 1894. Nr. 40. S. 922 u. Nr. 42. S. 962. — Kramer (Glogau), Beitrag zur Pathologie des M. Divertikels. Centralbl. f. Chir. 1898. Nr. 20. — Kretz, Phlegmone des Proc. vermif. im Gefolge einer Angina lacunaris. Wien. klin. Wochenschr. 1900. Nr. 49. — Küttner, Ileus durch Intussusception eines M. Divertikels. Diese Beiträge Bd. XXI. S. 289. — v. Laczkovich, Ein Fall von eingeklemmtem Divertikelbruch. Centralbl. f. Chir. 1893. S. 778. — Leichtenstern, Ueber Darmverschluss. Deutsche med. Wochenschr. 1888. S. 237. — Ders., Ueber Darmverschluss in v. Ziemssen's Handb. der spec. Pathol. Bd. 7. II. S. 424. — Leisrink, bei Alsberg. — Löwenstein, Der Darmprolaps bei Persistenz des Duct. omph. mesent. mit Mitteilung eines op. geheilten Falles. Arch. f. klin. Chir. Bd. 49. — Magaigne et Blunt, Note anatomo-pathologique sur les inflammations du diverticule de M. Bull. et mém. de la soc. anat. de Paris 1899. Mai. Ref. Centralbl. f. Chir. 1899. S. 1160. — Makenzie, Transact. of pathologic Society. 1890. S. 127. — Makins bei Halstead l. c. Fall 45. — Marchand, Aerztlicher Verein zu Marburg. Berlin. klin. Wochenschr. 1890. S. 67. — Marion, Appendicite et occlusion intestinale. — Martin jun., Diction. des sc. méd. Paris 1818. T. XXIII. S. 563. — Meckel, Handbuch der pathol. Anatomie. 1812. — Minter, Beobachtung einer Kotfistel, die von einem Darmanhange entstanden war. Müller's Arch. f. Anat., Phys. u. wissensch. Med. 1835. S. 507. — Monod, Obstruction intestinale par appendice chroniquement enflammé etc. Bull. et mém. de la soc. de Chir. 1900. Nr. 23. — Mugnai, Ernie diverticolari ed ernie parietali. La Clinika chir. 1898. Nr. 1. — Naumann, Chir. kasuist. Beiträge zur Kenntnis des akuten Darmverschlusses durch M. Divertikel. In.-Diss. Leipzig. 1901. — Neumann, Ueber Appendicitis und ihren Zusammenhang mit Traumen. Arch. f. klin. Chir. Bd. LXII. — Ders., Festschrift f. Virchow. 1891. — Nothnagel, Die Erkrankungen des Darmes und des Peritoneums. Bd. XVII der Spec. Pathologie und Therapie. — Odenius, Nord. med. aktiv. Bd. XVI. Nr. 13 III. Cit. bei Boldt l. c. S. 26. — Oderfeld bei Halstead l. c. Fall 48. — Ophüls, W., Beiträge zur Kenntnis der Divertikelbildungen am Darmkanal. In.-Diss. Göttingen. 1895. — Pavise, Thèse de Paris. 1869.

— Payr, E., Darmdivertikel und dadurch erzeugte seltene Krankheitsbilder. Verhandl. der deutsch. Gesellsch. f. Chir. XXXI. Kongr. II. S. 347. — Phoebus bei Boldt l. c. S. 41. — Picque et Guillemot, Des suppurations de diverticule de M. simulant l'appendicite. Revue de chir. 1897. Nr. 11. Ausführl. ref. bei Blanc l. c. — Provera, Il Morgagni 1900. Nr. 1. — Rayer, Cas mortel d'entérite et de péritonite, déterminé par un diverticule de l'iléon. Arch. gén. de méd. 1824. T. V. S. 68. — Robinson, Acute intest. obstruction, caused by an adherent vermiform appendix forming a band associated with foetal arrangement of the peritoneum. Clinical society of London. Brit. med. Journ. 1899. June 3. — Roth, Ueber Missbildungen im Bereiche des ductus omphal. meser. Virchow's Archiv. Bd. 86. — Roser, K., Aerztl. Verein zu Marburg 7. XI. 88. Berlin. klin. Wochenschr. 1889. S. 704. — Rostowcew, M. J., Die Rolle der Darmwürmer in der Aetiologie der Perityphlitis. Bolujitschnaja Gazeta Botkina. 1902. Ref. Centralbl. f. Chir. 1903. Nr. 1. — Sandelin, Ein Fall von Append. perforat. in einem inguin. Bruchsacke. Finska Läkaresanskapets Handlingar. 1899. Bd. XLI. S. 1113. — Schmidt, M., M. Divertikel und Ileus. Deutsche Zeitschr. f. Chir. Bd. 54. S. 144. 1900. — Smith, The Pathologie and treatment of appendicitis (Diskussion). The Lancet 1900. Jan. 27., March 3. — Smith, W., Ramsay, Edinburgh medical Journ. 1893. S. 744. — Solman, T., Ein Beitrag zur Kasuistik der Darmokklusion. Medycyna 52, 53. — Sonnenburg, Path. und Therap. der Perityphlitis. Leipzig. 1897. (3. Aufl.) Volkmann's klin. Vortr. N. F. Nr. 13. — Southey, Clinical Soc. Trans. vol. XV. 1882. S. 159. — Sprengel, Verhandl. der deutschen Gesellschaft f. Chir. XXVII. Kongr. I. S. 95. — Steiner (Path. Anat.), Dissert. Basel. 1882. — Thompson, Intestinal obstruction caused by M. diverticulum. Annals of surgery. 1898. April. — Tiedemann bei Roth l. c. — Tilling cit. bei Meckel und Ekehorn l. c. — Treves, Darmobstruktion, deutsch von A. Pollak. Leipzig. 1888. (2. Aufl.) — Tscherning, To Tilfälde af ileus pä Grund af själnere Misdomnelser. Med. ett träsnitt. Nord. med. arkiv. Bd. 15. Nr. 19. Cit. bei Hofmann l. c. S. 12. — Walzberg, Ueber den persistierenden Dottergang als Ursache tödlicher Peritonitis. Verhandl. der deutsch. Gesellsch. f. Chir. XX. Kongr. I. S. 89. — Weber, H., Zur Kritik der Beziehungen der Angina tonsill. zur Entzündung des Wurmfortsatzes. Münch. med. Wochenschr. 1902. Nr. 52. — Wesselowsorow, N., Zur Kasuistik der innern Einklemmung durch ein M. Divertikel. Bolujitschnaja Gazeta Botkina. 1901. Nr. 48. — Wherry, A case of intestinal obstruction and peritonitis from gangrenous M. diverticulum; recovery. The Lancet 1901. Aug. 31. — Zimmermann, Deutsche med. Wochenschr. 1903. Nr. 1. Vereinsbeilage S. 6. — Zumwinkel, Zur Kasuistik des Darmverschlusses. Arch. f. klin. Chir. Bd. 40. S. 841.

AUS DER

TÜBINGER CHIRURGISCHEN KLINIK

DES PROF. DR. v. BRUNS.

IV.

Die perforierenden Lymphgefässe des Zwerchfells und ihre pathologische Bedeutung[1]).

Von

Prof. Dr. **H. Küttner,**
erstem Assistenzarzt der Klinik.

(Hierzu Taf. I—III.)

Die Anregung zu den folgenden Untersuchungen gab die Thatsache, dass die Existenz perforierender Lymphgefässe des Zwerchfells, welche eine Verbindung zwischen Brust- und Bauchhöhle vermitteln, neuerdings mit aller Sicherheit geleugnet wird. Ich citiere die letzte, dies Thema betreffende Arbeit von Burckhardt „Ueber Kontinuitätsinfektion durch das Zwerchfell[2]), in welcher der zur Zeit giltige Standpunkt folgendermassen formuliert ist: „Merkwürdigerweise wird bei den entzündlichen Processen, die sich gleichzeitig diesseits und jenseits des Zwerchfells abspielen, vielerorts immer noch angenommen, dass die Keime durch die Lymphgefässe des Zwerchfells von einer Höhle in die andere gebracht werden, trotzdem es längst erwiesen ist, dass die beiden Höhlen keine direkte Kommunikation der Lymphgefässe besitzen". Dieser Ansicht Burck-

1) Im Auszug vorgetragen auf dem 32. Kongress der Deutschen Gesellschaft für Chirurgie am 6. Juni 1903. (Siehe Verhandl. dieser Gesellschaft.)

2) Diese Beiträge Bd. XXX. 1901. S. 731—769.

hardt's schliesst sich auch Grüneisen an in einer soeben erschienenen, das gesamte Material der Körte'schen Abteilung berücksichtigenden Arbeit über subphrenische Abscesse [1]).

In der That sind unsere Kenntnisse von den Lymphbahnen des Zwerchfells, obwohl diese wegen ihrer Wichtigkeit für die Ausbreitung pathologischer Processe schon oft Gegenstand der Diskussion gewesen sind, noch immer lückenhaft. Am eingehendsten hat man das Lymphgefässsystem des Diaphragma bei Tieren studiert, bei ihnen sind auch Lymphbahnen, welche von der Bauch- zur Brusthöhle durchtreten, längst mit Sicherheit nachgewiesen. Ich erinnere an v. Recklinghausen's grundlegende Beobachtungen über Fettresorption [2]), an die Studien der Ludwig'schen Schule über das Centrum tendineum [3]), an die Arbeiten von Sappey [4]), Koelliker [5]), Ranvier [5]), Muscatello [6]), Sulzer [7]), Mac Callum [8]) und Anderen. Auch die neuesten Untersuchungen über die Lymphbahnen des Diaphragma, deren Beziehungen zur Bauchhöhle und zum Resorptionsvorgang sind von dem russischen Autor Ousoff [9]) an Ratten, Kaninchen und Hunden angestellt worden.

Viel weniger wissen wir über die Lymphgefässe des menschlichen Zwerchfells, besonders die Frage der perforierenden Lymphbahnen ist hier noch nicht endgültig geklärt. Zwar wies die klinische Erfahrung auf deren Existenz hin, und die Analogie mit dem Tier liess auf ihr Vorhandensein schliessen, doch gelang der anatomische Nachweis noch nicht mit der Sicherheit, welche jeden Zweifel ausschliessen lässt. Von den Autoren, welche dem Studium

---

1) Langenbeck's Archiv Bd. 70. 1903. H. 1.

2) Virchow's Archiv Bd. 26. 1863. S. 172.

3) Ludwig und Schweigger-Seidel, Berichte über die Verhandlungen der Kgl. Sächsischen Gesellschaft der Wissenschaften zu Leipzig. 5. XI. 1866.

4) Description et iconographie des vaisseaux lymphatiques considéres chez l'homme et les vertébrés. Paris 1885.

5) Vgl. v. Ebner, A. Kölliker's Handbuch der Gewebelehre des Menschen.

6) Ueber den Bau und das Aufsaugungsvermögen des Peritonäum. Virchow's Archiv Bd. 143. 1896. S. 99.

7) Ueber den Durchtritt korpuskulärer Gebilde durch das Zwerchfell. Virchow's Archiv Bd. 143. 1896. S. 99.

8) On the Relation of the Lymphatics to the Peritoneal Cavity in the Diaphragm and the Mechanism of Absorption of granular Materials from the Peritoneum. Anatom. Anzeiger Bd. XXIII. Nr. 6. Mai 1903.

9) Archive russe de pathologie. Bd. VII. S. 316.

der menschlichen Zwerchfelllymphgefässe Zeit und Geduld gewidmet haben, sind in erster Linie die beiden Altmeister der Lymphgefässkunde Mascagni und Sappey zu nennen. In Mascagni's grossem, aus dem Jahre 1787 stammendem Werke „Vasorum lymphaticorum corporis humani historia et ichnographia" finde ich folgende Beschreibung: „Diaphragmatis lymphatica aliquibus ramis cum intercostalibus uniuntur, aliis ad glandulas circa cavam, ac oesophagum locatas tendunt, aliis cum hepaticis ex lobi dextri et sinistri facie convexa prodeuntibus consociantur. Sed trunci majores in ejus convexa facie inveniuntur, per quam serpunt a pleura obtecti. Hi coalescunt ramis ex diaphragmata, ac ex pleura eductis . . . . . Trunci majores ex parte posteriore anteriora versus, ex externis oblique antrorsum porriguntur, perpetuo huc illuc in ramos se dividentes, qui cum paullo post rursus coeant areas comprehendunt diversae figurae ac magnitudinis. Tandem in glandulas sitas in inferiori, anteriorique mediastini cavitate prius in ramos dirempti se immittunt, unde varii prosiliunt trunci, qui mammariis se comites tradunt, ut communibus truncis in ductum thoracicum, aut per alios truncos in venas se aperiant."

Ungleich vollständiger, allerdings auch 100 Jahre jünger ist die Beschreibung Sappey's in seiner „Description et iconographie des vaisseaux lymphatiques", auf welche ich des öfteren zurückkommen werde. Sappey hebt die Schwierigkeit der Lymphgefässinjektion am menschlichen Zwerchfell besonders hervor und zieht die bei höheren Wirbeltieren gewonnenen Resultate vielfach zur Vervollständigung seiner Befunde am Menschen heran. Er kennt sehr wohl die durch die ganze Reihe der höheren Wirbeltiere hindurchgehende Tendenz der Zwerchfelllymphbahnen, von der konkaven gegen die konvexe Fläche, vom Peritoneum gegen die Pleura zu verlaufen, ist jedoch gerade beim Menschen grossen Schwierigkeiten in der Darstellung dieser Verhältnisse begegnet. So sagt er von der peritonealen Fläche des Diaphragma, dass es ihm am Centrum tendineum nur gelungen sei, einige spärliche Lymphgefässästchen zu injicieren; auf dem muskulären Teile sei die Darstellung zwar leichter, doch könne man auch hier nur an einzelnen Stellen und in geringer Ausdehnung die Lymphgefässe sichtbar machen. Die Lymphbahnen der pleuralen Diaphragmafläche hat er dagegen sehr schön injiciert und abgebildet, auch die zum Zwerchfell in Beziehung tretenden Lymphgefässe der Leber, welche wir ausgiebig zu berücksichtigen haben werden, sind Sappey wie bereits vor ihm

Mascagni, Cruikshank[1]) und Teichmann bekannt gewesen.

Von anderen Autoren, welche sich mit dem Studium der Zwerchfell-Lymphbahnen beim Menschen befasst haben, sind noch Teichmann, Bizzozero und Salvioli zu nennen. Die Arbeit der beiden letzteren Autoren[2]) berührt hauptsächlich mikroskopische Fragen, dagegen ist Teichmann mittels Injektionsverfahrens den perforierenden Lymphgefässen des Zwerchfells nachgegangen. Er schildert einen Befund folgendermassen: „Einzelne Aestchen gingen von dem Peritoneal-Ueberzuge in die Muskulatur hinein. Die Anfüllung war leider unvollständig, weshalb ich nicht ermitteln konnte, ob die Gefässe in dem Muskel sich verzweigten, oder ob sie durch den Muskel hindurchgingen und so eine Anastomose zwischen den Gefässen, welche in den Peritoneal-Ueberzügen der Brust- und Bauchhöhle verlaufen, bildeten. Das letztere Verhalten schien mir wahrscheinlicher zu sein; die Entscheidung muss ich jedoch ferneren Untersuchungen überlassen."

So war also noch manche die Lymphbahnen des Zwerchfells betreffende Frage ungelöst und erschien eines eingehenden Studiums wert, um so mehr, als die Kenntnis gerade dieser Lymphgefässe für den Anatomen wie für den Pathologen und Kliniker von gleichem Interesse ist. Ich habe daher 21 menschliche Leichen auf die Lymphgefässe des Zwerchfells hin untersucht und möchte darüber im Folgenden berichten.

Anatomische Untersuchungen.

Die Leichen stammten von neugeborenen und wenige Tage alten Kindern. Herrn Prof. Dr. Döderlein-Tübingen, Herrn Direktor Dr. Walcher-Stuttgart und seinem I. Assistenzarzt Herrn Dr. Martin bin ich für die gütige Ueberlassung bezw. Uebermittelung des Leichenmaterials zu grösstem Danke verpflichtet.

Technik.

Zuerst habe ich versucht, die Lymphbahnen des Zwerchfells durch eine Art physiologischer Injektion zur Darstellung zu

1) The anatomy of the absorbing vessels of the human body. Ed. II. London 1790.

2) Arch. per la scienze med. Vol. I e II.

3) Das Saugadersystem. Leipzig 1861.

bringen. Die Methode ist für Tiere besonders von Ludwig[1]) ausgebildet worden und gründet sich auf die bekannte Beobachtung v. Recklinghausen's, dass feine körperliche Bestandteile, welche man auf die Bauchseite des Zwerchfells bringt, in dessen Lymphbahnen übertreten können. Ein durch Nackenstich frisch getötetes Kaninchen wird in der Mitte des Bauches halbiert. Oesophagus und grosse Gefässe schnürt man, um Verunreinigungen zu vermeiden, vor Wegnahme von Magen und Darm durch eine die Wirbelsäule umgreifende Massenligatur zusammen und hängt dann das Bruststück des Tieres an mehreren durch die Bauchdecken geführten Bindfäden mit dem Kopf nach unten auf. Zur Befestigung der Fäden habe ich mit Vorteil einen am Laboratoriumstisch angebrachten Ring aus starkem Telegraphendraht benutzt. In die Konkavität des Zwerchfells giesst man nun eine stark färbende, bei Körpertemperatur flüssige Injektionsmasse, wobei man die Leber entweder ruhig in situ lässt oder sie an einer die Gallenblase umgreifenden Ligatur in die Höhe hält; dann lässt man das Zwerchfell rhythmische Bewegungen ausführen. Ich habe dies in einfacher Weise dadurch erreicht, dass ich eine mit einem Gummigebläse in Verbindung stehende Glaskanüle in die Trachea einband. Bei abwechselndem Zusammenpressen und Loslassen des proximalen Ballons bekommt man eine genaue Kopie des Atemmechanismus, die Lungen dehnen sich aus und ziehen sich wieder zusammen, das Zwerchfell steigt auf und ab. Als Injektionsmasse benutzte ich verdünnte Gelatinelösungen, welche mit löslichem Berlinerblau intensiv gefärbt und mittels eines Zusatzes von Glycerin oder Thymol haltbar gemacht worden waren. Eine sehr starke Färbung der Masse ist notwendig, da sonst die feineren Lymphgefässnetze nicht sichtbar werden.

Mit dieser Technik habe ich an 2 Kaninchen sehr schöne Injektionen der Zwerchfelllymphbahnen bekommen. An der Bauchfläche fanden sich im Bereich des Centrum tendineum nur zarte blaue Streifen, dagegen waren auf der Brustfläche dichte Netzwerke und grosse abführende Stämme injiciert. Die Vollkommenheit der Injektion veranlasste mich, das Verfahren auch an 2 Leichen menschlicher Neugeborener zu versuchen, welche mir lebenswarm zur Verfügung standen. Der Erfolg war jedoch auffallender Weise ein vollkommen negativer, obwohl ich die künstliche Atmung einmal $1^1/_2$

1) Vgl. Verhandlungen der sächsischen Gesellschaft der Wissenschaften. Bd. XVIII. S. 364.

Stunden, das anderemal 2 Stunden lang unterhielt. So einfach wie beim Tier konnten also die Verhältnisse beim Menschen nicht liegen.

Nach diesen missglückten Versuchen bin ich zum gewöhnlichen Injektionsverfahren übergegangen, und dabei hat sich auch herausgestellt, warum unsere Kenntnisse von den Lymphbahnen des Zwerchfells noch immer lückenhaft sind: ich fand nämlich die Injektion, besonders am Bauchfellüberzuge des Diaphragma, ungewöhnlich schwierig. Im allgemeinen habe ich mich der bewährten Gerota'schen Technik bedient mit den mancherlei kleinen Modifikationen, wie sie jeder, der sich viel mit Lymphgefässinjektionen beschäftigt hat, allmählich ad usum proprium herausfindet. Als Farblösung benutzte ich anfangs die blaue Farbe Gerota's[1]), später ausschliesslich die neuerdings von Polano[2]) empfohlene Lösung. Die Glaskanülen kann man für die Zwerchfell-Injektionen gar nicht fein genug wählen; ich habe stets aus grossen hintereinander angefertigten Serien die allerfeinsten herausgesucht. Sobald die Spitze ein wenig zu grob ist, bekommt man entweder störende Extravasate, welche die anatomischen Verhältnisse verschleiern und das Präparat für Demonstrationszwecke gänzlich unbrauchbar machen, oder aber die Farblösung fliesst neben der Kanüle wieder ab.

Die serösen Diaphragma-Ueberzüge der Neugeborenen sind ausserordentlich zart, und man muss mit der Kanülenspitze in der Substanz der Serosa bleiben, darf nicht durch diese hindurchstechen, wenn man eine brauchbare Injektion bekommen will. Noch mehr als an anderen Organen ist mir am Zwerchfell aufgefallen, wie gross die individuellen Verschiedenheiten in der Injicierbarkeit der Lymphbahnen sind. Treffen alle Momente zusammen, hat man eine geeignete Leiche, eine passende Kanüle, die richtige Koncentration der Farblösung gefunden und geben gleich die ersten Versuche das gewünschte Resultat, so soll man, wenn möglich, die ganze Injektion in einer Sitzung vollenden, denn schon am nächsten Tage können die Verhältnisse viel ungünstiger geworden sein.

Eine leichte Fäulnis des Objektes, welche an anderen Organen die Darstellung der Lymphbahnen sogar erleichtern kann, ist am Zwerchfell eher hinderlich. Die Injektion des Blutgefässsystems — anstatt mit Arsen — mit Formalin, wie sie von den Anatomen zur Konservierung und plastischen Erhaltung der Lagebeziehungen viel geübt wird, fand ich bei zarten Leichen nicht ungünstig für die In-

1) Anatomischer Anzeiger Bd. XII. Nr. 8. 1896.

2) Deutsche med. Wochenschr. 1902. O. A. S. 482.

jektion der Lymphgefässe, vorausgesetzt, dass man das Formalin nicht bis zur vollständigen Härtung der Gewebe einwirken lässt, sondern die zu injicierenden Teile 12—24 Stunden nach der Formalineinspritzung in Wasser legt. Im allgemeinen aber ist das beste Objekt für Zwerchfellinjektionen nach meinen Erfahrungen immer die frische, mit keinem Konservierungsmittel behandelte Leiche.

Leider hatte ich nur Gelegenheit, kindliche Kadaver zu untersuchen, da mir intakte Zwerchfelle von Erwachsenen nicht zu Gebote standen. Sappey hat indessen auch das Diaphragma Erwachsener studiert und giebt keine Unterschiede gegenüber den bei Kindern gemachten Beobachtungen an; nur klagt er über das häufige Vorkommen von störenden Adhäsionen beider Zwerchfellflächen mit den Organen der Nachbarschaft.

Die an den 21 Kadavern erhobenen Befunde gebe ich der unvermeidlichen Wiederholungen halber nur zum Teil in extenso wieder. Die Präparate der Leichen 3, 5, 11, 12, 15, 16, 19 sind in Berlin gelegentlich des 32. Kongresses der Deutschen Gesellschaft für Chirurgie demonstriert worden.

I.

Neugeborenes, männliches Kind. Versuch einer physiologischen Injektion. Das Kind ist vor 3 Stunden gestorben, wenig abgekühlt, da es sofort in wollene Tücher eingewickelt wurde. In die Konkavität des Zwerchfells wird eine nach Tandler'scher Vorschrift[1]) hergestellte, bei 17° schmelzbare, stark gefärbte Gelatinemasse eingegossen und in der oben beschriebenen Weise 1½ Stunden lang künstliche Atmung unterhalten. Weder an der peritonealen noch an der pleuralen Zwerchfellfläche finden sich injicierte Lymphgefässe.

II.

Leiche eines Neugeborenen (Placenta praevia). Versuchsanordnung wie bei Leiche I. Da die Leiche ganz lebenswarm ist, wird eine Gelatinemasse mit höherem Schmelzpunkt verwendet. Die Lösung war nach Hoyer'scher Vorschrift folgendermassen hergestellt worden: Von einer grösseren Menge koncentrierter Gelatinelösung wurde eine kleine Quantität abgegossen, zur Hälfte mit Wasser verdünnt, erwärmt und mit einer stark verdünnten und erwärmten Lösung von Berlinerblau versetzt. Die resultierende klare, homogene, schwach blaue Lösung wurde der ganzen Masse koncentrierter warmer Gelatinelösung hinzugefügt und dann allmählich eine grössere Quantität nur mässig verdünnter erwärmter Lösung von Berlinerblau zugesetzt. Nach Aufgiessen dieser bei 30° schmelzbaren,

1) Zeitschr. f. wissenschaftliche Mikroskopie. 1901. Bd. XVIII.

saturierten, mittels Glycerin haltbar gemachten Gelatinemasse auf die Bauchfläche des Diaphragma wurde 2 Stunden lang künstliche Atmung unterhalten, ohne dass sich die Lymphbahnen des Zwerchfells auch nur an einer Stelle gefüllt hätten.

III.

Neugeborenes, männliches Kind. Injektion der peritonealen Fläche beider Zwerchfellhälften. Die Injektion gelingt beiderseits. Obwohl rechts und links neben dem Ansatz des Lig. falciforme die Lymphgefässnetze gut gefüllt sind, geht die Injektion nicht von einer auf die andere Hälfte über; nach Abpräparieren des Ligaments vom Zwerchfell bleibt eine ganz schmale mediane, sagittal-verlaufende Zone als Grenze der beiden Hälften frei von injicierten Bahnen. Nur ganz vereinzelte, feine, mit blossem Auge kaum erkennbare Aestchen kreuzen die injektionsfreie Stelle und stehen mit den beiderseitigen Netzen in Verbindung. Dagegen ist zu konstatieren, dass die Lymphbahnen des Zwerchfell-Peritoneums überall kontinuierlich in diejenigen des Peritoneum parietale übergeben; eine Grenze ist nirgends zu finden.

Rechte Zwerchfellhälfte.

Die Injektion wird mit einer allerfeinsten Kanüle ausgeführt, und so oberflächlich als möglich eingestochen. Es füllen sich stets sofort um die Injektionsstelle herum sehr zarte Netzwerke, welche jedoch nur im Bereich des Centrum tendineum gefüllt bleiben. Auf den muskulösen Partieen tritt der Farbstoff zum grössten Teil wieder aus, und zwar nicht nur durch die Einstichlöcher der Kanüle, sondern auch an Stellen, wo vorher nicht injiciert worden war, also keine künstlichen Oeffnungen bestehen konnten. Man hat den Eindruck, als ob der mit Aether versetzte Farbstoff durch präformierte Oeffnungen wieder austrete. Nur ein kleiner Teil der Farbe bleibt in den injicierten Gefässen zurück; daher sind die Netzwerke nur stellenweise noch deutlich zu erkennen, während im übrigen eine aus vielen kleinen Farbpünktchen bestehende zarte, mehr diffuse Blaufärbung des Peritoneums geblieben ist.

Die Lymphgefässnetze füllen hauptsächlich die Felder zwischen den grösseren Blutgefässen aus, das Peritoneum über den letzteren selbst zeigt keine oder doch nur eine sehr spärliche Lymphgefässinjektion. Unter den ganz oberflächlichen Gefässchen füllen sich stellenweise, hauptsächlich in der Nähe der Insertion des Zwerchfells an den Rippen, etwas tiefer aber noch in der Serosa selbst gelegene Netze, welche aus voluminöseren und vielfach varikösen Zweigen sich zusammensetzen.

Eine Kommunikation der Lymphnetze des Peritoneums und der Pleura ist nur an einer Stelle nachzuweisen, nämlich am äusseren Rande des rechten Lappens vom Centrum tendineum. Hier sind ganz feine Gefässchen des Peritoneums injiciert und genau entsprechend, auch in gleicher

Ausdehnung finden sich, ohne dass Extravasate zustande gekommen wären, ebenso feine Netze in der Pleura diaphragmatica.

Alle abführenden Bahnen perforieren das Zwerchfell und gehen nach der Brusthöhle. Die Gefässe, welche der rechten Hälfte des Mittellappens der Sehnenplatte angehören, sammeln sich in 2 feinen Stämmchen, welche von hinten und vorn gegen das Foramen venae cavae tendieren und vereinigt an der rechten Umrandung des Foramen das Centrum durchbohren. Auf der Pleuraseite angelangt, verlaufen sie bedeckt vom Pericard eine ganz kurze Strecke frontal von aussen nach innen und münden dann in eine Drüse, welche am vorderen Rande des Foramen venae cavae unter der Basis pericardii gelegen ist.

Andere abführende Bahnen entspringen aus Gefässnetzen der Pars costalis dort, wo dieselben in den äusseren hinteren Rand der Sehnenplatte übergeht. Sie durchsetzen die Muskulatur, verlaufen dann, zu einem sich noch mehrfach teilenden Gefäss vereinigt, etwa parallel dem Rande des Centrum tendineum nach vorn und münden in die äusserste Zwerchfelldrüse. Auf diesem Wege nimmt das Sammelgefäss einen Seitenast auf, welcher aus peritonealen Netzen auf der Mitte der Pars costalis entsteht, den Muskel durchbohrt und parallel den Muskelfasern von aussen nach innen zieht.

Grosse Lymphgefässstämme entstehen in der Nähe des Ansatzes der Pars costalis an der VIII. Rippe. Sie verlaufen nach Perforation des Muskels unter der Pleura parallel dem Rippenansatz nach vorn zu der äusseren Zwerchfelldrüse. In dieselbe Drüse münden 2 kurze und dicke Stämme, welche aus peritonealen Lymphgefässnetzen in der Nähe des Ansatzes der Pars costalis an der VII. Rippe hervorgehen. Aus der durch die 4 einmündenden Stämme vollständig mit Farbstoff gefüllten äusseren Zwerchfelldrüse geht ein starkes Lymphgefäss hervor, welches nach kurzem Verlauf parallel der Diaphragmainsertion in die nächst innere Drüse mündet, diese nur teilweis füllend.

Linke Zwerchfellhälfte.

Die Injektion ist besonders auf dem muskulösen Teil gut gelungen, während auf dem Centrum tendineum ausschliesslich die den äusseren Randpartieen entsprechenden Abschnitte gut gefüllt sind. Die Injektion betrifft hauptsächlich die tieferen peritonealen Netze, wenigstens ist von den ganz feinen, oberflächlichen Lymphgefässen, welche auf der rechten Zwerchfellhälfte gefüllt sind, nur stellenweis etwas zu erkennen. Die injicierten Gefässe sind viel voluminöser als rechts, besonders dicht sind sie in den äusseren Abschnitten der Pars musculosa. An den mittleren und unteren Partieen der letzteren fällt auf, dass über den grösseren Blutgefässstämmen die Injektion ausgeblieben ist; man erkennt die Blutgefässe beim ersten Blick als helles Netzwerk in der blauen Fläche.

Eine Kommunikation der Lymphgefässnetze des Pe-

ritoneum mit denen der Pleura besteht nur in den hinteren äusseren Abschnitten des Centrum tendineum. Während aber auf der Bauchseite nur die Randpartien der Sehnenplatte in geringer Ausdehnung injiciert sind, findet sich an der entsprechenden Stelle der Pleuraseite das ganze mittlere Drittel des linken Sehnenplatten-Lappens mit Ausnahme der inneren Randpartie von feinsten Lymphgefässnetzchen bedeckt. Aus diesen Netzwerken gehen voluminösere Stämmchen und schliesslich ein starker Stamm hervor, welcher am Rande des Centrum tendineum bis fast zur Basis pericardii verläuft, dann den sehnigen Teil von aussen nach innen kreuzt und nun dicht am inneren Rande des linken Sehenplatten-Lappens wieder zurückverläuft bis in Höhe des Hiatus aorticus, wo die Injektion endet.

Ausser der eben beschriebenen sind noch folgende abführende Bahnen gefüllt: Aus den peritonealen Lymphgefässnetzen auf den hinteren äusseren Abschnitten der Pars musculosa gehen 6 Sammelgefässe hervor, welche in der Nähe des Rippenansatzes die Muskulatur durchbohren und unter der Pleura zwischen den Muskelbündeln nach einwärts verlaufen. Sie münden sämtlich in ein grosses, von hinten nach vorn ziehendes Sammelgefäss, welches auf der mittleren Breite der Pars musculosa entlang läuft. Dieses Gefäss nimmt noch perforierende Aeste aus den mittleren Partien der Pars musculosa auf, welche sowohl von aussen wie von innen herantreten, und steht auch mit dem vom Peritoneum aus injicierten feinen Netzwerk auf dem Centrum tendineum durch eine Anzahl zarter Gefässchen in Verbindung. Nachdem das Sammelgefäss noch einen starken perforierenden Ast aus den vorderen Abschnitten der Pars costalis von innen her aufgenommen hat, mündet es in die äussere hintere Zwerchfelldrüse. In der gleichen Drüse endet ein Stamm, welcher dicht neben dem linken Rand der Basis pericardii die Muskulatur durchsetzt, ferner 3 kurze, starke Gefässe, welche die Lymphe aus den Randpartieen des Zwerchfells sammeln und zwischen der Insertion an VII. und VIII. Rippe von der Bauch- zur Brusthöhle durchtreten. Unter der Pleura vereinigen sich die 3 Gefässe zu einem dicken Stamm, welcher eine kleine Schaltdrüse passiert, ehe er in die genannte Zwerchfelldrüse einmündet. Also auch auf der linken Zwerchfellhälfte enden (mit Ausnahme des einen nicht vollständig injicierten Gefässes) alle aus den Lymphbahnen des Peritoneums hervorgehenden Sammelgefässe in Drüsen, welche im Innern der Brusthöhle gelegen sind.

IV.

Die Leiche ist stark faul. Die Injektion des Zwerchfell-Peritoneums ergiebt nur stellenweis einwandsfreie Resultate, so dass auf die Beschreibung der Befunde verzichtet werden kann.

V.

Leiche eines 2 Tage alten männlichen Kindes. Injektion der peritonealen Fläche beider Zwerchfellhälften. Die Injektion ist grösstenteils gut gelungen, stellenweis durch Extravasate gestört. Solche Extravasate finden sich z. B. in der Gegend des Ansatzes vom Lig. falciforme und täuschen eine Kommunikation der Lymphgefässe beider Zwerchfellhälften vor, welche sich jedoch bei genauer Lupenuntersuchung als nicht bestehend herausstellt.

Rechte Zwerchfellhälfte.

Auf dem Centrum tendineum sind nur einzelne feinste Gefässverzweigungen an der Grenze des sehnigen und muskulösen Teiles injiciert, im übrigen bestehen viel Extravasate. Man erkennt jedoch sehr gut einige zarte Sammelgefässchen, welche aus Verzweigungen an der Grenze von mittlerem und rechtem Centrumlappen hervorgehen, quer über die Sehnenplatte hinweglaufen, auf die Vena cava an ihrer Durchschnittsstelle übergehen und zu der Hinterfläche der Vene verlaufen. Die zugehörige Drüse ist von der Injektion nicht erreicht. Auf der Pars musculosa finden sich gut gefüllte Lymphbahnen besonders in den vorderen und hinteren Partien. Fein verzweigte Netzwerke liegen z. B. über der Bindegewebsplatte, welche sternale und costale Portion trennt. Sie vereinigen sich zu einem Sammelgefäss, welches die Muskulatur am vorderen Rande der Pars costalis dicht an der VII. Rippe perforiert, schräg nach oben innen bis gegen die Basis pericardii unter der Pleura verläuft, dann nach vorn abbiegt und nach Aufnahme eines weiteren perforierenden Aestchens in eine Drüse einmündet, welche dicht an der Insertion des Zwerchfells am Brustbein ein wenig rechts von der Medianlinie gelegen ist. Also auch hier ist keine Verbindung zwischen rechter und linker Diaphragmahälfte nachzuweisen.

Sehr reiche Gefässnetze finden sich um das hintere Ende des rechten Lappens der Sehnenplatte. Sie bedecken die hinteren Partien der Pars costalis und bestehen aus Geflechten, deren Sammelgefässe in der Richtung der Muskelbündel verlaufen. Die abführenden Hauptgefässe schlagen sehr verschiedenartige Wege ein. 3 Gefässe kreuzen das hintere Ende des rechten Lappens vom Centrum tendineum und treten zu einem grossen Gefäss vereinigt an der inneren Umrandung der Sehnenplatte in die Muskulatur ein. Das Gefäss erscheint nach annähernd senkrechtem Verlauf durch den Muskel unter der Pleura, wendet sich nach hinten, nimmt 3 Sammelgefässe von der Pleura auf (s. u.) und durchbohrt die Muskelplatte am äusseren Rande des Crus laterale zum zweiten Male, dieses Mal in umgekehrter Richtung von der Brust- zur Bauchhöhle verlaufend. An der Unterfläche des Zwerchfells angekommen, liegt das Gefäss jedoch bereits retroperitoneal, zieht hinter der rechten Niere am Rande des Crus laterale nach abwärts und einwärts und mündet in eine zwischen den

Querfortsätzen des II. und III. Lendenwirbels gelegene Lymphdrüse. Das Gefäss entsteht also an der konkaven Fläche des Zwerchfells, tritt auf die konvexe Fläche über und kehrt zur konkaven Fläche zurück, zweimal die Muskulatur des Diaphragma durchbohrend.

An der gleichen Stelle (am hinteren inneren Rande des r. Sehnenplatten-Lappens) entspringen 3 weitere Sammelgefässe, welche den vorigen parallel laufend, das Centrum tendineum ebenfalls von aussen nach innen kreuzen. Sie sammeln sich zu einem grossen Stamm, welcher nun aber nicht die Muskulatur perforiert, sondern auf der Unterfläche des Zwerchfells bleibt. Der Stamm folgt dem inneren Rande des rechten Lappens vom Centrum tendineum in der Richtung nach vorn innen und teilt sich in 2 wiederum verzweigte Gefässe, so dass im ganzen 6 Lymphstämme entstehen. Diese münden zu je zwei in 3 Drüsen, welche im Zellgewebe hinter der Vena cava etwas unterhalb der Einmündung der Lebervenen in die Cava gelegen sind.

Aus der gleichen Injektion, welche sämtlichen letztgenannten Gefässen den Ursprung gab, geht schliesslich auch eine grosse Anzahl perforierender Gefässe hervor. Diese verlaufen meist parallel den Muskelbündeln der hinteren Pars costalis, treten zwischen den Bündeln schräg vom subperitonealen Zellgewebe in das subpleurale über und bilden unter der Pleura feine Verzweigungen, welche das hintere Ende des Centrum tendineum bedecken. Aus diesen feinsten Geflechten gehen wiederum zahlreiche Stämmchen hervor, welche zum grösseren Teil quer über die konvexe Fläche der Sehnenplatte verlaufen, um in den vorhin beschriebenen zweimal perforierenden Lymphgefässstamm zu münden, zum kleineren Teil in ein Sammelgefäss einmünden, das auf der Mitte der Pars costalis von hinten nach vorn zieht. Dieses Gefäss teilt sich verschiedentlich in mehrere parallele Stämme, nimmt in seinem ganzen Verlauf zahlreiche perforierende Aestchen auf und mündet nach Passage einer Schaltdrüse in eine Glandula phrenica, welche in der Gegend des Ansatzes der Pars costalis an der 7. Rippe dem Diaphragma aufliegt. Die perforierenden Aestchen, welche dieses Sammelgefäss aufnimmt, stammen aus Gefässverzweigungen des Peritonealüberzuges der Pars costalis, welche, wie auch bei Leiche III, die Zwischenräume zwischen den Verzweigungen der Vasa phrenica inff. ausfüllen und sich zu feinen, die Blutgefässe begleitenden Lymphstämmchen sammeln. Auch feine Geflechte, am äusseren Rande des Centrum tendineum liefern zarte perforierende Gefässchen. Schliesslich ist noch ein grösseres perforierendes Lymphgefäss injiciert, welches in der Mitte des äusseren Randes des rechten Sehnenplattenlappens von der konkaven zur konvexen Fläche durchtritt, zunächst dem Rande des Centrum tendineum parallel läuft, dann nach einwärts umbiegt und in eine unter der Basis pericardii dicht neben dem Durchtritt der Vena cava gelegene Drüse mündet. In

die gleiche Drüse tritt ein perforierendes Gefäss ein, welches vom Centrum tendineum und zwar vom Uebergange des mittleren in den rechten Lappen kommt.

Linke Zwerchfellhälfte.

Die Injektion der peritonealen Lymphbahnen ist auf grössere Strecken gut gelungen, namentlich auf der Pars costalis und den Randpartien des Centrum tendineum.

Zarte Lymphgefässnetze nehmen die äusseren Teile des Mittellappens der Sehnenplatte ein. Aus ihnen gehen an der Grenze von linkem und mittlerem Lappen zwei feine Stämmchen hervor. Das eine dieser Gefässe kreuzt, einem Aste der Art. phrenica inf. sin. parallel laufend, ihm jedoch nicht anliegend, das Centrum tendineum, geht zwischen dem Stamm der Arterie und dem Durchtritt des Oesophagus nach hinten, verläuft retroperitoneal auf dem Crus mediale der Pars lumbalis nach abwärts und mündet in eine Drüse, welche hinter dem oberen Rande des Pankreas vor der Aorta dicht unterhalb ihres Durchtrittes durch den Hiatus aorticus gelegen ist. Das andere abführende Stämmchen entspringt ebenfalls an der Grenze von linkem und mittlerem Sehnenplattenlappen, folgt der Art. phrenica inf. und trifft mit einem weiter nach hinten entstehenden Gefäss zusammen, um, mit diesem zu einem Stamme vereinigt, in eine Drüse zu münden, welche an der Vorderfläche der Pars abdominalis oesophagi am Uebergang in die Cardia gelegen ist.

Ein weiteres abführendes Gefäss entsteht aus einem reichen Geflecht am Rande des linken Lappens des Centrum tendineum, schliesst sich einem der Hauptäste der Art. phrenica an, kreuzt mit dieser, noch subperitoneal gelegen, das Sehnenblatt und mündet in die eben beschriebene Glandula cardiaca.

Sehr zahlreich sind auch hier wieder die perforierenden Gefässe. Sie entstehen aus allen Teilen der Pars musculosa, während die Sehnenplatte keine perforierenden Bahnen stellt, sondern ihre abführenden Gefässe, wie wir sahen, sämtlich zu retroperitonealen Drüsen sendet. 4 perforierende Gefässe gehen aus den nach aussen vom hinteren Ende der Sehnenplatte gelegenen Geflechten hervor. Sie durchsetzen nach kurzem subperitonealem Verlauf schräg die Muskulatur, indem sie zwischen die Muskelbündel eintreten und in den Interstitien von aussen und abwärts gegen die Kuppe nach einwärts ziehen. Sie bilden zusammen ein grosses Sammelgefäss, welches auf der Mitte der Pars musculosa unter der Pleura von hinten nach vorn zieht. Dieses Sammelgefäss nimmt weiter zahlreiche perforierende Bahnen auf. Vier derselben entstehen aus einem feinen Netzwerke, welches sich am äusseren Rande des Centrum tendineum entsprechend der Mitte des linken Lappens gefüllt hat; diese Gefässe treten ebenso wie die folgenden von medianwärts an das Sammelgefäss heran. An der Grenze von vorderer und hinterer Hälfte der Pars

musculosa und etwas weiter nach vorn erscheinen im Ganzen 9 weitere perforierende Stämmchen unter der Pleura. Sie vereinigen sich zu drei Gefässen, welche dem Sammelgefäss zunächst eine Strecke parallel laufen, um dann in dasselbe einzumünden. Das Sammelgefäss giebt etwa an der Grenze von vorderer und hinterer Hälfte der Pars musculosa einen starken Seitenast ab; dieser läuft schräg über die Muskulatur nach vorn aussen, tritt mit dem Muttergefäss noch durch mehrere medialwärts abgehende Zweige in Verbindung, nähert sich der Insertion der Pars costalis an der 8. Rippe, nimmt ein in der Nähe dieses Ansatzes perforierendes Gefäss auf und mündet auf der Insertion des Diaphragma an der 7. Rippe in eine Glandula phrenica, in welche sich auch das Hauptgefäss nach Aufnahme eines weiteren, von medianwärts kommenden perforierenden Astes ergiesst. Aus der Drüse geht ein starker Stamm hervor, welcher in eine mehr medial und vorn gelegene Zwerchfelldrüse mündet, dieselbe vollständig mit Farbstoff füllend. In dieser Drüse enden auch 2 grosse perforierende Aeste, welche dicht am linken Rande der Basis pericardii durchtreten und den Muskelbündeln parallel nach vorn aussen verlaufen.

VI.

Leiche eines weiblichen Neugeborenen. Injektion des Peritonealüberzuges der rechten Zwerchfellhälfte. Die Injektion wird nur auf einer Seite ausgeführt, um das Verhältnis der Lymphbahnen zur anderen Zwerchfellhälfte festzustellen. Es ist nirgends eine Kommunikation zu konstatieren, jede Zwerchfellhälfte bildet ein geschlossenes Ganze. Dagegen gehen die Lymphgefässe des Diaphragma-Peritoneum kontinuierlich in diejenigen des Peritoneum parietale und auch der zugehörigen Bauchfellplatte des Lig. falciforme über.

Die Lymphbahnen des Zwerchfell-Peritoneum sind besonders gut im vorderen Drittel injiciert. Man findet hier ein dichtes Netzwerk intraperitoneal gelegener Gefässe, welche ein sehr wechselndes Kaliber zeigen. Eine grosse Anzahl voluminöser, vielfach mit einander kommunicierender, klappenreicher Stämmchen verläuft annähernd parallel in der Richtung von vorn nach hinten und bildet am Uebergange des Ligam. falciforme auf das Zwerchfell etwas rechts von dessen Insertion eine Art Wirbel, von welchem die Gefässe radiär nach allen Richtungen ausstrahlen. Auch der übrige muskulöse Teil der rechten Zwerchfellhälfte zeigt streckenweis eine wohlgelungene Injektion peritonealer Lymphgefässnetze, aus denen grössere Stämmchen den Inhalt abführen. Diese liegen zunächst intraperitoneal, gehen dann in das subseröse Zellgewebe über und verlaufen in ihm bis zu ihrem Eintritt in die Muskulatur.

Einer dieser abführenden Stämme umkreist den grössten Teil der rechten Zwerchfellhälfte dicht an der Rippeninsertion, welcher er parallel läuft; er nimmt den Inhalt einer Anzahl von Stämmchen auf, die lateral

an ihn herantreten. Die Muskulatur durchsetzt den Stamm ziemlich senkrecht von unten nach oben, nahe am Ursprung des Zwerchfells von der 7. Rippe. Diese Stelle dient ausser Blutgefässen noch 2 weiteren Lymphgefässen zum Durchtritt, welche von den lateralen Partien der Pars musculosa kommen.

Ferner tritt ungefähr am gleichen Punkt, ein wenig weiter nach hinten, ein Lymphgefäss hindurch, welches einen komplicierten Verlauf nimmt. Es sammelt Lymphe aus dem Peritoneum auf den mittleren Partien des muskulösen Teiles und geht ziemlich genau in der Mitte der Pars musculosa fast senkrecht durch den Muskel hindurch, von der konkaven zur konvexen Seite des Zwerchfells perforierend. Denselben Verlauf nimmt einer seiner Nebenäste. Dann geht der Hauptstamm zunächst subpleural in der Richtung der Muskelfasern weiter, durchsetzt aber nun zum zweiten Male die Muskulatur und gelangt für eine kurze Strecke wiederum unter das Peritoneum, um sich an der erwähnten Stelle definitiv in die Brusthöhle zurückzubegeben. Hier, dicht neben der Insertion des Zwerchfells an der 7. Rippe, vereinigen sich alle die genannten perforierenden Gefässe zu einem starken Stamm, welcher subpleural parallel der Rippeninsertion des Diaphragma von hinten nach vorn verläuft und in die hintere, äussere Zwerchfelldrüse mündet.

Andere perforierende Bahnen entspringen im Peritonealüberzuge ebenfalls etwa in der Mitte des muskulösen Zwerchfellabschnittes, ein wenig medial von den eben beschriebenen. Während sich diese aber nach aussen wandten, ziehen die ersteren medialwärts, durchsetzen in schräger Richtung die Muskulatur, parallel der Faserrichtung verlaufend, und ziehen subpleural von aussen nach innen über das Centrum tendineum hinweg zu den Lymphdrüsen, welche nach aussen von dem Durchtritt der Vena cava auf der Sehnenplatte liegen.

Aus reichen, an der Grenze von mittlerem und hinterem Drittel des muskulösen Abschnittes befindlichen peritonealen Netzen gehen 7 feinere, mit einander kommunicierende Lymphgefässstämmchen hervor, welche zusammen mit Blutgefässen schräg von hinten aussen nach vorn innen ziehen und das Centrum tendineum am Uebergange des rechten in den mittleren Lappen erreichen. Sie durchbohren die Sehnenplatte in schräger Richtung und treten in die erwähnte, nach aussen vom Durchtritt der Vena cava auf dem Centrum tendineum gelegene Lymphdrüse ein.

An der Ursprungstelle der letztbeschriebenen Lymphstämmchen finden sich auch eigentliche Kommunikationen zwischen den feinen peritonealen und pleuralen Netzwerken.

Von peritonealen Lymphgefässnetzen an der hinteren Cirkumferenz des rechten Sehnenplatten-Lappens gehen zarte Lymphgefässstämmchen ab, welche zunächst intra-, dann subperitoneal gelegen sind. Sie begleiten ein grösseres Blutgefäss auf dem Centrum tendineum zusammen mit Leberlymphbahnen vom Lig. triangulare, welche probeweis injiciert wurden,

vereinigen sich mit diesen und ziehen zu den retroperitonealen Lymphdrüsen, welche im Zellgewebe hinter der Vena cava unterhalb ihres Durchtrittes durch das Diaphragma gelegen sind.

Nach Beendigung der Präparation wird die vordere Hälfte des Zwerchfellperitoneums von der Muskulatur abgetrennt und in Glycerin mit starker Lupe untersucht. Es zeigt sich, dass an den Stellen, wo die Injektion ohne Extravasatbildung gut gelungen ist, innerhalb des Peritoneums mehrere Lymphgefässnetze verschiedensten Kalibers über einander liegen, zusammen ein unentwirrbares Geflecht bildend.

VII.

Leiche eines mehrere Tage alten, sehr kräftigen männlichen Kindes. Injektion der unteren Fläche des Zwerchfells nach Herausnahme aus der Leiche, um die vom Peritoneum nicht bedeckten Teile leichter injicieren zu können.

Das Präparat ist sowohl ganz frisch, wie nach einigen Tagen wenig zur Injektion geeignet. Es kommen bei jedem Einstich Extravasate zu Stande, aus denen nur stellenweis eine gelungene Lymphgefässinjektion hervorgeht, In den retroperitonealen Partien gelingt die Injektion von eigentlichen Lymphgefässnetzen nirgends. Dagegen lassen sich streckenweis zwei grössere Lymphstämme auf dem Crus laterale dextrum injicieren, welche, ihrem Verlauf nach zu urteilen, Lymphe vom Zwerchfellperitoneum abführen und mit den bei den früheren Leichen beschriebenen Gefässen identisch sind.

Gut gefüllte Lymphbahnen finden sich auf der Pars musculosa in den unteren Abschnitten der rechten und den mittleren Partien der linken Diaphragmahälfte. Besonders rechts erkennt man sehr feine, oberflächlich gelegene Netzwerke, unter denen grössere Geflechte von wechselndem Kaliber liegen. Das Peritoneum wird abpräpariert und wie bei Leiche VI mit starker Lupe untersucht. Es liegen mehrere Geflechte übereinander in einer solchen Massenhaftigkeit, dass ein Entwirren derselben und ein Verfolgen der einzelnen Gefässe unmöglich ist. Die tieferen, aber noch im Peritoneum selbst gelegenen Netze zeichnen sich stellenweise durch ein ganz ungewöhnlich starkes Kaliber aus, sie stellen wohl den Beginn der abführenden Gefässe dar, welche in das lockere subseröse Zellgewebe übergehen.

Abführende Bahnen sind an folgenden Stellen injiciert: Am vorderen Drittel der rechten Diaphragmahälfte geht aus den beschriebenen Geflechten ein ziemlich starkes Gefäss hervor, welches mit einem Ast der Art. phrenica inf. sin. von vorn nach hinten verläuft, am Rande der Sehnenplatte, etwa am Uebergange des mittleren in den rechten Lappen das Zwerchfell durchbohrt und unter der Basis pericardii wieder zum Vorschein kommt, um in eine medial vom Durchtritt der Vena cava gelegene

kleine Lymphdrüse zu münden. Ein anderes abführendes Gefäss geht ebenfalls aus den Geflechten des vorderen Drittels vom rechtsseitigen Peritonealüberzug hervor, verläuft ziemlich genau sagittal von vorn nach hinten auf der Sehnenplatte und senkt sich in dieselbe ein dicht vor dem Foramen venae cavae. An der Brustfläche ist das Gefäss nur noch etwa 1 mm weit injiciert, so dass nicht festgestellt werden kann, in welche Drüse es einmündet. Unvollkommen sind ferner injiciert einige den Muskelfasern parallel von aussen nach innen laufende Gefässchen, welche Lymphe aus den mittleren Partien der rechten Diaphragmahälfte abführen.

Auf der linken Zwerchfellhälfte ist ein grosses Gefäss gut gefüllt, welches aus Geflechten an der Grenze von mittlerem und vorderem Drittel der Pars musculosa hervorgeht. Es durchbohrt nach kurzem subserösem Verlauf die Diaphragmamusculatur, erscheint unter der Pleura dicht neben der linken Umrandung der Basis pericardii und zieht nun in der Richtung der Muskelfasern nach vorn aussen, um in eine neben dem Ansatz des Diaphragma an der 7. Rippe gelegene Zwerchfelldrüse zu münden. Wichtiger ist folgendes Gefäss, welches an den früheren Leichen nicht beobachtet wurde. Es entsteht aus Lymphgefässnetzen, welche im Peritoneum am Uebergange der Pars musculosa in die Sehnenplatte etwa in halber Höhe des linken Lappens vom Centrum tendineum gelegen sind. Das Gefäss verläuft eine kurze Strecke im subserösen Zellgewebe, durchbohrt die Muskulatur 1 cm nach aussen von der Sehnenplatte und etwas nach hinten vom Uebergang des mittleren Teiles in den linken Lappen und zieht nun dem Rande des Centrum tendineum parallel nach vorn innen, bis es am Rande der Basis pericardii in einer ziemlich grossen Schaltdrüse endet. Das Vas efferens der Schaltdrüse ist nicht injiciert, es hätte wohl zu einer der Zwerchfelldrüsen geführt. Die übrigen abführenden Lymphgefässe der linken Zwerchfellhälfte sind unvollständig gefüllt, im übrigen aber mit den bei den früheren Leichen nachgewiesenen Bahnen identisch, so dass ihre Beschreibung unnötig erscheint.

Zu bemerken ist noch, dass am äusseren hinteren Rande der Sehnenplatte feinste Lymphgefässnetzchen der Pleura diaphragmatica injiciert sind. Da an der entsprechenden Stelle des Zwerchfell-Peritoneum aber reichliche Extravasate bestehen, so kann der Befund nicht als einwandsfrei angesehen werden.

VIII.

Leiche eines nicht ganz ausgetragenen Kindes. Rechts Injektion des Zwerchfellperitoneums, beiderseits Injektion der nicht von Peritoneum bedeckten Teile der unteren Zwerchfellfläche.

Die Injektion des Zwerchfellperitoneums ist besonders im vorderen Drittel gut gelungen. Wie bei Leiche III wird im Beginn der Injektion festgestellt, dass bei oberflächlichstem Einstechen mit allerfeinster, lang

ausgezogener Kanüle ein sehr oberflächliches zartes Lymphgefässnetz injiciert werden kann, in welchem sich die Farbe jedoch nicht hält, sondern sofort oder nach wenigen Minuten an den verschiedensten Stellen um den Einstich herum wieder austritt. Während zuerst ein feines zierliches Reticulum sichtbar ist, sind nach dem Austreten des Farbstoffes nur noch vereinzelte kleine blaue Pünktchen zurückgeblieben, welche eine diffuse leichte Blaufärbung des Peritoneums bedingen.

Trotz der gelungenen Injektion der Lymphbahnen des Zwerchfell-Peritoneums ist weder an der Brust- noch an der Bauchfläche ein Uebergehen der Lymphgefässe von der rechten auf die linke Zwerchfellhälfte zu konstatieren, dagegen geht die Injektion kontinuierlich auf das Ligamentum falciforme der Leber und das Peritoneum parietale über. Unterschiede gegenüber den an Leiche III—VII erhobenen Befunden ergeben sich nicht.

Beiderseits wird versucht, an den vom Peritoneum unbedeckten hinteren Diaphragma-Abschnitten Lymphgefässe zu injicieren. Es kommt jedoch stets zur Extravasatbildung, nur auf dem Crus mediale sinistrum ist ein in der Richtung der Muskelfasern nach abwärts verlaufendes Lymphgefäss eine Strecke weit injiciert, offenbar einer der grösseren Stämme, welcher vom Zwerchfell-Peritoneum die Lymphe zu den Glandulae coeliacae abführt. Der Nachweis autochthoner Lymphgefässnetze gelingt nicht.

IX.

Leiche eines Neugeborenen. Injektion der Pleura diaphragmatica auf beiden Zwerchfellhälften.

Sehr vollständige Injektion; das Präparat wurde jedoch auf dem Chirurgen-Kongress nicht demonstriert, da es durch die Präparation der einzelnen Lymphgefässe sehr gelitten hatte.

Die Technik der Injektion ist keine schwierige. Ohne wesentliche Extravasatbildung gelingt die Darstellung des pleuralen Lymphgefässnetzes und unerwarteter Weise auch mehrerer nach der Bauchhöhle perforierender Bahnen, ferner der Nachweis von Kommunikationen zwischen den feinen Geflechten des Peritoneum und der Pleura diaphragmatica.

Rechte Hälfte.

Sehr zarte Lymphgefässnetze bedecken die ganze rechte Zwerchfellhälfte, besonders zahlreich und dicht im Bereich des Centrum tendineum und auf den angrenzenden Partien der Muskelplatte. Auf letzterer zeigen die Netzwerke eine sehr charakteristische Anordnung. Feine Gefässchen verlaufen in den Muskelinterstitien, und zwischen diesen Gefässchen wird die Verbindung durch zahlreiche querverlaufende Aeste hergestellt, welche die Muskelbündel kreuzen. Dadurch bekommt das Bild der Injektion am einzelnen Muskelbündel eine gewisse Aehnlichkeit mit einer Leiter. Die

in der Richtung der Muskelfasern verlaufenden Gefässchen fliessen zu etwas stärkeren Sammelgefässen zusammen, welche nun die einzelnen „Leitern" nebeneinander aufgereiht tragen. Diese Anordnung der Lymphgefässe findet sich auf der ganzen Muskelplatte. Da, wo die Muskulatur an das Centrum tendineum angrenzt, lösen sich die „Leitern" in äusserst feinverzweigte Netzwerke auf, welche das ganze Sehnenblatt, besonders die hinteren Partien desselben bedecken. Die Basis pericardii, welche das mittlere Blatt das Centrum tendineum deckt, wurde nicht injiciert; nach Ablösung des Herzbeutels ergab die Injektion des Sehnenblattes nur Extravasate.

Sehr zahlreich sind die grösseren Stämme, welche die Lymphe von der Pleura diaphragmatica abführen. Fast alle die beschriebenen Sammelgefässchen münden in einen vielfach verzweigten Hauptstamm, welcher auf der Mitte der Pars musculosa in annähernd sagittaler Richtung von hinten nach vorn verläuft. Er entsteht aus den Geflechten auf den seitwärts von der Wirbelsäule gelegenen Abschnitten der Muskelplatte und nimmt hier bereits 14 feine Sammelgefässchen auf. Je weiter der Hauptstamm nach vorn gelangt, desto stärker wird er infolge der überreichlichen Zuflüsse, welche von aussen und innen, zum Teil bereits zu recht ansehnlichen Gefässen vereinigt, an ihn herantreten. Durch die Nebenflüsse, welche dem Hauptstrom streckenweis parallel laufen, bekommt man den Eindruck eines Plexus von Lymphgefässen, doch ist in der That nur ein grosser Stamm vorhanden. In Höhe des Zwerchfellursprunges von der 7. Rippe mündet dieses grösste Sammelgefäss der rechten Diaphragmahälfte in eine ansehnliche subpleural gelegene Glandula phrenica, aus der 2 grosse Vasa efferentia hervorgehen. Das eine derselben mündet in eine weiter nach vorn gelegene Zwerchfelldrüse, das andere vereinigt sich mit dem Vas efferens des letzteren Lymphknotens und beide zusammen gehen auf die vordere Thoraxwand über, um in die unterste Glandula sternalis neben den Vasa mammaria zu münden.

Ausser dem grossen Hauptstamm sind noch folgende abführende Gefässe injiciert. Aus Geflechten auf den vorderen Abschnitten der Pars costalis geht dicht an der Basis pericardii ein zartes Gefäss hervor, welches dem Rande des Herzbeutels nach einwärts folgt, dicht vor der Mittellinie nach vorn umbiegt und in eine median auf der Pars sternalis gelegene Drüse mündet. — Zwei Gefässe entstehen am Innenrande des rechten Blattes vom Centrum tendineum aus dessen reichen Geflechten und ziehen am Rande der Sehnenplatte nach vorn und einwärts, um in eine an der inneren Umrandung der Vena cava gelegene kleine Drüse zu münden. Ein grosses Gefäss entwickelt sich aus den Geflechten, welche rechts von der Wirbelsäule, zwischen diesen und dem hinteren Ende vom Sehnenblatt auf der Pars costalis gelegen sind. Zunächst entwickeln sich mehrere kleinere Gefässchen, die sich zu einem starken Stamm vereinigen, um subpleural bis zum äusseren Rande des Crus intermedium zu verlaufen. Hier dringt der Stamm in die Muskulatur ein, er-

scheint in dem Spalt zwischen Crus intermedium und laterale im Bauchraum, verläuft auf dem inneren Schenkel der Lumbalportion medial und abwärts und mündet in eine Gland. coeliaca, welche vor der Aorta dicht unterhalb ihres Durchtrittes durch den Hiatus gelegen ist. — Unvollständig injiciert ist ein Gefäss, welches in derselben Gegend wie das vorige seinen Ursprung nimmt, über die Lumbarportion schräg nach einwärts gegen den Hiatus oesophagus hin verläuft, hier jedoch vor der Einmündung in eine Drüse endet. Der vorhandene Farbstoff genügt trotz Weiterdrängens nicht, das Gefäss in seinem ganzen Verlauf darzustellen. — Vom rechten Lappen des Centrum tendineum kommt ein Gefäss, welches aus vielen kleineren Wurzeln bis zu erheblicher Stärke anwächst. Es folgt dem Innenrande der Sehnenplatte bis zum Foramen venae cavae und mündet in eine der inneren Cirkumferenz der Vene anliegende Drüse. Aus dieser geht ein Vas efferens hervor, welches in eine median gelegene, auch Gefässe von den anderen Seiten aufnehmende Drüse mündet.

Linke Hälfte.

Die Injektion der eigentlichen Netzwerke ist links fast noch reicher als auf der anderen Seite. Das Centrum tendineum ist mit dicken Geflechten feinster Gefässchen bedeckt, welche an der Grenze von Muskel- und Sehnenplatte in die oben bereits beschriebenen Gitterwerke übergehen. Diese sind auf der ganzen Muskelplatte vorhanden, ihre Anordnung ist die gleiche wie auf der rechten Zwerchfellhälfte.

Von grossen abführenden Lymphgefässen sind folgende, sämtlich subpleural verlaufende injiciert: Wie rechts, so findet sich auch links ein starker Hauptstamm, der auf den hinteren Partien der Pars costalis aus zahlreichen Zuflüssen entsteht. Er läuft etwas nach aussen von der Mitte der Muskelplatte sagittal von hinten nach vorn, teilt sich mehrfach in 2 auch 3 Aeste, welche sich bald wieder vereinigen, und mündet nach Aufnahme von über 20 kleineren und grösseren, von aussen und innen herantretenden Nebenästen in eine grosse Glandula phrenica, welche dicht am Ursprung der Pars costalis von der VIII. Rippe gelegen ist. Das grosse Vas efferens, welches aus dieser Drüse hervorgeht, zieht auf der Insertion des Zwerchfells an der VII. Rippe bis zu einer weiter nach vorn, zwischen Basis pericardii und Rippeninsertion gelegenen Glandula phrenica. Aus dieser geht wiederum ein feines Vas efferens hervor, welches in die auf der Pars sternalis median gelegene, auch Gefässe von der rechten Zwerchfellhälfte aufnehmende Lymphdrüse mündet.

Dem äusseren Rande des Centrum tendineum folgt ein starkes Gefäss, welches zahlreiche Zuflüsse sowohl aus den Geflechten der Sehnenplatte als aus den Gitterwerken auf der Pars musculosa erhält. Das Gefäss durchbohrt das Centrum tendineum etwa 1 cm nach hinten von dem Rande der Basis pericardii, erscheint unter dem Peritoneum und zieht nun, den vorderen Aesten der Vasa phrenica inff. folgend, nach ein-

wärts und abwärts, um nach Passage einer kleinen Schaltdrüse in eine unterhalb des Hiatus aorticus links neben der Aorta hinter dem oberen Rande des Pankreas gelegene Glandula coeliaca zu münden. — An der Stelle, wo die Basis pericardii mit dem Aussenrande des rechten Lappens vom Centrum tendineum zusammenstösst, entsteht ein zartes Gefäss, welches dem hinteren Rande der Herzbeutelbasis parallel laufend in die median zwischen Hiatus oesophageus und Basis pericardii gelegene, auch von rechts her Lymphgefässe aufnehmende Drüse mündet. — Ein ziemlich starkes Gefäss entwickelt sich aus den Gitterwerken nach hinten vom hinteren Ende des Centrum tendineum, durchbohrt die Muskulatur etwa auf der Mitte zwischen Sehnenblatt und Ursprung des Zwerchfells von der XII. Rippe, verläuft dann subperitoneal in der Richtung der Muskelfasern bis zum Innenrande des Centrum tendineum, folgt diesem und einem Blutgefäss, bis es auf den Hauptstamm der Arteria phrenica inf. trifft, biegt ziemlich scharf nach hinten um und verläuft mit der Arterie bis zum Eintritt in die schon oben erwähnte Glandula coeliaca.

Kommunikationen zwischen den Lymphgefässnetzen des pleuralen und peritonealen Ueberzuges vom Zwerchfell bestehen nur am Uebergange der Pars costalis in die Sehnenplatte. Der Befund ist aber nicht ganz einwandsfrei, da gerade an dieser Stelle vereinzelte Extravasate zustande gekommen sind, und bedarf noch der Bestätigung an anderen Leichen.

Ein Versuch, den Mittellappen des Centrum tendineum nach Ablösung der Basis pericardii zu injicieren, ergiebt nur Extravasate.

X.

Leiche eines weiblichen Neugeborenen. Injektion der Pleura diaphragmatica auf beiden Zwerchfellhälften und der Basis pericardii. Wenig gut gelungenes Präparat, zahlreiche Extravasate.

Auf beiden Zwerchfellhälften sind feine Geflechte des Centrum tendineum und die bei Leiche IX beschriebenen Gitterwerke auf der Pars musculosa gefüllt. Auch die beiden abführenden Hauptstämme, welche beiderseits in die Glandulae phrenicae münden, sind injiciert. — Von abführenden Gefässen, welche bei Leiche IX nicht beobachtet wurden, sind folgende zu nennen: Auf der rechten Seite entsteht ein Gefäss aus den Netzwerken an der Grenze von Sehnen- und Muskelplatte nach hinten vom Foramen venae cavae. Es durchbohrt das Zwerchfell und erscheint an der Bauchseite am hinteren Ende des Centrum tendineum in den bereits retroperitonealen Partien, schliesst sich den Vasa phrenica an, verläuft mit diesen am Rande des Centrum tendineum nach einwärts und vorn, biegt dann auf die Lumbalportion über und zieht auf letzterer schräg nach abwärts und einwärts, um in eine unterhalb des Hiatus aorticus gelegene Glandula coeliaca zu münden. — Ein mittelstarkes Gefäss geht aus den Geflechten hervor, welche auf der

Pars costalis dicht an deren Ansatz an der XII. Rippe gelegen sind. Es verläuft in der Richtung der Muskelfasern nach hinten und abwärts, durchbohrt das Diaphragma ein wenig nach vorn vom Arcus lumbocostalis lateralis und mündet nach kurzem Verlauf auf dem Crus laterale partis lumbalis in eine kleine Drüse, welche an der Grenze von Psoas major und quadratus lumborum dicht am Arcus Halleri gelegen ist. —

Auf der linken Seite wurden folgende Gefässe neu beobachtet: Aus den Geflechten am äusseren Rande des Centrum tendineum bildet sich ein grösserer Stamm, welcher zunächst am Sehnenplatten-Rande nach vorn verläuft, dicht hinter der Basis pericardii nach innen umbiegt, auf der Mitte des Centrum tendineum nach der Bauchhöhle durchtritt, sich dann dem Stamm der Vasa phrenica inff. anschliesst und mit ihnen bis zu einer an der linken Umrandung des Hiatus aorticus gelegenen Drüse verläuft. — Ein aus den Netzwerken auf dem Centrum tendineum hervorgehendes Gefäss durchbohrt das Zwerchfell nach links vom Hiatus oesophageus dicht am Innenrande der Sehnenplatte, verläuft subperitoneal eine kurze Strecke nach einwärts und hinten bis zur Pars abdominalis oesophagi, um hier in eine auf dem Oesophagus gelegene kleine Lymphogl. cardiaca zu münden. — Ein mittelstarkes Gefäss geht aus den Geflechten auf den hinteren Partien der Pars costalis hervor, durchbohrt das Diaphragma dicht am Ursprung des Zwerchfells von der XII. Rippe, verläuft in der Bauchhöhle subperitoneal in der Richtung der Muskelfasern, dann mit dem hinteren Ast der Art. phrenica inff. am Innenrand des Centrum tendineum nach vorn einwärts und folgt schliesslich dem Stamm der Vasa phrenica inff. bis zu der schon erwähnten, links neben der Aorta gelegenen Glandula coeliaca.

Kommunikationen zwischen den Lymphgefässnetzen des Peritoneums und der Pleura diaphragmatica finden sich wie bei Leiche IX beiderseits im Bereich der Gefässverzweigungen der Vasa phrenica inff. auf den mittleren und hinteren Abschnitten der Pars costalis, doch sind auch hier störende Extravasate vorhanden, welche den Befund nicht ganz einwandsfrei erscheinen lassen.

Die Injektion der Basis pericardii ergiebt ein mangelhaftes Resultat. Feine Geflechte lassen sich zwar an mehreren Stellen injicieren, sind jedoch durch Extravasate grösstenteils verdeckt. Von abführenden Gefässen kann nur ein zarter Stamm eine Strecke weit verfolgt werden, er scheint zu den medianen Drüschen auf der Pars sternalis des Zwerchfells zu führen. Perforierende Gefässe sind nirgends vorhanden. —

Die Basis pericardii wird vom Zwerchfell abgelöst und dann der von Serosa entblösste mittlere Lappen der Sehnenplatte injiciert. Es bilden sich jedoch nur Extravasate, eine Darstellung von Lymphgefässen gelingt nicht.

XI.

Leiche eines drei Wochen alten Kindes, mit Formalin behandelt.

Injektion der Pleura diaphragmatica nur auf der linken Zwerchfellhälfte zwecks Feststellung, ob die Lymphgefässe von einer auf die andere Zwerchfellhälfte übergehen. Injektion der Pleura costalis in der Nähe der Umschlagstelle auf das Zwerchfell.

Gut gelungene Injektion der pleuralen Netzwerke, besonders am Rande des Centrum tendineum, wo sich sehr feine, mit den Gittergeflechten auf der Muskulatur kommunicierende Netze finden. Ein Uebergehen von Lymphgefässen der rechten auf die linke Pleura diaphragmatica ist nirgends zu konstatieren, ebensowenig sind Lymphgefässe des Pericards von der Pleura aus injiciert. Auch die abführenden Stämme verbleiben auf der injicierten linken Diaphragmahälfte.

Es werden in der Nähe des Zwerchfells die Lymphgefässe der Pleura costalis injiciert, dabei lässt sich feststellen, dass die Geflechte der Pleura costalis und diaphragmatica ausgiebig mit einander kommunicieren.

Von abführenden Bahnen ist der schon mehrfach beschriebene Hauptstamm injiciert, welcher, ohne sich zu teilen, von der Höhe des hinteren Endes der Sehnenplatte bis zu einer grossen, dicht am VII. Rippenknorpel gelegenen Zwerchfelldrüse verläuft. Der Stamm nimmt unzählige, in der Richtung der Muskelfasern von aussen und innen an ihn herantretende Gefässe auf. — Dem Hauptstamm annähernd parallel verläuft ein zweiter, welcher sich auf der Mitte der Muskelplatte aus zahlreichen, den Gitterwerken entstammenden feinen Sammelgefässen bildet. Am Uebergang des linken Lappens vom Centrum tendineum in den Mittellappen durchbohrt der Stamm das Zwerchfell, schliesst sich den Vasa phrenica inff. an und verläuft mit diesen bis zur Aorta, wo er nach Passierung einer kleinen Schaltdrüse in eine hinter dem oberen Rande vom Pankreas gelegene Gland. coeliaca mündet. — Ein weiteres Sammelgefäss entsteht aus Geflechten, dicht am Ansatz der Muskelplatte an der XII. Rippe, durchbohrt hier das Zwerchfell, erscheint an der Bauchfläche dicht am Rande des Peritonealüberzuges, folgt in einer Entfernung von 1 cm dem inneren Rande des Centrum tendineum nach vorn bis zum Stamm der Vasa phrenica und verläuft mit diesen bis zu derselben Glandula coeliaca, in welche auch das vorige Gefäss mündete. — Sehr gut injiciert sind 4 perforierende Lymphgefässe, welche die Gabelung des hier ganz auf dem Centrum tendineum gelegenen hinteren Astes der Art. phrenica umranden. Sie stammen aus Geflechten, welche am hinteren Ende der Sehnenplatte auf der angrenzenden Muskulatur gelegen sind, durchbohren das Zwerchfell an der Grenze von Muskel und Sehne und folgen den Vasa phrenica bis zur Einmündung in eine ein wenig höher als die vorige gelegene Glandula coeliaca. —

Eine Kommunikation zwischen den Lymphgefässnetzen des Pleura- und Peritonealüberzuges vom Zwerchfell ist ebensowenig nachzuweisen wie Uebergänge von Lymphgefässen der linken auf die rechte Zwerchfellhälfte.

XII.

Leiche eines männlichen Neugeborenen. Injektion der Lymphgefässgeflechte der Pleura diaphragmatica auf beiden Seiten.

Bei dieser für die Injektion sehr geeigneten Leiche wurde nur auf eine gute Darstellung der antochthonen Geflechte der Pleura diaphragmatica Wert gelegt, deshalb wurde zur möglichsten Vermeidung von Extravasaten nur wenig Farbstoff verwendet, und die Verfolgung der abführenden Bahnen gelang infolgedessen nicht überall bis zum Ende. Das besonders gut gelungene Präparat, welches auch auf dem Chirurgen-Kongress demonstriert wurde, diente als Vorlage für Taf. II, Fig. 1; eine detaillierte Beschreibung erscheint unter Hinweis auf diese Figur nicht notwendig. — In der Nachbarschaft des Zwerchfells wurde links die Pleura costalis injiciert; die Lymphgefässe der Pleura diaphragmatica liessen sich von ihr aus in den Randpartieen ohne weiteres zur Darstellung bringen.

XIII.

Leiche eines wenige Tage alten Kindes. Injektion der Pleura diaphragmatica auf beiden Zwerchfellhälften, der Basis pericardii und des Mittellappens vom Centrum tendineum.

Die Lymphgefässgeflechte der Pleura diaphragmatica sind beiderseits gut injiciert, der Befund stimmt mit dem an den anderen Leichen erhobenen vollkommen überein. — Von grösseren Abflussgefässen sind nur folgende, bei den früheren Leichen nicht beobachtete, zu erwähnen.

Auf der linken Zwerchfellhälfte entsteht ein starker Stamm auf den hinteren Abschnitten der Pars costalis, verläuft in der Richtung des grossen Hauptstammes, ein wenig mehr median als dieser, nach vorn, durchbohrt in Höhe des X. Rippenknorpels das Zwerchfell und gelangt unter das Peritoneum. Nach kurzem subperitonealem Verlauf durchsetzt das Gefäss das Zwerchfell zum zweiten Male und verläuft nun wieder subpleural dem Rande des Centrum tendineum parallel weiter nach vorn. In Höhe der hinteren Begrenzung der Sehnenplatte passiert es nicht an der Stelle, wo der Nervus phrenicus ins Zwerchfell eintritt, eine kleine Schaltdrüse und mündet schliesslich in eine auf dem Ansatz des Diaphragma an der VII. Rippe gelegene Glandula phrenica. — Von Zwerchfelldrüsen sind bei dieser Leiche auf der linken Seite drei, auf der rechten Seite zwei nachzuweisen. — Aus den Geflechten des ganzen linken Lappens vom Centrum tendineum entwickeln sich 3 mittelstarke Gefässe, von denen zwei auf der Pars lumbalis nach vorn verlaufen, während das dritte nach hinten von der Basis pericardii auf dem Centrum tendineum entsteht und von hier nach hinten innen verläuft. Die 3 Gefässe treffen auf der Mitte

zwischen Hiatus oesophageus und Innenrand der Sehnenplatte zusammen, durchbohren hier das Zwerchfell und münden nach kurzem Verlauf im Bauchraum in eine Drüse, welche auf der Vorderfläche der Pars abdominalis oesophagi gelegen ist. — In der gleichen Drüse endet ein Gefäss, welches von der rechten Zwerchfellhälfte kommt. Es geht aus den Geflechten hervor, welche rechts neben der Wirbelsäule auf der Grenze von Pars costalis und lumbalis gelegen sind und verläuft nun, sehr zahlreiche Zuflüsse vom ganzen Lendenteil aufnehmend, dem Innenrande des Centrum tendineum parallel nach medianwärts und vorn. Am Foramen oesophageum angelangt, umkreist es dessen rechte Cirkumferenz und tritt vorn in der Medianlinie durch das Foramen zur Bauchhöhle durch, um hier in die erwähnte Glandula cardiaca zu münden. — Bevor dieses Gefäss im Foramen oesophageum verschwindet, erhält es einen von einer kleinen Schaltdrüse unterbrochenen Zufluss aus einer Lymphdrüse, welche der inneren Umrandung der Vena cava anliegt und ihre Vasa efferentia aus der Umgebung der Basis pericardii bezieht.

Kommunikationen zwischen den Lymphgefässnetzen des Peritoneal- und Pleuraüberzuges vom Zwerchfell finden sich beiderseits im Bereich der vorderen Verzweigungen der Vasa phrenica inff. etwa entsprechend den mittleren Partien der Pars costalis. Der Befund ist einwandsfrei, da keine Exsudate vorhanden sind.

Die Injektion der Basis pericardii giebt wieder ein wenig befriedigendes Resultat. Zahlreiche Extravasate verdecken feine Netzwerke, aus denen zarte abführende Gefässchen hervorgehen. Eines derselben lässt sich mit der Lupe und unter energischem Vortreiben des Farbstoffes bis zu einer median auf der Portio sternalis gelegenen Lymphdrüse verfolgen. Ob Gefässe zu den Glandulae phrenicae und den Drüsen um die Vena cava gehen, kann nicht entschieden werden. Perforierende, zum Bauchfell durchtretende Lymphbahnen sind nicht zu finden.

Nach Injektion der Basis pericardii wird dieselbe abpräpariert und nun der unterliegende von Serosa entblösste Mittellappen des Centrum tendineum injiciert. Es entstehen nur Extravasate, welche zum Teil die dünne Schicht der kindlichen Sehnenplatte durchsetzen und als blaue Farbflecke unter dem Peritoneum erscheinen.

XIV.

Leiche eines Neugeborenen. Injektion der Zwerchfellpleura rechts.

Gut gelungene Injektion, welche nirgends auf die linke Zwerchfellhälfte übergeht. Auf der Pars sternalis und am Centrum tendineum nach hinten von der Basis pericardii sieht man zwar einige feine Verzweigungen die Mittellinie überschreiten, doch sind nirgends Kommunikationen zwischen den Lymphgefässen der beiden Pleuren nachzuweisen. — Im übrigen unterscheidet sich der Befund von den früheren nur in Folgendem:

Es bestehen ausgiebige Kommunikationen mit den Lymphgefässen des Zwerchfellperitoneums im Bereich der Gabelung des vorderen Astes der Arteria phrenica inf. auf den mittleren Abschnitten der Pars costalis. Aus diesen von der Pleura her injicierten peritonealen Geflechten entwickeln sich drei abführende Gefässe, welche nach rechts vom Foramen venae cavae die Sehnenplatte perforieren, in den Brustraum zurückkehren und in eine auf der Pleurafläche des Zwerchfells an der inneren Umrandung der Vena cava gelegene Drüse münden. Auf solchen Umwegen gelangt also die Injektion vom Brustraum wieder in den Brustraum zurück. — Ferner ist die Injektion zweier abführender Stämme zu erwähnen, welche aus den Geflechten rechts neben der Wirbelsäuleninsertion entstehen, dicht an der Wirbelsäule das Crus laterale diaphragmatis perforieren und in zwei Lumbaldrüsen münden, von denen die eine zwischen den Querfortsätzen des I. und II., die andere zwischen denen des II. und III. Lendenwirbels gelegen ist.

XV.

Leiche eines weiblichen Neugeborenen. Injektion der konvexen Leberfläche und der Milz.

Die Injektion der Milz ergiebt keine Beziehungen der Lymphgefässe zum Zwerchfell. Es füllen sich 5 abführende Stämme, welche am Hilus zu Tage treten und in 2 hier gelegene Drüsen einmünden.

Die Injektion der konvexen Leberfläche gelingt in vorzüglicher Weise, besonders in der Umgebung der Befestigungsbänder. Zu beiden Seiten des Lig. falciforme, besonders rechts, sind reiche Netze prachtvoll injiciert. Sie sammeln sich in zahllosen Stämmchen, welche von aussen nach innen gegen das Ligament hin verlaufen und sich vor dem Uebergang auf dasselbe zu grossen, immer noch sehr zahlreichen Stämmen vereinigen. Alle diese Stämme schliessen sich zu einem dichten Bündel zusammen, welches insgesamt aus 16 Gefässen, darunter 3 sehr voluminösen, besteht. Das Bündel tritt etwa in der Mitte des Ansatzes vom Lig. falciforme in dieses ein und verläuft in ihm steil nach hinten oben gegen die konkave Zwerchfellfläche. Bevor es dieselbe erreicht, haben sich die zahlreichen Gefässe zu 3 ganz voluminösen Stämmen vereinigt, welche infolge ihrer sehr ausgesprochenen varikösen Erweiterungen und Klappenbildungen eine gewisse Aehnlichkeit mit Insektenbeinen haben. Am Zwerchfell angelangt, durchbohren sie dasselbe in der Mittellinie und treten am vorderen Rande der Basis pericardii in der Brusthöhle zu Tage.

Auf der konvexen Zwerchfellfläche angelangt, ziehen die 3 Sammelgefässe in geschlängeltem Lauf sagittal bis zum Ansatz des Diaphragma am Sternum und münden hier in eine median gelegene, grosse Drüse ein, dieselbe vollständig mit Farbstoff füllend. Aus dieser Drüse geht ein einziger starker Stamm hervor, welcher sich nach links wendet und

auf der vorderen Insertionslinie des Zwerchfells horizontal bis zu den Vasa mammaria intt. läuft. Er geht über die Blutgefässe eine kurze Strecke weit hinaus, biegt dann in scharfem Winkel nach oben um und schliesst sich den linken Vasa mammaria an, an ihrer Aussenseite emporsteigend. In Höhe des 6. Rippenknorpels geht vom Hauptstamm ein Gefäss ab, welches dem normalen Lymphstrom entgegengesetzt zu laufen scheint, indem es von oben nach unten zieht, den Hauptstamm während seines horizontalen Verlaufes kreuzt und in eine neben der Basis pericardii gelegene Gland. phrenica einmündet.

Nach Abgabe des eben beschriebenen Gefässes läuft der Hauptstamm weiter nach aufwärts, den Vasa mammaria von aussen dicht anliegend, überschreitet die Blutgefässe am oberen Rand der 3. Rippe, liegt ihnen dann von innen her dicht an bis zum unteren Rande der 1. Rippe, kreuzt die Gefässe wieder, durchbohrt 2 kleine, den Vasa mammaria aussen anliegende Drüsen und tritt über die Hinterfläche der Vena subclavia hinweglaufend, in die linke Fossa supraclavicularis ein. Hier teilt sich das Gefäss in 2 Aeste; der eine mündet in den Ductus thoracicus kurz vor seinem Eintritt in die Vene, der andere dagegen endet in einer tiefen Lymphdrüse der linken Fossa supraclavicularis.

Während seines Verlaufes mit den Vasa mammaria giebt der grosse Lymphgefässstamm noch mehrere Aeste ab, welche nach Passage von Lymphdrüsen wieder zum Hauptgefäss zurückkehren. Solche Abzweigungen finden am oberen Rand der 3. und 4. und am unteren Rande der 2. Rippe statt. Bemerkenswert ist die Abzweigung am oberen Rande der 4. Rippe. Das abgehende Lymphgefäss überschreitet die Blutgefässe und mündet in eine grosse, am Rande des Sternums gelegene Drüse. Aus dieser geht ein Lymphgefäss hervor, welches quer über die ganze Innenfläche des Sternums hinwegläuft und zwei Lymphdrüsen füllt, welche am rechten Sternalrande in Höhe des Ansatzes der dritten Rippe gelegen sind.

Ebenso zahlreich wie die im Lig. falciforme verlaufenden Lymphbahnen sind die Lymphgefässe der konvexen Leberfläche, welche ihren Weg durch das Lig. coronarium nehmen. Sie entstammen zum Teil denselben Gebieten, wie die Lymphbahnen des Lig. falciforme und treten mit den letzteren in breite Kommunikation; zum grösseren Teil gehen sie aus den dem Lig. coronar. benachbarten Partien der Leber hervor. Sie vereinigen sich gegen den Ansatz des Ligamentes hin zu zahlreichen, grösseren Stämmen, aus denen wieder die eigentlichen Sammelgefässe entstehen. Im rechten Lig. coronarium sind deren 11 zu zählen, zum Teil von sehr beträchtlichem Kaliber. Davon gehören 6 dem oberen, 3 dem unteren Blatte und 2 dem Lig. triangulare an. Der stärkste Stamm des oberen Blattes geht an der Grenze von mittlerem und rechtem Lappen des Centrum tendineum auf die konkave Zwerchfellfläche über, durchbohrt das Diaphragma ein wenig nach aussen von der Vena

cava inf. und mündet in eine grosse Lymphdrüse, welche am hinteren Rande der Basis pericardii rechts neben dem Durchtritt der Vena cava inf. gelegen ist. Von dieser Drüse aus führt ein kurzes Verbindungsgefäss zu einer zweiten, ein wenig mehr nach vorn und lateral gelegenen Drüse. Die übrigen Sammelgefässe des oberen Blattes vom Lig. coronarium d. verlaufen in diesem bis zum Diaphragma, gehen auf dessen untere Fläche über und verlaufen an dieser nach hinten unten, bis sie auf das untere Blatt des Lig. coronarium treffen. Dann ziehen sie mit den drei grossen Gefässen aus dem unteren Blatt zu den Lymphdrüsen, welche im retroperitonealen Zellgewebe zwischen der Vena cava inf. und dem Innenrande der Nebenniere gelegen sind. In die gleichen Drüsen münden die Sammelgefässe des Lig. triangulare.

Noch zahlreicher als die im rechten Lig. coronarium verlaufenden Bahnen sind die des gleichen Bandes auf der linken Seite. Es können im oberen Blatt des linken Lig. coronarium 15, im unteren Blatt 5, im Lig. triangulare sin. 10 abführende Stämme gezählt werden, welche sämtlich sehr schön injiciert sind. Die Sammelgefässe des oberen Blattes und des Lig. triangulare gehen alle auf die konkave Zwerchfellfläche über und zwar auf den linken Lappen des Centrum tendineum, biegen auf der Unterfläche des Diaphragma nach hinten unten um und gelangen in das retroperitoneale Zellgewebe, wo sie mit den Gefässen des unteren Blattes vom Lig. coronarium zusammentreffen. Sie füllen in schönster Weise eine grosse Anzahl retroperitoneal auf dem linken Zwerchfellschenkel gelegener Drüsen, ferner Drüsen, welche an der Vorderfläche der Pars abdominalis oesophagi liegen, und mehrere suprapankreatische Drüsen.

Den interessantesten Verlauf nimmt das am weitesten nach links gelegene Sammelgefäss des Lig. triangulare. Es läuft auf der konkaven Zwerchfellfläche bis zu der Stelle, wo Pars costalis und lumbalis zusammentreffen, perforiert hier senkrecht das Zwerchfell, biegt in starkem Winkel nach innen um, geht nun unter der Pleura quer in frontaler Richtung über die Pars lumbalis bis dicht an die Mittellinie und teilt sich hier in 3 Gefässe. Diese bleiben nun aber nicht in der Brusthöhle, sondern perforieren das Zwerchfell zum zweiten Mal und kehren in die Bauchhöhle zurück, wo sie sich den anderen Lymphbahnen des linken Lig. coronarium und triangulare anschliessen und in die Gland. coeliacae münden.

Zu bemerken ist noch, dass von den aus den Gland. coeliacae abführenden Gefässen der Ductus thoracicus injiciert ist und dass auch die tiefen Leberlymphbahnen und die Drüsen am Leberhilus gut gefüllt sind. Auf eine Beschreibung kann, da sie zum Thema keine Beziehung haben würde, verzichtet werden.

XVI.

Leiche eines männlichen Neugeborenen. Injektion der Milz

und der konvexen Leberfläche.

An der Milz ergiebt eine Oberflächeninjektion nur Extravasate. Darauf wird in die Substanz der Milz eingestochen. Es füllt sich eine grosse Anzahl abführender Stämme, welche mit den Blutgefässen verlaufen und am Hilus zu Tage treten; sie münden in 2 kleine Drüsen am Hilus der Milz. Eine dritte kleine Lymphdrüse, welche lienale Lymphgefässe aufnimmt, liegt auf dem Schwanz des Pankreas. Die Vasa efferentia der Hilusdrüsen münden in die auf der Art. lienalis am oberen Rande der Bauchspeicheldrüse gelegenen Drüsen. Beziehungen zum Lymphgefässsystem des Zwerchfells ergeben sich nicht.

Die Injektion der Leberoberfläche wird in der Nachbarschaft der Leberbefestigungen ausgeführt und gelingt überall gut. Sehr dichte Netzwerke finden sich im peritonealen Leberüberzug zu beiden Seiten des Lig. falciforme. Die feineren, in reichlichster Kommunikation miteinander stehenden Stämmchen schliessen sich zu grösseren Sammelgefässen zusammen, welche büschelweis zur vorderen Hälfte des Ansatzes vom Lig. falciforme ziehen, sich zu immer grösseren Sammelgefässen zusammenschliessen und endlich dicht vor dem Uebergang auf die Unterfläche des Zwerchfells zwei grosse Sammelstämme entstehen lassen. Diese durchsetzen eine an der Unterfläche des Zwerchfells gelegene Schaltdrüse und durchbohren nach Passierung derselben das Zwerchfell dicht am Ansatz der Pars sternalis.

Nachdem das Diaphragma perforiert ist, münden die Sammelgefässe in eine Drüse, welche median im Winkel zwischen Zwerchfell und Sternum liegt, durchsetzen dieselbe und wenden sich nun nach links. Sie treffen hier auf eine zweite, zwischen Pericard und Brustwand, am linken Sternumrande gelegene Drüse, passieren dieselbe, gehen dann in der Mamillarlinie auf die vordere Brustwand über und kehren am oberen Rand der 6. Rippe zum linken Sternalrand zurück. Hier biegen sie fast rechtwinklig nach oben um, verlaufen auf der Mitte zwischen Vasa mammaria und Sternumrand senkrecht nach aufwärts und treten im zweiten Interkostalraum mit vielen Aesten in eine grosse Lymphdrüse ein. Die zahlreichen Vasa efferentia dieser Drüse vereinigen sich zu drei grösseren Stämmen. Der eine geht am inneren, die beiden anderen am äusseren Rande der Vasa mammaria nach aufwärts. Beide durchsetzen, sich mehrfach teilend, Drüsen, welche in Höhe der ersten Rippe und des ersten Interkostalraums gelegen sind, schliesslich kommen sie, in zahlreiche kleinere Gefässe aufgelöst, an der Rückseite der supraclavicularen Blutgefässe an.

Nun teilen sich die Lymphstämme nach zwei Richtungen. Die Minderzahl (2—3, wegen Blutextravasaten an diesen Stellen ist die Zahl nicht mit Sicherheit festzustellen) tritt in die Fossa supraclavicularis ein, eine kleine, im Winkel der Vena jugularis und subclavia gelegene Drüse füllend. Die Mehr-

zahl der Gefässe geht in Höhe der ersten Rippe auf den Mittelraum über, passiert eine am vorderen Rande des N. phrenicus gelegene Drüse, kreuzt, auf 2 Stämme reduciert, den Nerven, schräg von oben vorn nach unten hinten absteigend, gelangt auf der linken Seitenfläche des Mediastinums in den dreieckigen Raum zwischen N. phrenicus und vagus und endet in einer grossen Drüse, welche dicht oberhalb des Rekurrens-Abganges am vorderen Rande des N. vagus auf der Aorta gelegen ist. Scheinbar verläuft also hier die Injektion retrograd, von der Supraclaviculargrube gegen den Lungenhilus absteigend.

Nicht minder zahlreich als die im Lig. falciforme verlaufenden Lymphgefässe sind diejenigen, welche zum Lig. coronarium und den Ligg. triangularia in Beziehung treten. Auf der linken Seite bestehen sehr ähnliche Verhältnisse, wie sie bei Leiche XV ausführlich beschrieben wurden. Sehr zahlreiche Gefässe treten gegen den Ansatz des Ligamentes zu grösseren Stämmchen zusammen, die sich wieder zu einigen grossen Sammelgefässen vereinigen. Ein Teil derselben verläuft im oberen Blatte des Lig. coronarium bis zur konkaven Zwerchfellfläche, durchbohrt das Diaphragma am Uebergang des mittleren in den linken Lappen des Centrum tendineum, vereinigt sich nach dem Durchtritt unter der Pleura zu 3 grossen Stämmen, welche 3 unter dem Pericard befindliche, der durchtretenden V. cava links dicht anliegende Drüsen füllen.

Die übrigen grossen Lymphgefässe des oberen Blattes vom Lig. coronarium gehen auf die untere Zwerchfellfläche über und verlaufen an derselben, bis sie auf das untere Blatt treffen. Sie vereinigen sich mit den Lymphbahnen, die dem letzteren angehören, und ziehen mit ihnen zu den retroperitonealen Lymphdrüsen. Denselben Weg nehmen die im linken Lig. triangulare verlaufenden Lymphgefässstämme. Beziehungen zur linken Pleura wie bei Leiche XV konnten nicht festgestellt werden.

Dagegen treten die Lymphgefässe des rechten Ligamentum coronarium und triangulare in ausgiebige Beziehung zur rechten Pleura diaphragmatica. Auf die Beschreibung der zahlreichen Gefässe, welche vom oberen Blatte des Lig. coronarium über die Unterfläche des Zwerchfells zum unteren Blatte und von da zu den retroperitonealen Drüsen verlaufen, kann der unvermeidlichen Wiederholungen halber verzichtet werden. Wichtiger sind die Lymphbahnen, welche das Zwerchfell perforieren. Ein solcher Lymphgefässstamm tritt vom oberen Blatte des Lig. coronarium dextrum an die untere Zwerchfellfläche dort, wo mittlerer und rechter Lappen des Centrum tendineum zusammentreffen. Das Gefäss durchsetzt eine kleine, in der Substanz des Zwerchfells gelegene Schaltdrüse, perforiert schräg das Diaphragma und mündet in eine grosse Lymphdrüse, welche genau rechts vom Durchtritt der Vena cava gelegen ist. Diese Drüse nimmt noch 3 weitere, gleich zu beschreibende Lymphgefässe auf und lässt als Vas efferens einen sehr starken Lymphgefässstamm entstehen, welcher die vordere Cirkumferenz

der V. cava umkreist und in die oben beschriebenen, links von der Vene unter dem Pericard gelegenen Drüsen mündet.

Besonders interessant und wichtig ist nun der Verlauf folgender drei Lymphgefässstämme, welche ebenfalls Lymphe von der konvexen Leberfläche sammeln und im rechten Lig. triangulare verlaufen. Diese Gefässe perforieren die Zwerchfellmuskulatur ein wenig nach aussen vom hinteren Ende des rechten Centrum-tendineum-Lappens, vereinigen sich zu einem starken Stamm, der wohl dem rechten „Plexus des troncs collecteurs" Sappey's entspricht und breiten sich nun verschiedentlich geteilt unter der rechten Pleura diaphragmatica aus. Der mehrfach sich verzweigende und wieder vereinigende Hauptstamm zieht ziemlich genau sagittal über die mittleren Abschnitte der Pars costalis d. bis zur vorderen Insertion des Zwerchfells. Er füllt die äusserste, sehr voluminöse Gland. phrenica und mittels zahlreicher Vasa efferentia eine zweite Drüse, welche bereits dicht am rechten Sternalrand in der Nische zwischen Zwerchfell und vorderer Brustwand gelegen ist. Von diesem fast die ganze Pleura diaphragmatica passierenden Hauptstamm zweigen etwa in Höhe des Durchtrittes der V. cava 2 starke Aeste ab. Der hintere verläuft in fast genau frontaler Richtung nach einwärts und mündet mit 3 Aesten in die oben beschriebene Lymphdrüse, welche dicht an der rechten Cirkumferenz der Vena cava gelegen ist.

Der zweite abgehende Ast läuft parallel und etwas nach vorn von dem eben beschriebenen ebenfalls nach einwärts und begiebt sich, in verschiedene Aeste geteilt, zu einer Lymphdrüse, welche nach vorn vom Durchtritt der Vena cava unter der Basis pericardii gelegen ist. Bevor das Gefäss den Rand des Pericards erreicht, verläuft es eine Strecke weit in einem breiten Muskelinterstitium und ist unter dem Peritoneum sichtbar. Dass es auch zum Zwerchfell-Peritoneum in engere Beziehung tritt, geht daraus hervor, dass von jener in der Muskellücke verlaufenden Strecke des Lymphgefässes aus zwei feine klappenlose Gefässchen injiciert sind, welche dem nach vorn verlaufenden Hauptast der Art. phrenica inf. dextr. eine Strecke weit folgen, jedoch nicht bis zu Ende injiciert sind.

Wichtig ist, dass an einer Stelle auch die feinen Wurzelgeflechte der Pleura diaphragmatica mit Lymphbahnen der Leber in Kommunikation stehen. Die betreffenden Lymphgefässe gehen hervor aus dem äussersten Teile des oberen Blattes vom rechten Lig. coronarium kurz vor dessen Uebergang in das Lig. triangulare. Zwei feine Stämmchen treten durch das Zwerchfell hindurch und füllen die feinen Wurzelgeflechte der Pleura am hinteren Ende des rechten Lappens vom Centrum tendineum. Extravasatbildung ist mit Sicherheit auszuschliessen.

XVII und XVIII.

Kindliche Leichen, wenige Tage alt. Injektion der Leber

in der Umgebung ihrer Befestigungsbänder. Injektion der Pleura costalis in der Nähe ihres Ueberganges auf das Zwerchfell. Auch die konvexe Leberoberfläche entfernt von den Bändern und grössere Abschnitte des Parenchyms werden bei einer der Leichen (XVII) injiciert, ohne dass sich weitere Beziehungen zum Zwerchfell ergeben als bei Injektion der den Befestigungen benachbarten Partien.

Da die Befunde mit den bei Leiche XV und XVI erhobenen bis auf Einzelheiten übereinstimmen, bedarf es keiner ausführlichen Beschreibung. Hervorzuheben ist, dass bei beiden Leichen sich die aus dem Lig. falciforme kommenden und das Zwerchfell perforierenden Bahnen nach links wenden und zur linken Oberschlüsselbeingrube ziehen, um hier ohne Passage von Lymphdrüsen in den Ductus thoracicus einzumünden.

Bei beiden Leichen finden sich Lymphgefässstämme des Lig. coronarium injiciert, welche zur rechten Pleurahöhle in Beziehung treten. Der Befund ist ähnlich dem bei Leiche XVI erhobenen, nur sind die Lymphgefässe nicht so schön und vollständig injiciert. Sie kommen aus dem rechten Lig. triangulare, perforieren das Zwerchfell nach aussen vom hinteren Ende des Centrum tendineum und verlaufen subpleural in starken, mehrfach geschlängelten Stämmen über die ganze konvexe Diaphragmafläche, um bei beiden Leichen in die rechten Glandulae phrenicae, bei Leiche XVII auch in die Drüsen am Durchtritt der Vena cava zu münden. Weder bei Leiche XVII noch bei Leiche XVIII ergeben sich Beziehungen zwischen den Lymphgefässen der Leber und denen der linken Pleura diaphragmatica.

Ausserdem wird an beiden Leichen zur Ergänzung der bei Leiche XI und XII erhobenen Befunde die Pleura costalis dicht am Ansatze des Zwerchfells injiciert, um zu sehen, ob die Lymphbahnen der Pleura costalis mit denen der Pleura diaphragmatica in Kommunikation stehen. Es gelingt bei vorsichtiger Injektion leicht, das kontinuierliche Uebergehen der Lymphbahnen von der seitlichen Brustwand auf das Zwerchfell festzustellen. Besonders gut lässt sich die Kommunikation in den vorderen seitlichen Thoraxpartien nachweisen, wo die Lymphbahnen der tiefen Abschnitte der Pleura costalis in die auf dem Zwerchfell gelegenen Gland. phrenicae einmünden. Es bestehen also an Pleura und Peritoneum parietale analoge Beziehungen zum Zwerchfell: Die Lymphbahnen der parietalen Serosa kommunicieren ausgiebig mit denen der Serosa diaphragmatica.

XIX.

Neugeborene weibliche Leiche. Injektion der Leberoberfläche in der Umgebung der Haltebänder. Die Injektion der feineren Lymphgefässe gelingt an der Leber weniger gut als bei den früheren Leichen, es kommt vielfach zu Extravasatbildung. Dagegen sind die abführenden Stämme überall gut injiciert.

Die im Ligamentum falciforme laufenden grossen Lymphgefässstämme sind zahlreich und laufen zum Teil in weitem Bogen dicht an der vorderen Bauchwand nach aufwärts. Im ganzen sind 10 grosse, klappenreiche Gefässe zu zählen, welche allmählich konfluierend dicht unterhalb der konkaven Zwerchfellfläche sich zu einem einzigen sehr starken Gefäss vereinigen. Dieses durchbohrt das Zwerchfell in der Mittellinie am vorderen Rande des Centrum tendineum und tritt in die Brusthöhle ein. Nach Passage einer median gelegenen Drüse wendet sich das Gefäss ungewöhnlicherweise nach rechts, schliesst sich nach kurzem geschlängeltem Verlauf den rechten Vasa mammaria an und zieht an deren Innenrande nach aufwärts. In Höhe der 3. Rippe teilt sich das Gefäss in zwei Aeste, welche im Bereich des zweiten Intercostalraums je eine Drüse passieren, dann die Vasa mammaria kreuzen und am äusseren Rande derselben nach aufwärts weiter ziehen. In Höhe der zweiten Rippe passieren sie wiederum 2 Drüsen, vereinigen sich dann zu einem Gefäss und teilen sich wieder kurz vor dem Eintritt in die Oberschlüsselbeingrube. Hier mündet das eine Endgefäss in die rechte Vena subclavia, während das andere hinter der Vene in die rechte Supraclaviculargrube eintritt und eine am oberen Rande der Vene gelegene Drüse füllt. Es ist dies der einzige Fall, in welchem der aus dem Lig. falciforme hervorgehende Lymphstamm sich zur rechten Supraclaviculargrube begiebt.

Die zahlreichen und grossen Lymphgefässe des linken Lig. coronarium zeigen keine Besonderheiten. Sie gehen, wie dies bereits bei den vorhergehenden Leichen ausführlich beschrieben wurde, vom oberen Blatte auf die Unterfläche des Zwerchfells über und münden in Lymphdrüsen, welche am Durchtritt des Oesophagus, am oberen Rande des Pankreas und retroperitoneal am Innenrande der linken Nebenniere und bedeckt von derselben gelegen sind.

Eingehende Beschreibung verdient dagegen der stärkste Lymphgefässstamm des oberen Blattes vom Lig. coronarium. Dieses Gefäss durchbohrt das Zwerchfell zusammen mit der Vena cava, derselben aussen anliegend, geht dann auf das Pericard über, verläuft dicht oberhalb der Basis des letzteren etwas nach hinten, passiert eine kleine Drüse und folgt nun der Vena cava nach aufwärts, an ihrer hinteren Begrenzung auf dem Pericard gelegen. In Höhe des Lungenhilus teilt sich das starke Lymphgefäss in zwei Aeste. Der eine mündet in eine Lymphdrüse, welche im Angulus tracheobronchialis inferior s. bifurcationis gelegen ist, also in eine Gland. tracheobronchialis inf. Der andere stärkere Ast folgt der Vena cava sup. und füllt eine Kette vorderer mediastinaler Lymphdrüsen, welche zwischen Trachea einerseits, Vena cava und anonyma andererseits oberhalb des Eintrittes der Vena azygos in die Cava gelegen sind.

XX.

Leiche eines männlichen Neugeborenen. Injektion der Milz, des Pankreas und des Oesophagus.

An der Milz lässt sich ein oberflächliches Lymphgefässnetz nicht injicieren, es entstehen nur Extravasate. Die Präparation nach parenchymatöser Injektion ergiebt, dass zahlreiche tiefe Lymphgefässe den Blutgefässen folgen und am Hilus der Milz mit 5 starken Stämmen zu Tage treten. Alle münden in Drüsen, welche dem Hilus nahe liegen, und zwar 3 Stämme in eine auf der Arteria lienalis, zwei in eine auf dem Schwanz des Pankreas gelegene Drüse. Beziehungen zwischen den Lymphgefässen der Milz und denen des Zwerchfells lassen sich nicht nachweisen.

Die Injektion des Pankreas ist durch reichliche Extravasatbildung gestört. Immerhin erkennt man auf der Oberfläche des Organes ein reiches Netz von Lymphgefässen, welche die Läppchen umspinnen. Aus den Geflechten geht eine grosse Zahl abführender Gefässe hervor, welche sich den Drüsen am oberen Rande des Pankreas zuwenden. Solche Drüsen sind 7 injiciert, zum Teil liegen sie auf der Arteria lienalis, zum Teil oberhalb derselben. Die beiden von der Milz aus injicierten Drüsen erhalten ebenfalls Zuflüsse vom Pankreas. Beziehungen zu den Lymphgefässen des Zwerchfells ergeben sich nicht.

Vom Oesophagus werden nur die in der Nähe des Diaphragma gelegenen Abschnitte injiciert. Die Schleimhaut enthält ein überaus reiches, längs angeordnetes Netz von Lymphgefässen, aus denen lange, in der Submucosa verlaufende Stämme hervorgehen. Diese münden in zwei Drüsen an der Cardia. Lymphgefässe, welche die Substanz des Diaphragma perforieren und in engere Verbindung mit dem Lymphgefässsystem des Zwerchfells treten, sind nirgends nachzuweisen. Auch an den Glandulae mediastinales postt. ist in der Nähe des Diaphragma und im Hiatus oesophageus keine Injektion nachzuweisen.

XXI.

Leiche eines mehrere Tage alten Knaben. Injektion der Milz, des Pankreas und des Oesophagus.

Oberflächeninjektion der Milz ergiebt kein Resultat. Bei parenchymatöser Injektion treten am Hilus zahlreiche Stämmchen zu Tage, welche zwei kleine, am Hilus gelegene Drüschen füllen. Die Vasa efferentia der letzteren münden, zum Teil über das Pankreas hinweglaufend, in die um die Art. lienalis am oberen Rande des Pankreas gelegenen Lymphdrüsen. Keine Verbindungen mit den Lymphgefässen des Diaphragma.

Die Injektion des Pankreas gelingt besser als bei Leiche XX. Aus den Geflechten, welche die Läppchen umspinnen, entwickeln sich zahlreiche Stämme, welche in 8 am oberen Rande des Pankreas gelegene Lymphdrüsen einmünden. Einzelne derselben sind ungewöhnlich gross.

Eine Anzahl Stämme endet in einer auf der Vorderfläche des Pankreaskopfes gelegenen Drüse. Kommunikationen mit dem Lymphgefässsystem des Zwerchfells, speciell perforierende Lymphgefässe sind nicht nachzuweisen.

Vom Oesophagus werden wie bei Leiche XX. nur die dem Diaphragma benachbarten Partien injiciert. Da die Leiche inzwischen stark faul geworden ist, kommen bei Injektion der Schleimhaut zahlreiche Extravasate zustande. Immerhin sind eine Reihe von Abflussgefässen gut gefüllt. Sie verlaufen sämtlich in der Submucosa nach abwärts und münden in die Lymphdrüsen an der Cardia. Bei Injektion in die Dicke der Oesophaguswand hat sich ein feines, der Muscularis angehörendes Lymphgefässnetz gefüllt, doch stören zahlreiche Extravasate dessen Studium. Es finden sich keinerlei Beziehungen zum Lymphgefässsystem des Zwerchfells.

Resultate der anatomischen Untersuchungen.

Die Zusammenfassung der an den verschiedenen Leichen erhobenen Befunde soll entsprechend den mehr klinischen Gesichtspunkten dieser Arbeit in gröberen Zügen geschehen. Der Beschreibung anatomischer Einzelheiten überhebt mich die genaue Wiedergabe der wichtigeren Protokolle und der Hinweis auf die Tafeln I—III. Die Abbildungen wurden von mir direkt an der Leiche und zwar nach dem am besten gelungenen Präparate jeder Serie gezeichnet. Um die Zahl der Figuren nicht unnötig zu vergrössern und ihre Uebersichtlichkeit nicht zu stören, habe ich trotz gewisser, Kombinationsbildern anhaftender Nachteile die wichtigsten Ergänzungsbefunde von den übrigen Leichen nachträglich eingezeichnet, so dass die Lymphbahnen des Zwerchfells auf den Tafeln in einer Vollständigkeit wiedergegeben sind, wie sie bei Injektion einer einzelnen Leiche nicht erzielt wurde.

Die Lymphgefässe der unteren Zwerchfellfläche.
(Vergl. die Protokolle III—VIII und Taf. I, Fig. 1 und 2).

Die Lymphgefässinjektion gelang mir an der Unterfläche des Diaphragma nur im Bereich des Zwerchfellperitoneum selbst [1]). Auf den von Bauchfell freien Partien habe ich wohl die aus dem Peritoneum abführenden grösseren Lymphbahnen streckenweis darzustellen vermocht, nicht aber autochthone Netzwerke.

1) Die zum Netzbeutel gehörigen Peritonealabschnitte wurden nicht näher untersucht, da sie für unsere Fragestellung von untergeordneter Bedeutung sind.

Die Wurzelgeflechte des Zwerchfellperitoneums sind ausserordentlich reich und fein verzweigt. Löst man an gelungenen Präparaten das injicierte Peritoneum von der Unterlage ab und untersucht es bei Lupenvergrösserung, so erkennt man, dass mehrere Geflechte von Lymphgefässen übereinander liegen in einer solchen Dichte und Massenhaftigkeit, dass ein Entwirren und Verfolgen der einzelnen Bahnen fast unmöglich erscheint. Das Kaliber der klappenreichen Gefässe ist ein sehr verschiedenes, zwischen feinsten Verzweigungen erkennt man sehr ansehnliche Stämme. Letztere liegen besonders in den tieferen Schichten des Peritoneums und stellen den Uebergang zu den in der Subserosa verlaufenden abführenden Bahnen dar. Im allgemeinen sind die Lymphgefässe des Peritonealüberzuges auf dem Centrum tendineum erheblich zarter als auf der Pars musculosa, wo sie die Muskelbündel ganz dem Blicke entziehen.

An zwei Leichen (III und VIII) ist mir bei ganz flachem Einstechen allerfeinster Kanülen die Injektion eines sehr oberflächlich liegenden, äusserst zarten Lymphgefässnetzes gelungen, in welchem sich die Farbe jedoch nicht dauernd hielt. Das Netz füllte sich nach allen Seiten blitzschnell um den Einstich herum, aber während noch unter minimalem Druck weiter injiciert wurde, perlte an vielen Punkten der Farbstoff wieder heraus, und es blieb nur von einzelnen restierenden Farbtröpfchen eine zarte, diffuse Blaufärbung zurück. Das Austreten des Farbstoffes erfolgte nicht etwa aus früheren Einstichlöchern, sondern man hatte den Eindruck, als entleere er sich durch präformierte Oeffnungen oder als würden die Zellen des Peritonealepithelbelages durch den verdunstenden Aether auseinandergedrängt.

Dieser Vorgang, obwohl künstlich hervorgerufen, spricht vielleicht für ein besonderes Verhalten des Peritoneums auf dem Diaphragma, denn bei zahlreichen, gelegentlich anderer Untersuchungen vorgenommenen Injektionen am übrigen Peritoneum habe ich ein Wiederaustreten des Farbstoffes aus anderen als den früheren Einstichöffnungen niemals gesehen. Auch an der Pleura diaphragmatica ist mir etwas ähnliches nicht aufgefallen, wie ich denn die genannte Beobachtung auch nur an 2 von den 6 Injektionspräparaten des Zwerchfellperitoneums gemacht habe. Eine stärkere Fäulnis bestand übrigens bei den zwei Leichen nicht. — Trotz dieses etwas auffallenden Befundes scheint es nach den zahlreichen, bereits vorliegenden Untersuchungen und nach Präparaten,

welche ich selbst mittels der Silbermethode von lebenswarmen kindlichen Zwerchfellen angefertigt habe, wohl sicher, dass präformierte Stomata am menschlichen Diaphragma fehlen und dass die Lymphgefässe, wie überall, so auch hier geschlossene, weder mit den „Saftspalten" noch mit den serösen Höhlen kommunicierende Kanäle darstellen.

Während die Lymphgefässnetze des Peritonealüberzuges auf einer und derselben Zwerchfellhälfte in ausgiebigster Verbindung miteinander stehen, so dass man die Geflechte von einem gelungenen Einstich aus oft über grosse Strecken hin mit Farbstoff füllen kann, sah ich die Injektion niemals in nennenswerter Weise von einer auf die andere Seite übergehen. Dies Verhalten ist ungewöhnlich, denn im allgemeinen halten sich die Lymphgefässnetze nicht an die Medianlinie, sondern treten ohne Grenze von einer auf die andere Körperhälfte über. Auch am Zwerchfellperitoneum ist die Trennung in der Mittellinie nur eine scheinbare; sie ist in den anatomischen Verhältnissen begründet, denn der Peritonealüberzug der Unterfläche des Diaphragma stellt bekanntlich nicht eine einheitliche von rechts nach links über die Mittellinie hinweggehende Platte dar, sondern rechtes und linkes Bauchfellblatt stossen etwa in der Medianlinie zusammen, schlagen sich dann als Ligamentum falciforme hepatis nach abwärts und gehen auf die konvexe Leberfläche über. Die Tendenz der Lymphgefässe zu kontinuierlicher Ausbreitung in der Fläche kann also in einem Ueberschreiten der Mittellinie hier nicht zum Ausdruck kommen, wohl aber äussert sie sich darin, dass die Geflechte des Zwerchfellperitoneums in diejenigen des zugehörigen Blattes vom Ligamentum falciforme ohne Grenze übergehen. Präpariert man dieses Blatt von der unteren Zwerchfellfläche ab, so erkennt man seinen Ansatz inmitten der durch injicierten Lymphgefässe blaugefärbten Umgebung als einen hellen injektionsfreien Strich; nur einmal sah ich bei Lupenvergrösserung einige ganz feine Lymphgefässzweigchen diese sonst freie Zone kreuzen (vergl. Leiche III). Extravasate können übrigens leicht ein Uebergehen der Injektion von einer auf die andere Seite vortäuschen.

In eine gewisse Verbindung treten die beiden Hälften des Zwerchfellperitoneums dadurch, dass einige grössere abführende Lymphgefässe von rechts und links das Diaphragma perforieren und und in mediane, auf der Brustfläche des Zwerchfells gelegene Drüsen münden (Taf. I. Fig. 2 o). Ob in den retroperitonealen Abschnitten der unteren Diaphragmafläche Kommunikationen zwischen

rechtsseitigen und linksseitigen Lymphgefässen bestehen, kann ich nicht entscheiden, da mir in den genannten Partien der Nachweis originärer Lymphgefässnetze überhaupt nicht gelungen ist.

Wie auf das Ligamentum falciforme, so gehen die Lymphgefässe des Zwerchfellperitoneums auch kontinuierlich in diejenigen des parietalen Peritoneums über, sowohl an der vorderen wie an der seitlichen Bauchwand. Dies Verhalten kann nicht Wunder nehmen, denn zwischen parietalem und diaphragmatischem Peritoneum besteht keine Grenze. Dort, wo sich das parietale Bauchfell auf das Diaphragma fortsetzt, ist es mit der Unterlage locker verbunden, viel lockerer als in den oberen Partien der Bauchwand [1]), und beim Auf- und Absteigen des Zwerchfells verschiebt sich die Grenze zwischen parietalem und diaphragmatischem Peritoneum fortwährend. So versteht es sich eigentlich von selbst, dass zwischen den Lymphgefässen dieser beiden Bauchfellabschnitte eine Trennung nicht bestehen kann, und in der That lassen sich vom peritonealen Bauchfellüberzuge aus die Lymphgefässe des Zwerchfellperitoneums ohne weiteres injicieren und umgekehrt.

Als fast konstante Eigentümlichkeit der peritonealen Lymphgefässe des Zwerchfells ist mir aufgefallen, dass die tieferen Netzwerke über den grösseren Blutgefässstämmen ganz fehlen oder doch sehr viel spärlicher vorhanden sind als in den Zwischenräumen zwischen den Gefässen. An manchen besonders guten Präparaten, z. B. bei Leiche III, konnte man nach der Injektion den ganzen Gefässbaum der Vasa phrenica inff. als helles Geflecht inmitten des blauen Untergrundes erkennen (vergl. Taf. I, Fig. 1), die Netzwerke der Lymphgefässe lagen in den Fächern zwischen den Blutgefässen. Aehnliche Befunde hat offenbar Sappey beim Tier erhoben, wenigstens finde ich auf Tafel 44 seiner „Iconographie", welche die Zwerchfelllymphbahnen des Pferdes von der konvexen Fläche betrachtet wiedergiebt, die Fächer zwischen den Verzweigungen der Vena diaphragmatica ausgefüllt von Lymphgefässnetzen, die Partien über den Blutgefässen aber vollkommen frei von ihnen.

Den Blutgefässen folgt nach meinen Befunden die Mehrzahl der grösseren Lymphgefässstämme, welche aus den tieferen Schichten der Serosa in das subseröse Zellgewebe übergehen und in diesem bis zu den regionären Lymphdrüsen oder wenigstens bis zum Ein-

1) Vgl. Merkel, Handbuch der topographischen Anatomie. Bd. II. 1899. S. 598.

tritte in die Zwerchfellmuskulatur verlaufen.

Dem Reichtum des Zwerchfellperitoneums an originären Lymphgefässnetzen entspricht die Zahl und Mannigfaltigkeit der abführenden Lymphstämme. Unter diesen haben wir zwei grosse Gruppen zu unterscheiden. Die einen bleiben an der Unterfläche des Diaphragma und führen zu Drüsen im Inneren des Bauchraums, die anderen durchbohren das Zwerchfell und münden in Lymphdrüsen des Brustraums.

Bei der Beschreibung dieser Bahnen muss zwischen rechter und linker Zwerchfellhälfte unterschieden werden, denn die Lymphgefässe verlaufen am Diaphragma, besonders an der Bauchfläche, keineswegs immer symmetrisch, ein Verhalten, welches durch die anatomischen Besonderheiten, durch die ungleiche Lage der grossen Durchtrittsöffnungen und die damit zusammenhängende Verschiedenheit in der Anordnung der Lymphdrüsen erklärt wird (cf. Taf. 1, Fig. 1). Vielleicht ist der Verlauf der Lymphgefässe ebenso wie an der Brustfläche (s. u.), so auch an der Unterseite des Zwerchfells in der That symmetrischer, als es meinen Injektionen nach den Anschein hat, denn infolge der technischen Schwierigkeiten sind die Lücken in den Befunden gewiss nicht klein.

Von den im Bauchraum verbleibenden abführenden Bahnen habe ich folgende zu injicieren vermocht[1]): Auf der rechten Seite entstehen aus Geflechten am hinteren Ende der Sehnenplatte drei Gefässe (Taf. I, Fig. 1a), welche sich einem grösseren Aste der Arteria phrenica inf. anschliessen und mit demselben retroperitoneal medianwärts laufen, um in drei unterhalb des Foramen venae cavae gelegene, wohl noch den intercostalen Drüsen zuzurechnende Lymphknoten einzumünden (Taf. I. Fig. 1m). — Aus den peritonealen Geflechten auf dem hinteren Abschnitte der Pars costalis entstehen mehrere Gefässe, welche sich auf dem Crus laterale des Zwerchfells zu einem grösseren Stamme vereinigen (Taf. I, Fig. 1b und Fig. 2b). Dieser durchbohrt am Innenrande der Sehnenplatte die Muskulatur in annähernd senkrechter Richtung, gelangt unter die Pleura diaphragmatica, verläuft hier eine kurze Strecke weit nach hinten und durchbohrt nun den Zwerchfellmuskel zum zweiten Male. Auf diese Weise kehrt das Gefäss in die Bauchhöhle zurück, zieht retroperitoneal am

1) Es werden nur die grössten und wichtigsten Bahnen beschrieben und abgebildet, da die kleineren ausserordentlich variieren und ihre Aufzählung zu weit führen würde.

Rande des Crus laterale hinter der rechten Niere nach abwärts und mündet in eine zwischen den Querfortsätzen des II. und III. Lendenwirbels gelegene Lymphdrüse (Taf. I, Fig. 1 p.). Dieses Gefäss verbleibt also nicht im Bauchraum, sondern durchbohrt das Diaphragma zweimal und liegt somit eine kurze Strecke weit unter der Pleura im Brustraum. Es ist hier aufgeführt, weil es schliesslich doch zu einer im Bauchraum gelegenen Drüse gelangt. Ein derartig komplicierter Verlauf von Zwerchfelllymphbahnen mit mehrfacher Perforation der Muskulatur wird uns noch öfter begegnen.

Auf der linken Hälfte des Zwerchfellperitoneums wurden folgende im Bauchraum verbleibende abführende Lymphgefässstämme injiciert: Ein Gefäss (Taf. I, Fig. 1 c) entsteht aus den Geflechten am linken Rande des Mittellappens vom Centrum tendineum, verläuft annähernd sagittal parallel der Art. phren. inf. über die Sehnenplatte nach hinten, zieht dann retroperitoneal am Hiatus oesophageus vorbei auf dem Crus mediale nach abwärts und endet in einer Lymphdrüse (Taf. I, Fig. 1 n), welche hinter dem oberen Rande vom Pankreas vor der Aorta unterhalb ihrer Durchtrittsstelle durch das Diaphragma gelegen ist. — Von den Netzwerken auf dem vorderen Drittel der Muskelplatte kommt ein Gefäss, welches mit dem vorderen Aste der Art. phren. inf. nach hinten verläuft (Taf. I, Fig. 1 d). In Höhe des Hiatus oesophageus trifft es mit einem anderen, dem hinteren Aste der Arterie folgenden Gefäss (Taf. I, Fig. 1 e) zusammen, welches aus den Geflechten auf der Mitte und dem hinteren Drittel der Muskelplatte und vom linken Lappen des Centrum tendineum her die Lymphe abführt. Beide Gefässe vereinigen sich an der Teilungsstelle der Arterie zu einem starken Stamme, welcher in einer auf der Vorderfläche der Pars abdominalis oesophagi dicht unterhalb des Hiatus oesophageus gelegenen Lymphdrüse endet (Taf. I, Fig. 1 o).

Weit zahlreicher nun als die im Bauchraum verbleibenden Lymphstämme des Zwerchfellperitoneums sind diejenigen abführenden Bahnen, welche das Diaphragma durchbohren und zu Drüsen im Innern des Brustraumes führen. Wie aus einem Vergleich der angefertigten Präparate (cf. Taf. I, Fig. 2 und Taf. II, Fig. 1) hervorging, sind alle vom Zwerchfellperitoneum aus injicierten Lymphgefässe der oberen Diaphragmafläche identisch mit solchen der Pleura diaphragmatica. Die perforierenden Lymphgefässe des Zwerchfellperitoneums gehen also auf der dorsalen Diaphragmafläche nicht ihre eigenen Wege, sondern münden in die

Lymphbahnen der Zwerchfellpleura.

Auf beiden Diaphragmahälften vermochte ich fast konstant vom Peritoneum aus die grossen subpleuralen Hauptlymphstämme (Taf. I, Fig. 2a und Taf. II, Fig. 1a) zu injicieren, Sappey's „Plexus des troncs collecteurs", welche auf der Muskelplatte annähernd sagittal von hinten nach vorn verlaufen und bei Besprechung der pleuralen Lymphgefässe des Zwerchfells genau beschrieben werden sollen. Die Zahl der in diese grossen Stämme einmündenden perforierenden Bahnen ist eine sehr grosse; an einzelnen Leichen habe ich zwischen 15 und 20 solcher Gefässe auf jeder Seite gezählt. Auf eine genaue Beschreibung des sehr variablen Verlaufes kann verzichtet werden, es genügt der Hinweis auf die Protokolle und die Figur 2 der Tafel I.

Die „Plexus des troncs collecteurs" enden in Lymphdrüsen, welche auf der dorsalen Zwerchfellfläche in der Nähe des Ansatzes vom Diaphragma an der VII. und VIII. Rippe gelegen sind (Taf. I, Fig. 2p.). Ich möchte sie kurz als Glandulae phrenicae bezeichnen, da sie hauptsächlich Lymphe vom Zwerchfell erhalten. In diese Drüsen münden rechts ausser dem genannten Hauptlymphstamm mit seinen zahlreichen Wurzeln noch folgende perforierende Bahnen des Zwerchfellperitoneums: Ein starker Stamm (Taf. I, Fig. 2c) entsteht aus Geflechten auf den mittleren Partien der Pars musculosa, durchbohrt das Diaphragma unweit des Ansatzes an der VIII. Rippe und zieht dicht an der Zwerchfellinsertion subpleural zur Drüse. — Aus den peritonealen Netzwerken in der Nähe der Diaphragmainsertion an der VII. und VIII. Rippe gehen 2—3 starke Gefässe hervor (Taf. I, Fig. 2d und e), welche nach Durchsetzung des Zwerchfells fast direkt in die Glandulae phrenicae münden. — Einen sehr eigenartigen Verlauf nimmt ein Gefäss (Taf. I, Fig. 1f und Fig. 2f), welches aus den Geflechten zwischen der Gabelung der rechten Vasa phrenica inff. hervorgeht. Es zieht zuerst eine kurze Strecke subperitoneal in der Richtung der Muskelfasern nach aussen, durchbohrt dann die Muskulatur, um unter die Pleura zu gelangen, perforiert sehr bald die Muskulatur zum zweiten Male, geht wiederum subperitoneal in der Richtung der Muskelfasern weiter nach aussen, durchsetzt die Muskulatur zum dritten Male und endet nach kurzem subpleuralen Verlauf in die hintere Glandula phrenica. Dass ein Lymphgefäss das Zwerchfell dreimal durchsetzt, habe ich nur dieses eine Mal (bei Leiche VI) beobachtet. Eine Täuschung ist ausgeschlossen, ich habe den Befund seiner Merk-

würdigkeit halber mehrfach kontrolliert. Die Beobachtung erscheint weniger auffallend, wenn ich hinzufüge, dass diese dreimalige Durchbohrung des Diaphragma in einem und demselben Muskelinterstitium des zarten kindlichen Zwerchfells erfolgte, in dessen Verlauf also das Lymphgefäss abwechselnd unter dem Peritoneum und der Pleura diaphragmatica erschien. Wahrscheinlich ist dieses Hin und Her für die Funktion des Lymphgefässes von Bedeutung, denn es ist ihm so Gelegenheit gegeben, sowohl aus dem peritonealen wie aus dem pleuralen Diaphragmaüberzuge Lymphe abzuführen (vergl. S. 192). Ob auch an dem viel dickeren Zwerchfell des Erwachsenen ein ähnlicher Verlauf der Lymphgefässe vorkommt, konnte ich mangels geeigneten Materials nicht feststellen.

Auf der linken Diaphragmahälfte münden in die Glandulae phrenicae etwa die gleichen perforierenden Lymphgefässe wie rechts, nur das eben beschriebene kompliciert verlaufende Gefäss wurde links nicht beobachtet. Ein rechts nicht injiciertes Lymphgefäss sah ich bei Leiche III auf der linken Seite aus reichen, wirbelartig angeordneten Netzwerken des Peritoneums an der Grenze von vorderem und mittlerem Drittel der Muskelplatte entstehen (Taf. I, Fig. 1 g). Nach Durchbohrung der Diaphragma kam es am linken Rande der Basis pericardii unter der Pleura zum Vorschein und zog in der Richtung der Muskelfasern zur vorderen Zwerchfelldrüse (s. Taf. I, Fig. 2 g).

Weitere perforierende Lymphgefässe des Zwerchfellperitoneums münden in die unter der Pleura und zum Teil auch unter dem Pericard gelegenen Lymphdrüsen, welche sich um die Vena cava an ihrer Durchtrittsstelle durch das Diaphragma gruppieren (Taf. I, Fig. 2 g). Alle perforierenden Bahnen, welche zu diesen Drüsen ziehen, stammen, der rechtsseitigen Lage der Hohlvene entsprechend, von der rechten Zwerchfellhälfte, ein Uebertreten von der linken Seite habe ich nicht beobachtet. Im Ganzen konnte ich 8 hierher gehörige Lymphstämme injicieren. Vier derselben (Taf. I, Fig. 1 und 2 h i) führen Lymphe von den vorderen und mittleren Partien des Centrum tendineum und vom Bauchfellüberzuge der angrenzenden Muskulatur. Die vier anderen Gefässe (Taf. I, Fig. 1 und 2 k) stammen vom Peritoneum der hinteren sehnigen und muskulösen Zwerchfellabschnitte, folgen den hinteren Aesten der Vasa phrenica nach vorne, durchbohren das Sehnenblatt dicht am Foramen venae cavae und münden nach dem Durchtritt direkt in die Drüsen um die Hohlvene.

Schliesslich sind noch vereinzelte perforierende Gefässe zu erwähnen, welche aus den peritonealen Geflechten des vorderen Zwerchfelldrittels stammen, das Diaphragma im Interstitium zwischen Sternal- und Costalportion durchsetzen und zu einer oder zwei medianen, dicht an der Sternalinsertion gelegenen Drüsen ziehen (Taf. I, Fig. 2 o, vergl. auch S. 172).

Fast noch wichtiger als die Existenz zahlreicher perforierender Abflussgefässe ist die Thatsache, dass auch die eigentlichen autochthonen Lymphgefässnetze des peritonealen und pleuralen Zwerchfellüberzuges miteinander kommunicieren. Ich habe solche Kommunikationen besonders auf und neben dem Centrum tendineum nachweisen können (vergl. Taf. I, Fig. 2) und zwar bei mehreren Leichen vollkommen einwandsfrei, da keinerlei störende Extravasate zu Stande gekommen waren. Aus den vom Peritoneum her gefüllten Pleurageflechten führt die Injektion teils zu Drüsen im Brustraum (Taf. I, Fig. 2 l), teils zum subpleuralen Abschnitte derjenigen Lymphgefässe, welche vom Peritoneum kommend nach kurzem Verlauf unter der Pleura wieder in die Bauchhöhle zurückkehren (Taf. I, Fig. 2 b, m und n). Auf solchen Umwegen also gelangt unter Umständen peritoneale Lymphe wieder in den Bauchraum zurück. Eines der genannten Gefässe (n) konnte leider nicht bis zu Ende verfolgt werden, doch ergab der Vergleich mit anderen Präparaten, dass es zu Drüsen in der Bauchhöhle führen musste.

Die Lymphdrüsen des Zwerchfellperitoneums gehören folgenden Drüsengruppen an:

in der Bauchhöhle:

1) den Lymphogl. intercostales, jedoch nur den am weitesten nach abwärts gelegenen (Taf. I, Fig. 1 m),

2) den Lymphogl. coeliacae vor der Aorta (Taf. I, Fig. 1 n) und den wohl zur gleichen Gruppe gehörenden Lymphogl. cardiacae (Taf. I, Fig. 1 o),

3) den Lymphogl. lumbales und zwar den seitlichen, zwischen den Querfortsätzen der Lendenwirbel gelegenen Reihen derselben (Taf. I, Fig. 1 p);

in der Brusthöhle:

1) den Lymphogl. mediastinales anteriores. Zu dieser Gruppe möchte ich die median auf der Sternalportion des Zwerchfells gelegenen Drüschen (Taf. I, Fig. 2 o) und die oben als Gl and. phrenicae bezeichneten Lymphknoten (Taf. I, Fig. 2 p) rechnen.

2) den Lymphogl. mediastinales posteriores, denen wohl die um die Durchtrittsstelle der Hohlvene gruppierten Lymphdrüsen (Taf. I, Fig. 2 q) zugeteilt werden müssen.

Die Lymphgefässe der oberen Zwerchfellfläche (vgl. die Protokolle IX—XIV und Taf. II, Fig. 1 und 2).

Wie an der unteren so ist mir auch an der oberen Zwerchfellfläche die Darstellung von Lymphgefässen nur im Bereich der serösen Ueberzüge gelungen, doch kommen diese ja allein als Sitz übertragbarer Infektionen in Betracht. Bekanntlich ist das Diaphragma an seiner konvexen Fläche von drei serösen Häuten bedeckt: im Bereich der Muskelplatte und der Seitenlappen des Centrum tendineum von den beiden Pleuren, auf dem Mittellappen der Sehnenplatte vom Pericard.

Die Lymphgefässe der Basis pericardii sind schwer zu injicieren. Ich konnte bei Leiche X und XIII ausser feinen Wurzelgeflechten nur vereinzelte abführende Stämme streckenweis darstellen, welche sich den auf dem Diaphragma gelegenen vorderen Mediastinaldrüsen zuwandten. Der Nachweis perforierender Lymphgefässe, welche das Zwerchfell in der Richtung vom Herzbeutel zum Peritoneum oder umgekehrt durchsetzen, ist mir nicht gelungen.

Ausserordentlich reich an leicht injicierbaren Lymphgefässen ist der Pleuraüberzug des Zwerchfells. Die Wurzelgeflechte der Pleura diaphragmatica sind von Sappey bereits gut beschrieben und abgebildet worden[1]), meine Befunde stimmen mit den seinigen, was die autochthonen Netzwerke betrifft, in allen wichtigen Punkten überein.

Die Anordnung der Wurzelgeflechte ist aus Fig. 1, Taf. II zu ersehen. Im Bereich der beiden Seitenlappen des Centrum tendineum habe ich äusserst dichte und feine Lymphgefässnetze injiciert, auf dem vom Pericard bedeckten Mittellappen dagegen ist mir nach Ablösung der Herzbeutelbasis die Injektion stets missglückt infolge ausgedehnter Extravasatbildung, welche ich überall da zu Stande kommen sah, wo die Serosa vom Zwerchfell abpräpariert wurde. Sappey ist auf dem Mittellappen des Centrum tendineum der Nachweis von Lymphgefässnetzen ebenfalls nicht gelungen, doch spricht er sich aus vergleichend anatomischen Gründen für ihr Vorhandensein aus[2]).

1) Vgl. Description et iconographie ... Text S. 116 u. 117. Taf. 43—45.
2) l. c. S. 117.

Sehr charakteristisch ist die Anordnung der pleuralen Wurzelgeflechte auf den muskulären Partien der konvexen Zwerchfellfläche. Hier muss ein oberflächliches, in der Pleura selbst gelegenes (Taf. II, Fig. 1a) und ein tieferes subpleurales Netz (Taf. II, Fig. 1b) unterschieden werden. Die Darstellung der oberflächlichen, sehr feinen Geflechte gelingt gewöhnlich nur in der nächsten Umgebung der Einstiche, dann dringt der Farbstoff sofort in das tiefere Netz vor. Dieses ist, wie auf Taf. II Fig. 1(b) ersichtlich, sehr eigenartig und unregelmässig gestaltet. Zarte Gefässchen laufen in den Zwischenräumen zwischen den Muskelbündeln, eines dem anderen parallel, und verbunden werden sie durch querverlaufende, Leitersprossen vergleichbare, parallele Aeste, welche wiederum über grössere Strecken der Muskulatur in geradliniger Verbindung stehen. So kommen auf der ganzen Muskelplatte, besonders aber in den an das Centrum tendineum angrenzenden Partien regelmässige Gitterwerke zu Stande, welche mit den Geflechten auf der Sehnenplatte kontinuierlich zusammenhängen und kleinere, auch grössere Sammelgefässe entstehen lassen.

Ein Uebergehen der Lymphgefässinjektion vom Pleuraüberzuge der einen in denjenigen der anderen Diaphragmahälfte habe ich ebenso wenig beobachtet wie Kommunikationen zwischen den Lymphgefässen der Pleura diaphragmatica und denen der Basis pericardii. Das anatomische Verhalten der genannten serösen Häute zu einander erklärt dies ohne Weiteres, besteht doch zwischen den beiden Pleuren selbst im embryonalen Stadium niemals eine Verbindung[1]). Dagegen konnte ich mehrfach durch Injektion der parietalen Pleura in der Nähe ihrer Umschlagstelle auf das Zwerchfell feststellen, dass die Lymphgefässe der Pleura costalis und diaphragmatica in ausgiebiger Verbindung mit einander stehen (vgl. die Protokolle XI, XII, XVII, XVIII).

Unter den grossen abführenden Lymphgefässen der Pleura diaphragmatica finden wir, ganz entsprechend den bei Injektion des Zwerchfellperitoneum erhobenen Befunden, solche, welche in ihrem ganzen Verlauf bis zu den Lymphdrüsen im Thoraxinnern verbleiben, und andere, welche das Diaphragma durchbohren, um in Drüsen des Bauchraumes zu münden. Von den im Thorax verbleibenden Abflussgefässen fällt an jedem Präparat beiderseits ein sehr starker Stamm ins Auge (Taf. II, Fig. 1c), Sappey's „Plexus des troncs collecteurs". Nach meinen Befunden

1) Vgl. Minot, Entwicklungsgeschichte des Menschen. S. 490.

ist die Bezeichnung „Plexus" nicht für alle Fälle zutreffend, denn ich fand häufig nicht mehr als einen einzigen grossen Stamm. Der Eindruck eines Plexus wird oft dadurch hervorgerufen, dass von aussen und innen her zahlreiche Nebenflüsse an den Hauptstrom herantreten, die ihm auf kürzere oder längere Strecken parallel laufen können, oder auch dadurch, dass das Hauptgefäss hie und da in mehrere Aeste auseinandergeht, welche sich bald wieder vereinigen. Schliesslich aber entsteht in vielen Fällen nur ein besonders starkes Gefäss, welches im Bereich des Zwerchfellursprunges von der 7. Rippe in die Glandulae phrenicae (Taf. II, Fig. 1 α) mündet. Von diesen Drüsen habe ich meist zwei, selten drei, noch seltener nur eine auf jeder Seite gefunden.

Ausser den „Plexus des troncs collecteurs" sind noch folgende im Thoraxinnern verbleibende Abflussgefässe zu nennen: Zu den Glandulae phrenicae oder zum Hauptgefäss dicht vor seiner Einmündung in diese Drüsen verläuft eine Anzahl kleinerer Stämme (Taf. II, Fig. 1 d), welche Lymphe aus der auf den vorderen Partien der Pars costalis gelegenen Pleura und aus der Umgebung der Basis pericardii abführen. — Aus der gleichen Gegend und von den Geflechten auf der Pars sternalis kommt beiderseits ein grösseres Gefäss (Taf. II, Fig. 1 e). welches in eine oder zwei mediane, dicht am Sternum gelegene Drüsen mündet (Fig. 2 β). Dieses Gefäss kann auch als Vas efferens aus der vorderen Gland. phrenica hervorgehen. — Einen eigenartigen Verlauf sah ich ein linkerseits dem Hauptstamm parallel laufendes Lymphgefäss (Taf. II, Fig. 1 f) nehmen. Nach längerem subpleuralen Verlauf durchbohrte es auf der Mitte der Muskelplatte das Zwerchfell, zog eine kurze Strecke (Fig. 2 f) unter dem Peritoneum nach vorn, durchbohrte das Diaphragma zum zweiten Male und mündete nach Passierung einer kleinen Schaltdrüse in eine Glandula phrenica. Fast in seinem ganzen Verlauf lag also das Gefäss unter der Pleura, nur in etwa einem Fünftel seiner Länge infolge zweimaliger Durchbohrung des Diaphragma unter dem Peritoneum.

Zahlreiche im Thorax verbleibende Lymphgefässe münden in die Drüsen, welche um die Durchtrittsstelle der Vena cava unter Pleura oder Pericard gelegen sind (Taf. II, Fig. 1 γ). Ihre Vasa afferentia kommen von den benachbarten Teilen des Centrum tendineum und von den Geflechten auf der angrenzenden Muskulatur (Fig. 1 g). Ein geschlossener Ring von Lymphgefässen umgiebt die durchtretende Vena cava und verbindet die einzelnen Drüsen mit

einander, welche auch von einer medianen, zwischen Hiatus oesophageus und Basis pericardii gelegenen, aus dem umgebenden Centrum tendineum Lymphe aufnehmenden Drüse (Fig. 1 δ) Zuflüsse erhalten.

Wie am Peritonealüberzuge des Zwerchfells, so machen wir auch an der Pleura diaphragmatica die Erfahrung, dass die im Thorax verbleibenden Abflussgefässe weniger zahlreich sind als diejenigen, welche das Zwerchfell durchbohren und zu Drüsen im Innern des Bauchraumes führen. Die Mehrzahl der letzteren folgt an der Unterfläche des Diaphragma den Verzweigungen der Vasa phrenica inff. (s. Taf. II, Fig. 2). Nur die wenigen perforierenden Gefässe, welche die natürlichen Durchtrittsöffnungen des Zwerchfells benutzen[1]) (Taf. II, Fig. 1 und 2, i und r) und diejenigen, welche ganz hinten dicht an der Wirbelsäule, also ausserhalb des Bereiches der Stämme der Vasa phrenica perforieren (o, p, q), machen davon eine Ausnahme.

Auf der rechten Zwerchfellhälfte konnte ich folgende vom Brust- zum Bauchraum durchtretende Lymphgefässe injicieren: Aus den Geflechten auf den hinteren inneren Partien der Sehnen- und Muskelplatte geht ein grösserer Stamm (Fig. 1 und 2 h) hervor, welcher zwischen Crus intermedium und laterale das Zwerchfell durchbohrt, sich an der Unterfläche den Vasa phrenica inff. anschliesst und retroperitoneal mit denselben bis zu einer unterhalb des Hiatus aorticus an dessen rechter Umrandung gelegenen Lymphogl. coeliaca (Fig. 2 ε) verläuft. — Etwa aus der gleichen Gegend kommt ein Gefäss (Fig. 1 und 2 i), welches dem Innenrande des Centrum tendineum parallel von hinten aussen nach vorn innen über die Pars lumbalis hinwegzieht, die rechte Cirkumferenz des Hiatus oesophageus umkreist und an dessen vorderer Umrandung in der Medianlinie mit der Speiseröhre in die Bauchhöhle gelangt, um in eine auf der Vorderfläche der Pars abdominalis oesophagi gelegene Lymphdrüse (Fig. 2 ς) zu münden. — Ebenfalls eine präformierte Oeff-

1) Hier befinde ich mich nicht in Uebereinstimmung mit Sappey, welcher auf seinen Tafeln die zu den Lymphogland. coeliacae führenden Gefässe sämtlich den Hiatus aorticus passieren lässt. Diese Differenz in den Befunden ist von principieller Bedeutung für die uns beschäftigende Frage, denn nach Sappey's Abbildungen treten die Lymphgefässe der Pleura diaphragmatica in keinerlei Beziehungen zum Peritoneum der freien Bauchhöhle, während sie nach meinen auf dem Chirurgenkongress an Leichen demonstrierten Befunden grossenteils noch im Bereich des vorderen Peritonealüberzuges das Zwerchfell durchsetzen und so Beziehungen zwischen Brust- nnd Bauchhöhle vermitteln.

nung benutzt ein Gefäss (Fig. 1 und 2r), welches vom Uebergang des Seiten- in den Mittellappen der Sehnenplatte stammt und nach Kontourierung des Foramen venae cavae in dessen hinterer Hälfte zur Bauchhöhle durchtritt. Hier geht es auf dem Crus mediale nach abwärts und endet in einer im Winkel des Hiatus aorticus gelegenen Drüse (Fig. 2ε). — Nach aussen vom hinteren Ende des Centrum tendineum wird die Muskelplatte von einem Lymphgefäss (Fig. 1 und 2k) durchbohrt, welches sich an der Bauchfläche des Zwerchfells dem hinteren Aste der Arteria phrenica inf. anschliesst und mit demselben zuerst am Innenrande des Centrum tendineum, dann über Crus intermedium und mediale hinweg zu einer unterhalb des Durchtrittes der Aorta gelegenen Drüse (ε) verläuft. — Dicht am Ursprunge des Zwerchfells vom äusseren Ende der 12. Rippe treten zwei pleurale Lymphgefässe (Fig. 1 und 2l, m) zur Bauchhöhle durch. Wie das vorige Gefäss folgen sie den Vasa phrenica, bis sie am Hiatus aorticus in eine Lymphogl. coeliaca (ε) münden. — Den gleichen Verlauf nimmt ein Gefäss (Fig. 1 und 2n), welches aus den Geflechten auf dem rechten Lappen des Centrum tendineum stammt und am Innenrande des hinteren Endes der Sehnenplatte das Zwerchfell durchbohrt. — Schliesslich sind noch drei im Bereich des Crus laterale partis lumbalis perforierende Lymphgefässe zu erwähnen, welche ohne Anschluss an die Vasa phrenica inff. den lumbalen Drüsen sich zuwenden. Das eine Gefäss (Fig. 1 und 2o) durchsetzt das Zwerchfell dicht an der Grenze von Rippen- und Lendenteil und mündet nach kurzem Verlauf schräg über das Crus laterale in eine auf dem Arcus lumbocostalis lateralis zwischen M. psoas major und quadratus lumborum gelegene Lymphdrüse (Fig. 2ϰ). Die beiden anderen Gefässe (p, q) durchbohren neben einander das Diaphragma dicht an der Wirbelsäule, ziehen auf der Grenze von mittlerem und innerem Drittel des Crus laterale nach abwärts und münden in zwei Lymphogland. lumbales, von denen die eine (λ) zwischen den Querfortsätzen des 1. und 2., die andere (μ) zwischen denen des 2. und 3. Lendenwirbels gelegen ist.

Auf der linken Zwerchfellhälfte gelang mir der Nachweis folgender perforierender Gefässe: Die Lymphe vom Centrum tendineum sammelt sich in 5 das Diaphragma durchsetzenden Stämmen. Drei derselben (Taf. II, Fig. 1 und 2s), von hinten und vorn kommend, treffen sich am Innenrande der Sehnenplatte in Höhe des Hiatus oesophageus und münden nach Durchbohrung des Zwerchfells in die median auf der Pars abdominalis oesophagi gelegene

Drüse (Fig. 2 ζ). Das vierte und fünfte Gefäss (t und u) treten im Bereich des Centrum tendineum selbst an der Grenze seines mittleren und linken Lappens zur Bauchhöhle durch, schliessen sich den Vasa phrenica inff. an und münden in die um den Hiatus aorticus gelegenen Lymphogl. coeliacae (ε). — Ebenfalls mit den Blutgefässen der unteren Zwerchfellfläche zu den letztgenannten Drüsen läuft ein Gefäss (Fig. 1 und 2 v), welches aus den Gittergeflechten auf den der Sehnenplatte zunächst liegenden Abschnitten der Pars costalis entsteht und dicht am Aussenrande des Centrum tendineum nach hinten von der Basis pericardii die Muskulatur durchbohrt. — Aus den Netzwerken um das hintere Ende der Sehnenplatte schliesslich gehen 4 Gefässe (Fig. 1 und 2 w, x, y, z) hervor, welche nach ihrem Durchtritt zur Bauchhöhle sich namentlich den hinteren Verzweigungen der Vasa phrenica anschliessen und mit diesen Gefässen zu den Lymphogl. coeliacae verlaufen.

Wie bei der Injektion des Zwerchfellperitoneum so habe ich auch bei Untersuchung der Zwerchfellpleura nachweisen können, dass die Wurzelgeflechte dieser beiden serösen Häute durch die Substanz des Diaphragma hindurch mit einander in Verbindung treten. Ich fand solche Kommunikationen besonders um die Verzweigungen der Vasa phrenica inff. herum, sowohl im Bereich ihrer vorderen als auch ihrer hinteren Aeste (Taf. II, Fig. 2 +). Die Lymphe aus diesen von der Pleura her injicierten Peritonealgeflechten fliesst entweder zu Drüsen im Inneren der Bauchhöhle (Lymphogland. coeliacae) oder die aus den Geflechten hervorgehenden Stämme (Fig. 1 und 2*) durchbohren wieder das Zwerchfell und führen die Lymphe zum Brustraum zurück in die um die Vena cava gruppierten Drüsen.

Ein Vergleich zwischen den Injektionsbefunden an Peritoneum und Pleura diaphragmatica (vergl. die Taf. I und II) ergibt, dass die Lymphgefässe einer Zwerchfellhälfte niemals in die der anderen übergehen, dass dagegen obere und untere Fläche einer jeden Zwerchfellhälfte ihre Lymphe durch die gleichen Abflussgefässe den gleichen (auf S. 178 bereits beschriebenen) Lymphdrüsen zuschicken. Die Gefässe, welche vom Zwerchfellperitoneum aus Lymphe zu Drüsen im Innern des Bauchraums führen, nehmen auch die perforierenden Bahnen von der Zwerchfellpleura auf und umgekehrt. Die grössten Lymphgefässstämme des Diaphragma führen sämtlich sowohl pleurale wie peritoneale Lymphe, das Lymphgefässsystem von Peritoneum und Pleura diaphragmatica ist also

auf jeder einzelnen Zwerchfellhälfte ein einheitliches.

Beziehungen zwischen den Lymphgefässen des Zwerchfells und denen benachbarter Organe.

Von den dem Zwerchfell benachbarten Organen wurden Leber, Milz, Oesophagus und Pankreas auf etwaige Lymphgefässverbindungen mit dem Diaphragma untersucht, die ersteren beiden als häufige Ausgangspunkte eitriger Processe in der Umgebung des Zwerchfells eingehend, die letzteren beiden je zweimal (Leiche XX und XXI). Während die Lymphgefässe der Milz, des Pankreas und des Oesophagus nach meinen eigenen Untersuchungen und den in der Litteratur vorhandenen Angaben [1]) keine Beziehungen zum eigentlichen Lymphsystem des Diaphragma eingehen, tritt die Leber in ausgiebigste Lymphgefässverbindung mit dem Zwerchfell, und zwar passieren ihre Lymphbahnen nicht nur das Diaphragma auf dem Wege zu den regionären Drüsen, die Leberlymphgefässe verbreiten sich auch in und unter dem serösen Ueberzuge der konvexen Zwerchfellfläche.

Im einzelnen hat die Untersuchung der Leber folgende Resultate ergeben: In Beziehung zum Zwerchfell treten diejenigen Leberlymphbahnen, welche in den grossen Befestigungsbändern verlaufen. Ein Teil dieser Gefässe und zwar solche, die beiderseits vom Lig. coronarium und vom Lig. triangulare stammen, benutzen die untere Diaphragmafläche und die Zwerchfellschenkel nur, um auf ihnen bis zu den vor der Aorta oberhalb des Ursprunges der Art. mesent. sup. gelegenen Gland. coeliacae zu verlaufen (Taf. III a).

Wichtiger sind eine Reihe starker Lymphgefässe, welche auf dem Wege zu Drüsen des Brustraums das Zwerchfell durchbohren. Hier sind zunächst die mächtigen Lymphstämme zu nennen, welche von der konvexen Leberfläche stammend im Ligam. falciforme verlaufen (Taf. III b). Sie entstehen aus unendlich fein verzweigten Geflechten in der Umgebung des Ansatzes vom Ligam. falciforme, steigen in diesem Bande zu grösseren Gefässen vereinigt

1) Vgl. die Protokolle X, XV, XVI, XX, XXI; ferner Merkel, Handbuch der topogr. Anatomie. Bd. II. S. 376, 542, 563; Sappey l. c. S. 75, 98 und 99 und eine unter Leitung von Stahr entstandene Arbeit von Sakata, Ueber die Lymphgefässe des Oesophagus und über seine regionären Lymphdrüsen mit Berücksichtigung der Verbreitung des Carcinoms. Mitteilungen aus den Grenzgebieten der Medicin und Chirurgie, Bd. XI, Heft 5. (Während der Korrektur dieser Arbeit erschienen.)

empor, schliessen sich zu immer voluminöseren Stämmen zusammen und langen an der unteren Zwerchfellfläche gewöhnlich in der Zahl von 1—3 ungewöhnlich starken Gefässen an. Nach Passage einer nicht konstanten Schaltdrüse an der unteren Diaphragmafläche perforieren sie das Zwerchfell mehr oder weniger nahe dem Ursprunge der Pars sternalis, durchsetzen eine oder zwei mediane im Winkel zwischen Sternum und Diaphragma gelegene Drüsen, gehen auf die vordere Brustwand über und schliessen sich hier den Vasa mammaria an. Auffallend ist, dass sie sich fast immer nach links wenden; unter den 5 untersuchten Leichen war nur eine (XIX), bei welcher die Gefässe den rechten Vasa mammaria folgten. Der Verlauf an der vorderen Brustwand variiert vielfach, ich verweise diesbezüglich auf die Protokolle; meist werden zahlreiche Lymphdrüsen durchsetzt, bis die obere Brustapertur erreicht ist. Hier tritt gewöhnlich eine Teilung ein; während ein oder mehrere Gefässe in den Ductus thoracicus münden (Taf. III b 1), endet ein Stamm (Taf. III b 2) in einer tiefen Lymphdrüse der Fossa supraclavicularis (Taf. III α). Unter den 5 Leichen wurde die Injektion einer supraclavicularen Lymphdrüse von der Leber aus dreimal beobachtet, und zwar war zweimal (XV, XVI) eine linksseitige, einmal (XIX) eine rechtsseitige Drüse injiciert.

Bei Leiche XVI wurde ein ungewöhnlicher Endverlauf der aus dem Lig. falciforme stammenden Leberlymphbahnen beobachtet. Während einzelne dieser Gefässe in eine supraclaviculare Drüse mündeten, bog die Mehrzahl (Taf. III c) in Höhe der 1. Rippe plötzlich nach unten ab, ging auf den Mittelraum über und gelangte nach Passage einer Drüse und Kreuzung des N. phrenicus in den dreieckigen Raum zwischen diesem Nerven und dem Vagus, um hier in einer grossen auf der Aorta am vorderen Rande des Vagus dicht oberhalb des Recurrensabganges gelegenen Drüse zu enden. Wie so häufig, haben wir hier einen scheinbar retrograden Verlauf von Lymphgefässen: die von der Leber in denBrustraum aufsteigenden Bahnen kehren plötzlich um und laufen wieder in der Richtung gegen die Leber zurück (vergl. auch das Protokoll von Leiche XV S. 162). Auch die von der Pleura zum Bauchraum durchtretenden Lymphgefässe des Zwerchfells verlaufen scheinbar retrograd, hatte man doch bisher angenommen, dass die Lymphe nur in der Richtung von der Bauch- zur Brusthöhle fliessen könne. Ich möchte hier eine Stelle aus der bereits erwähnten Burckhardt'schen Arbeit citieren[1]: „Aber

1) l. c. S. 733.

selbst wenn eine solche direkte Kommunikation (der Lymphgefässe von Brust- und Bauchhöhle durch das Zwerchfell hindurch) existieren würde, wäre es schwer erklärlich, warum die Mikroorganismen diesen Weg in dem einen Fall von der Pleura zum Peritoneum, im anderen Fall umgekehrt machen würden; eine durch die Lymphgefässe vermittelte, aber gegen den Lymphstrom verlaufende Affektion ist schwer denkbar, jedenfalls nicht sicher bewiesen. Lymphangitiden, die bei akuten Entzündungen der Achselhöhle oder des Oberarms am Vorderarm heruntersteigen, sind unseres Wissens bisher nicht beobachtet worden." Mit der Bezeichnung „retrograd" und „gegen den Lymphstrom" muss man vorsichtig sein, denn die Beurteilung der Stromrichtung in einem Lymphgefäss ist oft nur durch direkte Beobachtung der Injektion möglich. So sah ich bei Untersuchungen, welche an der Schilddrüse angestellt wurden, unter zahlreichen von der Thyreoidea nach abwärts verlaufenden Lymphbahnen in einem Gefäss plötzlich den Farbstoff am Hals in die Höhe steigen und von einer Gland. cervicalis inf. aus eine obere cervikale Lymphdrüse füllen. Hätte man hier die Injektion nicht direkt beobachtet, so hätte das Gefäss bei der Präparation als das Vas efferens, nicht als das Vas afferens der oberen Cervikaldrüse imponiert. Der Einwurf, dass eine künstliche Procedur, wie die Farbstoffinjektion, ein Urteil über die Stromrichtung in einem Lymphgefäss nicht gestatte, ist unberechtigt, denn die Klappen der Lymphgefässe machen es sowohl der strömenden Lymphe wie dem einfliessenden Farbstoffe unmöglich, gegen den Strom zu schwimmen. Wäre dies nicht der Fall, so wäre die Lymphgefässinjektion mit keinerlei Schwierigkeiten verbunden; man brauchte nur die grössten Stämme aufzusuchen und centrifugal zu injicieren. Leider ist das nicht möglich.

Von anderen das Zwerchfell durchsetzenden Leberlymphgefässen sind noch folgende zu nennen: Starke Stämme aus dem oberen Blatte des rechten Ligamentum coronarium treten mit der Vena cava zusammen durch deren Foramen hindurch (Taf. III d) und münden in zwei Drüsen, welche unter dem Pericard dicht an der Hohlvene gelegen sind und auch perforierende Lymphgefässe des Zwerchfellperitoneums aufnehmen. — Einen anderen Lymphstamm aus dem rechten Ligament. coronarium sah ich bei Leiche XIX zu den bronchialen Lymphdrüsen verlaufen. Das Gefäss (Taf. III e) durchsetzt das Zwerchfell zusammen mit der Vena cava, geht dann auf den Herzbeutel über, zieht dicht oberhalb der Basis pericardii eine kurze Strecke weit gegen die Wirbelsäule hin, biegt nach Passierung einer

Drüse nach aufwärts um und folgt nun der Vena cava, an ihrer hinteren Begrenzung auf dem Pericard gelegen. In Höhe des Lungenhilus teilt sich das starke Gefäss in zwei Aeste. Einer derselben mündet in eine im Angulus bifurcationis tracheae gelegene Lymphogl. tracheobronchialis inf.[1]), der andere stärkere Ast folgt der Vena cava sup. und füllt eine Kette vorderer mediastinaler Lymphdrüsen, welche zwischen Trachea einerseits, Vena cava und anonyma andererseits oberhalb des Eintrittes der V. azygos in die Cava gelegen sind.

Von besonderer Wichtigkeit sind diejenigen Lymphgefässe der Leber, welche nach Perforation des Zwerchfells in und unter der Pleura diaphragmatica sich ausbreiten. Die Lymphe der Leber fliesst hier in denselben Bahnen wie die Lymphe des pleuralen und auch des peritonealen Zwerchfellüberzuges. Zunächst ist ein dem linken Ligam. triangulare entstammendes Sammelgefäss zu nennen (Taf. III f), welches anfänglich auf der unteren Diaphragmafläche läuft, bis es auf der Grenze von Pars costalis und lumbalis senkrecht das Zwerchfell durchbohrt. Unter der Pleura angelangt, biegt es in scharfem Winkel medianwärts um, geht in frontaler Richtung bis fast zur Mittellinie und teilt sich hier in drei Aeste. Diese verbleiben nun aber nicht in der Brusthöhle, sondern perforieren das Diaphragma zum zweitenmale, um in die Bauchhöhle zurückzukehren und mit anderen Lymphgefässen aus dem Lig. coronarium und triangulare in die Lymphogl. coeliacae zu münden.

Noch eigenartiger und wichtiger ist der bei 3 Leichen (XVI, XVII, XVIII) beobachtete Verlauf von Leberlymphgefässen, welche im rechten Lig. triangulare zum Zwerchfell gelangen (Taf. III g). Sie durchbohren das Diaphragma nach aussen vom hinteren Ende des Centrum tendineum, verlaufen als starker, mehrfach geteilter und wieder vereinigter Lymphstamm, welcher wohl mit Sappey's „Plexus des troncs collecteurs" identisch ist, unter der rechten Pleura diaphragmatica annähernd sagittal nach vorn und münden in die rechtsseitigen Glandulae phrenice. Bei zwei Leichen (XVI und XVII) gingen vom Hauptstamm einige Seitengefässe ab, welche zu den Drüsen um die Vena cava führten. Einer dieser Seitenäste erschien in einem Muskelinterstitium des dünnen kindlichen Zwerchfells eine kurze Strecke weit unter dem Diaphragma-Peritoneum und nahm hier zwei feine peritoneale Gefässchen auf.

Bei Leiche XVI wurde sogar eine zweifellose Kommuni-

1) Vgl. Sukiennikow, Berlin. klin. Wochenschr. 1903. Nr. 14, 15, 16.

kation zwischen Lymphgefässen der Leber und den eigentlichen Wurzelgeflechten der Pleura diaphragmatica beobachtet. Da keinerlei Extravasate bestanden, ist der Befund einwandsfrei. Die betreffenden Leberlymphgefässe entstammten dem äussersten Abschnitte des Ligam. coronarium, durchbohrten das Diaphragma und traten dann am hinteren Ende des rechten Lappens vom Centrum tendineum mit den Wurzelgeflechten der Pleura diaphragmatica in Verbindung (Taf. III h).

Es ist gewiss kein Zufall, dass unter den 4 Leichen, welche so intime Lymphgefässverbindungen zwischen Leber und Pleura diaphragmatica aufwiesen, drei waren, bei welchen dieser Befund ausschliesslich auf der rechten Körperhälfte erhoben wurde. In einem späteren Teil der Arbeit werden wir sehen, dass die genannten Beobachtungen ein Licht auf gewisse Besonderheiten in der Ausbreitung infektiöser Processe von der Bauch- zur Brusthöhle werfen (s. S. 200).

Die Resultate der anatomischen Untersuchungen lassen sich in folgenden Sätzen zusammenfassen:

1. Sowohl der pleurale wie der peritoneale Ueberzug des Diaphragma sind ausserordentlich reich an Lymphgefässen; im Zwerchfellperitoneum liegen sie sogar in mehreren dichten Netzwerken übereinander.

2. Die Wurzelgeflechte des parietalen Peritoneum- und Pleurablattes stehen mit denen der Zwerchfellserosa in kontinuierlicher Verbindung.

3. Es giebt am Diaphragma sehr zahlreiche perforierende Lymphgefässe, und zwar durchbohren dieselben das Zwerchfell sowohl in der Richtung vom Peritoneum zur Pleura als auch umgekehrt von der Brust- zur Bauchhöhle.

4. Die regionären Lymphdrüsen, denen die Zwerchfelllymphe zufliesst, liegen an der Brustfläche auf den vorderen, an der Bauchfläche unter den hinteren Partien des Diaphragma.

5. Jede Zwerchfellhälfte ist ein geschlossenes Lymphgebiet. Weder die Wurzelgeflechte von Zwerchfell-Pleura und -Peritoneum noch die aus ihnen abführenden Lymphgefässe gehen von einer auf die andere Seite über, nur durch vereinzelte median gelegene Lymphdrüsen wird eine gewisse Verbindung hergestellt. Dagegen sind auf der gleichen Zwerchfellhälfte der

pleurale und peritoneale Ueberzug durch perforierende Abflussgefässe und Kommunikationen zwischen den Wurzelgeflechten ausgiebig verbunden. Wie eng die Beziehungen zwischen Peritoneum und Pleura auf einer Zwerchfellhälfte sind, geht daraus hervor, dass, wenigstens am kindlichen Zwerchfell, mancher grössere Lymphstamm abwechselnd unter der Pleura und unter dem Peritoneum des Zwerchfells verläuft.

6. Von den Nachbarorganen tritt nur die Leber, diese aber in sehr enge Lymphgefässverbindung mit dem Zwerchfell. Nicht nur, dass Leberlymphbahnen die untere Diaphragmafläche passieren oder auf dem Wege zu Drüsen des Brustraums das Zwerchfell durchbohren, auch in und unter der Pleura diaphragmatica breiten, besonders rechts, die Leberlymphbahnen sich aus, und zahlreiche Lymphgefässe und Drüsen des Zwerchfells führen auch Lymphe aus der Leber.

7. Ein Teil der Leberlymphbahnen mündet nach Durchbohrung des Zwerchfells in Lymphdrüsen der linken, selten der rechten Fossa supraclavicularis.

Entwicklungeschichtliche Bemerkungen.

Aufklärung über einige Besonderheiten des Lymphgefässsystems am Zwerchfell bringt die Entwicklungsgeschichte. Nach Merkel[1]) bildet sich das Diaphragma aus dem sog. Septum transversum (His), einem Gewebewulst, welcher ausser der Zwerchfellanlage noch die zum Herzen laufenden grossen Venen und die Anlage der Leber enthält, und zwar entsteht das Zwerchfell aus dem zwischen Pericardial- und Bauchhöhle gelegenen Septumabschnitte, sowie aus der Falte, welche die Verbindung zwischen Pleurahöhlen und Bauchhöhle aufhebt[2]). Das Septum transversum geht im Innern der vorderen Bauchwand von einer Körperseite zur anderen; im Anschluss an die Leberentwicklung treten dann aus der hinteren Rumpfwand plattenartige Falten vor, welche mit der Zwerchfellanlage verschmelzen.

Somit entsteht das Diaphragma aus zwei getrennten Hälften, und zwischen ihnen klafft bis zum zweiten Foetalmonat die weite Spalte, welche Brust- und Bauchhöhle verbindet. In dieser Genese könnte man vielleicht die Ursache sehen, dass auch im späteren Leben die beiden grossen Körperhöhlen mittels zahlreicher Lymphgefässe durch das Zwerchfell hindurch kommunicieren. In-

1) Handbuch der topograph. Anatomie. Bd. II. 1899. S. 265.

2) Vgl. Minot, Entwicklungsgeschichte des Menschen. 1894. S. 495.

dessen ergiebt das genauere Studium der Entwicklungsgeschichte, dass das Zwerchfell bereits zu einer Zeit voll ausgebildet ist und Peritoneal- und Pleurahöhle von einander trennt, in welcher es Lymphgefässe überhaupt noch nicht enthält. Diese wachsen erst später vom absteigenden Ductus thoracicus in die Substanz der Diaphragma hinein.

Wohl aber dürfen wir die Thatsache, dass das Septum transversum ausser der Zwerchfellanlage noch die dem Herzen zustrebenden grossen Venen und die Anlage der Leber enthält, zur Erklärung dafür heranziehen, dass von allen Nachbarorganen nur die Leber in intime Lymphgefässverbindung mit dem Zwerchfell tritt und dass die Leberlymphbahnen auf ihrem Wege in den Brustraum mit Vorliebe den grossen, zum Herzen ziehenden Venen folgen.

Physiologisches.

Welche Schlüsse gestatten die obigen Befunde auf die Lymphbewegung im Bereich des Zwerchfells?

Als die beiden für die Beförderung der Diaphragmalymphe massgebenden Faktoren haben wir anzusehen 1) die Druckdifferenz zwischen Brust- und Bauchhöhle und 2) den wechselnden Kontraktionszustand der Zwerchfellmuskulatur.

Was zunächst die Druckdifferenz zwischen Brust- und Bauchhöhle anbelangt, so wird im Allgemeinen angenommen, dass der mittere Druck in der Brusthöhle ein negativer, in der Bauchhöhle ein positiver sei. Unter diesen Umständen würde die Druckdifferenz zwischen den beiden Körperhöhlen nur auf die Lymphe in den vom Peritoneum zur Pleura perforierenden Bahnen bewegend einwirken können, für die in umgekehrter Richtung von der Brust- zur Bauchhöhle durchtretenden Lymphgefässe würde sie bedeutungslos sein, ja sie würde in ihnen der Lymphbewegung geradezu entgegenarbeiten.

Das ist nicht sehr wahrscheinlich, und in der That liegen die Verhältnisse wohl auch ein wenig anders. Wir müssen annehmen, dass in der nächsten Umgebung des Zwerchfells, in den dicht oberhalb und dicht unterhalb des Diaphragma gelegenen Abschnitten der Brust- und Bauchhöhle, kein mittlerer, in der einen Höhle negativer, in der anderen positiver Druck herrscht, vielmehr müssen wir hier mit einem fortwährenden Schwanken des Druckes rechnen. Bei der Inspiration geht das Zwerchfell nach abwärts; in diesem Moment wird an seiner auf die Leberkonvexität drückenden unteren Fläche der Druck positiv, während er an der oberen, von der Lun-

genbasis zurückweichenden Fläche negativ werden muss: die Lymphe strömt in den vom Peritoneum gegen die Pleura perforierenden Bahnen. Bei der Exspiration geht das Zwerchfell nach aufwärts; seine obere Fläche folgt der zurückweichenden Lunge und, wenn der Druck hier auch nicht positiv wird, so steigt er doch gegenüber der vorhergehenden Phase, in welcher das Diaphragma die elastische Lunge ausdehnen musste; die untere Zwerchfellfläche aber sucht sich von der schweren Leber zu entfernen, muss in aufrechter Stellung sogar die Leber in die Höhe ziehen. Hier wird der Druck sicher negativ, die Lymphe strömt in den von der Brust- zur Bauchhöhle durchtretenden Bahnen.

Die überaus zahlreichen Klappen der Zwerchfelllymphgefässe verhindern während des der Lymphbewegung ungünstigen Druckes ein Rückwärtsströmen der Lymphe.

Ganz besonders zweckmässig gebaut erscheinen unter Berücksichtigung dieser Verhältnisse die oben eingehend beschriebenen Lymphgefässe, welche zwei- ja dreimal die Muskelplatte des Zwerchfells durchsetzen und abwechselnd unter dem Peritoneum und unter der Pleura verlaufen. In ihnen wirken positiver und negativer Druck gleichzeitig bewegend auf die Lymphe. Bei der Inspiration fliesst dieselbe vom subperitonealen zum subpleuralen Abschnitte des Gefässes, die folgende Exspiration treibt die Lymphe weiter aus der unter der Pleura gelegenen Strecke zu derjenigen unter dem Peritoneum; ein Rückfliessen wird durch die Klappen verhindert. Da diese mehrfach perforierenden Gefässe sowohl aus dem Brustfell- wie aus dem Bauchfellüberzuge des Zwerchfells Lymphe aufnehmen, so ist ihr auf den ersten Blick höchst auffallender Verlauf gerade am Diaphragma hervorragend zweckmässig für die Bewegung der Lymphe.

Nicht minder bedeutsam als die Druckdifferenz zwischen Brust- und Bauchhöhle ist für die Weiterbeförderung der Zwerchfelllymphe der wechselnde Kontraktionszustand der Diaphragma-Muskulatur. Betrachtet man z. B. die Gitterwerke der pleuralen Lymphgeflechte (Taf. II. Fig. I), so kann man sich eine praktischere Anordnung der Lymphgefässe eigentlich kaum vorstellen. Dadurch, dass die feinen Gefässchen in der Längsrichtung der Muskelbündel verlaufen, machen sie ebenso wie alle die zahlreichen in den Muskelinterstitien gelegenen Abflussgefässe und die grossen Stämme, welche auf den Zwerchfellschenkeln absteigen, jede Bewegung der Muskulatur mit, verkürzen sich, wenn diese sich zusammenzieht, werden wieder länger, wenn diese erschlafft. Dadurch

kommt eine abwechselnde Saug- und Druckwirkung zu Stande, und das Zwerchfell repräsentiert somit ein Pumpwerk für die Lymphe, dem kaum ein anderes Organ des Körpers an die Seite gestellt werden kann.

Mit diesen vollendeten Einrichtungen für die Weiterbeförderung der Lymphe hängt wohl auch die Bedeutung des Zwerchfells für die Resorption aus der Bauchhöhle zusammen. Begünstigt wird dieselbe durch den ungewöhnlichen Reichtum des peritonealen Zwerchfellüberzuges an Lymphgefässen, die wir ja in mehreren dichten Geflechten übereinanderliegend fanden. Die grosse Rolle, welche das Zwerchfell bei der Bauchfellresorption spielt, ist durch so zahlreiche experimentelle Arbeiten klargestellt worden, dass ein Eingehen auf diese Frage überflüssig erscheint. Nur eine aus neuester Zeit stammende Publikation möchte ich erwähnen, da sie besonders chirurgische Gesichtspunkte berücksichtigt. Clairmont und Haberer[1]) haben an der v. Eiselsberg'schen Klinik Versuche über das Verhalten des gesunden und veränderten tierischen Peritoneums angestellt und dabei ausser zahlreichen anderen Befunden auch den erhoben, dass Ausschaltung des peritonealen Zwerchfellüberzuges eine hochgradige Verzögerung der Bauchfellresorption zur Folge hat. Wurde die peritoneale Diaphragmafläche mit einer dünnen Kollodiumschicht bedeckt, so ergab sich nach intraperitonealer Injektion von Jodkali eine Verzögerung des Eintrittes der Jodreaktion im Harn bis zu einer Stunde. Von zwei gleich schweren Kaninchen, denen $^1/_2$ mg Strychnin in die Bauchhöhle injiciert worden war, zeigte das mit Zwerchfellausschaltung vorbehandelte Tier die ersten leichten Vergiftungserscheinungen erst nach 23 Minuten, während bei dem Kontrolltier die Strychninvergiftung schon nach 5 Minuten mit voller Intensität einsetzte.

Vergleich der anatomischen Befunde mit pathologischen Zuständen des Menschen.

Zunächst muss festgestellt werden, dass mit dem sicheren Nachweis zahlreicher in beiden Richtungen perforierender Lymphgefässe das Hauptargument fortfällt, welches bisher gegen die Verbreitung von Infektionen durch die Lymphbahnen des Zwerchfells ins Feld geführt worden ist: man hatte das Vorhandensein solcher perforierender Lymphgefässe strikt geleugnet. Jetzt, wo wir dieselben in ihrer ganzen Mannigfaltigkeit kennen, erklären sie uns manches Krankheitsbild in einfacher Weise. Zu der Annahme, dass am

1) Wiener klin. Wochenschr. 1902. Nr. 45.

Zwerchfell der Lymphweg weniger häufig benutzt werde, als an anderen Körperteilen, haben wir keine Veranlassung; im Gegenteil, die bekannten Versuche v. Recklinghausen's, Ludwig's und vieler Anderer, welche selbst unbelebte korpuskuläre Elemente mit Leichtigkeit in die Zwerchfelllymphbahnen vordringen sahen, ferner die vollkommenen Einrichtungen für die Bewegung der Lymphe, welche wir am Diaphragma kennen gelernt haben, sprechen entschieden dafür, dass das Zwerchfell ganz besonders geeignet ist, krankhafte Processe mittels seiner Lymphgefässe zu verbreiten.

Von neueren Autoren hat sich, wie bereits erwähnt, besonders Burckhardt dagegen ausgesprochen, dass bei der Uebertragung von Infektionen durch das Diaphragma hindurch die Lymphgefässe des Zwerchfells eine Rolle spielen.

Als Gründe führt er, ausser dem mangelnden anatomischen Nachweis perforierender Lymphgefässe, die Resultate seiner experimentellen und pathologisch-anatomischen Untersuchungen an. Es gelang ihm weder bei Versuchstieren, denen er Bakterien auf die Pleura diaphragmatica brachte, noch bei einschlägigen Sektionen menschlicher Leichen die Mikroorganismen in den Lymphbahnen des Zwerchfells nachzuweisen, vielmehr fand er stets, dass die Keime nach Zerstörung des Endothelbelages in das Zwerchfell einwuchsen, dasselbe eventuell durchwucherten, ohne dass sie präformierte Lymphbahnen benutzten.

Gegen Burckhardt's Anschauungen ist einzuwenden, dass die Resultate von Tierexperimenten und Sektionen nicht ohne weiteres auf die Verhältnisse beim lebenden Menschen angewandt werden können. Gewiss kommt es oft genug vor, dass das Zwerchfell von Mikroorganismen durchwuchert wird. Bei so schweren, rasch tödlich verlaufenden, zum Teil der allgemeinen Sepsis angehörenden Erkrankungen, wie sie in Burckhardt's beweisendsten Fällen (II, 1, 2, 3) vorlagen, werden wir stets damit zu rechnen haben. Ausserdem wird wohl jede der keineswegs seltenen Zwerchfellperforationen durch solche Bakterieninvasion eingeleitet. Aber was für den einen Fall gilt, gilt nicht für jeden anderen. Ziehen wir andere Eiterungen zum Vergleich heran, so ist es klinisch und pathologisch-anatomisch etwas durchaus Verschiedenes, ob ein Eiterherd seinen Durchbruch vorbereitet oder ob die in ihm enthaltenen Keime sich auf dem Lymphwege weiter verbreiten. Worauf diese Verschiedenheiten beruhen, ist uns zur Zeit noch verschlossen. Selbst an Körperteilen, welche der Beobachtung direkt zugänglich sind,

können wir uns meist nicht erklären, warum die Mikroorganismen im einen Falle sich rapid über die Lymphbahnen verbreiten, eine Lymphangitis oder gar ein Erysipel erzeugen, im anderen Fall unter scheinbar gleichen Bedingungen eine schwere lokale Eiterung verursachen, welche die Lymphbahnen fast intakt lässt. Um wie viel weniger werden wir bei Processen klar sehen, welche sich in der Tiefe der Körperhöhlen abspielen.

Sektionsbefunde und Tierexperimente, auf welche Burckhardt seine Thesen stützt, sind für die Entscheidung dieser Fragen meines Erachtens wenig geeignet. Die Sektion pflegt nur zu zeigen, wie die Verhältnisse im ungünstigsten Falle liegen, und auch beim Tierexperiment wird durch die plötzliche Uebertragung verhältnismässig ungeheurer Bakterienmassen in Reinkultur keine der Wirklichkeit entsprechende Situation geschaffen. So glaube ich, dürfen uns die Untersuchungen Burckhardt's nicht daran irre machen, dass wie überall so auch am Zwerchfell der Lymphweg von Mikroorganismen und Geschwulstpartikeln recht häufig benutzt wird; wir werden um so weniger beeinflusst werden, als der von Burckhardt als fehlend vorausgesetzte Nachweis perforierender Lymphgefässe erbracht ist und von verschiedenen Forschern bereits die Bakterien in den Lymphbahnen des Diaphragma mikroskopisch nachgewiesen worden sind. [Waldeyer[1]), Tilger[2]), v. Beck[3])].

Vergegenwärtigen wir uns nun, welche Bedeutung den mitgeteilten anatomischen Befunden für die Pathologie der einzelnen Erkrankungen in der Umgebung des Zwerchfells zukommt. Am häufigsten nehmen akut entzündliche Processe den Weg durch das Diaphragma, um von der Bauchhöhle zur Brusthöhle zu gelangen oder auch in umgekehrter Richtung fortzuschreiten. Das prägnanteste hierher gehörige Krankheitsbild ist wohl

die Pleuritis im Gefolge des subphrenischen Abscesses.

Die Neigung zur Ausbreitung auf den Thoraxraum ist, wie Maydl[4]) in seiner bekannten Monographie sich ausdrückt, „so recht eigentümlich" für den subphrenischen Abscess, und zwar haben wir strikt zu unterscheiden zwischen dem eigentlichen Durchbruch des Eiters in die Brusthöhle und der Beteiligung der Pleura „ohne Erkrankung

1) Arch. f. Gynäkologie. Bd. III. H. 2.
2) Virchow's Archiv. Bd. 138. 1894. S. 501.
3) Vgl. die Krankengeschichten S. 203 und 205.
4) Ueber subphrenische Abscesse. Wien 1894. S. 29.

des Zwerchfells" (M a y d l). Besonders die letzteren Fälle kommen für unsere Frage in Betracht, denn bei der Perforation des Diaphragma spielen die Lymphgefässe des Zwerchfells keine Rolle mehr. Ihre Thätigkeit gehört einem früheren Stadium an, und deshalb sieht der Chirurg häufiger als der pathologische Anatom die Pleuritis ohne gröbere Veränderung des Diaphragma. Charakteristisch dafür ist, dass K ö r t e[1]) bei seinen 60 Operationen subphrenischer Abscesse nicht weniger als 40mal Exsudate in der Pleura, dagegen nur 3 mal Perforationen[2]) beobachtet hat, während die zahlreichen in der Litteratur niedergelegten Sektionsbefunde auf einen erheblich höheren Procentsatz an Durchbrüchen in die Pleura schliessen lassen. Daraus ist zu entnehmen, dass die Pleuritis im Gefolge des subphrenischen Abscesses in Wirklichkeit noch häufiger vorkommt, als die Autopsie in vivo et mortuo lehrt, denn die mit Perforation einhergehenden Fälle müssen wir zum Teil jedenfalls hinzurechnen, da dem Durchbruch meist die Pleuritis voraufgegangen sein dürfte. Ausserdem sind kleine Exsudate oder einfache Auflagerungen auf der Pleura diaphragmatica ohne Eröffnung des Thoraxraums überhaupt nicht zu diagnosticieren.

Dass bei dieser im Gefolge des subphrenischen Abscesses so häufig auftretenden Pleuritis die perforierenden Lymphgefässe des Zwerchfells eine wichtige Rolle spielen, lässt sich aus folgenden Besonderheiten der Erkrankung entnehmen:

1) Der Sitz der Pleuraaffektion entspricht dem Sitz des Abscesses. Rechtsseitige Abscesse, vor allem die von Erkrankungen des Wurmfortsatzes ausgehenden, haben rechtsseitige Pleuritis zur Folge (K ö r t e), linksseitige Abscesse z. B. die mit der Milz zusammenhängenden, bedingen eine Erkrankung der linken Pleura [(P o n f i c k[3]), D a v i l l é[4])]. Doppelseitige Pleuritis wird nur im Anschluss an eine Ausbreitung der Eiterung über beide Hälften des subphrenischen Raumes beobachtet, A u d e o u d[5]) beschreibt sogar einen Fall, bei dessen Sektion die Pleuritis links älter und stärker ausgeprägt gefunden wurde, genau entsprechend der räumlich grösseren Ausdehnung der linken Hälfte des bestehenden doppelseitigen

1) Bericht über 60 Operationen subphrenischer Abscesse. Verhandl. der Deutschen Gesellschaft für Chirurgie. 31. Kongress. 1902. I. S. 85.

2) G r ü n e i s e n, Arch. f. klin. Chir. Bd. 70. H. 1.

3) Virchow's Archiv. Bd. 60.

4) Pleurésie et perisplénite dans la fièvre typhoide. Thèse de Paris. 1886.

5) Pyopneumothorax sous-diaphragmatique etc. Revue méd. de la Suisse romande. 1891. p. 650 nach T i l g e r.

Pyopneumothorax subphrenicus. Es ergiebt sich also die schon von Tilger hervorgehobene Thatsache, dass das Zwerchfell eine grössere Neigung hat, entzündliche Processe durch seine Dicke hindurch als seiner Fläche nach fortzuleiten, und dieses Verhalten steht mit unseren Beobachtungen am Lymphgefässsystem in vollem Einklang. Wir sahen, dass jede Zwerchfellhälfte ein geschlossenes Lymphgebiet darstellt: Weder die Wurzelgeflechte der serösen Ueberzüge noch die abführenden Gefässe gehen von einer auf die andere Seite über. Dagegen konnte festgestellt werden, dass auf ein und derselben Diaphragmahälfte ausgiebige Lymphgefässverbindungen zwischen Peritoneum und Pleura diaphragmatica bestehen und dass fast alle grossen Stämme sowohl Lymphe aus dem Bauchfell- wie aus dem Brustfellüberzuge dieser einen Zwerchfellhälfte führen.

2) Die Bedeutung der perforierenden Lymphgefässe für die Infektion der Pleura vom subphrenischen Abscesse her ergiebt sich ferner aus der sowohl von Maydl wie von Körte gemachten Beobachtung, dass besonders intraperitoneale subphrenische Abscesse mit Exsudaten in der Pleura einhergehen, während extraperitoneale Abscesse häufiger in die Brusthöhle durchbrechen. Maydl führt z. B. folgende Zahlen an: Von 58 intraperitonealen Abscessen bedingten 17 eine Erkrankung der Pleura ohne Perforation, von 36 extraperitonealen dagegen nur einer; auf der anderen Seite waren von diesen 36 extraperitonealen Abscessen 20 in die Brusthöhle durchgebrochen, während 38 intraperitoneale subphrenische Eiterungen nur 11 Perforationen veranlasst hatten. Auch diese Erscheinung erklärt sich zwanglos aus den mitgeteilten anatomischen Befunden; denn die reichen, mit den Geflechten der Pleura diaphragmatica kommunicierenden Lymphgefässnetze finden sich, wie wir sahen, nur im Bereich des Diaphragma-Peritoneums, nicht aber auf den extraperitonealen Abschnitten des Zwerchfells.

3) Schliesslich lässt sich auch folgende Thatsache für die Verbreitung der Infektion auf dem Lymphwege verwerten: Uebereinstimmend berichten alle Beobachter, dass das Pleuraexsudat bei fehlender Perforation sich von dem Inhalte des subphrenischen Abscesses fast immer wesentlich unterscheidet. Ist der Abscessinhalt stinkend, jauchig, so pflegt das Pleuraexsudat höchstens eitrig zu sein (vgl. Maydl Fall 2, 27, 35); enthält der subphrenische Abscess einfachen Eiter, so findet man in der Regel ein seröses Ex-

sudat in der Pleura oder auch nur die Zeichen einer beginnenden Pleuritis in Form fibrinöser Verklebungen (Körte). Der Pleuraerguss hat also fast stets einen milderen Charakter als das subphrenische Exsudat, der Eiter wird gleichsam filtriert. Indessen ist das Filter keineswegs bakteriendicht, vielmehr sind auch die serösen Exsudate, wie Körte betont, fast immer als inficiert anzusehen und gehen bei längerem Bestehen der subphrenischen Eiterung in Empyeme über.

Als das Filter dürfen wir das feine Lymphgefässnetz des Zwerchfells ansehen, in welches die Bakterien besonders dann leicht eindringen, wenn das Peritonealepithel der Abscesswand bereits geschädigt oder zu Grunde gegangen ist. Einmal in die Lymphbahnen gelangt, wandern die Bakterien in den perforierenden Gefässen schnell weiter, denn dieselben Kräfte, welche wir die Bewegung der Zwerchfelllymphe so ausserordentlich fördern sahen, sind auch der Ausbreitung der Mikroorganismen dienlich. Namentlich die fortwährende Bewegung des Zwerchfells ist ein Faktor, welcher das Fortschreiten der Infektion auf dem Lymphwege in hohem Masse begünstigt, wie der Vergleich mit den gewöhnlichen Extremitäteneiterungen lehrt. Haben die Mikroorganismen die perforierenden Lymphbahnen passiert und sind sie in die subpleuralen und pleuralen Bahnen der konvexen Zwerchfellfläche vorgedrungen, so begegnen sie hier der ganzen Widerstandskraft der ungeschwächten Pleura, welche dem Feinde mit einem serösen Exsudate begegnet oder durch Verklebungen sich gegen ihn zu schützen sucht. Entleert der Chirurg in diesem Stadium den subphrenischen Abscess, so wird die Pleura mit der Invasion meist fertig, das Exsudat kann sich zurückbilden. Bleibt der Herd unter dem Zwerchfell aber bestehen, rücken immer neue Scharen von Bakterien gegen die Pleura vor, so unterliegt sie endlich, und ihr Exsudat nimmt den gleichen Charakter an wie der subphrenische Abscess; oder der unter hohem Druck stehende Eiter sprengt schliesslich seine Wand und bricht nach der Pleura oder nach einer anderen Richtung durch.

So lassen sich die verschiedenen Besonderheiten im Krankheitsbilde des subphrenischen Abscesses am einfachsten deuten, wenn wir die anatomisch sichergestellten perforierenden Lymphgefässe des Zwerchfells zur Erklärung heranziehen. Gewiss muss zugegeben werden, dass die genannten Erscheinungen auch andere Auslegungen zulassen; vergegenwärtigen wir uns aber die ausgesprochene Neigung aller eitrigen Processe, auf dem Lymphwege sich

zu verbreiten, so kann kaum ein Zweifel obwalten, dass die Infektion der Pleura beim subphrenischen Abscess durch die perforierenden Lymphgefässe des Diaphragma vermittelt wird.

Nicht minder wichtig ist die Rolle, welche diese Lymphbahnen bei der

Pleuritis im Gefolge diffuser, eitriger Peritonitis

spielen. Ueber diesen Gegenstand besitzen wir von Tilger[1]) eine wertvolle Arbeit, aus welcher sich entnehmen lässt, dass bei etwa 25% der akuten und subakuten Bauchfelleiterungen eine fortgeleitete Pleuritis beobachtet wird. Auch Senator[2]) bezeichnet die Pleuritis bei akuter diffuser Peritonitis als sehr häufig, nach Laroyenne[3]) soll die Pleuritis diaphragmatica sogar eine regelmässige Komplikation jeder akuten Peritonitis bilden.

Ein Teil der Pleuritiden bei eitriger Bauchfellentzündung entsteht wohl zweifellos auf metastatischem Wege; in anderen Fällen erfolgt die Infektion, wie Senator mit Recht hervorhebt, sowohl embolisch durch die Blutgefässe als kontinuierlich durch die Lymphbahnen des Zwerchfells. In wieder anderen Fällen besonders in den von Laroyenne erwähnten, darf eine ausschliessliche Verbreitung durch die Lymphgefässe des Diaphragma angenommen werden. Für den letzteren Infektionsmodus sprechen, auch wenn nicht nur eine Pleuritis diaphragmatica vorliegt, folgende Gründe:

1) Nach neueren Forschungen [Robinson[4]), Riedel[5]), Lennander[6])] haben wir die akute eitrige Peritonitis als eine Lymphangitis des Peritoneums aufzufassen. Da nun, wie wir sahen, die Lymphgefässe des parietalen Bauchfells kontinuierlich in diejenigen des Zwerchfellperitoneums übergehen und diese wiederum durch perforierende Bahnen mit dem Lymphsystem der Pleura diaphragmatica in Verbindung stehen[7]), so ist der Lymphweg durch das Zwerchfell hindurch für die Eitererreger der kürzeste

1) Virchow's Archiv. Bd. 138. 1894. S. 499—520.

2) Charité-Annalen. IX. Jahrgang. Sonder-Abdruck. S. 3.

3) Lyon. méd. 1877. Nr. 1 nach Senator.

4) Pathology of the lymphatics of the Peritoneum. Annals of surgery. 1900. February.

5) Langenbeck's Archiv. Bd. 66. 1902. S. 5.

6) Upsala Läkarefören Förhand. Bd. VI. H. 4 u. 5. cf. Centralbl. f. Chir. 1901. Nr. 29.

7) An geeigneten Präparaten gelingt es bisweilen, die Lymphgefässe der Pleura diaphragmatica vom Peritoneum parietale aus zu injicieren.

Weg vom Peritoneum parietale zum Brustraum. Die Druckdifferenz zwischen Brust- und Bauchhöhle und die ununterbrochenen Bewegungen des Zwerchfells begünstigen auch hier die Ausbreitung der Infektion.

2) Wie beim subphrenischen Abscess, so ist auch bei der diffusen eitrigen Peritonitis der Charakter des pleuritischen Exsudates meist ein wesentlich milderer als derjenige der ursächlichen Peritonitis, wohl aus denselben Gründen, welche wir beim subphrenischen Abscess erörterten. Tilger notiert unter seinen Fällen 19 eitrige und nur 2 serös-fibrinöse Peritonitiden, fand dagegen bei der konsekutiven Pleuritis das Verhältnis fast genau umgekehrt. Zu bemerken ist noch, dass in 5 von diesen Fällen neben der Pleuritis gleichzeitig eine ganz leichte Pericarditis bestand; Tilger nimmt an, dass sie in continuo von der Pleuritis fortgeleitet war, wohl mit Recht, denn die anatomische Untersuchung ergab niemals direkte Lymphgefässverbindungen zwischen Peritoneum und Pericard.

3) Besonders wichtig für unsere Frage erscheint mir die von Tilger hervorgehobene Thatsache, dass bei ganz diffuser Ausbreitung des peritonitischen Processes rechtsseitige Pleuritis viel häufiger beobachtet wird als linksseitige. Unter seinen 30 Fällen fand Tilger 19 ($63^1/_3$ %) mit nur rechtsseitiger, 10 ($33^1/_3$ %) mit doppelseitiger, und nur einen Fall ($3^1/_3$ %) mit linksseitiger Pleuritis. Noch auffallender tritt dieses Verhältnis in einer Statistik Haeckel's[1]) zu Tage, welcher rechtsseitige Pleuritis in 75 %, doppelseitige und rein linksseitige Pleuraerkrankung in nur je 12,5 % der Fälle fand. Diese Bevorzugung der rechten Pleura ist um so auffallender, als zu selbständiger entzündlicher Erkrankung die linke Pleura bekanntlich mehr disponiert ist als die rechte (Fränkel, Eppinger). Angesichts dieser Thatsache wirft Tilger die Frage auf, ob irgend welche anatomische Einrichtungen oder Besonderheiten bestehen, welche das Ueberwiegen der rechtsseitigen Pleuritis bei akuter generalisierter Peritonitis zu erklären vermögen. Er denkt an die Leber und meint, die dem Zwerchfell dicht anliegende konvexe Leberfläche massiere den im subdiaphragmatischen Raum angesammelten Eiter in das Zwerchfell hinein. Dass in der That der Leber bei dieser eigenartigen Verteilung der Pleuritis eine Bedeutung zukommt, er-

1) Ueber Affektionen der Pleura bei Erkrankungen der weiblichen Sexualorgane. In.-Diss. Strassburg. 1883. Von Tilger citiert.

geben unsere anatomischen Befunde, wir fanden intime Lymphgefässverbindungen zwischen der konvexen Leberoberfläche und der Pleura diaphragmatica durch die Substanz des Zwerchfells hindurch (vgl. S. 188) und zwar unter 4 Fällen 3mal ausschliesslich auf der rechten Körperhälfte.

Nun konnten wir bei unseren Untersuchungen die bisher unbekannte Thatsache feststellen, dass die Lymphgefässe auch in der Richtung von der Pleura zum Peritoneum das Diaphragma durchsetzen. Gerade das angebliche Fehlen dieser Lymphgefässverbindungen galt als Hauptargument gegen die Verbreitung von Infektionen durch die perforierenden Lymphgefässe des Zwerchfells [1]). Die klinische Erfahrung lehrte, dass krankhafte Processe von der Brusthöhle aus die Bauchhöhle befallen können, ein retrograder Transport der Mikroorganismen gegen den Lymphstrom schien jedoch unmöglich. Diese Schwierigkeit ist also durch den anatomischen Nachweis der genannten Lymphgefässe gehoben.

Wie kommt es nun, dass trotz der Existenz dieser Lymphbahnen das Uebergreifen einer Infektion von der Brust- auf die Bauchhöhle so sehr viel seltener beobachtet wird als die umgekehrte Verbreitung? Die Erklärung ergiebt sich aus den mannigfachen Unterschieden, welche zwischen Pleura und Peritoneum in ihrem Verhalten gegen infektiöse Processe bestehen. Die Pleura ist, was jedem erfahrenen Chirurgen bekannt sein dürfte, ungleich empfänglicher für Infektionen als das Peritoneum, sie wird also auch von der Bauchhöhle aus leichter inficiert werden können als das Peritoneum von einer Eiterung im Brustraum. Ferner vermögen wir einen Erguss, der nach einem subphrenischen Abscess oder einer diffusen Peritonitis in der Brusthöhle auftritt, verhältnismässig leicht nachzuweisen; dagegen können in der Bauchhöhle selbst grössere Exsudate der Beobachtung entgehen, zumal, wenn eine Eiterung im Brustraum mit ihren meist stürmischen Erscheinungen die ganze Aufmerksamkeit von Arzt und Patient auf sich lenkt. Weiter haben wir auch hier mit der schon mehrfach hervorgehobenen Thatsache zu rechnen, dass die Lymphgefässe des Zwerchfells wie ein Filter wirken. Ist das Exsudat auf der einen Seite des Diaphragma eitrig, so pflegt es auf der anderen Seite für längere Zeit serös zu bleiben, und so erklärt es

1) Vergl. Burckhardt l. c. S. 733 und Jensen, Arch. f. klin. Chir. Bd. 70. H. 1. S. 96.

sich, dass das Peritoneum mit seiner enormen Resorptionsfläche ein solches Exsudat viel leichter unschädlich macht und dem Nachweise entzieht, als die der Infektion viel zugänglichere Pleura. Schliesslich wird die untere Fläche des Zwerchfells viel seltener auf operativem Wege sichtbar gemacht als die obere.

Von den einzelnen Erkrankungen, bei welchen die von der Brust- zur Bauchhöhle durchtretenden Lymphgefässe des Zwerchfells eine Rolle spielen können, ist zuerst der

subphrenische Abscess nach Thoraxempyem

zu nennen. Die thorakale Entstehung eines subphrenischen Abscesses ist schon an und für sich sehr selten, Maydl konnte aus der Litteratur aller Länder nur 9 Fälle sammeln, Körte hat 4 Fälle operiert; noch seltener aber ist die für unsere Frage allein in Betracht kommende Entstehung des subphrenischen Abscesses ohne Perforation des Diaphragma. In sämtlichen von Maydl zusammengestellten Beobachtungen [1]) mit Ausnahme des noch zu berücksichtigenden Falles 8 ergab die Sektion Perforationsöffnungen im Diaphragma; auch unter Körte's Fällen ist einer (58) mit wahrscheinlicher Perforation, ein zweiter (55) mit jedenfalls hochgradiger Erkrankung des Diaphragma, denn erst die mikroskopische Untersuchung der die Abscesshöhlen scheidenden Membran liess dieselbe als Zwerchfell erkennen; ein dritter Fall (56) kam fast moribund zur Operation, die Sektion wurde nicht gestattet. Es bleibt also nur ein Fall, bei dem eine Verbreitung der Mikroorganismen auf dem Lymphwege stattgefunden haben könnte, doch ist dieselbe nicht erwiesen. Ebenfalls nicht erwiesen, jedoch möglich ist die Fortleitung der Infektion auf dem Lymphwege in dem von Maydl als Beobachtung 8 aufgeführten Falle Meltzer's [2]). Hier wurde bei einem zweijährigen Kinde nach einer Pneumonie unter der Diagnose „Empyem" operiert; in der Pleura fand sich nur wenig Eiter, dagegen wurde ein grosser subphrenischer Abscess nachgewiesen und durch das Diaphragma hindurch eröffnet. Bei genauer Untersuchung entdeckte man im Zwerchfell eine von der voraufgegangenen Punktion herrührende Oeffnung, durch welche „einige Tropfen Eiter ihren Weg in die Pleurahöhle gefunden" haben mochten. Meltzer ist der Ansicht, dass bei innigem Kontakt des Zwerchfells mit der Lungenbasis die

1) Der von Maydl erwähnte Fall Gubler (9) ist, da weder operiert noch seciert, nicht zu verwerten.

2) Internationale klin. Rundschau. 1893. Nr. 29, 31, 34.

Mikroorganismen direkt aus den „Lungenstomata" in die „Diaphragmalstomata" übergegangen sein könnten, ohne überhaupt mit irgend einer pleuralen Fläche in Berührung zu kommen. Wenn wir uns dieser etwas eigenartigen Erklärung auch nicht anzuschliessen vermögen, so müssen wir doch Meltzer darin beistimmen, dass die Uebertragung der Infektion in seinem Falle sehr wohl durch die Lymphbahnen des Diaphragma stattgefunden haben kann.

Nun bin ich in der Lage, über einen Fall berichten zu können, bei welchem die Entstehung eines subphrenischen Abscesses nach Thoraxempyem auf dem Wege der Zwerchfelllymphbahnen mikroskopisch sichergestellt wurde. Ich verdanke diese Beobachtung einer gütigen Mitteilung des Herrn Prof. Dr. v. Beck-Karlsruhe anlässlich meines Vortrages auf dem Chirurgen-Kongress 1903.

H. E., 12 J. Erkrankte Mitte Juni 1903 angeblich an Influenza mit Fieber, Abgeschlagensein und etwas Husten. Es bildete sich unter starker Abmagerung des Patienten ein septischer Zustand aus.

Am 1. VII. 03. Aufnahme in das städtische Krankenhaus zu Karlsruhe.

Die Untersuchung ergiebt R. H. U. eine Pneumonie im Lösungsstadium. Handbreite Exsudatzone im rechten Pleuraraum. Tiefstand der Leber, welche auf Druck von unten nach oben auffallend schmerzhaft ist. Von seiten des Darmes besonders des Coecums keinerlei Erscheinungen.

Diagnose: Postpneumonisches rechtsseitiges Empyem des Thorax. Verdacht auf subphrenischen Abscess.

2. VII. 03. Operation. Resektion der VII. Rippe in der hinteren Axillarlinie, Thorakotomie, Entleerung von 1 Liter jauchigen Eiters. Die Zwerchfellkuppe ist stark injiciert, granulierend, eine Perforationsöffnung lässt sich nirgends nachweisen. Der mediale Abschnitt des Zwerchfells ist stark thorakal vorgewölbt. Eine Probepunktion durch das Diaphragma ergiebt jauchigen Eiter. Incision des Zwerchfells und Entleerung eines faustgrossen subphrenischen Abscesses, welcher unter dem medialen Abschnitt der rechten Zwerchfellkuppe gelegen ist.

Trotz Abfalles der Temperatur nach der Operation bleibt der septische Zustand bestehen. Am 4. VII. plötzlich Tod an Herzinsufficienz.

Die Sektion ergiebt: Pneumonie des rechten Unterlappens mit beginnender Gangrän, purulente Pleuritis rechts, Infiltration des Zwerchfells, subphrenischer Abscess und retroperitoneal hinter der Leber in Höhe der XII. Rippe, 4 Finger breit ausserhalb der Wirbelsäule ein kleinapfelgrosser zweiter Abscess. Die Lunge, sowie der Eiter des Empyems, des subphrenischen und retroperitonealen Abscesses enthalten sämtlich Pneumokokken. Bei der mikroskopischen Untersuchung findet sich das Zwerchfell stark kleinzellig infiltriert, die Lymphgefässe sind mit Bakterien gefüllt.

Zu diesem Falle hatte sich also von einem postpneumonischen Empyem aus ein subphrenischer Eiterherd und ein 4 Querfinger rechts von der Wirbelsäule gelegener retroperitonealer Abscess entwickelt, und zwar, wie die mikroskopische Untersuchung ergab, durch Vermittelung der Lymphgefässe des Zwerchfells, welche mit Bakterien vollgestopft gefunden wurden. Dem entspricht auch die Lokalisation des zweiten Abscesses, der sich gerade in jenem retroperitonealen Bezirk des Zwerchfells entwickelte, in welchem die anatomische Untersuchung die meisten von der Pleura zum Bauchraum durchtretenden perforierenden Lymphgefässe nachgewiesen hat (vgl. Taf. II, Fig. 2).

Der von v. Beck erhobene Befund einer Lymphangitis des Zwerchfells bei gleichzeitiger hochgradiger Leukocyteninfiltration des an seiner pleuralen Fläche stark injicierten und granulierenden Diaphragma spricht sehr für unsere Annahme, dass auch in manchem Falle von Perforation des Zwerchfells eine solche Lymphangitis vorausgegangen sein mag. Jedenfalls beweist die Beobachtung v. Beck's, dass subphrenische Abscesse thorakalen Ursprungs durch Vermittlung der perforierenden Zwerchfelllymphbahnen entstehen können. Leichte Grade von Peritonitis diaphragmatica, etwa einfache fibrinöse Auflagerungen, werden der Beobachtung stets entgehen; sie erscheinen deshalb seltener als ähnliche Veränderungen an der Pleura bei umgekehrter Verbreitung, also bei primärem subphrenischem Abscess, denn die zur Entleerung des letzteren notwendige Thorakotomie wird auch eine unbedeutende Pleuritis diaphragmatica stets aufdecken, fand doch Körte bei seinen Operationen ganz besonders häufig eine beginnende Pleuraerkrankung in Form fibrinöser Verklebungen.

Etwas häufiger vielleicht als der subphrenische Abscess thorakalen Ursprungs ist

die Peritonitis im Gefolge entzündlicher Processe des Thoraxinnern.

Die chirurgische Litteratur enthält nicht viel über diesen Gegenstand, nur einige ältere von Michaut[1]) erwähnte französische Arbeiten[2]) befassen sich mit der Bauchfellentzündung nach Pleuritis. Dass peritoneale Reizerscheinungen bei akuten Erkrankungen der Lungen und Pleuren vorkommen, ist eine bekannte Thatsache, wohl

1) Thèse de Paris. 1901.

2) Thesen von Vautrin und Cailette, die mir leider nicht zugänglich waren.

mancher Chirurg hat hie und da einen Fall von Empyem mit peritonitischen Erscheinungen verlaufen sehen. Von neueren Autoren hat Barnard[1]) darauf hingewiesen, dass besonders die Pleuritis diaphragmatica unter Symptomen verlaufen kann, welche die Erkrankung in das Abdomen verlegen lassen. Barnard beobachtete 3 Fälle von Pleuropneumonie, deren einer in Empyem ausging, ferner 2 Fälle von Pyopneumothorax und einen Fall von traumatischer Pleuritis mit Fraktur der unteren linken Rippen. Sämtliche Fälle verliefen unter so ausgesprochenen Erscheinungen von Seiten des Bauches, dass stets zuerst eine falsche Diagnose gestellt wurde. Zweimal wurde Appendicitis, einmal Appendicitis mit allgemeiner Peritonitis angenommen, ein anderes Mal dachte man an Ulcus ventriculi, bei einem weiteren Patienten an einen subphrenischen Abscess nach Magengeschwür; in dem Fall von traumatischer Pleuritis schliesslich wurde die Diagnose auf Milzruptur und Hämoperitoneum gestellt. Auch einen Fall aus meiner eigenen Erfahrung kann ich anführen. Bei einem schwer erkrankten Kollegen wurde ich zugezogen, weil eine offenbar stark progrediente Appendicitis eine sofortige Operation notwendig erscheinen liess. Der Eingriff wurde bis zum nächsten Morgen verschoben, da unklare Lungenerscheinungen vorhanden waren. Am Tage darauf waren die perityphlitischen Symptome in den Hintergrund getreten gegen die nunmehr deutliche, hochfieberhafte Pneumonie mit Pleuritis.

Ob in allen diesen Fällen, wie Barnard annimmt, das Peritoneum wirklich ganz gesund ist und die Symptome nur durch falsche Schmerzlokalisation hervorgerufen werden, erscheint mir zweifelhaft. Bei den Patienten, welche unter schweren peritonitischen Erscheinungen, mit starker Spannung und hochgradiger Druckempfindlichkeit der Bauchdecken, galligem Erbrechen und schwerer Stuhlverhaltung oder mit Collaps „wie bei Peritonitis perforativa" erkranken, liegt der Gedanke nahe, dass von der sicher nachgewiesenen Pleuritis diaphragmatica aus auf dem Wege der perforierenden Zwerchfelllymphbahnen eine vorübergehende Infektion des Peritoneums stattgefunden haben könnte. Der eine negative Sektionsbefund Barnard's beweist nicht allzuviel, da leichte, entzündliche Veränderungen bei der Sektion schwer nachweisbar sein können, wohl aber kann ich ihm einen positiven Operations- und

1) Lancet 1902. April 11. Autoreferat im Centralbl f. Chir. 1902. Nr. 38. S. 991, 992.

Obduktionsbefund gegenüberstellen, den ich wiederum der Güte des Herrn Prof. Dr. v. Beck-Karlsruhe verdanke.

Louise M., 7. J. Erkrankte am 7. VIII. 02 plötzlich unter heftigem Fieber, Kopfschmerzen und Erbrechen, am 8. VIII. wegen Meteorismus in schwer benommenem Zustand Aufnahme in das städtische Krankenhaus zu Karlsruhe.

Die Untersuchung ergab: Leib sehr druckempfindlich, besonders in der Coecalgegend, hochgradiger Meteorismus, septischer Zustand. R. H. U. Pneumonie, Verdacht auf Perityphlitis mit Gangrän und beginnender Peritonitis.

Operation: Rechtsseitiger Bauchschnitt, Freilegung des Coecums und Wurmfortsatzes. Coecum und Colon ascendens stark hyperämisch. Wurmfortsatz etwas gerötet nicht geschwollen, frei beweglich. Im Bauchraum serös hämorrhagische, stark eiweisshaltige Flüssigkeit, von welcher 200 ccm aufgefangen werden. Drainage des Bauchraumes.

Nach der Operation Rückgang der peritonealen Erscheinungen, aber Fortbestehen des septischen Zustandes, dem das Kind nach Hinzutreten einer hämorrhagischen Nephritis am 11. VIII. 02 erliegt.

Die Obduktion ergiebt: Pneumonie im rechten Unterlappen, die Unterfläche der Lunge und die Kuppe der rechten Zwerchfellhälfte sind mit dickem fibrinös-eitrigem Belag versehen. Die Unterfläche des Zwerchfelles ist hochgradig hyperämisch, die Gefässe sind erweitert, zum Teil wie mit Eiterfäden durchzogen, die Leberoberfläche und das Peritoneum des Colon ascendens und Coecums sind stark injiciert. Die Darmschleimhaut ist überall gesund, der Wurmfortsatz ist nicht erkrankt.

Die mikroskopische Untersuchung der fibrinös-eitrigen Belege des Zwerchfelles ergiebt Pneumodiplokokken; das Zwerchfell selbst ist hochgradig kleinzellig infiltriert, seine Lymphbahnen sind mit Bakterien gefüllt.

Hier war also die Pneumonie die primäre Erkrankung gewesen, sie hatte zu einer fibrinös-eitrigen Entzündung der Lungenunterfläche und der Pleura diaphragmatica geführt. Auf dem Wege einer Lymphangitis des Zwerchfells kam es dann per continuitatem zu einer serösen Peritonitis, und zwar fanden sich, entsprechend dem rechtsseitigen Sitz der Lungenaffektion, die Organe der rechten Bauchseite von der fortgeleiteten Entzündung am frühesten ergriffen. Die Symptome von Seiten des Abdomens hatten so im Vordergrunde gestanden, dass eine Perityphlitis vorgetäuscht worden war und unter der Annahme einer Gangrän des Wurmfortsatzes mit beginnender Peritonitis operiert wurde.

Ist schon die diagnostische Seite des Falles von allgemeinerem Interesse, so ist für uns von besonderer Wichtigkeit die Thatsache,

dass die Verbreitung der Infektion von der Brust- zur Bauchhöhle auf dem Wege der perforierenden Lymphgefässe des Zwerchfells durch die Sektion und die mikroskopische Untersuchung des Diaphragma sichergestellt worden ist.

Nur eine untergeordnete Rolle scheinen die Lymphgefässe des Zwerchfells bei der ein typisches Krankheitsbild darstellenden Pneumokokkenperitonitis zu spielen, wenigstens sprechen sich die beiden neuesten Bearbeiter des Gegenstandes, M. v. Brunn[1]) und Jensen[2]) in diesem Sinne aus. Es hat den Anschein, dass diese Form der Peritonitis in der Mehrzahl der Fälle auf dem Blutwege (v. Brunn) oder vom Magendarmtraktus aus zu Stande kommt. Jensen nimmt bei 11 von seinen 20 eigenen Fällen die letztere Entstehung an, er konnte mehrfach die Pneumokokken im Darminhalt nachweisen. Pleuritis (ohne Pneumonie) gleichzeitig mit Pneumokokkenperitonitis fand Jensen unter den von ihm aus der Litteratur gesammelten Fällen 14mal, 8mal bei Erwachsenen, 6mal bei Kindern, bei einem Patienten war zugleich Pericarditis vorhanden. Bei allen diesen Kranken war die Pleuritis zweifellos die sekundäre Erkrankung, die Peritonitis beherrschte durchaus das Krankheitsbild; die Entzündung in den Pleuraräumen wurde in den meisten Fällen erst bei der Sektion nachgewiesen und war oft unbedeutend und viel weniger entwickelt als die Entzündung des Peritoneums. Wenn also hier, wie Jensen zulässt, die Lymphgefässe des Zwerchfells zur Verbreitung der Infektion beigetragen haben, so sind es jedenfalls nur die vom Peritoneum zur Pleura durchtretenden Bahnen gewesen.

Erwähnen möchte ich, dass Henle in seiner Arbeit „Pneumonie und Laparotomie“ [3]) zwei Fälle kurz erwähnt, bei denen nach der Laparotomie die Sektion eine Pleuritis ohne Pneumonie aufdeckte. Henle denkt an ein Durchwandern der Infektionserreger durch das Zwerchfell. Ob bei den Lungenkomplikationen nach Laparotomien die Lymphbahnen des Diaphragma als Vermittler zwischen Brust- und Bauchhöhle in Betracht kommen, kann nur durch eine speciell auf diesen Punkt gerichtete Untersuchung bei einschlägigen Sektionen entschieden werden.

Sehr problematisch erscheint die Mitwirkung der Lymphgefässe

1) Diese Beiträge Bd. 39. H. 1. S. 94.

2) Langenbeck's Archiv. Bd. 70. H. 1. S. 95 u. 96.

3) Langenbeck's Archiv, Bd. 64, Heft 2.

des Zwerchfells bei der seltenen Form der multiplen abdominalen Fettgewebsnekrose, welche gleichzeitig zu Nekrose des Fettes im Innern des Thorax führt. Truhart [1]), dem wir die ausführlichste und neueste „Pankreas-Pathologie" verdanken, betont zwar, dass der pathologisch-anatomische Zustand des Diaphragma bei der in Rede stehenden Erkrankung bisher nur selten eine besondere Berücksichtigung gefunden habe; aus den in der Litteratur niedergelegten Beobachtungen [Balser, Langerhans, Homans and Gannet, Greisel, Körte [2])] geht jedoch hervor, dass bei einem Uebergreifen des Processes auf den Thoraxraum das fettspaltende Ferment des Pankreas nicht auf dem Wege der Lymphbahnen, sondern nach Korrosion des Zwerchfells in den Brustraum gelangt.

Von geringerem praktischem Interesse als die Uebertragung akuter Entzündungen ist das Uebergreifen chronisch-entzündlicher Processe von einer der beiden grossen Körperhöhlen auf die andere.

Unter den hierhergehörigen Erkrankungen ist in erster Linie

die Tuberkulose der serösen Häute

zu nennen. Tilger, dessen Arbeit in Virchow's Archiv [3]) bereits mehrfach erwähnt wurde, hat das Sektionsmaterial des Genfer pathologischen Institutes auch auf die Frage hin untersucht, ob die tuberkulöse Peritonitis durch das Zwerchfell hindurch die Pleura inficieren kann. Unter 49 Fällen von ausgedehnter Tuberkulose des Peritoneums fand er 30mal die Pleura erkrankt. In fast allen Fällen war jedoch die Pleuritis unabhängig von der Peritonitis entstanden, oder es liess sich eine Kette tuberkulöser Lymphdrüsen von der Bauchhöhle bis zum Brustraum verfolgen. Nur in drei Fällen war die Pleuritis mit Sicherheit vom Peritoneum durch das Diaphragma hindurch fortgeleitet. In einem Falle hatte die Bauchfelltuberkulose zu einer Erkrankung beider Pleuren geführt, in den beiden anderen Fällen war nur die rechte Pleura inficiert, und zwar war hier der Process, wenigstens makroskopisch, kein tuberkulöser, so dass Tilger annimmt, nur „der rein entzündliche Faktor der tuberkulösen Perito-

1) Wiesbaden 1902. J. F. Bergmann.

2) s. Truhart l. c. S. 311.

3) Ueber Pleuritis im Zusammenhange mit akuter generalisierter Peritonitis. Virchow's Archiv. Bd. 138. 1894. S. 499.

1.

2.

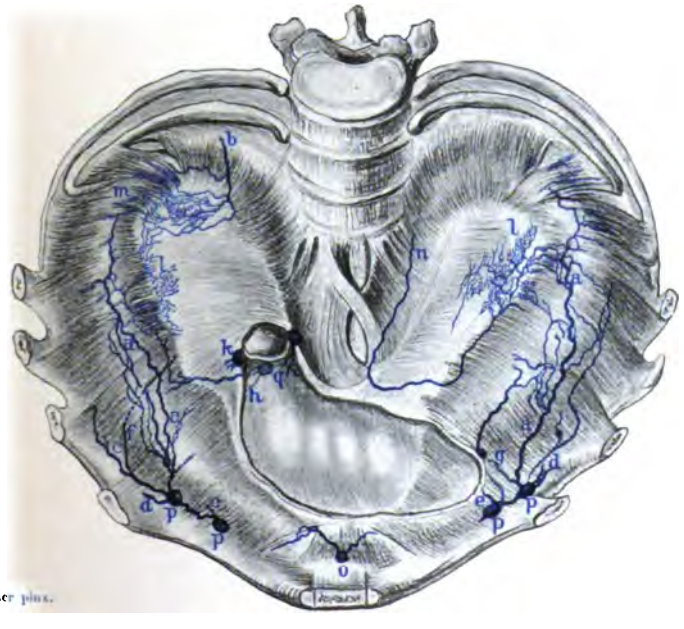

H. Küttner pinx.

Beiträge zur klinischen Chirurgie. XL.

H. Laupp'sche Buchhandlung in Tübingen.

1.

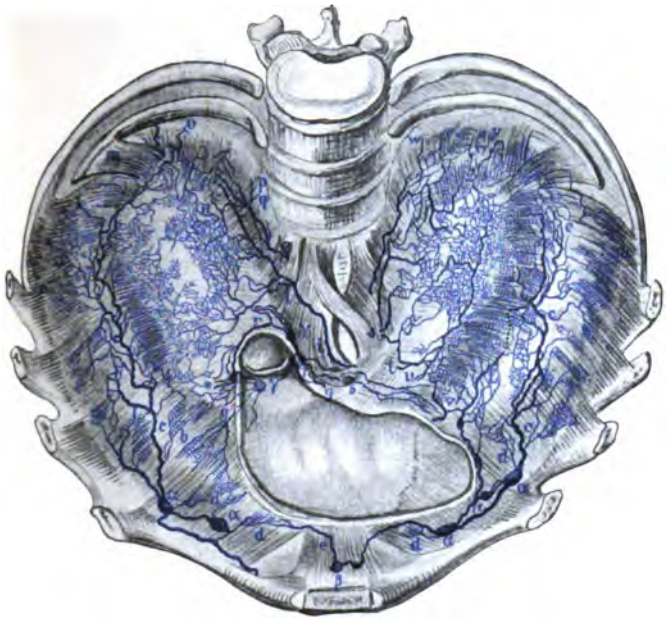

2.

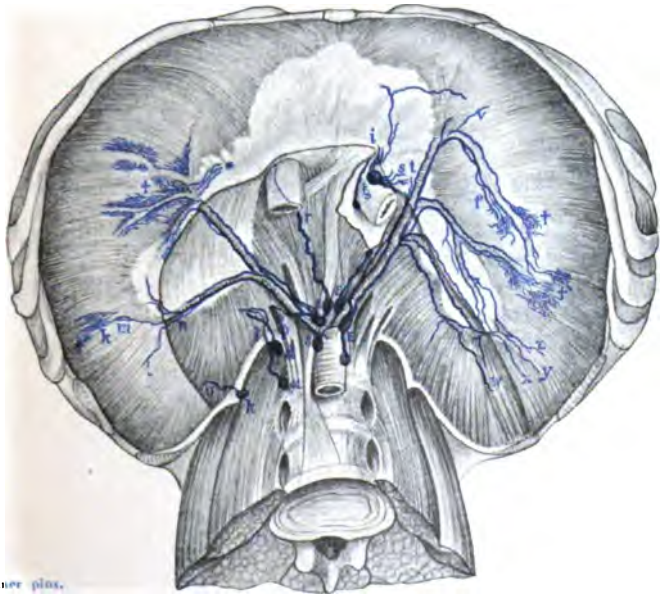

H. Kuttner gez.

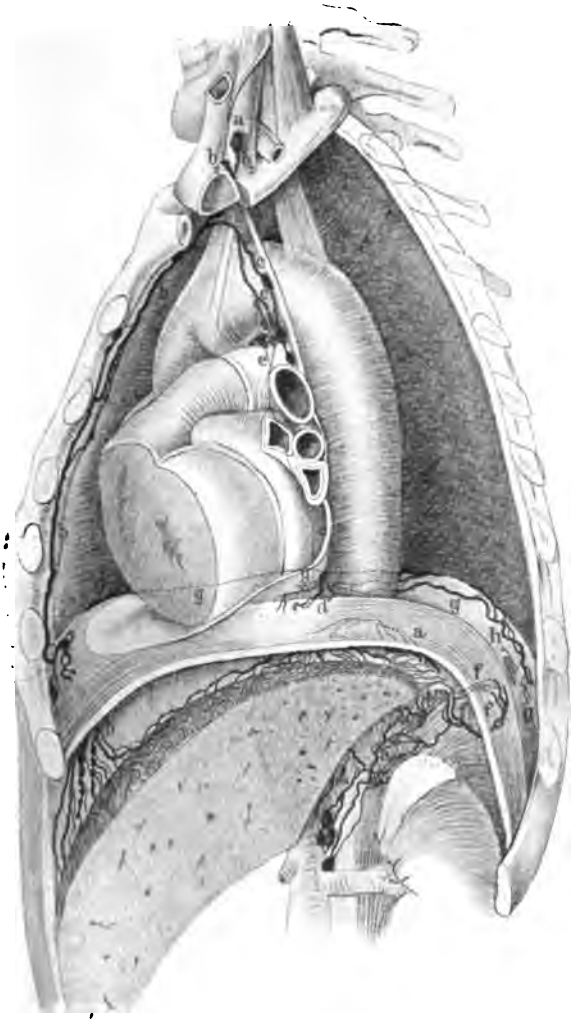

H. Laupp'sche Buchhandlung in Tübingen.

nitis habe sich durch das Zwerchfell auf die Pleura fortgesetzt". Dass in diesen beiden Fällen die Uebertragung durch die Lymphgefässe des Zwerchfells vermittelt wurde, nimmt Tilger als wahrscheinlich an. Für seine Vermutung spricht meines Erachtens der in beiden Fällen rechtsseitige Sitz der Pleuraaffektion (Beziehungen zwischen den Lymphgefässen der Leber und der rechten Pleura) und vielleicht auch der erwähnte eigenartige Filtrationsprocess.

Eine grosse Rolle spielen also bei der primären Tuberkulose der serösen Häute die perforierenden Lymphgefässe des Zwerchfells jedenfalls nicht, vielmehr sind Peritonitis und Pleuritis tuberculosa fast immer als gleichwertige, auf ein und derselben Basis entstehende Erkrankungen anzusehen (Polyserositis der italienischen Autoren).

Tilger hat unter den gleichen Gesichtspunkten auch

die Carcinose der serösen Häute

auf Grund des Genfer Sektionsmaterials bearbeitet. Unter 23 Fällen von carcinomatöser Peritonitis fand er 7 mal die Pleura sekundär mit Krebsknoten übersät und zwar 6 mal doppelseitig, 1 mal nur rechtsseitig. Allem Anschein nach sind indessen bei dieser Uebertragung vom Peritoneum auf die Pleura die Lymphgefässe des Diaphragma nur wenig beteiligt gewesen, denn neben der Durchsetzung des Zwerchfells mit Krebsknoten fand sich in allen 7 Fällen eine Kette carcinomatöser Drüsen von der Bauchhöhle bis zum Thorax. Dass jedoch die Lymphgefässe des Zwerchfells bei der Fortleitung der Carcinose von einer der grossen Höhlen auf die andere mitwirken können, ergiebt sich daraus, dass Tilger in weiteren 7 Fällen, bei denen die Carcinommetastasen noch nicht ganz bis zur Pleura diaphragmatica vorgedrungen waren, ein Fortwuchern in den Lymphbahnen des Zwerchfells makroskopisch und mikroskopisch nachweisen konnte. Auch Fraentzel[1]) fand bei einem Magencarcinom die Lymphgefässe des Diaphragma von Krebsmassen erfüllt. Am Lebenden war die Diagnose auf Miliartuberkulose gestellt worden, die Sektion ergab jedoch das Vorhandensein eines mit dem Diaphragma verwachsenen Carcinoms der kleinen Kurvatur. „Die Mesenterialdrüsen waren im ganzen Abdomen mässig vergrössert und zum Teil krebsig degeneriert. An der unteren und oberen Fläche des Zwerchfells traten die Lymphgefässe enorm stark hervor, ihre Wandungen waren unregelmässig verdickt, weisslich, aus dem Lumen entleerte sich spärlicher, dick-weisslicher Inhalt". Auch sämtliche Lymphgefässe der Lunge

1) Charité-Annalen. III. Jahrg. 1876. S. 306 ff.

waren in gleicher Weise verändert, obwohl das Lungengewebe selbst nirgends einen Krebsherd erkennen liess. Leider finden sich in der Beschreibung dieses exceptionellen Falles keine Angaben über perforierende Lymphbahnen, zu deren Studium das Präparat wahrscheinlich geeignet gewesen wäre, denn sowohl an der unteren wie an der oberen Diaphragmafläche waren die Lymphgefässe mit Krebsmassen förmlich injiciert.

Für die Verbreitung des Carcinoms sind aber unsere anatomischen Befunde noch in anderer Richtung von Bedeutung, sie vermögen nämlich auf die Entstehung der bekannten

supraclavicularen Lymphdrüsenmetastasen abdominaler Carcinome

ein Licht zu werfen. Die eigentümliche Erscheinung, dass Krebse, welche von Organen der Bauchhöhle ihren Ausgang nehmen, in den Lymphdrüsen der Oberschlüsselbeingrube metastasieren können, hat stets in hohem Grade das Interesse sowohl der Kliniker wie der pathologischen Anatomen erregt, handelt es sich doch hier um eine Thatsache von hoher diagnostischer und prognostischer Bedeutung. Dementsprechend ist der Gegenstand, seit Virchow zum ersten Male den auffallenden Befund erhob, schon oft bearbeitet worden[1]), ohne dass jedoch wenigstens für einen Teil der Fälle eine allseitig befriedigende, auf anatomischer Basis beruhende Erklärung geliefert werden konnte.

Höchst einfach zu deuten sind die Fälle, in welchen die Obduktion eine kontinuierliche Kette carcinomatöser Lymphdrüsen von dem primär erkrankten Organ durch die mediastinalen Drüsen hindurch bis zur Supraclaviculargrube nachweisen konnte. Es bleibt aber eine Reihe von Beobachtungen übrig, bei denen die sorgfältig ausgeführte Sektion ein völliges Freisein der mediastinalen Lymphdrüsen, überhaupt sämtlicher Brusthöhlenorgane feststellte, bei denen also die supraclaviculare Drüsenmetastase als eine der ersten Etappen der Lymphdrüsenverbreitung des Krebses angesehen werden muss. Rousseau hat in seiner These 37 Fälle von Adénopathie susclaviculaire bei abdominalen Carcinomen zusammengestellt, darunter sind 17 Fälle mit verwertbar genauem Obduktionsbefund auch der Brusthöhlenorgane, und unter diesen 17 Fällen finde ich 5 mit direkter

1) Die Litteratur siehe in den neuesten Arbeiten von H. Rousseau Thèse de Paris 1895, Roger Williams, Lancet 3. VIII. 95 und Tarchetti, Deutsches Archiv f. klin. Med. Bd. 67. 1900. H. 5 u. 6.

Verschleppung des Krebses vom Bauch in die Oberschlüsselbeingrube. Es sind 3 Fälle von Magencarcinom (Widal[1]), Troisier[2]), Lancereaux[3])), ein Lebercarcinom (Troisier[4]) und ein Krebs des Ovariums (Troisier et Menetrier[5]). In allen diesen Fällen war die supraclaviculare Drüsenmetastase linksseitig, wie denn unter den 37 von Rousseau gesammelten Beobachtungen nicht weniger als 29 linksseitigen, nur je 4 doppel- und rechtsseitigen Sitz des Drüsenkrebses aufweisen.

Wie sind nun diese Fälle zu deuten, bei denen die supraclaviculare Lymphdrüsenmetastase die erste oder eine der ersten Lymphdrüsenstationen des Carcinoms darstellt? Der fast stets linksseitige Sitz verweist auf Beziehungen zum Ductus thoracicus, und in der That hat man diesen auch stets zur Erklärung herangezogen. Da eine Lymphangitis carcinomatosa des Ductus extrem selten ist, hat man eine embolische Verschleppung der Krebskeime angenommen, die ja in der That bei der Verbreitung des Carcinoms auf dem Lymphwege eine grosse Rolle spielt. Die Schwierigkeit bestand nur darin: Wie kommen die Krebszellen aus dem Ductus in die Lymphdrüsen der Supraclavicular grube? Troisier und mit ihm Rousseau helfen sich in sehr einfacher Weise, sie nehmen eine Verschleppung gegen den Lymphstrom an und finden dieselbe erleichtert durch die Krümmung des Lymphganges bei seinem Eintritt in die Vene und durch die Druckschwankungen im Bereich der letzteren. Den Klappen der Lymphgefässe messen sie keine grosse Bedeutung bei, denn „dans la propagation du cancer, aux ganglions lymphatiques, il est très commun d'observer l'envahissement de ces organes par voie rétrograde".

Nun sind aber gerade an der Einmündungsstelle des Ductus thoracicus in die Vene die Verhältnisse für einen retrograden Transport ganz besonders ungünstig. Der starke Strom der Körperlymphe, welcher kräftig in die Vene eingesaugt und hineingetrieben wird, reisst die Krebszellen mit, auch wenn sie je Eigenbewegungen entfalten sollten. Werden Carcinomteilchen gerade in dieser Gegend aufgefangen, so kann es nur geschehen, wenn sie in das Filter einer Lymphdrüse geraten, und eine solche Drüse wurde bei unseren ana-

1) Soc. méd. des Hôp. 1893. p. 828.
2) Soc. méd. des Hôp. 1886. p. 394 ff.
3) These von Belin Obs. XXV.
4) Archives générales de Médecine. 1889. Tome I. p. 298.
5) Soc. méd. des Hôp. nach Rousseau.

tomischen Untersuchungen mit Sicherheit nachgewiesen. Es fand sich, dass die aus der Leber abführenden, im Ligamentum falciforme hepatis verlaufenden mächtigen Lymphstämme, welche auf direktestem Wege aus dem Abdomen in die Oberschlüsselbeingrube führen, sich in dieser häufig in zwei Aeste teilen, von denen der eine in die Vene, der andere aber in eine supraclaviculare Lymphdrüse mündet (vgl. Taf. III b 1, b 2, α).

Dass in der That diese Drüse es ist, welche mangels jedes Krebsherdes im Thorax als Ausgangspunkt der in Rede stehenden Drüsenmetastase angesehen werden muss, ergiebt sich aus folgenden Thatsachen: 1) In den von Anfang an beobachteten Fällen hat man, wie Rousseau (S. 12) hervorhebt, zuerst stets nur eine einzige Drüse erkrankt gefunden, von ihr aus wurden weitere Lymphdrüsen der Oberschlüsselbeingrube ergriffen. 2) Unter 5 Leichen fand ich die grossen Lymphstämme der Leber 4mal zur linken und nur einmal zur rechten Fossa supraclavicularis verlaufen; dies entspricht dem meist linksseitigen Sitz der Drüsenmetastase. 3) Von den 5 oben citierten abdominalen Carcinomen betrafen 2 die Leber (ein primäres, ein sekundäres Lebercarcinom) und 3 den Magen. Gerade von der Leber aus aber nehmen die Lymphgefässe den direkten Weg in die Oberschlüsselbeingrube, und die Lymphgefässe der Leber stehen, wie Merkel (l. c. S. 550) angiebt, mit denen des Magens in Verbindung.

So sehen wir, dass manches bisher schwer zu deutende Krankheitsbild in einfacher Weise erklärt wird durch die perforierenden Lymphgefässe des Zwerchfells, welche sowohl in der Richtung vom Peritoneum zur Pleura als auch umgekehrt das Diaphragma durchsetzen, reiche Verbindungen zwischen den beiden grossen Körperhöhlen herstellen, ja sogar Beziehungen der letzteren mit entfernten Regionen vermitteln.

AUS DER

TÜBINGER CHIRURGISCHEN KLINIK

DES PROF. DR. v. BRUNS.

V.

Ueber die supracondyläre Osteotomie des Femur bei Genu valgum, mit besonderer Berücksichtigung der definitiven Knochenform.

Von

Dr. **Max v. Brunn,**
Assistenzarzt der Klinik.

(Hierzu Taf. IV—VII.)

Unter den operativen Eingriffen, welche im Laufe der Zeit zur Korrektion des Genu valgum empfohlen worden sind, haben alle mit Verletzung des Kniegelenks verbundenen ihre Daseinsberechtigung verloren, seitdem der Nachweis erbracht ist, dass die Deformität gar nicht im Gelenk oder in den Condylen, sondern in den jenseits der Epiphysenlinien gelegenen Knochenteilen ihren Sitz hat. Demnach werden heutzutage die Knochendurchtrennungen oberhalb des Femur- oder unterhalb der Tibiaepiphyse allgemein und wohl ausschliesslich geübt, sei es durch Osteoklase, Epiphyseolyse oder Osteotomie. Die Osteotomie hat, wenigstens für die Genua valga jenseits des kindlichen Alters, unter dem Schutze der Asepsis gegenüber den genannten unblutigen Operationsmethoden immer mehr an Boden gewonnen, denen sie auch wegen der Sicherheit, mit der man dabei den Ort der Knochendurchtrennung bestimmen und Nebenverletzungen vermeiden kann, wesentlich überlegen ist. Während in früherer Zeit

die Osteotomie der Tibia wegen ihrer angeblich leichteren Ausführbarkeit die Methode der Wahl war, erfreut sich jetzt die supracondyläre Osteotomie des Femur der weitesten Verbreitung, und dies mit vollem Recht. Sie wird der Forderung einer kausalen Therapie in den meisten Fällen am vollkommensten gerecht, da v. Mikulicz[1]) in seiner grundlegenden Abhandlung den Nachweis geführt hat, dass in der Regel die Verkrümmung das untere Ende der Femurdiaphyse betrifft, aber selbst wenn der Hauptanteil der Difformität in der Tibia sitzt, liefert sie funktionell und kosmetisch gleich gute Resultate als die Osteotomie der Tibia. Was endlich die technische Seite betrifft, so ist die subkutane, lineäre, supracondyläre Osteotomie des Femur, wie sie Macewen[2]) im Jahre 1878 zuerst ausgeführt hat, eine der denkbar einfachsten Operationen.

Als einer der ersten in Deutschland hat Herr Professor v. Bruns[3]) im Jahre 1880 die Macewen'sche Operation warm empfohlen. Sie ist dann weiterhin in der Tübinger Klinik bei einer grossen Zahl von Fällen mit stets gleichem, ausgezeichneten Erfolg ausgeführt worden, so dass sie heute hier als einzige Operation bei Genu valgum staticum in Frage kommt. Beim kindlichen Genu valgum rachiticum wird in der Regel von einem operativen Eingriff überhaupt abgesehen. Ist ein solcher dennoch wegen allzu hochgradiger Deformierung erforderlich, so konkurriert hier bei starker Beteiligung des Unterschenkels die Osteotomia tibiae, so dass bisher nur 10mal bei 7 Patienten die Osteotomia supracondylica femoris wegen rachitischer Genua valga im Kindesalter ausgeführt wurde.

Im Ganzen wurden von 1878 bis jetzt in der v. Bruns'schen Klinik wegen Genu valgum an 138 Patienten 172 Operationen am Oberschenkel ausgeführt, und zwar

Osteotomia femoris supracondylica linearis	147mal
Osteotomia femoris cuneiformis	5 „
Osteoclasis	18 „
Ogston'sche Operation	2 „
	Sa. 172mal.

Im Folgenden werde ich mich nur mit der lineären supracondylären Osteotomie des Femur beschäftigen. Sie

1) v. Mikulicz, Die seitlichen Verkrümmungen im Knie und deren Heilungsmethoden. Arch. f. klin. Chir. Bd. 23. 1879. S. 561.

2) Macewen, Antiseptic Osteotomy. Lancet I. 1878. S. 449.

3) v. Bruns, Die supracondyläre Osteotomie des Femur bei Genu valgum. Centralbl. f. Chir. 1880. S. 545.

wurde wegen statischen Genu valgum an 108 Patienten und an 137 Beinen ausgeführt, und zwar

46mal rechtsseitig
28 „ linksseitig
29 „ doppelseitig
5 „ fehlen nähere Angaben.
108mal.

Ueber die Alters- und Geschlechtsverhältnisse dieser Patienten giebt die Tabelle I Aufschluss.

Tabelle I.

Alter.	Männlich.	Weiblich.	Sa.
13	1	1	2
14	1	0	1
15	4	1	5
16	21	0	21
17	24	0	24
18	22	0	22
19	18	0	18
20	7	1	8
21	1	1	2
22	2	0	2
23	1	0	1
32	1	0	1
34	1	0	1
Sa.	104	4	108

Von den 108 Fällen gehören nicht weniger als 104 dem männlichen Geschlechte an. Das Hauptkontingent stellt das 16.—19. Lebensjahr, in unserer Statistik 85 Fälle.

Dem Beruf nach waren:

Bäcker	19
Knechte	18
Fabrikarbeiter	14
Bauern	12
Kellner	5
Schriftsetzer	4
Bierbrauer	3
Taglöhner	3
Säger	2
Kaufleute	2
Schlosser. Messerschmiede, Metalldrucker, Mechaniker, Eisendreher, Schmied je 1 =	6

Drechsler, Holzdreher, Holzbildhauer je 1 = .	3
Maurer, Schreiner, Maler, Müller, Glaser, Schneider, Schuhmacher, Friseur, Student je 1 = .	9
Ohne Beruf	8
Sa.	108

Ueber den Grad der Deformität liegen folgende Angaben vor: Der Aussenwinkel ist 126mal angegeben. Er betrug

140—145°	8 mal
146—149°	5 „
150°	13 „
151—154°	17 „
155°	18 „
156—157°	12 „
158—159°	15 „
160—161°	12 „
162—164°	10 „
165—167°	12 „
170—173°	4 „
Sa.	126

Wie weit bei den hohen Werten für den Aussenwinkel Ungenauigkeiten in der Messung mituntergelaufen sind, lasse ich dahingestellt, bemerken möchte ich nur, dass in der v. Bruns'schen Klinik in der Regel bei einem Aussenwinkel von 168° und mehr nicht mehr osteotomiert wird, nachdem die Untersuchungen von Honsell[1]) gezeigt haben, dass man bei so geringen Graden auf Spontanheilung rechnen darf.

Der Kniebasis-Femurwinkel wurde 125mal gemessen. Er betrug

55—56°	4 mal
57—59°	4 „
60—61°	5 „
62—63°	9 „
64—65°	20
66—67°	10 „
68—69°	11 „
70—71°	17 „
72—73°	13 „
74—75°	12 „
76—77°	5 „

1) Honsell, Ueber Spontanheilung des Genu valgum. Diese Beiträge Bd. 29. 1901. S. 682.

78—79°	7 „
80—85°	8 „
Sa.	125

Der Kniebasis-Tibiawinkel ist 120mal vermerkt oder aus den sonstigen Angaben zu berechnen. Er betrug:

72—75°	2 mal
78—79°	3 „
80—81°	11 „
82—84°	7 „
85—86°	21 „
87—88°	20 „
89—90°	44 „
91—92°	7 „
94—95°	5 „
Sa.	120

Der Malleolenabstand wurde 91mal gemessen. Es betrug die Entfernung der Malleoli interni bei geschlossenen Knieen

4,5— 7,0 cm	4 mal
8,5—11,5 „	6 „
12,0—12,5 „	7 „
13,0—13,5 „	9 „
14,0—15,0 „	17 „
16,0—17,5 „	13 „
18,0—19,5 „	9 „
20,0—21,0 „	10 „
23,0—24,0 „	5 „
25,0—27,0 „	5 „
29,5—30,0 „	3 „
31,0—32,0 „	2 „
34,0 „	1 „
Sa.	91

Für die 7 wegen rachitischer Genua valga osteotomierten Kinder lauten die entsprechenden Angaben, wie folgt.

Alter und Geschlecht.

Tabelle II.

Alter.	Männlich.	Weiblich.	Sa.
2 Jahre	1	0	1
3 „	1	0	1
4 „	2	1	3
5 „	1	0	1
6 „	1	0	1
Sa.	6	1	7

Es wurde osteotomiert 10mal, und zwar 1mal rechtsseitig, 3mal linksseitig, 3mal doppelseitig.

Die Aussenwinkel sind 8mal bekannt. Sie betrugen je 1mal 140, 147, 156, 160, 161 und 165°, 2mal 155°. 1mal war ein Schlottergelenk vorhanden.

Der Kniebasis-Femurwinkel wurde nur 4mal gemessen. Er betrug je 1mal 60, 66, 68 und 76°.

Der Kniebasis-Tibiawinkel ist 3mal bekannt und betrug je 1mal 85, 86 und 90°.

Der Malleolenabstand ist in 6 Fällen angegeben und betrug je 1mal 6, 10, 12, 14, 15 und 18,5 cm.

Operationsmethode.

Die supracondyläre, lineäre Osteotomie des Femur wurde anfangs genau nach den Vorschriften von Macewen[1]) unter Blutleere und unter Verwendung mehrerer verschieden breiter Meissel gemacht letzteres allerdings nur 1mal. Der Hautschnitt wurde an der Innenseite des unteren Endes des Oberschenkels in einer Länge von 1,5 bis 2 cm angelegt und bis auf den Knochen vertieft. Nach Durchmeisselung von $^2/_3$ der Dicke des Knochens wurde der Rest frakturiert und die Geraderichtung vollzogen. Ueber einen Deckverband kam zur Fixation der Stellung ein Schienenverband aus plastischem Filz oder ein Gipsverband mit eingelegter Eisenschiene. Derselbe wurde nach 3—4 Wochen erneuert. Die Patienten mussten das Bett hüten und machten die ersten Gehversuche nach 5—7 Wochen.

Im Lauf der Zeit hat diese Technik wesentliche Vereinfachungen und Verbesserungen erfahren, so dass sich jetzt die Operation folgendermassen gestaltet:

Nach gründlicher Desinfektion wird der Oberschenkel in leichter Aussenrotation auf einen Sandsack gelagert. Auf Blutleere wird verzichtet. 1—2 Querfinger oberhalb des oberen Randes des Condylus internus fasst der Operateur von vorn nach hinten das Femur zwischen Daumen und Zeigefinger der linken Hand und sticht auf die Mitte der Innenfläche des so markierten Knochens ein kräftiges Skalpell senkrecht ein, so zwar, dass die Messerfläche in der Längsachse des Oberschenkels liegt. Der Schnitt wird nur so viel erweitert, bis er die Einführung eines 1 cm breiten Meissels gestattet. Der Meissel wird eingeführt, während das Messer noch steckt. Es empfiehlt sich dabei, das

1) Macewen, Die Osteotomie mit Rücksicht auf Aetiologie und Pathologie von Genu valgum, Genu varum etc. Stuttgart, Enke. 1881.

Messer nicht zu fest auf den Knochen aufzusetzen, weil sonst bei dem Andrängen des Meissels leicht die Messerspitze abbricht. Hat der Meissel den Knochen erreicht, so wird er nach Entfernung des Messers um 90° gedreht, so dass die Schneidefläche senkrecht zur Achse des Femur zu stehen kommt. Bei der nun folgenden dreihändigen Durchmeisselung ist vor allem ein Abgleiten des Meissels nach den grossen Gefässen hin zu vermeiden. Dies geschieht, indem man stets den Meissel an der Hinterwand ansetzt und schräg nach vorn und aussen vordringt, nur zur Durchmeisselung der Vorderfläche ist eine mehr quere Richtung gestattet. Stets hat man durch häufige Lockerung eine Einklemmung des Meissels zu verhüten. Man fühlt mit dem Meissel sehr deutlich, wie viel vom Knochen bereits durchtrennt ist, und bemüht sich, die Innen- und Vorderwand vollständig, die Hinterwand grösstenteils zu durchschneiden. Glaubt man damit zu Ende zu sein, so entfernt man den Meissel und sucht nach Bedeckung der Wunde mit einem sterilen Tupfer den Rest zu frakturieren. Dies geschieht in der Weise, dass von der Aussenseite her der Operateur mit der ungleichnamigen Hand den Oberschenkel dicht oberhalb der Wunde, mit der gleichnamigen den Unterschenkel fasst und nun eine ruckartige Hebelbewegung im Sinne einer Vergrösserung des Aussenwinkels ausführt. Meist gelingt beim ersten oder zweiten Versuch die Frakturierung unter lautem Krachen, ist dies nicht der Fall, so muss man den Meissel nochmals einführen und noch mehr von der Corticalis durchtrennen. Nach vollendeter Fraktur werden durch Ueberkorrigieren und Hin- und Herbewegen die Fragmente ganz beweglich gemacht, dann wird durch Extension im v. Bruns'schen „eisernen Kreuz" das Bein völlig gerade gestellt und nach Bedeckung der Wunde mit Airol- oder Xeroformpaste und einem kleinen aseptischen Verband sofort ein direkter Gipsverband nach Korsch von den Malleolen bis zum Tuber ischii angelegt. Schon am Tage darauf stehen die Patienten auf und beginnen mit Hülfe der v. Bruns'schen Gehschiene umherzugehen. Bei vorsichtigen Bewegungen sind Schmerzen kaum vorhanden und selbst sehr ängstliche Patienten gewinnen bald Zutrauen zu dem Apparat und gehen mit grossem Vergnügen umher. Nur bei doppelseitiger Osteotomie ist das Gehen mit 2 Schienen nicht immer möglich, so dass die Patienten dann etwa 2 Wochen im Bett liegen müssen, bis sie mit dem blossen Gipsverband aufstehen können.

Nach 2—3 Wochen wird der Gipsverband abgenommen. An Stelle der Wunde findet sich jetzt noch ein kleiner Granulations-

knopf, sofern sie nicht schon ganz verheilt ist. Es wird dann ein neuer direkter Gipsverband angelegt, mit dem die Patienten jetzt ohne Hülfe der Gehschiene umhergehen und in der Regel nach Hause entlassen werden. Wenn dieser 2. Gipsverband nach 4—5 Wochen, d. h. 7—8 Wochen nach der Operation, abgenommen wird, können die Patienten gut ohne Verband gehen. Die anfangs natürlich vorhandene Versteifung des Kniegelenkes verliert sich innerhalb weniger Wochen, so dass die Patienten nach 10—12 Wochen wieder arbeitsfähig werden.

Wie man sieht, weicht diese Operationsmethode nur wenig von der Macewen'schen Originalvorschrift ab, nämlich nur darin dass die Blutleere wegfällt, die ganze Knochendurchtrennung mit ein und demselben schmalen Meissel ausgeführt wird, und in der Nachbehandlung mittelst Gehverband, der dem Patienten schon am Tage nach der Operation das Herumgehen gestattet.

Ich habe die an der v. Bruns'schen Klinik übliche Methode so ausführlich beschrieben, weil durchaus nicht überall die Macewen'sche Operation in der gleichen Weise ausgeführt wird. So berichtet z. B. Geissler[1]) aus der v. Bergmann'schen Klinik, dass dort ein 4—5 cm langer Hautschnitt gemacht, der Knochen freigelegt, das Periost zurückgeschoben und dann erst die lineäre Durchmeisselung ausgeführt wird. Die Ruhigstellung erfolgt durch einen gepolsterten Gipsverband mit Einschluss des Beckens. Ueber das Verfahren an der v. Mikulicz'schen Klinik ergiebt sich aus der Dissertation von Scheffczyk[2]) dass unter 32 Osteotomien des Femur nur 5 nach der Macewen'schen Originalvorschrift, 27 dagegen mit der Modifikation von Gussenbauer, Durchtrennung des Knochens von der Aussenseite, ausgeführt wurden. Als Vorteil dieser Modifikation, welche Macewen ausdrücklich widerrät, wird die leichte und schnelle Korrektion der Krümmung hervorgehoben, Auch in der v. Bruns'schen Klinik wurde in zwei Fällen versuchsweise die Durchtrennung von der Aussenseite her gemacht, ohne dass sich dabei besondere Vorteile ergaben. Jedenfalls ist bei der Osteotomie von der Innenseite her nie irgend eine Schwierigkeit für die Geraderichtung bemerkt worden. Die Nachbehandlung besteht in der v. Mikulicz'schen Klinik ebenfalls in An-

1) Geissler, Zur Anatomie und Behandlung des Genu valgum. Berlin. klin. Wochenschr. 1895. Nr. 48.

2) Scheffczyk, Die Erfolge der Osteotomie bei Genu valgum. Diss. Breslau. 1903.

legung eines Gipsverbandes, mit dem die Patienten zu Bett liegen müssen. „Dieser Gipsverband wird in unkorrigierter oder nur wenig korrigierter Stellung des Beines angelegt. Nach 10—14 Tagen wird dieser Verband abgenommen und ein neuer Gipsextensionsverband in Narkose an das nun völlig oder soweit als möglich korrigierte Bein angelegt. Nachdem dieser durchschnittlich 3 Wochen gelegen hat, wird er durch einen abnehmbaren Gipsverband ersetzt. Der Patient darf nun aufstehen".

Man wird zugeben, dass demgegenüber unser Verfahren den Vorzug grösserer Einfachheit hat, dazu kommt noch der unleugbare Vorteil der Vermeidung länger dauernder Bettruhe. Wenn dieser Faktor auch bei den jugendlichen Individuen, um die es sich ausnahmslos handelt, nicht in dem Masse in die Wagschale fällt, wie es bei älteren Leuten der Fall sein würde, so kann er doch die Konsolidation der Fraktur und die Funktionstüchtigkeit der Muskulatur nur günstig beeinflussen. Natürlich ist bei der sofortigen Anlegung eines cirkulären Gipsverbandes direkt auf die Haut grösste Vorsicht geboten, um eine zu starke Umschnürung zu vermeiden, indessen ist die Gefahr, dass durch nachträgliche Schwellung der Verband zu eng wird, bei weitem nicht so gross, als bei einer zufällig entstandenen Fraktur. Die Bruchlinie hat die denkbar geringste Ausdehnung und die Weichteilverletzung ist eine minimale. Zu einer stärkeren Blutung kommt es nur in den seltensten Fällen und auch dann pflegt sie unter leichter Kompression sehr bald zu stehen. Eine nennenswerte Blutung aus dem Knochenmark ist nicht zu befürchten, da ja bei der Korrektion die Bruchenden stark gegeneinander gepresst werden. Es darf somit a priori die sofortige Anlegung eines direkten Gipsverbandes als kein zu kühnes Unternehmen bezeichnet werden, immerhin ist es aber hie und da einmal nötig gewesen, wegen auftretender Schmerzen am 2. oder 3. Tage den ersten Verband zu entfernen. Es wurde dann stets wieder ein direkter Gipsverband angelegt, der ausnahmslos gut ertragen wurde. Solche Vorkommnisse bildeten aber seltene Ausnahmen, in der Regel wurde der Verband ohne alle Beschwerden ertragen, selbst unter den durch die abhängige Stellung beim Umhergehen bedingten ungünstigeren Cirkulationsverhältnissen.

Im Einzelnen gestaltete sich unser Vorgehen bei der Operation und Nachbehandlung ausweislich der 110 mir vorliegenden Krankengeschichten mit 142 Osteotomien folgendermassen (über 5 Fälle fehlen nähere Angaben).

Esmarch'sche Blutleere wurde nur in der ersten Zeit 17 mal angewendet. Sehr bald schon zeigte sich, dass dieselbe sich vollkommen erübrigt. Unter den Fällen, in denen ohne sie operiert wurde, kam es nur 6 mal zu stärkeren Blutungen als gewöhnlich, doch waren nur 1 mal Ligaturen notwendig. In allen übrigen Fällen stand die Blutung nach dem Redressement durch Kompression. Einmal war wahrscheinlich die Saphena verletzt worden, 1 mal war infolge der Unruhe des zu oberflächlich narkotisierten Patienten der Schnitt etwas zu tief zu liegen gekommen.

Der Schnitt beziehungsweise Einstich erfolgte in allen Fällen mit 2 Ausnahmen an der typischen Stelle, an der Innenseite des Oberschenkels, 2 fingerbreit oberhalb des oberen Randes des Condylus internus. 2 mal wurde versuchsweise von der Aussenseite her eingegangen.

Die Durchmeisselung wurde stets mit einem einzigen, etwa 1 cm breiten Meissel ausgeführt. Sie gelang verschieden leicht, je nach der Härte des Knochens. Aus den Operationsberichten geht nur hervor, dass diese eine sehr wechselnde gewesen sein muss. Leider sind die Angaben über diesen Punkt zu lückenhaft, als dass es möglich wäre, sie zahlenmässig zu verwenden.

Die Frakturierung des nicht durchmeisselten Restes gelang fast immer leicht. Nur ganz ausnahmsweise war es nötig, den Meissel nochmals einzuführen, was keine besonderen Schwierigkeiten machte.

Ebenso gelang das Redressement unmittelbar nach der Osteotomie, selbst in sehr hochgradigen Fällen, meist ohne Schwierigkeit. Hie und da, aber nur ausnahmsweise, wurde beim zweiten Verband noch eine weitere Korrektion nötig. Narkotisiert wurde dazu niemals.

Der Verband setzte sich stets aus dem Wundverband und dem Fixationsverband zusammen. Ersterer bestand anfangs in anti-, später in aseptischer Wundbedeckung. Als Fixationsverband wurde in 41 Fällen (36 mal bei statischen, 5 mal bei rachitischen Genua valga) nach vollständiger Korrektion ein gepolsterter Gipsverband angelegt und durch Eisenbandschienen verstärkt, in 68 Fällen wurde unmittelbar nach der Operation ein Gipsverband direkt auf die rasierte und mit Lanolin eingefettete Haut angelegt (66 mal bei statischen, 2 mal bei rachitischen Genua valga).

Aus der Nachbehandlungszeit ist zu bemerken, dass irgend eine Störung des Wundverlaufs in keinem einzigen Falle ein-

trat. Die Wunden sind stets reaktionslos geheilt. Dagegen verursachte in einer Anzahl gleich zu erwähnender Fälle ein zu fest angelegter Verband Störungen, von denen eine leichte Peronaeusparese, die schon während der Beobachtungszeit in der Klinik wieder verschwand, die schwerste ist.

Der erste Verbandwechsel wurde in 6 Fällen wegen Verbanddruckes schon in den ersten Tagen nötig, 1 mal am 1., 1 mal am 2., 3 mal am 3., 1 mal am 5. und 1 mal am 6. Tage. Vorzeitige Verbandwechsel wurden weiterhin noch erforderlich 1 mal am 2. Tage wegen Demolierung des Verbandes durch den Patienten, 1 mal am 5. und 6 mal am 9.—10. Tage wegen auffälliger Temperatursteigerungen, worauf ich noch zurückkomme. Bei ungestörtem Verlauf fanden die ersten Verbandwechsel statt

am 12.—14. Tage	31 mal	(3 rachit.)
am 16.—18. Tage	19 mal	(1 rachit.)
nach 3—3½ Wochen	35 mal	(1 rachit.)
nach 4 Wochen	4 mal	

es fehlen entsprechende Angaben 11 mal.

Von Interesse sind die Temperaturverhältnisse, über welche in 100 Fällen (6 rachit.) hinreichend genaue Beobachtungen vorliegen. Als höchste Temperaturen sind verzeichnet (Rectaltemperaturen):

37,0—37,5°	3 mal	
37,6—38,0°	15 „	(2 rachit.)
38,1—38,5°	43 „	(1 „)
38,6—39,0°	23 „	
39,1—39,5°	8 „	(1 „)
39,8°	1 „	
40,0—40,1°	3 „	(1 „)
40,3—40,4°	2 „	
40,8°	1 „	(rachit.)
40,9°	1 „	
Sa.	100	(6 rachit.)

Wir sehen also, dass Temperatursteigerungen zwischen 37,6° und 39,5° die Regel bilden, sich aber meist in bescheidenen Grenzen zwischen 37,6° und 38,5° halten. Wie schon bemerkt, war in allen diesen Fällen die Wundheilung vollkommen ungestört, 1 mal war eine Parulis die Ursache der Temperatursteigerung (38,6°), 1 mal eine Bronchitis (38,6°), 1 mal eine wohl durch Verbanddruck bedingte Schwellung in der Gegend des Tensor fasciae latae (39,4°). In allen übrigen Fällen war keinerlei Ursache des Fiebers nachweisbar, so

dass wir berechtigt sind, diese Temperatursteigerungen auf eine Stufe mit dem bei subkutanen Frakturen so häufigen „aseptischen" Resorptionsfieber zu stellen. Aber auch der grösste Teil der hoch fieberhaften Temperaturen von 39,8°—40,9° ist in diese Kategorie zu rechnen. Es bedarf kaum der Erwähnung, dass in allen diesen Fällen aufs Sorgfältigste nach einer Ursache des Fiebers gesucht wurde. Nur die am 17. Tage nach der Operation aufgetretene Temperatur von 40,9° fand ihre Erklärung in einem Erysipel, das von einem kleinem Decubitus am Rande des Gipsverbandes aus entstanden war nach reaktionsloser Heilung der Operationswunde. Für alle übrigen hohen Temperaturen konnte trotz eifrigsten Bemühens keine Ursache gefunden werden und die Rekonvalescenz verlief ohne Störung oder Verzögerung. Ein grosser Teil der mittelhohen und höheren Temperaturen wurde erst in der 2.—3. Woche nach der Operation beobachtet, zuweilen noch später, so eine Temperatur von 39,5° am 16. Tage, von 39,8° am 22. und von 39,1° am 23. Tage.

Der frühzeitigen Gehbehandlung wurden von den 68 Fällen mit primärem, direktem Gipsverband 53 Patienten unterzogen, und zwar gingen 40 Patienten am 1.—2. Tage nach der Operation, 13 am 3.—4. Tage mittelst der v. Bruns'schen Gehschiene umher. Von dem Rest kam bei 9 weiteren Patienten die Gehschiene etwas später zur Anwendung, je 1 mal am 7. und 11. Tag, 2 mal am 16. Tag, 5 mal nach 2 Wochen. Alle diese Patienten erhielten nach 2—3 Wochen einen neuen direkten Gipsverband, mit dem sie dann ohne Schiene liefen und in der Regel entlassen wurden. In den wenigen Fällen, die trotz direkten Gipsverbandes nicht frühzeitig herumliefen, handelte es sich entweder um doppelseitig Osteotomierte, bei denen die Benützung der Gehschienen auf Schwierigkeiten stiess, oder es forderten Temperatursteigerungen zur Vorsicht auf. Von den älteren mit gepolsterten Gipsverbänden behandelten Fällen kamen die meisten im Gipsverband nach Hause, ohne das Gehen versucht zu haben, bei denen, die hinreichend lange in der Klinik blieben, wurden die ersten Gehversuche nach 5—7½ Wochen unternommen, nur bei zwei Kindern mit rachitischen Genua valga schon nach 4 Wochen.

Die Entlassung aus der klinischen Behandlung erfolgte:

4 mal		nach	2	Wochen
19 „	(1 rachit.)	„	2½	„
47 „	(2 „)	„	3— 3½	„
25 „	(3 „)	„	4— 4½	„

6	mal		nach	5— $5^1/_2$ Wochen
2	„	(1 rachit.)	„	$6^1/_2$ „
1	„		„	7 „
3	„		„	8— $8^1/_2$ „
1	„		„	9 „
1	„		„	10 „
1	„		„	$10^1/_2$ „
5	„	fehlen Angaben		
115	(7 rachit.)			

Zusammenfassend sei bemerkt, dass wir bei der grossen Zahl unserer Osteotomien nach Macewen nicht einen einzigen auf die Operation zu beziehenden ernsten Zwischenfall zu beklagen gehabt haben. Dass auch das spätere funktionelle Resultat ein befriedigendes war, liess sich schon daraus erschliessen, dass keiner der Patienten wegen seines Leidens nochmals die Hilfe der Klinik in Anspruch nahm.

Um uns durch den Augenschein von dem

Dauererfolg der Operation

zu überzeugen, wurden eine Anzahl Patienten veranlasst, sich persönlich in der Klinik nochmals vorzustellen. Für die Auswahl der Patienten war lediglich massgebend die Entfernung ihres Wohnsitzes von Tübingen. Um die Reiseunkosten möglichst zu verringern, wurden die nächstwohnenden Patienten gewählt. Es erschienen 22 wegen Genu valgum staticum und 2 wegen Genu valgum rachiticum Operierte, über welche die unten folgenden kurzen Auszüge aus den Krankengeschichten das Nähere ergeben. Als kurze Uebersicht diene die Tabelle III, auf der Nr. 1—22 die statischen, Nr. 23 und 24 die rachitischen Genua valga betreffen.

Tabelle III.

(Die obere Zahl betrifft die rechte, die untere die linke Seite.)

Nr.	Name. Alter bei der Operation, Beschäftigung, Seite der Operation.	Zeit zwischen Operation und Nachuntersuchung.	Aussenwinkel. Vor der Operation.	Aussenwinkel. Jetzt.	Kniebasis-Femurwinkel. Vor der Operation.	Kniebasis-Femurwinkel. Jetzt.	Kniebasis-Tibiawinkel. Vor der Operation.	Kniebasis-Tibiawinkel. Jetzt.	Malleolenabstand. Vor der Operation.	Malleolenabstand. Jetzt.	Länge bei der Nachuntersuchung.
1	P. S. 21 J.	$22^{10}/_{12}$	158	174	?	90	?	84	14,5	6,5	85,0
	Schenkmädch. R.		170	167		77		90			85,0
2	Ch. Schw. 18 J.	$15^8/_{12}$	149	172	69	93	80	79	14,5	0,5	80,0
	Fabrikarb. R.		?	173	?	82	?	91			82,0
3	A. G. 17 J.	$15^7/_{12}$	160	173	76	81	84	92	17,0	0,5	95,0
	Knecht. L.		155	182	75	99	80	83			93,5

Nr.	Name, Alter bei der Operation, Beschäftigung, Seite der Operation.	Zeit zwischen Operation und Nachuntersuchung.	Aussenwinkel.		Kniebasis-Femurwinkel.		Kniebasis-Tibiawinkel.		Malleolenabstand.		Länge bei der Nachuntersuchung.
			Vor der Operation.	Jetzt.	Vor der Operation.	Jetzt.	Vor der Operation.	Jetzt.	Vor der Operation.	Jetzt.	
4	G. B. 18 J. Fabrikarb. L. (R. Osteoklase.)	$12^{6}/_{12}$	145 158	172 168	52 67	81 81	93 91	91 87	17,0	3,0	96,5 95,0
5	E. F. 18 J. Maurer. R. + L.	$12^{7}/_{12}$	150 158	169 172	60 68	85 85	90 90	84 87	27,0	6,5	90,0 91,0
6	P. H. 18 J. Bäcker. L.	$10^{9}/_{12}$	168 158	177 177	78 70	84 89	90 88	93 88	14,0	0,5	97,0 96,0
7	J. K. 17 J. Bäcker. R. + L.	10	161 154	178 175	73 64	88 86	88 90	90 89	17,0	0	92,0 92,0
8	Ch. S. 17 J. Fabrikarb. R. + L.	$9^{3}/_{12}$	160 164	172 174	72 74	84 87	88 90	88 87	18,0	1,5	84,0 84,0
9	H. F. 19 J. Friseur. R. + L.	$9^{3}/_{12}$	158 165	179 178	68 75	89 99	90 90	90 79	13,0	0	83,0 84,0
10	Ch. Sp. 16 J. Bäcker. L.	$9^{3}/_{12}$	? 145	171 168	? 55	81 78	? 90	90 90	17,0	0,2	85,0 85,0
11	J. N. 16 J. Kellner. R.	$7^{4}/_{12}$	155 170	178 174	65 80	90 90	90 90	88 84	?	0	92,0 93,5
12	F. S. 19 J. Landwirt. L.	$5^{7}/_{12}$	178 151	176 173	88 61	83 84	90 90	93 89	11,5	1,0	98,0 98,0
13	J. M. I. 14 J. Bauer. L.	$5^{2}/_{12}$	157 150	173 176	72 65	83 88	85 85	90 88	14,0	0	101,0 100,0
14	J. M. II. 17 J. Bauer. R. + L.	5	160 150	175 172	65 55	83 83	95 95	92 89	20,0	0,5	96,0 96,0
15	A. G. 19 J. Kaufmann. R.	$4^{9}/_{12}$	155 165	169 165	70 80	82 77	85 85	87 88	18,0	6,0	102,0 102,0
16	G. M. 18 M. Bäcker. R.	$4^{7}/_{12}$	150 165	172 172	65 75	82 82	85 90	90 90	11,0	5,0	98,0 99,0
17	K. G. 21 J. Bäcker. L.	$4^{1}/_{12}$	163 160	174 184	73 70	82 96	90 90	92 88	16,0	0	91,0 89,0
18	J. R. 20 J. Fabrikarb. R.	$3^{7}/_{12}$	160 170	176 172	72 80	88 82	88 90	88 90	?	2,0	89,0 89,0
19	G. Sch. 16 J. Kellner. R. + L.	$3^{7}/_{12}$	171 165(?)	171 167	79(?) 74(?)	83 84	92 91	88 83	18,5	0,5	81,0 80,5
20	G. F. 18 J. Bäcker. L.	$3^{3}/_{12}$	? 162	173 173	? 72	85 89	? 90	88 84	?	1,0	93,0 93,0
21	J. D. 18 J. Bäcker. L.	3	160 152	168 170	70 62	79 81	90 90	89 89	21,0	3,0	90,0 90,0
22	K. S. 15 J. Bauer. R.	$2^{8}/_{12}$	160 165	175 174	66 83	85 84	94 82	90 90	15,0	0,5	104,0 105,0
23	J. R. 3 J. L.	$15^{1}/_{12}$	? 156	174 177	? 66	88 77	? 90	84 93	10,0	0,5	93,0 89,0
24	K. L. $4^{1}/_{2}$ J. R. + L.	$14^{7}/_{12}$	160—65 ?	172 169	? ?	81 80	? ?	86 85	?	3,5	88,0 84,0

Unter den 22 Patienten mit Genu valgum adolescentium waren 16 einseitig, 6 doppelseitig operiert, demnach 28 Osteotomien ausgeführt. Von den beiden Patienten mit Genu valgum rachiticum wurde der eine einseitig, der andere doppelseitig operiert. Im Ganzen betrifft unsere Zusammenstellung also 31 Operationen.

Die Zeit, welche zwischen Operation und Nachuntersuchung verflossen war, betrug $22^{10}/_{12}$—$2^{8}/_{12}$ Jahre. Das funktionelle Dauerresultat war bei fast allen Fällen ein sehr gutes, nur 2 Patienten gaben geringe Beschwerden an, nämlich Nr. 10, linksseitig osteotomiert, dass das operierte Bein etwas leichter ermüde als das gesunde, und Nr. 13, ebenfalls linksseitig operiert, dass auch jetzt nach $5^{2}/_{12}$ Jahren bei längerem Laufen und Stehen noch Schmerzen aufträten. Ob diese subjektiven Klagen begründet sind, muss dahingestellt bleiben. Objektiv nachweisbar war eine geringe funktionelle Störung nur bei Nr. 23, der nach linksseitiger Osteotomie im 3. Lebensjahre eine Verkürzung von 4 cm zurückbehielt und etwas hinkte. Als erfreuliches Gegenstück steht den Genannten Nr. 14 gegenüber, der, doppelseitig vor 5 Jahren osteotomiert, zur Zeit seiner Militärpflicht als Infanterist ohne alle Beschwerden genügt. Die Mehrzahl der Patienten hatte nach verschieden langer Pause die frühere Beschäftigung wieder aufgenommen und sich damit allen den schädigenden Einflüssen, die das Genu valgum bedingt hatten, wieder ausgesetzt. Nur 5 wechselten die Beschäftigung. Die Patientin Nr. 1, früher in einer Wirtschaft thätig, heiratete nach der Operation und stand ihrem Haushalt vor, Nr. 3, vorher Dienstknecht, wurde erst Hausknecht, dann Bierführer, Nr. 17, früher Bäcker, wurde Kegeljunge, Nr. 22, früher Bauer, wurde Fabrikarbeiter. Nr. 21 versuchte sein früheres Gewerbe als Bäcker wieder aufzunehmen, musste es aber wegen Schmerzen im operierten Bein aufgeben und beschäftigt sich jetzt zu Hause. Ueber die Dauer der Schonzeit, welche sich die Patienten nach der Operation gegönnt hatten, war, abgesehen von den beiden rachitischen Kindern, bei 6 keine Auskunft zu erhalten. Bei den übrigen betrug der betreffende Zeitraum je 1mal 7, 8 und 10 Wochen, 3mal $^{1}/_{4}$ Jahr, 2mal 5 Monate, 3mal $^{1}/_{2}$ Jahr, 1mal $^{3}/_{4}$ Jahr, 1mal 11 Monate, 2mal 1 Jahr und 1mal über 1 Jahr.

Das kosmetische Resultat war insofern ebenfalls ein gutes zu nennen, als bei keinem der Patienten mehr die auffällige X-Stellung der Beine bemerkbar war. Die Messung der Malleolenabstände bei möglichst geschlossenen Beinen, bei Parallelstellung der Füsse und nach vorn gekehrten Patellae im Liegen ergab 5mal

keinen Zwischenraum, 8mal betrug der Abstand 0,2—0,5 cm, 4mal 1—2 cm, 2mal 3 cm, je 1mal 3,5, 5 und 6 cm und 2mal 6,5 cm. Die grösseren Abstände sind meist darauf zurückzuführen, dass bei doppelseitigem Genu valgum nur die eine Seite operiert worden war, während auf der anderen Seite die geringgradigere Deformität sich selbst überlassen wurde. So war bei Nr. 1, die jetzt einen Malleolenabstand von 6,5 cm aufweist, nur das rechte Bein osteotomiert. Am linken betrug zur Zeit der Operation der Aussenwinkel 170°, jetzt nach fast 23 Jahren, misst er 167°. Es hat also die Deformität am nicht operierten Bein noch etwas zugenommen, während das operierte mit 174° einen normalen Wert aufweist. Aehnlich liegen die Verhältnisse bei Nr. 15 mit 6 und Nr. 16 mit 5 cm Malleolenabstand. Beim erstgenannten Fall ist links der Aussenwinkel von 165° unverändert geblieben, während auch das operierte Bein mit 169° noch nicht ganz die Norm erreicht hat, beim zweiten hat er sich am nicht operierten linken Bein zwar von 165° auf 172° vermehrt, da er aber auch am operierten Bein nur 172° beträgt, bleibt ein geringer Abstand bestehen. Bei Nr. 5 ist trotz doppelseitiger Osteotomie keine völlige Korrektion erzielt worden, der Abstand beträgt noch 6,5 cm. Hier zeigen, wie aus dem Röntgenbild ersichtlich ist, beide Tibiae noch beträchtliche Verkrümmungen. Die Malleolenabstände von 3 cm und darunter sind so unwesentlich, dass sie keine ausführlichere Erörterung verlohnen. Wichtiger ist, dass in 5 Fällen (Nr. 2, 3, 7, 9 und 17) eine Ueberkorrektion bewirkt wurde, so dass jetzt bei fehlendem Malleolenabstand ein Zwischenraum zwischen den Innenflächen der Kniegelenke oder, bei Nr. 17, der Oberschenkel zu Stande kam. Die Abstände betragen je 1mal $^1/_2$, 3, $3^1/_2$ und 4 cm, sind also nur geringgradig. Bei Fall 3 kommt die Ueberkorrektion nur im Aussenwinkel zum Ausdruck. Die Länge der Beine war unter den 17 einseitig osteotomierten Fällen 7mal gleich, 10mal war das osteotomierte Bein verkürzt, und zwar 4mal um 1 cm, 3mal um 1,5 cm, 2mal um 2 cm und 1mal um 4 cm bei Osteotomie im 3. Lebensjahre (23). Unter den 7 doppelseitig osteotomierten Fällen waren 3mal die Beine gleich lang, 1mal bestand eine Differenz von 0,5, 3mal eine solche von 0,1 cm. Praktisch sind Längenunterschiede bis zu 2 cm bedeutungslos. Sie waren bei keinem unserer Fälle beim Gehen bemerkbar. Nur die Verkürzung von 4 cm hatte geringes Hinken zur Folge.

Etwas Neues besagen die obigen Ausführungen nicht, sie erbringen nur einen neuen Beweis für die bekannte Thatsache, dass die supracondyläre Osteotomia femoris praktisch

ausgezeichnete Resultate liefert.

Interessanter schien es uns nachzusehen, ob in ähnlicher Weise, wie die Funktion, so auch die Knochengestalt vielleicht durch die Operation der Norm genähert wird. Dass frakturierte oder sonstwie deformierte Knochen unter künstlich veränderten Belastungsverhältnissen ihre Form oft in durchgreifender Weise ändern, ist ja eine längst bekannte Thatsache, und es lag daher nahe, unter Zuhilfenahme der Röntgenstrahlen zu untersuchen, wie sich nach jahrelangem Gebrauch ein osteotomiertes und absichtlich difform zur Heilung gebrachtes Femur verhalten würde, das vorher durch Ausbildung eines Genu valgum eine ganz besondere Plasticität bewiesen hatte. Meines Wissens sind derartige Untersuchungen in grösserer Zahl und vor allem eine genügend lange Zeit nach der Operation noch nicht ausgeführt worden.

Die Technik der Röntgenaufnahmen war folgende: Es wurden stets beide Beine radiographiert und dabei Wert darauf gelegt, ein möglichst grosses Stück des Oberschenkels, ausserdem aber auch noch ein Stück vom Unterschenkel auf die Platte zu bekommen. Es wurden daher Platten grössten Formates, 40 : 50 cm, verwendet. Die Beine kamen bei Rückenlage des Patienten derart darauf zu liegen, dass Kniee und Malleoli interni einander möglichst genähert waren. Die Füsse wurden einander parallel, die Patellae nach vorn gerichtet und in dieser Stellung durch geeignete Unterstützung erhalten. Eingestellt wurde in Höhe der Osteotomienarben genau zwischen beide Oberschenkel.

Die Hoffnung, auf diese Weise vielleicht von einer grösseren Anzahl von Fällen hinreichend scharfe Strukturbilder zu bekommen, um daraus eine eventuelle Transformation der Knochen erkennen zu können, ging nicht in Erfüllung, da auf den meisten Platten nur die groben Umrisse der Knochen sichtbar wurden. Versuchen wir also daraus unsere Schlüsse zu ziehen.

Ueberlegen wir zunächst, wie ein Femur unmittelbar nach der Osteotomie aussehen muss, so liegt es auf der Hand, dass zuerst eine starke Dislocatio ad axin vorhanden sein wird. Durch die Korrektion wird das untere Fragment zum oberen in einem nach innen offenen Winkel gestellt, der um so kleiner sein wird, je stärker vorher die Difformität war. Denken wir uns diesen Winkel zu zwei Rechten ergänzt, so wird dieses Supplement ein direktes Mass für den Grad der zur Korrektion nötigen Verschiebung des unteren Fragmentes und somit auch für den Grad der vorhanden gewesenen

Deformität abgeben müssen. Umgekehrt wird man die ursprüngliche Grösse dieses Supplementwinkels berechnen können, wenn der Grad der ursprünglichen Deformität und die jetzige Form des Beines bekannt sind. Legt man als Mass für diese Grösse die Aussenwinkel zu Grunde, so wird also zunächst der Supplementwinkel des ursprünglich vorhandenen Knickungswinkels des Femur der Differenz der Aussenwinkel gleich sein müssen. Mit diesem durch Rechnung gefundenen Supplementwinkel lässt sich der entsprechende jetzt noch vorhandene, im Röntgenbild ausmessbare Winkel, der die gegenwärtig vorliegende Dislocatio ad axin ausdrückt, vergleichen. Eine Abnahme des Winkels gegen früher würde eine Annäherung an die Norm ausdrücken. Hat nun eine solche Abnahme, eine Verminderung der Dislokation durch Appositions- und Resorptionsvorgänge im Callus thatsächlich stattgefunden?

Tabelle IV.

(Die obere Zahl betrifft die rechte, die untere die linke Seite.)

Nr. des Falles.	Knickungswinkel.	Supplement z. Knickungswinkel am operierten Bein.	Differenz der Aussenwinkel vor und nach der Operation.	Differenz zwischen dem Supplement des Knickungswinkels u. d. Differenz d. Aussenwinkel.	Aussenwinkel vor der Operation.
1	170 180	10	16	— 6	158
2	160 180	20	23	— 3	149
3	180 168	12	27	— 15	155
4	180 173	7	10	— 3	158
5	172 168	8 12	19 14	— 11 — 2	150 158
6	180 179	1	19	— 18	158
7	170 169	10 11	17 21	— 7 — 10	161 154
8	170 170	10 10	12 10	— 2 0	160 164
9	168 155	12 25	21 13	— 9 + 12	158 165
10	180 175	5	23	— 18	145
11	165 ?	15	23	— 8	155
12	180 179	1	22	— 21	151

Nr. des Falles.	Knickungswinkel.	Supplement z. Knickungswinkel am operierten Bein.	Differenz der Aussenwinkel vor und nach der Operation.	Differenz zwischen dem Supplement des Knickungswinkels u. d. Differenz d. Aussenwinkel.	Aussenwinkel vor der Operation.
13	180				
	169	11	26	— 15	150
14	180	0	15	— 15	160
	178	2	22	— 20	150
15	176	4	14	— 10	155
	180				
16	177	3	22	— 19	150
	180				
17	180				
	170	10	24	— 14	160
18	175	5	16	— 11	160
	180				
19	174	6	0	+ 6 (?)	171 (?)
	164	16	2	+ 14	165
20	180				
	174	6	11	— 5	162
21	180				
	170	10	18	— 8	152
22	173	7	15	— 8	160
	180				
23	— 174				
	— 172	— 8	21	— 29	156
24	— 173	— 7	ca. 10	ca. — 17	160—165
	— 170	— 10	?	mehr als — 10	?

Die Antwort enthält Tabelle IV, wo ich in der erste Columne den jetzt noch vorhandenen Knickungswinkel an der Frakturstelle, in der zweiten den Supplementwinkel dazu, in der dritten die Differenz der Aussenwinkel vor der Operation und bei der Nachuntersuchung, in der vierten die Differenz zwischen Columne 2 und 3, in der fünften endlich den ursprünglichen Aussenwinkel aufgeführt habe. Daraus ergiebt sich zunächst für die absoluten Werte des Knickungs-Supplementwinkels, dass derselbe an 8 Beinen bei 7 Patienten zwischen 0 und 5° schwankte, also kaum nennenswert war. Mittlere Grade, 6—12°, zeigten 16 Beine bei 13 Patienten, hohe Grade, mehr als 12°, fanden sich 4mal bei ebenso vielen Patienten. Bei den beiden Patienten mit rachitischen Genua valga fand sich keine Knickung nach innen, sondern nach aussen. Sie betrug 7—10°. Die Differenz der Aussenwinkel schwankte, wenn wir von Fall 19 absehen, in dem offenbar ein Fehler in der Messung des ursprüng-

lichen Aussenwinkels vorliegt, zwischen 10 und 27°. Die Differenz zwischen ursprünglichem und jetzt noch vorhandenem Knickungswinkel des Femur betrug 6mal 0—5°, 10mal 6—11°, 1mal 14°, 3mal 15°, 1mal 17°, 2mal 18°, je 1mal 19°, 20°, 21° und 29°, 1mal liess sich diese Differenz nicht sicher feststellen, betrug aber sicher mehr als 10°, und 1mal hatte der Knickungswinkel nicht ab-, sondern um 12° zugenommen (Fall 9 l.). Es zeigt sich also in der That, dass bei fast allen Osteotomien eine Streckung des Knickungswinkels stattgefunden hat. Selbst wenn wir die geringgradigen Differenzen, etwa bis zu 5°, als innerhalb der Fehlergrenze bei der Messung liegend, in Abzug bringen, so bleiben doch noch 10 mässige und 12 bedeutende Besserungen in der Knochenform übrig.

Die Ursachen dafür aufzudecken, warum das eine Mal eine sehr vollständige Ausgleichung der ursprünglichen Dislokation stattfindet das andere Mal eine solche nur gering ist oder ganz ausbleibt, dürfte sehr schwer sein. Man könnte daran denken, die Unterschiede auf das verschiedene Alter der Patienten zur Zeit der Operation zu beziehen, indessen sind gerade beim Genu valgum adolescentium diese Unterschiede nur gering. Von unseren 22 Patienten dieser Kategorie waren 17 zwischen 16 und 19 Jahre alt, nur 2 jünger und 3 älter.

Mit dem Alter irgendwie korrespondierende Veränderungen der Knochenform sind nicht nachweisbar. Ebensowenig finden sich konstante Beziehungen zu der seit der Operation verflossenen Zeit. Obwohl dieser Zeitraum bei unseren Patienten in sehr weiten Grenzen, zwischen $2^{8}/_{12}$ und $22^{10}/_{12}$ Jahren schwankt, ist der Befund doch im Wesentlichen stets derselbe. Am besten spricht gegen die beiden angeführten Momente die Beobachtung, dass bei doppelseitiger Osteotomie die beiden Beine sich ganz verschieden verhalten können. So fand sich bei Fall 5 rechts eine Streckung des Knickungswinkels um 11°, links nur um 2°. Noch eklatanter ist der Unterschied bei Fall 9, wo die Differenz rechts — 9, links dagegen + 12 betrug. Im allgemeinen wird man sagen können, dass eine Korrektion der Dislokation um so leichter möglich sein wird, je anpassungs- und veränderungsfähiger, je plastischer der Knochen zur Zeit der Operation noch ist. In dieser Beziehung kommen sicherlich unabhängig vom Alter grosse individuelle Verschiedenheiten vor, zumal wenn anormale Verhältnisse der Epiphysenfuge vorliegen, wie dies in Gestalt von rachitischen Veränderungen für zahlreiche Fälle auch des Jünglingsalters nachge-

wiesen ist. Darauf scheint mir auch schon die jedem Operateur bekannte sehr verschiedene Festigkeit des Femur hinzudeuten. Je mehr der Knochen der Beschaffenheit bei Kindern sich nähert, um so leichter dürfte er Formveränderungen zugänglich sein. Dafür scheinen mir besonders die beiden Fälle von rachitischem Genu valgum zu sprechen. Die Knochen zeigen hier sogar eine Ueberkorrektion des Knickungswinkels, so dass ein geringer Grad von Valgidität sich wieder eingestellt hat. Aber auch direkt aus unseren Zahlen können wir dieses Gesetz ablesen, dass die Korrektion um so volkommener ist, in je plastischerem Zustande sich der Knochen zur Zeit der Operation befindet. In Tabelle V habe ich die Fälle von Genu valgum

Tabelle V.

Nr. des Falles und Seite.	Ursprünglicher Aussenwinkel.	Supplement des jetzigen Knickungswinkels.	
9 l	165	25	
8 l	164	10	
20 l	162	6	
7 r	161	10	
17 l	160	10	
8 r	160	10	
22 r	160	7	
18 r	160	5	
14 r	160	0	156 : 17 = 9,2
5 l	158	12	
9 r	158	12	
1 r	158	10	
4 l	158	7	
6 l	158	1	
11 r	155	15	
3 l	155	12	
15 r	155	4	
7 l	154	11	
21 l	152	10	
12 l	151	1	
13 l	150	11	
5 r	150	8	71 : 9 = 7,9
16 r	150	3	
14 l	150	2	
2 r	149	20	
10 l	145	5	

adolescentium nach der Grösse des ursprünglichen Aussenwinkels

geordnet und die Zahlen für den Supplementwinkel des im Röntgenbild ermittelten Knickungswinkels danebengesetzt. A priori könnte man erwarten, dass den kleineren Aussenwinkeln, bei denen also zur Korrektion die stärkere Dislokation der Fragmente erforderlich war, auch jetzt noch eine stärkere Knickung entsprechen würde. Diese Voraussetzung trifft jedoch nicht zu, vielmehr finden wir gerade bei den Femora, bei denen infolge ihrer abnormen Weichheit die Valgidität einen hohen Grad erreicht hatte, eine stärkere Tendenz zur Ausgleichung der künstlich geschaffenen Dislokation, wohlgemerkt, ohne dass dadurch etwa ein Recidiv der Deformität bedingt würde. Es mag ein Zufall sein, dass gerade das geringgradigste Genu valgum von 165°, Fall 9 links, die ungünstigste Knochenform aufweist, nämlich eine Varumstellung mit einem Knickungswinkelsupplement von 25°. Es mag dieses ungünstige Resultat dadurch bedingt sein, dass dieser Patient schon nach 7wöchentlicher Pause wieder zu arbeiten anfing. Wir werden es aber kaum als Zufall ansehen können, dass die 17 Genua valga adolescentium mittleren Grades, 165—155°, mit einem durchschnittlichen Knickungswinkelsupplement von 9,2° nicht unerheblich schlechter stehen als die 9 hochgradigen Genua valga von 154—145° mit einem durchschnittlichen Knickungswinkelsupplement von 7,9°. Ganz überraschend gut ist beispielsweise die Knochenform bei den sehr hochgradigen Fällen 12 mit einem Aussenwinkel von 151° und 14 mit Aussenwinkel von 160° (r.) und 150° (l.). Fall 12 ist bis auf 1°, Fall 14 r. vollständig, l. bis auf 2° ausgeglichen.

Von sonstigen Befunden am Femur ist zu bemerken das abnorm starke Hervorspringen des Condylus internus medialwärts. Es ist am ausgeprägtesten bei den Fällen mit wenig korrigiertem Knickungswinkel und nimmt ab mit der Ausgleichung der Dislokation. In zwei Fällen, nämlich Nr. 1 und 10, scheinen mir geringfügige arthritische Veränderungen in Gestalt von beginnenden Randwülsten im Röntgenbild erkennbar zu sein, doch lässt sich darüber schwer ein Urteil gewinnen. Klinisch waren jedenfalls keinerlei Beschwerden vorhanden.

Eine wichtige Folge der Abflachung des Knickungswinkels ist die richtigere Stellung der Gelenklinie. Die normalerweise schon vorhandene Konvergenz der beiden Gelenklinien wird bei der Korrektion nach der Osteotomie stark vermehrt und diese abnorm hochgradige Konvergenz ist fast bei allen Beinen mit nennenswertem Knickungswinkel auch jetzt noch erkennbar und zum Teil sehr ausgesprochen, während mit zunehmender Ausgleichung des Knickungs-

winkels der Neigungswinkel der Gelenkachsen sich mehr und mehr der Norm nähert. Irgend welche funktionellen Nachteile scheinen auch aus einem sehr starken Neigungswinkel der Gelenkachsen nicht zu erwachsen, wenigstens habe ich bei unseren Fällen nichts dergleichen nachweisen können. Es ist dies wohl hauptsächlich der Konfiguration der Tibia zu danken, an der in vielen unserer Fälle eine kompensatorische Krümmung nach aussen erkennbar ist. In welchem Grade dieselbe schon vor der Operation vorhanden war und das Genu valgum mit bedingte, wie weit sie vielleicht erst als Reaktion auf die operative Dislokation des Femur entstanden ist, lässt sich schwer feststellen. Ueber den Kniebasis-Tibiawinkel vor und nach der Operation giebt Tabelle III Auskunft, doch ist dabei zu bemerken, dass die Zahlen vor der Operation nur durch Messung am Patienten, die nach der Operation aus dem Röntgenbild gewonnen sind. Die Messung am Patienten ist nicht so ganz leicht auszuführen, jedenfalls viel schwerer als die des Aussenwinkels, wie sich jeder selbst leicht überzeugen kann. Es liegt das besonders an der Schwierigkeit, die Gelenklinie genau zu bestimmen, was eine gewisse Uebung erfordert. Da nun die Zahlen vor der Operation bei meinen Fällen von zahlreichen verschiedenen Untersuchern, von den jeweiligen Stationsärzten, gewonnen sind, dürften kleine Ungenauigkeiten wohl nicht ganz auszuschliessen sein, und so möchte ich bei den im allgemeinen nur kleinen Unterschieden keine allzu weitgehenden Schlüsse aus den vorhandenen Zahlen ziehen. Die Möglichkeit einer Gestaltsveränderung der Tibia im Sinne einer Anpassung an die veränderten statischen Verhältnisse des Femur wird aber jedenfalls zugegeben werden müssen.

Die Ergebnisse der vorliegenden Arbeit fasse ich in folgende Schlusssätze zusammen:

1) Die supracondyläre, lineäre Osteotomie des Femur bei Genu valgum ist eine ebenso rationelle als einfache, ungefährliche und dankbare Operation. Sie liefert funktionell und kosmetisch sehr gute Resultate.

2) Die zur Ausgleichung der Deformität erforderliche Dislokation der Fragmente bleibt zwar in den meisten Fällen dauernd bestehen, doch findet in der Regel eine bald geringere, bald stärkere Streckung des Knickungswinkels, also eine Annäherung an die normale Knochenform statt.

3) Der Grad dieser spontanen Transformation des difform geheilten Femur scheint von der Weichheit und Plasticität des Knochens zur

Zeit der Operation abzuhängen. Diese kann unabhängig vom Alter beträchtlichen individuellen Schwankungen unterliegen.

4) Die höheren Grade von Genu valgum erfahren durchschnittlich eine vollständigere Korrektion der Knochenform als die geringeren Deformitäten.

Zur Erläuterung des Gesagten verweise ich auf die Abbildungen der Tafeln . . . . . Die Nummern entsprechen den Nummern der folgenden Krankengeschichten-Auszüge.

Krankengeschichten.

A. = Aussenwinkel, **K.F.** = Kniebasis-Femurwinkel, **K.T.** = Kniebasis-Tibiawinkel. **M.** = Abstand der Malleoli interni. **K.** = Abstand der Innenflächen der Kniegelenke. **L.** = Entfernung der Spina ant. sup. vom Malleolus externus.

1. P. S., Fuhrmannstochter. Osteotomie r. mit 21 J. Nachuntersucht nach $22\,^{10}/_{12}$ J.

Vor der Operation:		Jetzt:	
A. r. 158°	l. 170°	A. r. 174°	l. 167°
K.F. } Angabe		K.F. r. 90°	l. 77°
K.T. } fehlt		K.T. r. 84°	l. 90°
M. 14,5 cm		M. 6,5 cm	K. 0 cm
		L. r. 85,0 cm	l. 85,0 cm

Trug 8 Wochen Gipsverband. War vor der Operation in einer Wirtschaft angestellt, nach der Operation verheiratete sie sich und besorgte häusliche Arbeiten. Hatte niemals Beschwerden.

2. Ch. Schw., Fabrikarbeiter. Osteotomie r. im 18. J. Nachuntersucht nach $15\,^{8}/_{12}$ J.

Vor der Operation:		Jetzt:	
A. r. 149°	l. ?	A. r. 172°	l. 173°
K.F. r. 69°	l. ?	K.F. r. 93°	l. 82°
K.T. r. 80°	l. ?	K.T. r. 79°	l. 91°
M. 14,5 cm		M. 0,5 cm	K. 3,0 cm
		L. r. 80,0 cm	l. 82,0 cm

Trug 6 Wochen Gipsverband. War vor der Operation in einer Spinnerei beschäftigt, setzte nach der Operation über 1 Jahr aus, trat dann wieder ein. Ist mit der Funktion seines Beines zufrieden. Die Patellae sind auffallend weit nach aussen abgewichen. Die gleichzeitigen Abstände zwischen Knien und Malleolen erklären sich aus einer sehr starken Entwickelung der Wadenmuskulatur.

3. A. G., Knecht. Osteotomie l. im 17. J. Nachuntersucht nach $15\,^{2}/_{12}$ J.

Vor der Operation:		Jetzt:	
A. r. 160°	l. 155°	A. r. 173°	l. 182°
K.F. r. 76°	l. 75°	K.F. r. 81°	l. 99°
K.T. r. 84°	l. 80°	K.T. r. 92°	l. 83°
M. 17,0 cm		M. 0,5 cm	K. 0 cm
		L. r. 95,0 cm	l. 93,5 cm

War vor der Operation Dienstknecht, setzte 1/2 Jahr aus, war dann 1 Jahr Hausknecht, darauf Bierführer. Funktion gut.

4. G. B., Fabrikarbeiter in einer Spinnerei. Osteotomie l., Osteoklase r. im 18. J. Nachuntersucht nach 12 8/12 J.

Vor der Operation:		Jetzt:	
A. r. 145°	l. 158°	A. r. 172°	l. 168°
K.F. r. 52°	l. 67°	K.F. r. 81°	l. 81°
K.T. r. 93°	l. 91°	K.T. r. 91°	l. 87°
M. 17,0 cm		M. 3,0 cm	K. 0 cm
		L. r. 96,5 cm	l. 95,0 cm

Trug 11 Wochen Gipsverbände. Arbeitete 1 Jahr lang nach der Operation nicht, dann war er Fabrikarbeiter in einer Färberei, wobei er viel stehen musste. Keine Beschwerden.

5. E. T., Taglöhner. Osteotomie beiderseits im 18. J. Nachuntersucht nach 12 7/12 J.

Vor der Operation:		Jetzt:	
A. r. 150°	l. 158°	A. r. 169°	l. 172°
K.F. r. 60°	l. 68°	K.F. r. 85°	l. 85°
K.T. r. 90°	l. 90°	K.T. r. 84°	l. 87°
M. 27,0 cm		M. 6,5 cm	K. 0 cm
		L. r. 90,0 cm	l. 91,0 cm

War vor und nach der Operation als Maurer beschäftigt. Setzte die Arbeit nach der Operation 1 Jahr lang aus. Gute Funktion.

6. P. H., Bäcker. Osteotomie l. im 18. J. Nachuntersucht nach 10 9/12 J.

Vor der Operation:		Jetzt:	
A. r. 168°	l. 158°	A. r. 177°	l. 177°
K.F. r. 78°	l. 70°	K.F. r. 84°	l. 89°
K.T. r. 90°	l. 88°	K.T. r. 93°	l. 88°
M. 14,0 cm		M. 0,5 cm	K. 0 cm
		L. r. 97,0 cm	l. 96,0 cm

Trug etwa 5 Wochen Gipsverband. Nahm nach 3/4jähriger Pause seinen Beruf als Bäcker wieder auf.

7. J. K., Bäcker. Osteotomie beiderseits im 17. J. Nachuntersucht nach 10 J.

Vor der Operation:		Jetzt:	
A. r. 161°	l. 154°	A. r. 178°	l. 175°
K.F. r. 73°	l. 64°	K.F. r. 88°	l. 86°

Vor der Operation:		Jetzt:	
K.T. r. 88°	l. 90°	K.T. r. 90°	l. 89°
M. 17,0 cm		M. 0 cm	K. 0,5 cm
		L. r. 92,0 cm	l. 92,0 cm

Trug 7 Wochen Gipsverband. Nahm nach 21wöchentlicher Pause seinen Beruf als Bäcker wieder auf. Keine Beschwerden.

8. Ch. S., Fabrikarbeiter in einer Bleicherei. Osteotomie beiderseits im 17. J. Nachuntersucht nach 9 3/12 J.

Vor der Operation:		Jetzt:	
A. r. 160°	l. 164°	A. r. 172°	l. 174°
K.F. r. 72°	l. 74°	K.F. r. 84°	l. 87°
K.T. r. 88°	l. 90°	K.T. r. 88°	l. 87°
M. 18,0 cm		M. 1,5 cm	
		L. r. 84,0 cm	l. 84,0 cm

War nach der Operation in einer Spinnerei beschäftigt, wo er den ganzen Tag laufen und stehen musste. Seit 4 Jahren ist er Heizer in einer Fabrik. Hatte nie Beschwerden seitens der Beine.

9. H. F., Friseur. Osteotomie beiderseits im 19. J. Nachuntersucht nach 9 3/12 J.

Vor der Operation:		Jetzt:	
A. r. 158°	l. 165°	A. r. 179°	l. 178°
K.F. r. 68°	l. 75°	K.F. r. 89°	l. 99°
K.T. r. 90°	l. 90°	K.T. r. 90°	l. 79°
M. 13,0 cm		M. 0 cm	K. 3,5 cm
		L. r. 83,0 cm	l. 84,0 cm

Nahm nach nur 7wöchentlicher Pause nach der Operation seine Beschäftigung als Friseur wieder auf. Nachträglich entstand linkerseits ein Genu varum, das ihm aber keine Beschwerden macht.

10. Ch. Sp., Bäcker. Osteotomie l. im 16. J. Nachuntersucht nach 9 3/12 J.

Vor der Operation:		Jetzt:	
A. r. ?	l. 145°	A. r. 171°	l. 168°
K.F. r. ?	l. 55°	K.F. r. 81°	l. 78°
K.T. r. ?	l. 90°	K.T. r. 90°	l. 90°
M. 17,0 cm		M. 0,2 cm	K. 0 cm
		L. r. 85,0 cm	l. 85,0 cm

Begann 1/2 Jahr nach der Operation wieder als Bäcker zu arbeiten. Funktion gut, nur soll bei längerem Stehen das operierte Bein etwas leichter ermüden.

11. J. N., Kellner. Osteotomie r. im 16. J. Nachuntersucht nach 7 4/12 J.

Vor der Operation:		Jetzt:	
A. r. 155°	l. 170°	A. r. 178°	l. 174°
K.F. r. 65°	l. 80°	K.F. r. 90°	l. 90°
K.T. r. 90°	l. 90°	K.T. r. 88°	l. 84°
M. ?		M. 0 cm	
L. r. 79,0 cm	l. 81,0 cm	L. r. 92,0 cm	l. 93,5 cm

Trug 9 Wochen Gipsverband. Schonte sich 1/2 Jahr, war dann wieder Kellner bis vor 1 Jahr. Keinerlei Beschwerden.

12. F. S., Dienstknecht. Osteotomie l. im 19. J. Nachuntersucht nach 5 7/12 J.

Vor der Operation:		Jetzt:	
A. r. 178°	l. 151°	A. r. 176°	l. 173°
K.F. r. 88°	l. 61°	K.F. r. 83°	l. 84°
K.T. r. 90°	l. 90°	K.T. r. 93°	l. 89°
M. 11,5 cm		M. 1,0 cm	
		L. r. 98,0 cm	l. 98,0 cm

Trug 8 Wochen Gipsverband. Arbeitete dann wieder als Landwirt. Keinerlei Beschwerden.

13. J. M. I, Bauer. Osteotomie l. im 14. J. Nachuntersucht nach 5 2/12 J.

Vor der Operation:		Jetzt:	
A. r. 157°	l. 150°	A. r. 173°	l. 176°
K.F. r. 72°	l. 65°	K.F. r. 83°	l. 88°
K.T r. 85°	l. 85°	K.T. r. 90°	l. 88°
M. 14,0 cm		M. 0 cm	
		L. r. 101,0 cm	l. 100,0 cm

Trug 5 Wochen Gipsverband. Nahm seine frühere Beschäftigung als Bauer wieder auf. Hat angeblich nach längerem Laufen jetzt noch Schmerzen, ebenso bei langem Stehen.

14. J. M. II, Bauer. Osteotomie beiderseits im 17. J. Nachuntersucht nach 5 J.

Vor der Operation:		Jetzt:	
A. r. 160°	l. 150°	A. r. 175°	l. 172°
K.F. r. 65°	l. 55°	K.F. r. 83°	l. 83°
K.T. r. 95°	l. 95°	K.T. r. 92°	l. 89°
M. 20,0 cm		M. 0,5 cm	K. 0 cm
		L. r. 96,0 cm	l. 96,0 cm

Trug 5 Wochen Gipsverband. Setzte die Arbeit 1/4 Jahr lang aus. Er genügt jetzt seiner Militärdienstpflicht als Infanterist und kann seinen Dienst gut verrichten.

15. A. G., Kaufmann. Osteotomie r. im 19. J. Nachuntersucht nach 4 9/12 J.

Vor der Operation:		Jetzt:	
A. r. 155°	l. 165°	A. r. 169°	l. 165°
K.F. r. 70°	l. 80°	K.F. r. 82°	l. 77°
K.T. r. 85°	l. 85°	K.T. r. 87°	l. 88°
M. 18,0 cm		M. 6,0 cm	
		L. r. 102,0 cm	l. 102,0 cm

Trug 13 Wochen Gipsverband. Setzte die Arbeit 5 Monate aus, nahm dann seine frühere Beschäftigung als Kaufmann wieder auf. Keine Beschwerden.

16. G. M., Bäcker. Osteotomie r. im 18. J. Nachuntersucht nach $4^{7}/_{12}$ J.

Vor der Operation:		Jetzt:	
A. r. 150°	l. 165°	A. r. 172°	l. 172°
K.F. r. 65°	l. 75°	K.F. r. 82°	l. 82°
K.T. r. 85°	l. 90°	K.T. r. 90°	l. 90°
M. 11,0 cm		M. 5,0 cm	
		L. r. 98,0 cm	l. 99,0 cm

Setzte nach der Operation $^{1}/_{4}$ Jahr lang die Arbeit aus, nahm dann seine frühere Beschäftigung als Bäcker wieder auf. Keine Beschwerden.

17. K. G., Bäcker. Osteotomie l. im 21. J. Nachuntersucht nach $4^{1}/_{12}$ J.

Vor der Operation:		Jetzt:	
A. r. 163°	l. 160°	A. r. 174°	l. 184°
K.F. r. 73°	l. 70°	K.F. r. 82°	l. 96°
K.T. r. 90°	l. 90°	K.T. r. 92°	l. 88°
M. 16,0 cm		M. 0 cm	K. 0 cm
		L. r. 91,0 cm	l. 89,0 cm

Beschäftigte sich nach der Operation als Kegelbube. Keine Beschwerden. Wenn innere Malleolen und Knie aneinander liegen, bleibt zwischen den Oberschenkeln ein Abstand von 4 cm.

18. J. R., Fabrikarbeiter in einer Spinnerei. Osteotomie r. im 20. J. Nachuntersucht nach $3^{7}/_{12}$ J.

Vor der Operation;		Jetzt:	
A. r. 160°	l. 170°	A. r. 176°	l. 172°
K.F. r. 72°	l. 80°	K.F. r. 88°	l. 82°
K.T. r. 88°	l. 90°	K.T. r. 88°	l. 90°
M. ?		M. 2,0 cm	
		L. r. 89,0 cm	l. 89,0 cm

War nach der Operation in einer Weberei beschäftigt, wo er nicht so viel zu laufen hatte als bei seiner früheren Beschäftigungsart. Stehen muss er auch jetzt noch viel. Keinerlei Beschwerden.

19. G. Sch., Kellner. Osteotomie beiderseits im 16. J. Nachuntersucht nach $3^{7}/_{12}$ J.

Vor der Operation:		Jetzt:	
A. r. 171° (?)	l. 165° (?)	A. r. 171°	l. 167°
K.F. r. 79°	l. 74°	K.F. r. 83°	l. 84°
K.T. r. 92°	l. 91°	K.T. r. 88°	l. 83°
M. 18,5 cm		M. 0,5 cm	
		L. r. 81,0 cm	l. 80,5 cm

Trug 8 Wochen Gipsverband. Schonte sich nach der Operation 11 Monate lang, wurde dann wieder Kellner. Keine Beschwerden.

20. G. F., Bäcker. Osteotomie l. im 18. J. Nachuntersucht nach $3^{3}/_{12}$ J.

Vor der Operation:		Jetzt:	
A. r. ?	l. 162°	A. r. 173°	l. 173°
K.F. r. ?	l. 72°	K.F. r. 85°	l. 89°
K.T. r. ?	l. 90°	K.T. r. 88°	l. 84°
M. ?		M. 1,0 cm	
		L. r. 93,0 cm	l. 93,0 cm

Trug 6 Wochen Gipsverband. Schonte sich $^{1}/_{4}$ Jahr, konnte dann seine frühere Beschäftigung als Bäcker wieder in vollem Umfang aufnehmen. Keinerlei Beschwerden.

21. J. D., Bäcker. Osteotomie l. im 18. J. Nachuntersucht nach 3 J.

Vor der Operation:		Jetzt:	
A. r. 160°	l. 152°	A. r. 168°	l. 170°
K.F. r. 70°	l. 62°	K.F. r. 79°	l. 81°
K.T. r. 90°	l. 90°	K.T. r. 89°	l. 89°
M. 21,0 cm		M. 3,0 cm	
		L. r. 90,0 cm	l. 90,0 cm

Pat. arbeitete auch nach der Operation wieder als Bäcker, jedoch nur kurze Zeit, da er dabei Schmerzen im l. Bein bekam. Jetzt ist er zu Hause, hat keine Beschwerden mehr.

22. K. S., Bauer. Osteotomie r. im 15. J. Nachuntersucht nach $2^{8}/_{12}$ J.

Vor der Operation:		Jetzt:	
A. r. 160°	l. 165°	A. r. 175°	l. 174°
K.F. r. 66°	l. 83°	K.F. r. 85°	l. 84°
K.T. r. 94°	l. 82°	K.T. r. 90°	l. 90°
M. 15,0 cm		M. 0,5 cm	
		L. r. 104,0 cm	l. 105,0 cm

Trug 8 Wochen Gipsverband. Setzte 10 Wochen die Arbeit aus. Arbeitet jetzt seit $1^{1}/_{2}$ Jahren in einer Papierfabrik. Keine Beschwerden.

23. J. R. Osteotomie l. im 3. J. Nachuntersucht nach $15^{1}/_{12}$ J.

Vor der Operation:		Jetzt:	
A. r. ?	l. 156°	A. r. 172°	l. 170°
K.F. r. ?	l. 66°	K.F. r. 88°	l. 77°

Vor der Operation:		Jetzt:	
K.T. r. ?	l. 90°	K.T. r. 84°	l. 93°
M. 10,0 cm		M. 0,5 cm	
		L. r. 93,0 cm	l. 89,0 cm

Schnelle Zunahme der Difformität, Gipsverband ohne Erfolg, daher Operation. Entlassung mit Gipsverband nach 3 Wochen. Derselbe wurde noch einige Wochen getragen. Pat. hinkt jetzt etwas nach links.

24. K. L. Osteotomie beiderseits im 4. J. Nachuntersucht nach $14\,^{7}/_{12}$ J.

Vor der Operation:		Jetzt:	
A. r. 160—65°	l. Schlottergelenk bis 135°	A. r. 167°	l. 165°
		K.F. r. 81°	l. 80°
		K.T. r. 86°	l. 85°
		M. 3,5 cm	
		L. r. 83,0 cm	l. 84,0 cm

Trug 4 Wochen Gipsverband. Ist jetzt in einer Weberei, wo sie 11 Stunden täglich stehen muss. Keine Beschwerden.

1.

2.

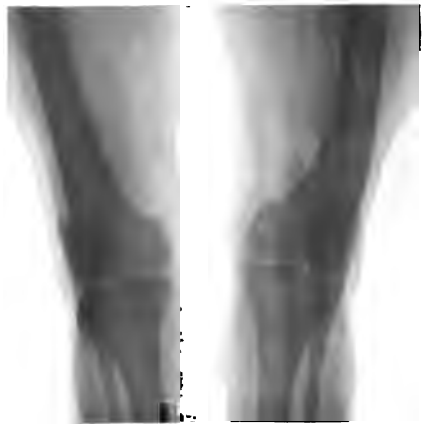

3.

4.

5.

6.

H. Laupp'sche B

7.

8.

9.

10.

11.

12.

ng in Tübingen.

1.

2.

3.

4.

5.

6.

7.

8.

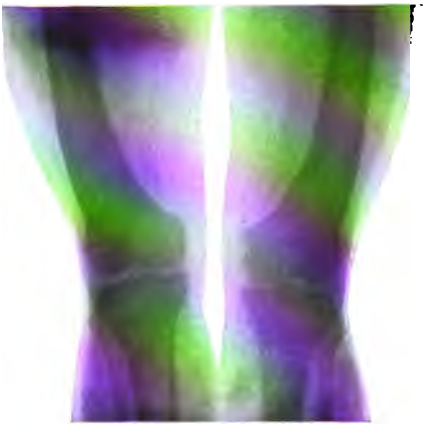

9.

10.

11.



12.

Tübingen

AUS DER

BUDAPESTER CHIRURGISCHEN KLINIK

DES PROF. DR. RÉCZEY.

VI.

Ueber Stich- und Schussverletzungen des Thorax.

Von

Dr. **Karl Borszéky,**
Assistent.

Die Stich- und Schussverletzungen des Thorax sind nicht nur ihres häufigen Vorkommens wegen wichtig, sondern auch interessant durch jene mannigfaltigen Komplikationen, welche durch die gleichzeitige Verletzung der Lunge oder des Herzens verursacht werden können. Jedenfalls kommen zahlreiche Fälle vor, bei denen die Verletzung nur oberflächlich ist, wo demnach ein chirurgisches Eingreifen nicht notwendig erscheint und welche bei jedweder Behandlung heilen. Ebenso häufig sind schwere Verletzungen, welche kurz nach der Verletzung den Tod herbeiführen. Aber abgesehen von den zwei Extremen, hängt der Verlauf der meisten Fälle besonders von der Behandlung ab. Und dennoch ist die Frage dieser Behandlung bis zum heutigen Tage nicht endgiltig gelöst, sowie z. B. jene der Verletzungen der Bauchhöhle, ja heute noch weniger als früher. Dies ist nicht nur bei den schwereren Verletzungen zutreffend, bei welchen mit dem Aufschwunge der Lungen- und Herzchirurgie die frühere expektative Behandlung allmählich in den Hintergrund gedrängt wird, sondern auch bei den einfachen, nicht penetrierenden Verletzungen, besonders bei den Stichwunden.

Während die Schusswunden erfahrungsgemäss in der Praxis als

aseptisch betrachtet werden können und auch als solche zu behandeln sind, werden die Stichverletzungen von einigen Chirurgen in jedem Falle für inficiert gehalten und entweder offen behandelt, oder es wird behufs Desinfektion der Wundkanal in seiner ganzen Länge freigelegt und erst nachträglich vernäht. Andere hingegen halten die frischen Stichwunden für genug aseptisch, um sie vernähen zu können.

Derzeit steht uns zwar noch keine genügend ausgiebige statistische Zusammenstellung zur Verfügung, laut welcher man einerseits über den richtigen Wert der neueren „radikalen" Behandlung ein endgiltiges Urteil fällen könnte, andererseits Vergleiche anstellen könnte über die Resultate dieser Behandlung mit den konservativ, bezw. exspektativ behandelten Fällen. Dennoch zwingt es uns zum Nachdenken, wenn wir die bezüglichen Ausweise der letzten Kriege lesen. Nach Ringel starb im Burenkriege von 17 Lungenverletzten kein einziger; nach Küttner's Mitteilung nahmen im Kriege die penetrierenden Thoraxschusswunden einen guten Verlauf. Ebenfalls einen auffallend günstigen Verlauf hatten nach Mohr die Thoraxschüsse im chinesischen Kriege. Und in allen diesen Fällen bestand die Behandlung bloss im antiseptischen Deckverbande.

„Zur sicheren Entscheidung der Frage, welcher der verschiedenen empfohlenen Behandlungsmethoden der Vorzug zu geben sei, fehlt es zur Zeit an einem brauchbaren grösseren, statistisch zu verwertenden Material, da die vorhandenen Statistiken über Thoraxverletzungen meist die Art der Behandlung unberücksichtigt lassen", schreibt Klett, als er über die Behandlung der im Spital zu Stuttgart beobachteten 110 Thoraxverletzungen und deren Resultate referiert. Klett's Mitteilung beleuchtet jedoch die Frage der Behandlung der Thoraxverletzungen nur einseitig.

Die zahlreichen und interessanten Fälle, welche auf der II. chirurgischen Klinik der Budapester kgl. ung. Universität während der letzten zehn Jahren behandelt wurden, geben wichtige Daten zur anderweitigen Beleuchtung und vielleicht zur Klarlegung dieser Frage. Auf unserer Klinik wurden in den Jahren von 1892—1902 insgesamt 301 Fälle von Thoraxverletzungen beobachtet. Unter diesen waren 153 Stichverletzungen (darunter 42 penetrierende) und 148 Schusswunden (darunter 89 penetrierende).

I. Nicht penetrierende Verletzungen.

1. Stichwunden.

Unter den während 10 Jahren auf unserer Klinik beobachteten

342 Thoraxverletzungen waren 153 Stichwunden, also 44,7 % der gesamten (Schuss-, Stich-, Quetsch- und Brand-)Verletzungen. Penetrierend waren bloss 42 Stichverletzungen (27,4 %); Klett giebt die Häufigkeit der penetrierenden Stichwunden mit 37,2 % an (von 86 Fällen 32).

Die Stichverletzungen des Thorax sind von keiner grossen Bedeutung, wenn der Stich nur die oberflächlichen Weichteile des Brustkorbes, die Haut und die Muskulatur trifft. Aber auch solch oberflächliche Verletzungen können ernsthaft werden, wenn die Wunde inficiert wird, denn bei einer unzweckmässigen Behandlung kann die Entzündung sich auf die Pleura ausbreiten und dort die Ursache eines Lungenabscesses oder einer eitrigen Pleuritis werden. Die Gefährlichkeit der Stichwunde hängt in erster Reihe davon ab, ob der Stich die Brusthöhle geöffnet hat oder nicht? So leicht es ist, bei ausgeprägten Fällen den penetrierenden Stich zu erkennen, wenn Haut-Emphysem, Pneumothorax oder die Symptome einer Lungenverletzung vorhanden sind, so schwer ist es oft dies zu konstatieren, wenn die eben erwähnten Symptome nicht vorhanden sind. Bei ganz oberflächlich erscheinenden Verletzungen (besonders bei Schusswunden), wo kein einziges Symptom den Verdacht erweckt, dass der Thorax geöffnet sei, kommt es vor, dass die beweisenden Symptome der penetrierenden Verletzung erst später auftreten. Nun könnten wir uns bei jedem Stiche, der den Thorax trifft, mittelst einer Sonde über die Tiefe der Wunde orientieren. Diese Untersuchung kann aber nicht als indifferent betrachtet werden, sei sie auch mit einer sterilen Sonde vollzogen, denn selbst bei grösster Vorsicht können wir die kaum gebildeten Thromben loslösen oder die bereits verschlossene Wunde der Pleura wieder öffnen. Deshalb meiden wir, wenn es nur möglich ist, das Sondieren der Wunde. Es ist besser, wir halten und behandeln den nicht penetrierenden Stich für einen penetrierenden, als dass wir im Interesse der Sicherstellung der Diagnose mechanisch mit der Sonde die nicht penetrierende Wunde in eine penetrierende verwandeln.

Ausser infolge der Infektion können die nicht penetrierenden Stiche auch infolge der Blutgefässverletzungen gefährlich werden. Von der Verletzung der Arteria und Vena subclavia abgesehen, sind besonders die Verletzungen der Arteria mammaria interna und der interkostalen Blutgefässe, welche hier in Betracht kommen können, da die Blutung der Arteria thoracica longa leicht zu stillen ist. Die Stichverletzung der subclavicularen Gefässe ruft eine solch intensive

Blutung hervor, dass der Patient meistens in kurzer Zeit verblutet, bevor noch eine ärztliche Hilfe angewendet werden könnte. Die Arteria mammaria interna und die Arteria intercostalis werden ihrer anatomischen Lage wegen selten verletzt. Tourdes fand in der Litteratur 11 Fälle von Verletzung der Arteria mammaria interna erwähnt. Unter unseren 153 Fällen war kein einzig derartiger. Mit den Verletzungen der Arteria mammaria interna und der Arteria intercostalis ist zumeist die Eröffnung der Pleurahöhle verbunden. Es wurden aber Fälle auch ohne dieselbe beobachtet. Unter den durch Tourdes erwähnten 11 Verletzungen der Arteria mammaria interna waren 2 nicht penetrierend. Einen Fall von gleichzeitiger Verletzung der Arteria mammaria interna und der Lunge erwähnt Wetzel, in welchen die verletzte Arterie nach Rippenresektion unterbunden wurde; der Fall endigte infolge einer septischen Pleuritis tödlich. In Linhart's Fall verblutete der Patient. Auch wir beobachteten einen Fall, in welchem die Arteria intercostalis nicht penetrierend verletzt wurde.

A. M. Aufgen. 20. XI. 98. Zwischen der vorderen und hinteren Axillarlinie vom oberen Rande der 4. Rippe bis zum unteren Rande der 5. eine vertikale Stichwunde, welche den unteren Rand der 4. Rippe einschnitt. Intensive Blutung. Kein Symptom der Eröffnung des Thorax. Die Stichwunde wird erweitert und beim Aufheben der beschädigten 4. Rippe tritt starke Blutung auf. Tamponade. Der obere und untere Winkel der Wunde wird mittelst Nähten verengt. Blutung steht still. Fieberloser Verlauf. Heilung.

Ob in diesem Fall die Arteria intercostalis nur angestochen wurde oder ob dieselbe durchschnitten war und ob die Pleura thatsächlich intakt blieb, oder ob zur Zeit der Aufnahme die kleine Oeffnung durch das Blutgerinnsel schon verklebt war, blieb unentschieden. Auch kann es nicht als ausgeschlossen betrachtet werden, dass die Blutung nicht einmal durch das Messer, sondern durch einen Splitter der verletzten Rippe verursacht wurde.

Wenn mit den intercostalen Gefässen gleichzeitig auch die Pleurahöhle eröffnet wurde, kann die Verletzung eine ernstlichere werden, ja sogar auch Verblutung eintreten. Die Ursache dessen, dass ein Blutgefäss vom Kaliber der Arteria intercostalis, deren Durchmesser nicht grösser zu sein pflegt als 0,5—1,0 mm, dennoch zur Verblutung führen kann, ist darin zu suchen, dass die Lunge das Blut der Arteria intercostalis in den Brustraum aspiriert und demzufolge sich kein Thrombus bilden kann. Froriep stellte

30 Fälle von Verletzungen der Arteria intercostalis zusammen, darunter 12 durch Stich, 18 durch Schuss verursachte. Er teilt auch einen Fall mit, in welchem die gänzlich durchstochene Arterie zur Verblutung führte, wie es post mortem der Sektionsbefund bewies. In Wetzel's Fall, wo die Arteria intercostalis durchstochen war, trat der Tod nach 2 Tagen infolge Verblutung in die Brusthöhle ein; die Wunde blutete kaum und wurde durch den behandelnden Arzt mittelst Nähten vereinigt.

Bei den nicht penetrierenden Stichwunden ist unsere erste Aufgabe das Stillen der Blutung. Liegt die Quelle der Blutung tiefer, so können wir dies nur durch Erweitern des Stichkanals erreichen. Was die Blutung aus der Arteria mammaria interna oder aus der Arteria intercostalis betrifft, so ist entweder das Unterbinden der blutenden Gefässe nach Rippenresektion oder das Tamponieren notwendig.

Von der unzweifelhaften Thatsache ausgehend, dass die Stichwunde von bakteriologischem Standpunkte aus jedenfalls eine inficierte Wunde ist, behandelt ein Teil der Chirurgen, die Wunde tamponierend, offen (Tillmanns) bei Weglassung jedweder primären Naht. Bei frischen Stichwunden empfiehlt Klett die primäre Desinfektion des Stichkanals, erweitert denselben schichtenweise seiner ganzen Länge nach eventuell bis zur Pleura oder bis zum Herzbeutel; dann folgt Ausspülung, Drainage, Naht. Ein anderer ansehnlicher Teil der Chirurgen (Billroth, König, Langenbuch) empfiehlt die primäre Naht. Riedinger macht das Heilverfahren vom Zustande der Wunde abhängig. Die kurz nach der Verletzung in Behandlung genommenen Wunden näht er sofort, die späteren oder verdächtigen erst nach der Desinfektion (aber nicht mittelst schichtenweisem Erweitern) und Einführung von Gazestreifen.

Auf unserer Klinik behandeln wir — nach Vorschrift des Professors E. Réczey, — die nicht penetrierenden Stichwunden seit 10 Jahren folgendermassen: Die Umgebung der Wunde wird rasiert, erst mit Aether, nachträglich mit 1‰ Sublimatlösung gereinigt. Zeigt sich aus dem Wundkanal eine solche arterielle Blutung, die ohne das Erweitern der Wunde nicht zu stillen wäre, erweitern wir den Stichkanal. Auf die Blutstillung wird stets grosse Sorgfalt verwendet. Dann spülen wir den Stichkanal, um das Blutgerinnsel eventuell die Kleiderfetzen oder Knochensplitter zu entfernen, mit einer 3% Borlösung oder 1‰ Sublimatlösung aus. Jetzt wird die Wunde, wenn dieselbe frisch ist, ihre Umgebung keine Anschwel-

lung oder Symptome einer Entzündung zeigt, in ihrer ganzen Länge mit Seidennähten verschlossen. Bei den tiefen, auch die Muskulatur verletzenden Stichen applicieren wir noch versenkte Catgutnähte. Natürlich vermeiden wir die Vereinigung mittelst Nähten bei solchen Stichwunden, welche ganz oberflächlich sind, bloss die Haut treffen, und bei solchen Wunden, die nicht im frischen Zustande in Behandlung kommen, oder bei welchen zur Blutstillung das Tamponieren notwendig ist. Drainröhren wenden wir nie an; behufs Desinfektion wird der Stichkanal niemals erweitert.

Bezüglich der einzelnen empfohlenen und gebräuchlichen Behandlungsweisen steht uns keine grössere statistische Mitteilung zur Verfügung. Die auf dem Schlachtfelde beobachteten und mitgeteilten Fälle lassen das Heilverfahren ganz ausser Acht. Langenbuch erwähnte auf dem Berliner Kongresse im Jahre 1896, dass er beiläufig 50 Stichverletzungen des Thorax mit primären Nähten behandelte ohne Todesfall und behauptet, dass die Stichwunden sich in der Praxis als aseptisch erwiesen. Jedoch erwähnt er nicht, wie viele unter seinen 50 Fällen thatsächlich per primam heilten und wie viele darunter penetrierend waren? Umso wertvoller ist Klett's Statistik. Unter seinen 54 nicht penetrierenden Stichverletzungen heilten bei primärer Desinfektion des Wundkanales 51 per primam; in 3 Fällen wurde ein Deckverband angewendet.

Auf unserer Klinik wurden unter 111 nicht penetrierenden Stichverletzungen im Ganzen 20 nicht mit Nähten vereinigt; und zwar in einem Falle, weil der Verwundete in das Nähen der Wunde nicht einwilligen wollte, in 2 Fällen, weil die Wunde bei der Krankenaufnahme (4 und 5 Tage nach der Verletzung) schon phlegmonös war; in 17 Fällen aber entweder nur die Haut durchstochen, oder die Wunde zu klein war. Unter den letzterwähnten 17 Fällen verliessen 3 am zweiten Tage, 5 am dritten, 4 am vierten, je 2 am fünften und sechsten, 1 am zwölften Tage nach der Aufnahme geheilt, resp. mit granulierender Wundfläche auf dem Wege der Genesung die Klinik. In dem Falle, wo die Heilung 12 Tage lang dauerte, wurde der Stich, welcher durch den M. pectoralis maior bis an die Rippe reichte, durch einen Stichdegen verursacht.

In den übrigen 91 Fällen wendeten wir Nähte mit folgendem Resultate an:

Ein Patient, der nebst der Stichverletzung des M. pector. maior noch mehrere, bis auf den Knochen dringende Quetschwunden der Schädeldecke hatte, starb unter Symptomen des Delirium tremens,

am 5. Tage nach seiner Aufnahme. Die Umgebung der Wunde des Thorax zeigte um die Nähte herum keine entzündliche Reaktion. Bei drei unserer Kranken wurde die Wunde phlegmonös, bei weiteren fünf trat zwar eine Fadeneiterung ein, aber die Wundränder klebten total zusammen und die Patienten genasen nach Verlauf von 10—12 Tagen; bei den übrigen 82 Kranken heilten die Wunden per primam. Unter diesen 82 Fällen wurden bei 21 auch versenkte Muskelnähte angewendet.

Die phlegmonös gewordenen 3 Fälle sind kurz folgende:

1. J. B. Aufgen. 10. VI. 95. Fiel während einer Rauferei in die hervorragende Spitze eines Eisengitters. An der rechten Seite im vierten Interkostalraum, zwischen der vorderen Axillar- und der Mammillarlinie, eine 5 cm lange Quetschwunde mit einwärts gebogenen Rändern. Abwärts von dieser eine 3 cm lange Exkoriation. Ausspülung. Knopfnähte. Am 2. Tage Anschwellen der Wundumgebung, am 6. Tage cirkumskripte Phlegmone, welche in 15 Tagen vollständig heilte.

2. B. M. Aufgen. 14. X. 95. Wurde in betrunkenem Zustande mit einem Taschenmesser gestochen. 4 cm unter dem mittleren Drittel des rechten Schlüsselbeines eine 2 cm lange, in den Musculus pectoralis major dringende, stark blutende Wunde. Ausspülung. Knopfnähte. Der sehr unruhige Patient reisst den Verband herab und verletzt die bereits vernähte Wunde derartig, dass sie neuerdings blutet. 17. X. Am 3. Tage Temperatursteigerung. Anschwellung der Wundumgebung. Eiterung. In 13 Tagen Heilung.

3. St. P., 78j. Taglöhner. Aufgen. 13. III. 98. Selbstmordversuch mit dem Taschenmesser. Von der l. Brustwarze 2 cm aus- und abwärts eine 3 cm lange, bis an die Rippe dringende Stichwunde. Ausspülung; Naht. — Am 5. Tage Temperatursteigerung, Eiterung. Heilung in 15 Tagen.

Im ersten Falle wurde eine nicht nur durch Stich, sondern eine durch Stich und Quetschung verursachte Wunde vereinigt; es scheint, als hätte die gleichzeitige Gegenwart der Quetschung und Infektion das Vereinigen per primam gehindert. Im zweiten Falle wären wir geneigt das Vereitern der Wunde dem Umstande zuzuschreiben, dass der betrunkene Patient den Verband herabriss und die Wunde inficierte. Im dritten Falle ist das Alter des Patienten auffallend.

Nehmen wir an, dass in diesen 3 Fällen unser Verfahren die Ursache der Eiterung der Wunde war, auch dann sind 96,6% aller vernähten Wunden per primam, in einem Zeitraum von 8—10 Tagen geheilt, und nur 3,4% eiterten.

In Klett's 51 Fällen heilten die Wunden nach der primären

Desinfektion ohne jede Störung. Aber um welchen Preis erreichte er dieses Resultat? Das schichtenweise Erweitern des Stichkanals bei tiefen Stichverletzungen ist eine langwierige und schmerzhafte Operation, welche die Narkose erfordert. Klett's günstige Resultate beweisen scheinbar, dass es ihm gelungen ist, den Stichkanal soweit zu desinficieren, dass ein Heilen per primam möglich war. Abgesehen von der Frage, ob es überhaupt möglich ist, eine inficierte Wunde aseptisch zu machen, konnten wir auch in 96,6% der Fälle eine Heilung per primam erreichen, ohne schichtenweise Erweiterung des Stichkanals, zum Beweise dessen, dass das einfache Ausspritzen der Wunde genügt, um eine solche Sterilität zu erreichen, bei welcher die Heilung per primam zu Stande kommen kann. Warum sollen wir eine unnötige Operation machen und warum sollen wir den Kranken den Gefahren einer Narkose aussetzen, wenn auch ohnedem ein gutes Resultat zu erreichen ist? Niemand wird behaupten, dass durch „primäre Desinfektion" des Stichkanales die Wunde in jedem Falle sicher zu entkeimen sei. Solange wir am lebenden Organismus operieren, welchen wir bestimmt aseptisch nicht machen können, kann man die primäre Heilung als unbedingt sicher nicht annehmen. Klett motiviert den Vorteil seines Verfahrens auch damit, dass man die Verletzung der Pleura nur auf solche Weise bestimmt konstatieren könne. Wenn wir schon das Untersuchen mit einer Sonde vermeiden, aus Furcht die Pleura zu verletzen, wie viel eher können wir durch diese schichtenweise Erweiterung eine nicht penetrierende Stichwunde zu einer penetrierenden machen und können Pneumothorax verursachen, welcher doch nicht ganz gefahrlos ist für einen Kranken, welcher eventuell schon viel Blut verloren hat.

2. Schusswunden.

Auf unserer Klinik bildeten 148 Schussverletzungen des Thorax den Gegenstand der Behandlung. Darunter waren 89 (60,1%) penetrierend. Zwei von 59 nicht penetrierenden waren Schrotschüsse, sechs wurden aus kleinkalibrigen Jagdgewehren und die übrigen aus einem Revolver geschossen. Selbstmörder waren unter ihnen 47. Unter den durch Klett publicierten 24 Thoraxschüssen waren 17 penetrierend (70,0%) und 7 nicht penetrierend (29,1%).

Unter unseren Fällen von Thoraxschüssen waren also nur 39,9% penetrierend, unter denen durch Stich verursachten hingegen 72,6%. Aber nicht nur der Zahl nach, sondern auch ihrer Wichtigkeit nach

spielen die nicht penetrierenden Schüsse eine mehr untergeordnete Rolle, als die Stichwunden.

Die Schussverletzungen des Thorax können je nach der Kraft des Geschosses, nach der Grösse des Winkels, unter welchem das Geschoss den Brustkorb trifft, und je nach der Schussdistanz verschieden sein. Sehr schwache, matte Geschosse dringen entweder gar nicht in die Weichteile oder verursachen bloss gewöhnliche, einfache Quetschwunden, oder bleiben knapp unter der Haut sitzen. Bei Schüssen, die aus unmittelbarer Nähe (an den Körper angelegtem Laufe) stammen, finden wir um die Wunde eine typische Versengung, oder einen mit Pulverkörnchen bestreuten Hof. Trifft der Schuss den Brustkorb in tangentialer Richtung, so entstehen die mannigfaltigsten Schusskanäle; das Geschoss, welches die Haut perforiert, macht einen kürzeren oder längeren Schusskanal, welcher entweder blind endet, oder unweit von der Eingangsöffnung den Körper wieder verlässt.

Eine ausgiebige Litteratur befasst sich mit den sog. Konturschüssen. Man beobachtete nämlich oft solche Schusskanäle, welche scheinbar eine Hälfte des Thorax umlaufen; noch Dupuytren behauptete, dass ein Geschoss den Thorax auch mehreremale zu umlaufen im Stande sei. Heute ist man über das Wesen dieser Konturschüsse im Klaren, und König, Bardeleben, Riedinger haben bewiesen, dass eine Kugel nie der Richtung der Rippen folgt und sich nie den Weg im lockeren Bindegewebe sucht, sondern die Deviation immer von dem Winkel abhängt, unter welchem die Kugel an die Rippen anprallte. Auch die, einen Teil des Thorax umlaufenden, bogenförmigen Schusskanäle entstehen nicht dadurch, dass die Kugel einen, den Ablauf um die Konvexität der Rippe entsprechenden Weg folgt, sondern sind eigentlich auch gerade Schusskanäle und erhalten ihre konvexe Gestalt davon, dass der Selbstmörder in dem Augenblicke, wo er den Schuss abfeuert, sich derart beugt, dass seine Wirbelsäule eine nach links konkave Skoliose bildet und der Lauf des (in der rechten Hand gehaltenen) Revolvers nach links und rückwärts gerichtet ist. Der eigentlich gerade Schusskanal wird nur dann bogenförmig, wenn die Körperhaltung wieder eine gerade wird. (Bardeleben).

Einen Schusskanal mit ähnlichem Verlauf zeigt unser Fall:

E. L. Aufgen. 15. VII. 00. Schoss sich mit einem 7 mm-Revolver aus selbstmörderischer Absicht in die Brust. Im 4. Interkostalraum in der Mamillarlinie eine 7 mm-Eingangsöffnung mit versengtem Hof und ein-

wärts geschlagenen Rändern. In der rückwärtigen Axillarlinie, auf der 5. Rippe eine Ausgangsöffnung mit auswärts geschlagenen Rändern. Das Allgemeinbefinden gut, spuckt kein Blut, kein Hautemphysem um die Eingangsöffnung herum; keine Perkussionsabweichung.

Der Schusskanal folgte also, augenscheinlich von der Brustwarzenlinie bis zur rückwärtigen Axillarlinie, beiläufig der Richtung der IV. Rippe.

Ein seltener Fall von Deviation der Kugel ist folgender:

Frau J. B. Aufgen. 21. III. 94. Wurde mit einem Revolver zufällig angeschossen. Unter dem linken sternoclavicularen Gelenke eine 7 mm-Eingangsöffnung mit versengtem Hofe. Die Kugel ist in der Rückenmuskulatur, an der medialen Seite des Schulterblattwinkels, fühlbar und wurde von dort entfernt. Auf der Spitze der entfernten Kugel war eine Einkerbung sichtbar, in welcher horizontal eingezwengt ein bogenförmig gekrümmter, 15 cm langer, weicher Stahldraht lag, der sich nach genauerer Untersuchung als ein Kleiderhäkchen erwies. Heilung in 8 Tagen.

Die Kugel ist also hier an ein Stahlhäkchen gestossen, riss dasselbe durch den ganzen Schusskanal entlang mit sich, machte dasselbe gerade, während dem die Kugel selbst stark deviierte.

Arterienverletzungen werden bei nicht penetrierenden Schüssen viel seltener beobachtet, als bei Stichwunden. Dieser Umstand findet seine Erklärung darin, dass in der Friedenspraxis, hauptsächlich bei dem klinischen Krankenmaterial der grösseren Städte die Schüsse grösstenteils aus selbstmörderischer Absicht stammen, demzufolge die Eingangsöffnung meistens in der Herzgegend ist und in diesem Falle, — wenn der Schuss nicht penetrierend ist, — höchstens die Interkostalgefässe verletzt werden können. Unter Froriep's 30 Interkostalverletzungen waren nur 6 durch Schuss verursachte. Auch das ist möglich — und darauf macht Bardeleben aufmerksam —, dass die Kugel einen Teil der Rippe abreisst und die interkostalen Blutgefässe nur quetscht. Nach 4—6 Tagen kann die gequetschte Stelle brandig werden, und erst dann tritt Blutung ein.

Verletzung der grösseren Gefässe besonders der Arterien, sind auch deshalb selten, weil selbst bei Schüssen mit grosser Durchschlagskraft die Kugel durch die elastischen und pulsierenden Gefässe eine Deviation erleiden kann. Ueber einen ähnlichen, sehr lehrreichen Fall berichtet Brunner, in welchem die Eingangspforte des kleinkaliberigen Militärgewehrschusses 3 cm unter dem linken Schlüsselbein war, die Ausgangsöffnung, ebenfalls an der linken Seite, unter der Spina scapulae. Die Kugel drang unter dem

Schlüsselbein, unmittelbar ober dem Gefäss- und Nervenbündel ein und durchbohrte rückwärts das Schulterblatt, ohne die grossen Gefässe verletzt zu haben.

Dass solche Schussverletzungen zur Entstehung von Aneurysmen führen können, ist bekannt. Ein solcher Fall ist folgender:

M. F. Aufgen. 18. III. 02. Schoss sich mit einem Lefaucheux-Revolver in die linke Brustseite. In bewusstlosem Zustande brachte man ihn auf die Klinik. An der linken Seite ober der 2. Rippe, in der Mamillarlinie, eine 9 mm-Eingangsöffnung mit versengtem Hofe. Blutung minimal. Von der Eingangsöffnung wenig auswärts ein kinderfaustgrosses, stark pulsierendes Aneurysma. Die linke Hälfte des Thorax zeigt bis zur Grenze der Rippenwölbung eine diffuse bläuliche Färbung. Die Kugel ist unter dem Schulterblattwinkel fühlbar. Puls an der Arteria radialis und axillaris nicht fühlbar. Patient sehr stark anämisch.

Hier teilen wir einen anderen Fall mit, der unseres Wissens in der Litteratur einzig ist.

A. A. Aufgen. 5. X. 02. Wurde vor 6 Wochen in mörderischer Absicht von rückwärts angeschossen. Nach der Verwundung wurde er 4 Wochen lang im Hospital zu Pécs, später in seiner Wohnung gepflegt. Das obere Drittel des rechten Oberarmes ist angeschwollen, lebhaft rot gefärbt und behält die Fingereindrücke; zwischen dem Deltoideus und Triceps ein 8—10 cm langer, ein wenig klaffender Substanzverlust, aus welchem beständig eitriges Blut hervorsickert. Die ganze rechte Brusthälfte um die rechte Achsel ist entzündet. Der Puls der rechten Arteria radialis ist nicht fühlbar. Hohes Fieber. Patient ist sehr entkräftet und sehr anämisch. Auf dem Kreuzbein ein kinderhandtellergrosser Decubitus. — Aus der Wunde trieft beständig Blut hervor, welche Blutung mit dem Druckverbande nicht zu stillen ist. — Um die Quelle der Blutung festzustellen, wird eine Sonde in die Eingangsöffnung des Schusskanales geführt, welcher die Richtung nach dem Sulcus bicipitalis medialis nimmt. An dieser Stelle wird ein 6 cm langer Einschnitt gemacht, welcher in der Achselgrube endet. Während die grosse Menge von Blutgerinnsel entfernt wird, entstand plötzlich eine ausserordentlich starke arterielle Blutung, welche in dem entzündeten, morschen Gewebe lokal durch Unterbindung nicht zu stillen war. Es musste deshalb die Arteria subclavia unter dem Schlüsselbein unterbunden werden. Obwohl der Kranke nicht viel Blut verlor, ausserdem auch einige Male insgesamt 450 gr Kochsalzinfusion erhielt, starb er dennoch abends am Tage der Operation.

Sektion (Professor Pertik): Am rückwärtigen Rande des rechten Oberarmes, zwischen dem Deltoideus und Triceps, eine 9 cm lange, frische, reaktionslose, scharfe Schnittwunde. Ein anderer Einschnitt an der inneren Seite des rechten Armes in der Gegend des Sulcus bicipitalis medialis.

Etwa 1 cm unter der Mitte des rechten Schlüsselbeines und parallel mit demselben eine 8 cm lange, mittelst Nähten vereinigte Wunde, in deren Tiefe die Arteria subclavia unterbunden ist. Die Leber ist mittelgross, ihre Oberfläche glatt, höchstgradig blutarm. Ungefähr in der Mitte des rechten Leberlappens, 9 cm vom rechten Rande desselben, im Lumen einer Vene erster Ordnung, liegt eine 9mm-Revolverkugel, deren stumpfer Kegel ab- und auswärts verkrümmt ist, deren Basis hingegen ein- und aufwärts gegen die Vena cava gerichtet ist. Nach dem Ausheben der Kugel stellt es sich heraus, dass dieselbe im Ganzen 5 cm entfernt von der Mündungsstelle dieser Lebervene in die Vena cava inferior lag. Die Wand der fraglichen Lebervene zeigt an der Stelle der Kugel eine Kompressionsanämie und eine beginnende Kompressionsnekrose, ist indessen nicht erweicht, nur blass weiss. In der Gegend der Kugelspitze und der Basis ist ein aus gräulich-gelben, weissen Thrombusstreifen gebildetes Gürtelchen; die Wand der Vene selbst ist weder gequetscht noch zerstört. Das Leberparenchym ist in der Umgebung intakt. So zeigen auch weder die Vorkammer, noch die Vena cava superior et inferior Veränderungen. Ebenso ist an der Oberfläche der Leber oder in dem Parenchym derselben keine Spur von Blutung, Zerstörung oder eines Schusskanales vorhanden. An der Grenze der Spitze und der äusseren Wand des Herzens sind 2 kirschenkerngrosse, blasse, gräulich-gelblich-weisse Thromben. Die bei der äusseren Untersuchung erwähnte 7—8 cm lange, frische Schnittwunde führt am rückwärtigen Rande des Deltoideus und an der Grenze des Triceps zu einem in der Achselgrube liegenden, riesigen Blutextravasate, welches einerseits durch die Wunde, anderseits durch den Musculus latissimus dorsi begrenzt, in der präparierten Achselgrube liegt und als faustgrosses, lockeres Gerinnsel aushebbar ist. Nach dem Entfernen dieses lockeren Gerinnsels zeigt sich nach der Präparierung der Arteria axillaris an der unteren Seite derselben an der Intima ein linsengrosses Loch, welches von der Unterbindungsstelle der Subclavia gerade 6 cm entfernt liegt. Diese Oeffnung führt nach einem in der Achselgrube liegenden, glatt oberflächlichen, aneurysmatischen Sack, der die Form eines $^2/_3$ Kugelsegmentes besitzt und welcher überwiegend aus leicht zerreissbaren, brüchigen, trockenen, graulich-gelben Fibrinmassen besteht und eingerissen erscheint. Dieser Sack kommuniciert weiter oben mit einem anderen, besser erhaltenen Sack, der nach alledem mit der Vene in Verbindung steht; der Sagittaldurchmesser des letzteren ist 4, der Querdurchmesser 5,5 und der Durchmesser seiner Stärke 2,5 cm. Die erwähnte Oeffnung der Arteria axillaris mündet also in einen der bezeichneten Säcke. Nebenan ist die Vene mit abgesondertem Lumen nicht präparierbar, da dieselbe überhaupt mit Thromben durchsetzt ist. Nach dem Prä-

parieren der Vena subclavia ist der weitere Verlauf derselben nicht isolierbar, indessen ist an der Arteria cubiti ein Teil der Vena cubiti mit blassen, gräulich-gelben Thrombusmassen gefüllt. Weiter oben sind die Venen trotz allen Bestrebens nicht mehr als selbständige Röhren präparierbar. Die Nerven- und Gefässstämme sind nämlich an der Innenseite des Oberarmes teilweise durch rostigbraunes Bindegewebe zusammengewachsen. Das erwähnte linsengrosse Loch an der unteren Seite der Arteria axillaris, welches in den aneurysmatischen Sack führt, besitzt auswärts gebogene Ränder. Wenn wir die am rückwärtigen Rand des Deltoideus befindliche Wunde (die Eingangsöffnung der Kugel) mit dieser Oeffnung der Arteria axillaris verbinden und diese Linie verlängern, so gelangen wir bis in den 2. Interkostalraum und hier zeigt thatsächlich die Intima der stark ausgedehnten Vena thoracica longa einen kleinen Substanzverlust und Thrombusmasse. Die Muskulatur des 2. Interkostalraumes ist hämorrhagisch imbibiert, doch ist weder die Rippe verletzt, noch der Pleurasack eröffnet. Noch komplicierter wird das Bild dadurch, dass der Musculus latissimus dorsi, Teres maior et minor, sowie das lockere Bindegewebe der Achselgrube hämorrhagisch infiltriert sind und auch die unter dem Processus coracoideus liegende Fossa infraspinata einen apfelgrossen, mit rostfarbigem Bindegewebe ausgepolsterten Raum bildet, welcher mit älterem Blutextravasate ausgefüllt ist.

Sektionsdiagnose: Aneurysma traumaticum mixtum arteriae et venae axillaris. Konsequentes Bersten der Aneurysmen, wiederholte Blutungen und eine grosse frische Blutung mit einer folgerichtigen allgemeinen Anämie.

Die Erklärung, auf welche Weise die Kugel in die Vene der Leber gelang, gibt Prof. Pertik in folgender Weise. Die Eingangsöffnung des Schusses ist am rückwärtigen Rande des Musculus deltoideus und die Richtung des Schusskanals ist gegen den II. Interkostalraum. Das Geschoss verwundete auf diesem Wege die untere und rückwärtige Wand der Arteria axillaris, prallte an der II. Rippe ab und kam von hier ermüdet in die grosse Vene. In pathologischer Hinsicht ist die Lage der Kugel, in der Mitte der Leber, ohne dass an der letzteren ein Schusskanal, noch Spuren einer anderweitigen, auch nur der kleinsten Zerstörung zu finden wäre, ein Unikum. Die Kugel ist nicht im Parenchym der Leber, sondern in einer Vene erster Ordnung so gelegen, dass sie dorthin durch die Vena cava superior et inferior, teilweise in entgegengesetzter Richtung mit dem Blutstrome ermüdet, hinein fiel. Die Sektion giebt auch diesbezüglich einen Anhaltspunkt, dass die Kugel eine Zeit lang im rechten Herzen cirkulierte; denn nur

aus diesen mechanischen Reibungen der Kugel an dem Endocardium ist der noch im Leben entstandene Thrombus an der Spitze des sonst noch nicht erweiterten rechten Herzens erklärbar.

Bei der Behandlung der nicht penetrierenden Schussverletzungen, abgesehen von kleineren, unbedeutsamen Unterschieden, befolgt man heute schon allgemein ein gleiches Verfahren. Früher hielt man bekannter Weise jede Schusswunde für vergiftet, die ausgebrannt werden muss; als aber der Zufall es bewies, dass diese Wunden auch ohne Ausbrennen schön heilen, hielt man — in das entgegengesetzte Extrem verfallend, — die Schusswunde für aseptisch. Die vollzogenen bakteriologischen Untersuchungen bewiesen aber das Gegenteil. Die grosse Zahl der Tierexperimente von Messner, Pustoschkin, Probst, Koller, Kayser und Anderen haben bewiesen, dass das inficierte Geschoss weder durch die Hitze, die beim Entflammen des Schiesspulvers entsteht, noch durch dessen Reibung im Gewehrlaufe, aseptisch gemacht werden könne. Wenn auch an dem Geschosse keine pathogenen Mikroorganismen haften würden, so kann dasselbe doch genügend Infektionsstoffe von der Bekleidung oder von der Körperoberfläche in den Schusskanal hinein tragen. Karlinski schoss mit einer desinficierten Mannlicherkugel auf einen ebenfalls desinficierten Schenkel eines Kaninchens, welches er zuvor mit durch Staphylokokken inficierter Wäsche bedeckte; in jedem Falle konnte er die Infektion des Schusskanales nachweisen.

Dass die Schusswunden dennoch ohne Eiterung heilen können, das ist wahrscheinlich nicht darin zu suchen, dass auf der Kugel oder auf der Körperoberfläche keine pathogenen Mikroorganismen zugegen waren, sondern darin, dass der Organismus gegen eine gewisse Anzahl solcher Mikroben erfolgreich kämpfen kann.

Die Frage ist jetzt, ob die Schusswunde trotzdem, dass dieselbe nicht steril ist, als solche zu behandeln sei? Koller wollte mittelst Tierexperimenten die Antwort dieser Frage finden. Er schoss mit inficierten Geschossen auf Kaninchen und behandelte dann die entstandenen Schussverletzungen auf verschiedene Weise. Das Resultat war, dass nur bei der Behandlung mit einfachen Deckverbänden, Nähten, oder Drainage die Versuchstiere am Leben blieben. Die Tiere verschieden alle, sobald er den Schusskanal mit einer 5%igen Karbollösung desinficierte, mit Thermokauter ausbrannte, oder mit Jodtinktur einpinselte.

Die alltägliche Erfahrung beweist im vollständigsten Masse

diese Resultate, und darum werden heutzutage die Schussverletzungen, nachdem ihre Umgebung desinficiert wurde, meistens nur mit aseptischem oder antiseptischem Deckverbande versehen.

In dem letzten spanisch-amerikanischen Kriege endigte von 75 nicht penetrierenden Schussverletzungen des Thorax, welche alle auf diese Weise behandelt wurden, bloss eine mit dem Tode (die Todesursache finden wir nicht notiert), alle anderen heilten ohne Störung. Auch Klett's 7, Wiemuth's 5 Fälle heilten.

Von 59, auf unserer Klinik beobachteten nicht penetrierenden Schussverletzungen des Thorax starben 3, und zwar einer infolge des Aneurysma der Arteria subclavia, einer infolge des Aneurysma der Arteria axillaris und endlich der dritte infolge eines unstillbaren Nasenblutens. Von den übrigen 56 Fällen heilten ohne Störung und ohne Eiterung 55 unter dem einfachen Deckverbande. Nur in einem Falle haben wir Eiterung des Schusskanales beobachtet. Dieser Fall ist der folgende:

G. S. Aufgen. 27. V. 98. Wurde mit einem Revolver angeschossen. Im 3. Intercostalraum, zwischen der Mamillar- und vorderen Axillarlinie eine 7 mm-Eingangsöffnung mit versengten Rändern; 15 cm auswärts unter der Haut ist die Kugel fühlbar, und wurde entfernt. Die Umgebung der Eingangsöffnung ist am 3. Tage entzündet, aus dem Schusskanal entleeren sich mit dem Eiter viele Kleiderfetzen. Worauf die Heilung rasch eintrat.

Es bleibt noch die Frage zu beantworten, ob wir die zurückgebliebene Kugel entfernen sollen oder nicht?

Es ist eine alte Erfahrung, dass die Toleranz des Organismus gegen die im Körper zurückgebliebenen Kugeln eine sehr grosse ist. Viele Fälle sind bekannt, wo das Geschoss Jahrzehnte hindurch ohne Störung im Körper blieb. Bei einem unserer Fälle sitzt die Kugel schon seit 10 Jahren im Musculus pectoralis maior, ohne dass dieselbe auch nur die mindeste Unannehmlichkeit verursacht. Altermatt kam nach den Beobachtungen, die er auf der Klinik Krönlein's bei perforierenden Schussverletzungen machte, zur Ueberzeugung, dass die im Körper zurückgebliebenen Geschosse für das Leben keine drohende Gefahr bilden und darum es nicht zu billigen sei, dass man die Kugel behufs Entfernung im engen Schusskanale mittelst Instrumenten suche. Hingegen teilt Grätzer 3 Fälle aus der v. Bruns'schen Klinik mit, wo die Kugel zwar 10, 20 und 4 Jahre lang im Körper ohne Störung blieb, endlich aber doch Eiterung verursachte. Aus der Litteratur zählt er noch weitere

52 Fälle auf, bei welchen sich die Kugel durch lange Zeit (in einem Falle durch 59 Jahre) ohne jedes Symptom aufhielt, schliesslich doch Entzündung und Eiterung in den umliegenden Geweben herbeiführte, trotzdem die Möglichkeit einer von auswärts kommenden Infektion nicht nachweisbar war. Köhler teilt auch einen Fall mit, in welchem ein Soldat ohne jedes Symptom durch 20 Jahre eine Kugel im Körper trug, bis man dieselbe endlich doch entfernen musste. „Man kann nie einem Verwundeten — sagt Grätzer —, der einen Fremdkörper in sich birgt, garantieren, dass er stets ohne Störung und schwere Folgen denselben mit sich tragen wird; denn nach Monaten, ja oft erst nach vielen Jahren ganz ungestörten Wohlbefindens, wenn die Anwesenheit einer Kugel längst vergessen ist, treten entzündliche Erscheinungen und Eiterungen auf, die oft einen sehr schweren Verlauf nehmen".

Die Erklärung dieser späten Eiterungen liegt jedenfalls darin, dass die mit der Kugel in den Organismus eingedrungenen Eiterungsmikroben ihre Virulenz durch sehr lange Zeit zu erhalten imstande sind.

Auf unserer Klinik entfernen wir die Kugel nicht nur in jedem Falle, wo dieselbe irgend welche Störung verursacht, sondern auch dann, wenn deren Sitz bestimmt nachzuweisen ist und es möglich ist, dieselbe ohne grösseres Eingreifen zu entfernen. Die Kugel wird niemals durch den Schusskanal herausgenommen, sondern immer durch direktes Einschneiden. Von unseren 59 Schussverletzungen haben wir in 22 Fällen dieses Verfahren befolgt.

II. Penetrierende Thoraxverletzungen.

Unter den 301 Stich- und Schussverletzungen des Thorax, welche auf unserer Klinik behandelt wurden, waren 131 penetrierende und zwar 42 Stich- und 89 Schussverletzungen. Wie viele unter diesen 131 Fällen penetrierend waren ohne Verletzung der Brustorgane, können wir mit Sicherheit nicht bestimmen. Früher bezweifelte man überhaupt die Möglichkeit einer isolierten Verletzung der Pleura parietalis ohne gleichzeitige Verletzung der Pleura visceralis und der Lunge. Dass aber solche Fälle thatsächlich vorkommen, das beweisen viele Sektionsbefunde. Riedinger behauptet mehrere solche Fälle auf dem Sektionstisch gesehen zu haben. Nach ihm und nach Momburg kann dies nicht nur bei Stich-, sondern auch bei Schussverletzungen (wenn dieselben eine schiefe Richtung haben) auf solche Art vor-

kommen, dass im Momente der Verletzung Luft in den Brustkorb dringt, dadurch die Lunge zusammenfällt und dem verletzenden Instrumente entweicht.

Die isolierte Verletzung der Pleura parietalis kann man nicht mit Sicherheit diagnosticieren. Aller Wahrscheinlichkeit nach gehören alle jene Fälle hieher, bei welchen man anfangs die Verletzung nicht bestimmt als penetrierend feststellen konnte, oder bei welchen der Pneumothorax nur in minderem Grade zugegen war, nicht zunahm und ein Hämothorax nicht entstand, obwohl der Hämothorax nicht nur infolge der Verletzung von Lungengefässen entsteht, sondern auch bei der Verletzung der Intercostalgefässe oder der Arteria mammaria interna auftreten kann.

Die isolierte Verletzung der Pleura parietalis ist nur insoferne von eigentlicher Bedeutsamkeit, wie es Momburg betont, dass in solchen Fällen die zwei Pleurablätter nicht zusammenwachsen, und bei einer eventuellen Infektion kein abgekapseltes Exsudat, sondern ein diffuses Exsudat auftritt. Sonst aber ragt im klinischen Bilde der Pneumothorax hervor, welcher gewöhnlich keinen derart hohen Grad zu erreichen pflegt, dass das Leben direkt gefährdet würde. Die in die Pleurahöhle gelangte Luft wird in kurzer Zeit absorbiert und die Lunge dehnt sich wieder aus. Das Haut-Emphysem ist auch nur mässig ausgebreitet und beschränkt sich auf die Umgebung der Wunde. Einen gefährlichen Grad erreichen die Symptome nur bei einer gleichzeitigen Verletzung der Lunge.

Die Lungenverletzungen bilden die häufigsten und wichtigsten Komplikationen der penetrierenden Thoraxverletzungen. Selten sind solche Stiche oder Schüsse, welche die Lunge nicht beschädigen. Bei Stichverletzungen — wenigstens bei jenen, welche wir auf der Klinik beobachten — pflegt die Wunde der Lunge viel oberflächlicher und kleiner zu sein, als bei den Schussverletzungen, wo der durch eine oder zwei Lungenlappen, ja sogar durch die beiderseitigen Lungen führende Schusskanal gerade nicht zu den Seltenheiten gehört.

Eine oberflächliche, mit Beschädigung grösserer Blutgefässe nicht komplicierte Lungenverletzung verursacht keine typischen Symptome einer Lungenverletzung, so dass wir in solchen Fällen meistens eine isolierte Verletzung der Pleura parietalis anzunehmen geneigt sind. Als kardinales Symptom der Lungenverletzung pflegt man das Haut-Emphysem, Haemoptoë, Pneumo- und Hämothorax zu betrachten.

Allein das Haut-Emphysem ist kein Kriterium der Lungenverletzung, besonders dann nicht, wenn es nur wenig verbreitet ist und sich nur auf die Umgebung der Wunde beschränkt; denn man kann das Haut-Emphysem auch bei einer isolierten Pleuraverletzung wahrnehmen. Ebenso wenig schliesst der Mangel desselben die Lungenverletzung aus. Nach Riedinger wäre dieses Emphysem häufiger nach einer Stich- als nach einer Schussverletzung. Schjerning fand es unter 22 kleinkaliberigen Schüssen 2mal, Küttner und Hildebrandt in 20 %. Unter 42 Stichverletzungen unserer Klinik beobachteten wir es 16mal (38 %) und unter 89 kleinkaliberigen Schussverletzungen 31mal (34,8 %), also auch nach unseren Erfahrungen kommt das Haut-Emphysem öfters bei Stich- als bei Schussverletzungen vor.

In unseren Fällen war das Emphysem meistens nicht mehr verbreitet als ein Handteller, nur bei einer Schussverletzung verbreitete es sich nicht bloss auf die verwundete Seite des Thorax, sondern auch auf den Hals und die andere Hälfte des Thorax bis zur Mammillarlinie. Was in diesem Falle die starke Ausbreitung des Emphysems verursachte, wissen wir nicht. Patient war ein 19jähriger kräftiger Mann, bei dem keine Spur von Lungentuberkulose zu entdecken war, die eventuell eine Verwachsung der Pleura hätte verursachen können. Der Schuss war in selbstmörderischer Absicht aus einem kleinkaliberigen Revolver abgefeuert, mit der Eingangsöffnung im IV. Interkostalraum und ohne Ausgangsöffnung.

Ein mehr verlässliches Kriterium der Lungenverletzung als das Emphysem ist die Haemoptoë. Haemoptoë war von Wiemuth's 12 penetrierenden Schüssen 11 mal, von Mc. Cosh's 20 Fällen 14mal und von Schjerning's 14 Fällen 8mal vorhanden. Auf unserer Klinik wurde Haemoptoë unter 42 penetrierenden Stichverletzungen 29mal, unter 89 Schussverletzungen 76mal beobachtet. Dies sind ansehnlich grosse Zahlen, welche die diagnostische Wichtigkeit der Haemoptoë genügend beweisen. Auf Grund unserer Beobachtungen kamen wir zur Ueberzeugung, dass einerseits die Haemoptoë bei jeder tiefdringenden Lungenverletzung das beständigste Symptom ist, andererseits ihre Gegenwart mit unbedingter Sicherheit auf Lungenverletzung folgern lässt. Selbstverständlich verliert die Haemoptoë ihren diagnostischen Wert, wenn dieselbe schon vor der Verletzung zugegen war. Auch darf man nie vergessen, dass die Quelle der Blutung auch im Munde sein kann. Oft tritt indessen die Haemoptoë nicht sofort nach der Verletzung auf, sondern erst

nach Stunden, ja sogar nach Verlauf von Tagen. Unter jenen 105 Fällen, wo wir ihr Vorhandensein in den Krankengeschichten notiert fanden, war die Haemoptoë in 47 Fällen schon bei der Aufnahme der Kranken zugegen, in 50 Fällen trat die Haemoptoë nach 48 Stunden auf, in 5 Fällen am dritten und in 3 erst am vierten Tage nach der Verletzung auf. Der Grad und die Dauer der Haemoptoë wechseln je nach der Grösse der verletzten Lungengefässe. Wir beobachteten Fälle, in welchen die Kranken kaum einigemal blutigen Auswurf hatten; anderemale war die Haemoptoë so stark, dass die Kranken mit vollem Munde beinahe reines schaumiges Blut in grosser Menge auswarfen. Solche starke Haemoptoë dauert natürlich auch längere Zeit, aber durchschnittlich hört die Haemoptoë im Laufe der zweiten Woche, Anfangs der dritten Woche auf; wenigstens von unseren Fällen dauerten nur zwei bis an das Ende der dritten Woche. In einem geheilten Falle Mc. Cosh's dauerte die Haemoptoë 34 Tage lang.

Ein anderes, häufiges Symptom der Lungenverletzung ist der Pneumo- und Hämothorax. Beide können auch bei der isolierten Verletzung der Pleura parietalis vorkommen, können aber auch im Gegenteil bei oberflächlichen Lungenverletzungen fehlen. Da der Pneumothorax sofort nach der Verletzung eintritt, ist derselbe das erste und positivste Zeichen einer penetrierenden Verletzung. Bei jenen penetrierenden Verletzungen, wo die Lunge nicht verletzt ist und der Wundkanal einen schrägen Verlauf hat oder bei geradem Verlaufe bald verschlossen wurde, kann der Pneumothorax successive schwinden. Bei Lungenverletzungen schwindet der Pneumothorax viel langsamer, kann sich sogar bei Beschädigung grösserer Bronchien steigern und kann in grossem, auch das Leben gefährdendem Massstabe auftreten (besonders bei rechtsseitigem Pneumothorax). Ueberhaupt kann der Pneumothorax auch bei tiefen Verletzungen fehlen, wenn an der Stelle der Verwundung die Lunge mit der Pleura parietalis verwachsen ist. Hildebrandt beobachtete unter 32 penetrierenden Verletzungen 4mal, Wiemuth unter 12, 6mal einen Pneumothorax. Derselbe war bei uns unter 42 penetrierenden Stichverletzungen in 14 Fällen, unter 89 Schussverwundungen 29mal nachweisbar.

Hämothorax kann nicht nur durch die Blutung der Lunge verursacht werden, sondern auch durch das Bluten der Thoraxwand bei isolierten Verletzungen der Pleura. Das Quantum des ergossenen Blutes muss aber in jedem Falle ein grösseres sein, um eine nach-

weisbare Dämpfung geben zu können. Der Hämothorax entsteht bei jeder grösseren Lungenverletzung, oft vergehen indes einige Tage, bis die nachweisbaren Symptome erscheinen. Unter Wiemuth's 12 Fällen wurde 2 mal, unter Hildebrandt's 32 Fällen 19 mal Hämothorax konstatiert. Unter 42 auf unserer Klinik beobachteten penetrierenden Stichen waren 7, unter 89 Schüssen 55 derartige Fälle. Unter diesen 55 Fällen waren drei so hochgradig, und die Lunge wurde derart komprimiert, dass das in der Brusthöhle angesammelte Blut abgelassen werden musste.

Bei penetrierenden Verletzungen kommt es vor, dass durch den Wundkanal der Pleura und der Thoraxwand ein Teil der Lunge sich hervordrängt, ein Lungenprolaps entsteht. Bei Schussverletzungen, wenigstens bei jenen, welche mit einem kleinkaliberigen Geschosse verursacht wurden, kommt dies äusserst selten vor. Höchstens bei jenen Schusskanälen mit schiefem Verlauf kann ein Lungenvorfall eintreten, welche einen grösseren Defekt im Interkostalraum verursachten. Riedinger erwähnt, dass unter Morel-Lavallée's 30 Fällen der Lungenprolaps nur 3 mal infolge Schussverletzung entstanden war; unter unseren 89 penetrierenden Schussverletzungen hatten wir in keinem Falle einen Lungenvorfall beobachtet. Bei Stichwunden ist die Möglichkeit des Lungenvorfalles bedeutend grösser. Gewöhnlich geschieht dies dann, wenn die Stichwaffe eine breite Wunde in der Thoraxwand macht und die Waffe während eines Exspiriums herausgezogen wird. Der durch den Stichkanal hervorgefallene Lungenteil — gewöhnlich der Rand — kann auch von selbst sich in die Brusthöhle zurückziehen, wie es Beck und Wölker erwähnen. Doch geschieht dies in den meisten Fällen nicht, und es treten dann dieselben Veränderungen ein, wie bei eingeklemmten Hernien. Tuffier erwähnt 7, und Couwy 14 solche Lungenvorfälle. Unter den 42, auf unserer Klinik beobachteten penetrierenden Stichverletzungen, waren in 3 Fällen Prolapsus pulmonis zugegen. Diese sind kurz gefasst die Folgenden:

1. J. A. Aufgen. 7. II. 92. Wurde vor einer Stunde, mit einem grossen Küchenmesser in die Brust gestochen. In der Mamillarlinie von der 4. bis 8. Rippe eine 10 cm lange, in der Mitte 4 cm breit klaffende Stichwunde, die den 5., 6. und 7. Rippenknorpel entzwei schnitt. Zwischen den zwei Enden des 5. und 6. Rippenknorpels ist die Lunge hervorgefallen. Der nussgrosse vorgefallene Lungenteil ist dunkelblau und schwillt während der Exspiration ein wenig an. Herzdämpfung verschwunden; linksseitiger Pneumothorax. Starke Dyspnoe, Cyanosis; At-

mung 28, Puls 62. Die Umgebung der Wunde wird desinficiert, der vorgefallene Lungenteil leicht reponiert; Jodoformgazetamponade, Druckverband. Fieberloser Verlauf. Heilung in 16 Tagen.

2. A. Sch. Aufgen. 19. V. 92. Wurde mit einem Taschenmesser in die Brust gestochen. In der linken Axillarlinie, zwischen der 6. und 7. Rippe, ein 2 cm langer und 1 cm breit klaffender Querstich, aus dessen Mitte eine haselnussgrosse Lungenpartie vorgefallen ist. Bei jeder Exspiration quillt aus der Wundöffnung schäumendes Blut. Dyspnoe. Atmung 32, Puls 68. — Die Umgebung wird desinficiert, der vorgefallene Lungenteil mit mässigem Drucke reponiert; Jodoformgazetampon; Heilung in 39 Tagen.

3. J. S. Aufgen. 4. VII. 98. Wurde mit einem Taschenmesser in die Brust gestochen. In der rechten Mamillarlinie zwischen der 6. und 7. Rippe ein 8 cm langer Querstich, aus dessen Mitte eine hühnereigrosse Lungenpartie vorgefallen ist. Pneumothorax auf der linken Seite. Starke Dyspnoe, oberflächliches Atmen. Die vorgefallene Lunge wird mit lauwarmer Borsäurelösung abgespült und reponiert. Catgut Muskel- und Hautnaht. — Am 2. Tage Wundeiterung, am 4. Tage mässiger Hämothorax links; Heilung in 19 Tagen.

In all diesen 3 Fällen wurde der Stich mit breiter Messerklinge verursacht, und die Wunde war einmal in der Längsrichtung des Körpers (der Rippenknorpel war auch durchschnitten) und 2 mal in der Querrichtung, dem Intercostalraum entsprechend. Der prolabierte Lungenteil war kirschen-, nuss-, bezw. hühnereigross. Das Anschwellen des vorgefallenen Lungenteils während der Exspiration zeigte sich bloss im ersten Falle. Im ersten und dritten Falle war auch Pneumothorax vor dem Reponieren zugegen, was darauf hinweist, dass der prolabierte Lungenteil die eröffnete Brusthöhle nicht immer hermetisch abschliesst. Im ersten Falle scheint die Lunge selbst nicht verletzt gewesen zu sein, hingegen spricht in den anderen zwei Fällen die Hämoptoë und der später beobachtete Hämothorax für eine Lungenverletzung.

Bei penetrierenden Stichverletzungen können ausser der Lunge auch das Zwerchfell, der Oesophagus, der Ductus thoracicus, die grossen Blutgefässe und das Herz verletzt werden. Die Verletzung der drei ersterwähnten Organe haben wir nicht ein einzigesmal beobachtet.

Die Verletzung der grossen Gefässe der Brusthöhle bilden selten den Gegenstand chirurgischer Behandlung, da die meisten derselben in sehr kurzer Zeit nach der Verletzung den Tod herbeiführen; der Kranke verblutet in einigen Minuten.

Perthes fand in der Litteratur keinen einzigen klinisch beobachteten Fall von Verletzung der Arteria pulmonalis und nur 12 Fälle einer Aortaverletzung, die nicht sofort mit dem Tode endigten. Unter den auf unserer Klinik beobachteten Fällen war einmal die Vena cava superior und einmal ein grösserer Ast der Arteria pulmonalis verletzt.

1. St. M. Aufgen. 11. IX. 98. Wurde um 5 Uhr früh in die Brust gestochen. Auf der rechten Seite des Thorax in der Mitte zwischen der Brustwarze und dem Sternumrande eine 17 cm lange, in der Mitte 1,5 cm breite, klaffende Wunde mit scharfem Rande, welche parallel mit der Mittellinie, von der 6. Rippe aufwärts führt und in der Höhe der 3. Rippe sich bogenförmig gegen die Mittellinie zu krümmt. Der Knorpel der 2. und 3. Rippe ist durchschnitten, und hier quillt durch die sichtbare Wunde der Pleura schaumiges Blut hervor. Linksseitiger Pneumothorax. Patient ist bewusstlos und hochgradig blutarm. Desinfektion, Pleura-, Muskel- und Hautnaht. Der Puls ist kaum fühlbar, oberflächliches Atmen. Vier Stunden nach der Verletzung Tod.

Sektion: Das Bindegewebe des vorderen Mediastinums ist hämorrhagisch infiltriert; in der rechten Brusthöhle 800 gr Blut mit wenig Gerinnseln. In der linken Thoraxhälfte 200 gr. flüssiges Blut. Die rechte Lunge schwimmt auf der Oberfläche des Thoraxinhaltes. Der vordere Rand des oberen Lungenlappens ist 7 cm von der Spitze entfernt durchstochen; in der Fortsetzung dieser Stichverletzung ist die äussere Lamelle des Herzbeutels 3 cm oberhalb der Lungenwurzel durch einen 15 cm langen Stich eröffnet. Im Herzbeutel 50 gr trübes schwarzrotes Blut. Die rechte Vena cava superior an der vorderen, bezw. rechten Seitenwand 1 cm oberhalb der Mündung, durch einen 2 cm langen Längsstich eröffnet; ihre rückwärtige Wand ist weder innen, noch aussen verletzt. Herz intakt.

2. J. D. Aufgen. 15. IX. 00. Zwischen dem linken Schulterblatt und der Wirbelsäule ein 2 cm langer, 0,5 cm breit klaffender Längsstich mit scharfem Rande, aus welchem schaumiges Blut sich ergiesst. Pat. ist bewusstlos, und sehr blass; aus dem Munde fliesst blutiger Schaum. Kein Radialpuls. Weder Pneumothorax, noch Hautemphysem. Die Wundgegend wird desinficiert; Muskel- und Hautnaht, Druckverband. Nach einer Kochsalzinfusion ist der Puls fühlbar, 110. Fieberfreier Zustand. Die Blutung der Wunde hört auf, aber die Haemoptoe ist sehr stark. Nach 48 Stunden Exitus.

Sektion: Die linke Pleurahöhle ist durch Bindegewebe gänzlich verschlossen. Der untere Teil des linken Lungenlappens, welcher an die Wunde grenzt, hat in der Grösse eines Hühnereies die Konsistenz der Milz, ist luftleer und hämorrhagisch infiltriert. Gegen die Mitte dieser Lungenpartie befindet sich eine 1 cm lange und 3 cm tiefe Wunde, die

sich schräg und abwärts gegen die Mittellinie hinzieht. Unterwegs verletzt sie einen strohhalmdicken Bronchienast und knapp neben der Eingangspforte der Lunge schneidet sie im Umfange von 15 mm eine Lungenarterie bis in die Hälfte entzwei.

In diesen beiden Fällen war die Gefässverletzung die Folge eines Stiches und führte zur Verblutung. Die Verletzung der Vena cava superior innerhalb des Herzbeutels verursachte ein Hämopericardium und hochgradigen Hämothorax; und der obere Lungenlappen war auch durchstochen. Patient starb 4 Stunden nach der Verletzung. Es ist zu bemerken, dass in diesem Falle ausser der hochgradigen Anämie des Kranken kein einziges Zeichen darauf hinwies, dass eine so schwere Verletzung vorhanden sei. Es wurde bloss eine Lungenverletzung diagnosticiert, und deshalb wurde nur Pleura und Muskelnaht angewendet. Im zweiten Falle ist es besonders interessant, dass trotz der Verletzung eines strohhalmdicken Bronchienastes und einer grösseren Lungenarterie weder Pneumothorax noch Hämothorax sich entwickeln konnte, denn beide Pleurablätter waren in ihrer ganzen Ausbreitung verwachsen. Das Verbluten konnte also nur per os geschehen, da die Wunde selbst mittelst Naht verschlossen wurde. Diesem Umstande ist es zuzuschreiben, dass der Tod erst am zweiten Tage nach der Verletzung eintrat.

Bei den Schussverletzungen haben wir in keinem Falle eine Verletzung der grösseren Gefässe beobachtet. In der Litteratur teilt Perthes einen Fall mit, in welchem die Aorta und gleichzeitig die Arteria pulmonalis durch einen Schuss verletzt wurden:

Ein Mann der seit 7 Jahren an Empyemfistel litt, schoss sich in selbstmörderischer Absicht in die Brust. Eingangsöffnung in 2. Intercostalraum an der linken Seite. Die Röntgenstrahlen zeigten die Kugel im 6. Rückenwirbel. Der Kranke starb 10 Monate nach der Verletzung und bei der Sektion fand man einen 1,5 cm langen, mit Thrombusmassen gefüllten Aneurysmasack, zwischen der Arteria pulmonalis und der Aorta descendens. Die Ursache, dass in diesem Falle der Tod nach einer so schweren Verletzung erst nach 10 Monaten eintrat, konnte nur darin gefunden werden, dass die grossen Gefässe mit engen und spröden Bündeln umschlungen waren, die das Blutergiessen verhinderten.

Das Herz und der Herzbeutel werden durch Schüsse und Stiche oft verletzt. Besonders häufig sind die Schussverletzungen des Herzens — wenigstens in der Friedenspraxis — und zwar in überwiegender Mehrzahl aus selbstmörderischer Absicht. Die Herz-

verletzungen kommen trotz ihrer Häufigkeit, verhältnismässig selten zur klinischen Beobachtung und Behandlung, da solche Verletzungen in den meisten Fällen den sofortigen Tod des Verletzten herbeiführen. Unter unseren 42 penetrierenden Stichverletzungen war nur ein Fall von Herzverletzung und ein Fall von Herzbeutelverletzung, unter unsern 89 Schussverletzungen nur eine Herzbeutelverletzung und zwei Herzverletzungen.

An der Möglichkeit einer isolierten Herzbeutelverletzung hat man ebenso gezweifelt, wie an der isolierten Verletzung der Pleura costalis. Es sind jedoch Fälle bekannt, wo man bei der Sektion oder bei der Operation den Herzbeutel verletzt fand und dabei das Herz selbst intakt war. Einen solchen isolierten Herzbeutelschuss teilt Eichel mit, und erwähnt ausserdem aus der Litteratur noch 8 solche Verletzungen, von denen in 4 Fällen die Sektion, in 4 Fällen die Operation die isolierte Verletzung des Pericardiums bestätigte.

Eine solche, durch Sektion bestätigte isolierte Stichverletzung des Pericardiums zeigt unser Fall:

Frau Sz. Aufgen. 20. VII. 97. Zwischen der 4. und 5. Rippe, dem rechten Rande des Brustbeins ensprechend, eine 1,5 cm lange, klaffende Stichwunde, aus der wenig Blut sickert. Keine Hämoptoe, keine Perkussions- und Auskultationsabweichungen über der Lunge. Allgemeinbefinden gut, keine Temperatursteigerung. Desinfektion der Wundumgebung, Naht. Nach 10 Tagen tritt eine Pleuritis auf ohne starke Temperaturerhöhung, und nach 12 Tagen stirbt der Patient.

Sektion: Das äussere Blatt des Herzbeutels, bezw. das lockere Bindegewebe des vorderen Mediastinums ist hämorrhagisch infiltriert; auf dem Pericardium ist eine 1 cm lange, spindelförmige Läsion mit scharfem Rande; in dem Herzbeutel 180 gr schmutzig rötliches, trübes, mit Fibrinflocken reichlich gemischtes Serum. Beide Blätter des Herzbeutels mit Fibringerinnsel bedeckt, welches in der Gegend der Herzbasis die zwei Herzbeutelblätter zusammenklebt. Herz, sowohl wie Lunge unverletzt. Linksseitige eitrige Brustfellentzündung.

In unserem zweiten Falle ist der Herzbeutel durch einen Schuss verletzt worden:

A. Sz. Aufgen. 26. II. 92. Schoss sich in selbstmörderischer Absicht mit einem 7 mm-Revolver in die Brust. Eingangsöffnung in der parasternalen Linie im 5. Intercostalraum. Weder Hautemphysem, noch Hämoptoë. Ober den Lungen keine Abweichung nachweisbar. Ober dem Herzen sehr starkes Friktionsgeräusch. Puls 84, intermittierend, aber genug voll und gespannt; Atmung 24; Desinfektion Jodoformgaze-Verband. Nach zwei Tagen vergrössert sich die Herzdämpfung nach links, der

Herzspitzenstoss ist nicht fühlbar. Friktionsgeräusch geschwächt. Nach 8 Tagen beginnt die Dämpfung abzunehmen und nach 16 Tagen ist Pat. geheilt entlassen worden.

Die isolierte Verletzung des Pericardium ist im Lebenden manchmal sehr schwer zu erkennen. Wenn die Thoraxwunde in der Herzgegend ist, wenn die Herzdämpfung vergrössert, wenn pericardiales Friktionsgeräusch zugegen ist, und dabei die Herzthätigkeit gestört ist, dann ist das Pericardium jedenfalls verletzt, ob aber nur der Herzbeutel verletzt ist, das Herz aber nicht, das können wir nur aus dem Verlaufe ahnen. In unserem ersten Falle war kein nachweisbares Symptom der Herzbeutelverletzung vorhanden; anfangs hielten wir die Verletzung nicht einmal für penetrierend, weil weder Hautemphysem, weder Pneumothorax, noch Hämothorax aufgetreten sind. Nur die am 9. Tage nach der Verletzung aufgetretene Pleuritis und die stetig wachsende Atemnot verrieten, dass die Verletzung dennoch penetrierend sein musste. Aber auch damals ahnten wir keine Verletzung des Pericardiums, weil wir uns das hörbare Friktionsgeräusch ober dem Herzen als ein Uebertreten der Pleuritis auf den Herzbeutel erklärten. In unserem zweiten Falle waren die typischen Symptome teils schon bei der Aufnahme vorhanden, teils entwickelten sie sich später. Mit der Vergrösserung der Herzdämpfung wurde der Herzspitzenstoss und das Friktionsgeräusch schwächer, die Herztöne kaum hörbar. Es ist nicht wahrscheinlich, dass in diesem Falle auch das Herz verletzt wurde, weil der Verlauf sehr günstig war; die Dämpfung wurde schon am 6.—7. Tage kleiner. Dass solche isolierte Pericardium-Verletzungen bestehen können, ohne dass verlässliche Symptome ihre Gegenwart verraten würden, illustriert F l a m m e n t's Fall, in welchem ein Soldat beim Heben einer Last sich den Thorax verletzte und nach zwei Tagen plötzlich starb. Als Todesursache erwies die Sektion eine Pericardiumverletzung. Eine 3,5 cm lange Nähnadel hatte den Brustkorb penetriert, und ihre Spitze blieb im Pericardium stecken. Bis zum Tode konnte man ausser einer cirkumskripten Empfindlichkeit des Thorax nichts weiter entdecken.

Wo mit dem Herzbeutel gleichzeitig auch die Pleura verletzt wird, kann ein Pneumopericardium entstehen; einen solchen Fall beschreibt F a r k a s:

Ein 33jähriges Mädchen schoss sich ins Herz; Eingangsöffnung unter der 7. Rippe. Das Herz ist nach rechts dislociert; rechtsseitiger Hämopneumothorax. In halbsitzender Situation ist mit der Herzthätigkeit ein

Ton isochron, welcher dem ähnlich ist, wenn in ein leeres Teller aus der Höhe Flüssigkeit tropfen würde. Nach 3/4 Stunden hörte dieser Ton auf. Nach mehrmaliger Thorakotomie Genesung.

Mit dem Pericardium wird meistens auch zugleich das Herz verletzt. Während bei Stichen auch das Pericardium in jedem Falle verletzt wird, kann es bei den Schüssen vorkommen, dass das Herz verletzt wird, der Herzbeutel hingegen intakt bleibt. Riedinger erwähnt 9 solche Fälle aus der Litteratur. Eichel konstatierte in einem Falle während der Operation die Verletzung des Herzens bei unbeschädigtem Pericardium. Dies sind aber seltene Ausnahmen; bei Schüssen wird mit dem Herzen regelmässig auch das Pericardium verletzt. Wir haben auf unserer Klinik eine Stich- und zwei Schussverletzungen des Herzens beobachtet. Diese Fälle sind kurzgefasst folgende:

1. J. G. Aufgen. 27. X. 95. In der linken Parasternallinie, zwischen der 6. und 7. Rippe eine 5 cm lange, 2 cm weit klaffende Stichwunde, aus welcher schaumiges Blut hervorquillt. Linksseitiger Pneumothorax. Starke Dyspnoe und Hustenreiz. Hochgradige Anämie; Puls kaum fühlbar. Desinfektion, Catgut- Muskel- und Hautnaht. Am 2. Tage nach der Verletzung entwickelt sich links ein Hämothorax, Puls kaum fühlbar. Nachmittag Exitus.

Sektion: Blutige Infiltration des vorderen Mediastinumgewebes. In der linken Brusthöhle 473 gr teils flüssiges, teils geronnenes Blut. Auf der vorderen Herzbeutelwand eine 3,7 cm lange, mit dem Zwerchfell parallel laufende Spaltwunde; zwei Stichwunden an dem freien Rand der rechten Herzkammer, die durch eine 10 mm breite Brücke von einander getrennt sind; an diesen ist die grössere, welche medianwärts liegt, sowohl von aussen, als auch an der inneren Oberfläche des Herzens mit Blutgerinnseln verklebt. Geronnenes Blut in Herzbeutel, welches die Kompression des Herzens verursachte. Frische fibrinöse Brustfellentzündung an der linken Seite.

2. F. Sch. Aufgen. 3. I. 99. Selbstmordversuch. Eingangsöffnung im 5. Intercostalraum innerhalb der Mamillarlinie; die eingeführte Sonde dringt 6 cm tief hinein und folgt den Herzbewegungen. Auf mässiges Drücken tritt in der Herztätigkeit Pause ein, nach welcher rasche, unregelmässige Kontraktionen folgen. Die Herztöne sehr schwach hörbar und ober der linken Kammer ist der Ton accentuiert. Um die Eingangsöffnung herum geringes Hautemphysem; Hämoptoe, linksseitiger Pneumothorax. Patient ist sehr entkräftet, unruhig, hat starke Dyspnoe; Puls 98, kleinwellig, stark arythmisch. Desinfektion, subkutan Morphin, Eisbeutel auf die Brust. Am andern Tage ist die Herzdämpfung nach oben und auswärts vergrössert, an der Herzspitze ist nach dem zweiten Ton ein

metallartig klingendes, starkes Geräusch hörbar. Später ist die Perkussion der Herzdämpfung wegen linksseitigem Hämothorax unmöglich. Vom 6. Tage an Besserung und in 36 Tagen vollkommene Heilung. Bei Durchleuchten mit Röntgenstrahlen ist die Kugel in der 6. linken Rippe, nahe der Wirbelsäule zu finden.

3. P. D. Aufgen. 30. I. 99. Selbstmordversuch. Eingangsöffnung 2 cm unter der linken Brustwarze. Herztöne rein, Herzdämpfung nach rechts zwei fingerbreit über dem Sternum. Herzstoss überhaupt nicht fühlbar. Atmung oberflächlich 45, Puls 105, intermittierend, kleinwellig. Temperatur 32° C. Desinfektion, Eisbeutel auf die Brust. Den nächsten Tag Friktionsgeräusch; Puls 98, aussetzend. Dämpfungsverhältnisse änderten sich durch eine Woche hindurch nicht, doch hat die Dyspnoe aufgehört. Puls 102, selten aussetzend; beständig fieberfreier Zustand. In der zweiten Woche nimmt die Herzdämpfung ab, Herztöne rein, Puls rhythmisch. Heilung. Das Projektil ist zwischen der 6.—7. Rippe in der rückwärtigen Axillarlinie unter der Haut fühlbar, und wird nach der Heilung entfernt.

Wie schwer oft eine Herzverletzung zu erkennen ist, beweist unser erster Fall. Solche Fälle gehören gar nicht zu den Seltenheiten, derart verschieden und unverlässlich sind die Symptome, die bei einer Herzverletzung beobachtet werden. In den schwereren Fällen stürzt der Verletzte in dem Momente des Stiches oder des Schusses sofort tot zusammen, und deshalb kann nur von den Symptomen der weniger schweren Verletzungen die Rede sein. Einige Autoren halten den schweren Collaps und die Dyspnoe für die Herzverletzung charakterisierend; dieselben Symptome können aber auch bei einer einfachen Lungenverletzung vorhanden sein. Am charakteristischesten sind vielleicht noch die eintretenden Veränderungen der Herzthätigkeit. Der Puls pflegt rasch, arythmisch und kleinwellig zu sein. Der Herzspitzenstoss ist nicht fühlbar oder geschwächt, je nach der Menge des in den Herzbeutel ergossenen Blutes. Die Herztöne zeigen oft keine Veränderung, sind manchmal geschwächt oder eben gar nicht zu hören. Sind die Herzklappen verletzt, so treten die mannigfaltigsten Geräusche auf. In jedem solchen Falle, wo die Herzverletzung mit grösserer Blutung vorbunden ist, wird ein Hämopericardium auftreten. Natürlich kann zur Vergrösserung der Herzdämpfung auch noch das aus der Verletzung des Pericardium stammende Blutextravasat beitragen, und wenn sie auch zugegen ist, ist ihr Vorhandensein dennoch nicht nachweisbar in jenen Fällen, wo durch gleichzeitige Verletzung der Lunge Hämothorax verursacht wurde. Bei grösseren Verletzungen,

besonders bei solchen, welche die Herzseite oder die Herzbasis treffen, kann es vorkommen, dass das hervorströmende Blut sich nicht in dem Herzbeutel ansammelt, sondern durch die Läsion des Pericardium in die Brusthöhle sich ergiesst. Auch in diesem Falle werden wir kein Hämopericardium finden. Dass selbst bei penetrierenden Verletzungen nicht immer ein Hämopericardium entsteht, beweist Finckh's Fall, in welchem die rechte Kammer und die linke Vorkammer durchschossen waren; der Tod trat nach 16 Stunden ein, und bei der Sektion fand man in dem Herzbeutel kaum etwas Blut. Holz behauptet, dass für die Herzverletzungen charakteristisch wäre die dem Nervus ulnaris entlang auftretende Parästhesie, die er aus der Verletzung des Plexus cardiacus erklärt.

Die bisher erwähnten Symptome sind derart unzuverlässlich, dass die Gegenwart einer Herzverletzung nicht selten nur aus dem Verlauf festzustellen sein wird. Wenn wir in unserer Diagnose sicher sein wollen, so wird entweder das Sondieren oder die Digitaluntersuchung nach Erweiterung der Brustwunde, oder das Freilegen des Herzens notwendig sein. Mit der Sonde können wir durch einen gerade verlaufenden Stich- oder Schusskanal das Herz erreichen und können in glücklichem Falle die Wunde des Herzbeutels, gleichzeitig auch die des Herzens fühlen. Die Sonde folgt dann den rythmischen Bewegungen des Herzens, auf mässigen Druck kann sogar — wie wir es in einem unserer Fälle beobachteten — eine Aenderung in der Herzthätigkeit, ein momentanes Aussetzen der Kontraktionen eintreten. „Die Sonde zu benützen — sagt Riedinger —, um die Verletzung des Herzens festzustellen, halte ich für gewagt. Ich glaube, man kann dabei mehr verlieren als gewinnen. Die Infektionsgefahr würde ich dabei weniger fürchten als den mechanischen Insult und dessen Konsequenzen." Mit Riedinger's Ansicht stimmen wir zwar auch überein und legen in solchen Fällen die Sonde bei Seite, wo wir mit Hilfe irgend eines Symptoms die Herzverletzung zu konstatieren im Stande sind. Ausnahmsweise halten wir aber dieses Eingreifen für erlaubt und weniger gefährlich als die Digitaluntersuchung. Rehn hält die Untersuchung mit der Sonde zur Feststellung der Diagnose für entschieden notwendig. Das Freilegen des Herzens aus diagnostischem Zwecke halten wir nicht für indiciert; solch grosses und in jeder Beziehung schweres Eingreifen ist bloss in therapeutischer Hinsicht und dann angezeigt, wenn wir vom Vorhandensein einer Herzverletzung schon überzeugt sind.

Endlich wollen wir einen seltenen Fall der penetrierenden Thoraxverletzungen anschliessen, in welchem die Kugel die Lunge passierte, in der Wirbelsäule stecken blieb und dort das Rückenmark verletzte:

L. S. Aufgen. 13. XI. 98. Selbstmordversuch. Eingangsöffnung zwischen der 6. und 7. Rippe etwas ausserhalb der Mamillarlinie. Hautemphysem, Hämoptoe, schwere Dyspnoe; Puls 72 genügend voll und gespannt, Sensorium ungestört. Patient, der bisher vollkommen gesund war, kann seine unteren Extremitäten nicht bewegen. Der beiderseitige Patellarreflex stark gesteigert; Anästhesie, deren obere Grenze links das Poupart'sche Band ist, rechts die zwischen der Spina anterior superior und dem Nabel gezogene Linie. Harnblase stark gefüllt, Patient kann spontan nicht urinieren. Die Dornfortsätze der 4.—6. Rückenwirbel druckempfindlich; das Geschoss ist nicht zu fühlen. Nach Verlauf einer Woche ist die anästhetische Fläche kleiner geworden; Patient fühlt den Nadelstich im oberen und mittleren Drittel derselben. Bewegungsfähigkeit fehlt. Nach einer zweiten Woche in beiden unteren Extremitäten strahlende heftige Schmerzen. In der Kreuzgegend und dem Fersenhöcker Decubitus. Quälender Priapismus. Patient lässt sich nach Hause bringen. Weitere Angaben über ihn fehlen.

In diesem Falle durchbohrte das Projektil die Lunge, blieb in der Wirbelsäule stecken und verletzte das Rückenmark. Jedenfalls war der Ort der Verletzung zwischen der Intumescentia lumbalis und cervicalis; wahrscheinlich zwischen dem IV. und VI. Brustwirbel. Der Umstand, dass sich die Lähmung in 4 Wochen gar nicht besserte, spricht für die direkte Verletzung des Rückenmarkes und gegen eine Blutung.

Bei der Behandlung der penetrierenden Thoraxverletzungen sind die Gegensätze noch grösser als bei den nicht penetrierenden. In der Behandlung der isolierten Stichverletzungen der Pleura parietalis sehen wir dieselben Unterschiede wie bei den Stichverletzungen des Thorax. Klett wendet auch hier konsequent die primäre Desinfektion des Stichkanals an, nur dass er statt des Drainrohres einen bis an die Pleura reichenden Jodoformgazetampon oder in besonders verdächtigen Fällen neben dem Tampon noch ein Drainrohr in die Wunde einführt, dessen freies Ende ausserhalb der Wunde mit einem Seidenfaden zugebunden wird, um im Notfalle mit der Drainage der Brusthöhle sofort beginnen zu können. Dem bei der schichtenweisen Erweiterung in jedem Falle auftretenden Pneumothorax legt Klett keine Wichtigkeit bei, denn er beobachtete keine schädlichen Folgen desselben, da in einigen Tagen Aufsaugung desselben einzutreten pflegt. Unsere

Klinik befolgt bei solchen Verletzungen dasselbe Heilverfahren wie bei den nicht penetrierenden Stichen mit der Zugabe, dass das Verschliessen der Pleura resp. der Thoraxwunde je eher durch Nähte bewerkstelligt wird, nachdem vorher die Umgebung der Wunde gehörig desinficiert wurde. Der Verletzte muss dann absolute Ruhe einhalten. Das je frühere Verschliessen der Wunde halten wir bei solchen penetrierenden Stichen für sehr wichtig, denn einerseits verschliessen wir damit die Brusthöhle vor etwaiger von aussen kommender Infektion, andererseits kann auch der Pneumothorax keinen grösseren Grad erreichen. Das Hautemphysem erreicht nur in den seltensten Fällen einen solchen Grad und eine solche Ausdehnung, dass dagegen etwas gethan werden müsste; zumeist schwindet es schon in den ersten Tagen. Wenn die Resorption aus irgend welcher Ursache sich verzögern würde oder das Emphysem zunehmen sollte, dann werden ausgedehnte Einschnitte notwendig sein.

Auch gegen den Pneumothorax wird kein aktives Eingreifen notwendig sein, wenn wir die Brusthöhle rasch verschliessen. Nur in jenen Fällen werden wir an das Entfernen der im Pleuraraume angesammelten Luft denken müssen, wo der Pneumothorax stetig wächst oder eine so hochgradige Kompression der Lunge und eine solche Dislokation des Herzens eintritt, dass dadurch eine das Leben direkt gefährdende Dyspnoe verursacht wird. Perthes empfiehlt, bei solchen Fällen in die Wunde der Pleura einen Nélaton'schen Katheter einzuführen und denselben mit seinem Aspirationsapparate (welches er zur Aspiration von Eiteransammlungen verwendet) zu verbinden. Witzel behob in einem seiner Fälle den Pneumothorax, welcher bei der Exstirpation eines Rippentumors entstand, durch die Aspirationsmethode auf die Art, dass er die Brusthöhle mittelst eines hermetisch schliessenden Katheters mit Flüssigkeit anfüllte, und dann durch Senken des Gefässes die Flüssigkeit ausfliessen liess; die sich ausdehnende Lunge nahm allmählich den Platz der ausfliessenden Flüssigkeit ein. Solch kompliciertes Verfahren aber ist nicht notwendig, da wir die angesammelte Luft auch mit einer einfachen Punktionsspritze entfernen können.

Bei der Behandlung der einfach penetrierenden Schussverletzungen des Thorax, wenn die Lunge nicht beschädigt wurde, wird heutzutage schon ein einheitliches Verfahren befolgt. Die Umgebung der Eingangs- und eventuell der Ausgangsöffnung wird desinficiert und die Wunde mit einem Okklusivverbande versehen.

Bei einer Lungenverletzung ist es die Blutung, welche in erster Reihe das Leben gefährdet, wenn ein grösseres Lungengefäss verletzt ist. Selbst bei der Behandlung von profusen Blutungen geht der grösste Teil der Chirurgen exspektativ vor, auf jene alte Erfahrung sich stützend, dass nicht nur solche Lungenblutungen, welche durch die Verletzung des Lungenparenchyms entstehen, sondern auch die aus kleinen Arterien stammenden Blutungen von selbst aufhören können, insoferne das Zusammenfallen der Lunge und die Kontraktion der elastischen Bestandteile derselben die Thrombusbildung befördern.

Zum Beweis dessen, wie oft die Lungenverletzungen bei solch exspektativer Behandlung heilen, sollen einige Daten aus der Praxis dienen. Während des spanisch-amerikanischen Krieges im Jahre 1898 starben von 31 Fällen von penetrierenden Thoraxverletzungen 9 sofort, später 2; im Jahre 1899 starben von 203 am Schlachtfelde 108, später 28. Im Burenkriege starb an Lungenverletzung von 17 Fällen kein einziger. Von Wiemuth's 12 penetrierenden Schüssen starben 3 (darunter einer an Rückenmarkverletzung). Von Klett's 32 penetrierenden Stichwunden starb 1 an Infektion, von 24 penetrierenden Schüssen starben 3 (darunter war bei einem neben der Lungenverletzung auch eine Herzverletzung vorhanden). Von Gross's 12 penetrierenden Schüssen und Stichen starb keiner.

Von den auf unserer Klinik beobachteten 42 penetrierenden Stichen starben 4, von 89 penetrierenden Schüssen 11.

Aus den in grösserer Anzahl angeführten Beobachtungen kann man zwar nicht bestimmen, wie häufig die Lungenblutung als Todesursache galt; von denen auf dem Schlachtfelde vorgekommenen Todesfällen kann man nicht einmal das konstatieren, ob der Tod nicht durch Herzverletzung verursacht war; wenn wir aber die relativ geringe Anzahl der gesamten Todesfälle betrachten, ist es dennoch zu ersehen, dass ein beträchtlicher Teil der Lungenverletzungen mit Genesung endet.

Mit der Entwickelung der modernen chirurgischen Technik wollten und konnten die Chirurgen sich nicht damit zufriedengeben, dass sie in Fällen von Lungenverletzungen unthätig der Blutung zusehen und das Stillstehen der Blutung abwarten sollten. W. Koch war der erste, der die Idee anregte, dass man auch bei Lungenblutungen die direkte Blutstillung versuchen sollte; man müsse einen Weg durch die Brustwand schaffen und die Quelle der Blutung aufsuchen. Die Idee fand besonders unter den französischen Chirurgen

viele Nachfolger.

Tuffier umstach in 9 Fällen bei Lungenverletzung nach Abzapfen des Hämothorax die blutende Lungenwunde; alle Fälle heilten. Gluck erwähnt eine Schussverletzung der Lunge, bei welcher er die Blutung mit Anwendung von breiten Pinzetten und mittelst Kauterisation stillte. Michaux stillte die infolge einer Schussverletzung der linken Lunge auftretende starke Blutung nach Resektion zweier Rippen durch Tamponieren des Lungenhylus. Thiel stillte in einem Falle, wo beide Lungenlappen durchschossen waren, die Blutung nach Rippenresektion durch Umstechen der verletzten Lungenpartie. Habart stillte die durch Stich verursachte Blutung des linken unteren Lungenlappens, nachdem er einen Schede'schen thorakoplastischen Lappen bildete, durch Tamponade. Nach Mitteilungen von Omboni und Küttner versuchte ein englischer Arzt im Burenkriege auch eine derartige Stillung der Blutung, aber der Patient starb.

Trotzdem in einer ansehnlichen Zahl das blutstillende Eingreifen zur Genesung führte, können diese Fälle zur Zeit doch nur als glücklich geendete Experimente gelten. Die Anzahl der Chirurgen ist nicht bedeutend, die dieses gefährliche Eingreifen bei Lungenverletzungen als nachahmungswertes Verfahren anempfehlen (Tuffier, Reclus, Michaux, Delorme). Lucas-Championnière bemerkt zutreffend, dass wir das Leben des Patienten durch eine so grosse Operation viel mehr gefährden, als wenn wir uns nur auf das Immobilisieren beschränken. Er erwähnt zwei Fälle von Lungenverletzungen, welche trotz der starken Blutung ohne jedes aktive Eingreifen heilten, und setzt hinzu, sie wären gestorben, wenn er behufs Aufsuchen der blutenden Gefässe den Thorax geöffnet hätte. „Nicht die Grösse des Eingriffes fürchte ich — sagt er — sondern den Zustand des Patienten im Augenblicke des Eingriffes". „In allen Fällen penetrierender Verletzungen, ob eine schwere Hämoptoë, Pneumothorax oder Hämothorax vorliegt, empfiehlt sich absolute Ruhe und Vermeidung jedes stärkeren Eingriffes — sagt Gerulanos —; gerade solche Patienten, welche unter Umständen viel Blut verloren haben, sind am wenigsten imstande, eine schwere Operation auszuhalten".

Bei Lungenverletzungen entfernt sich nur ein kleiner Teil des sich ergiessenden Blutes durch die Bronchien, der grössere Teil sammelt sich in der Brusthöhle an. Das ergossene Blut verkleinert durch das Komprimieren der Lunge die Respirationsfläche und stei-

gert zwar die Dyspnoë, doch andrerseits hat dasselbe durch die Kompression der Lunge eine wichtige Rolle beim Stillen der Blutung. Daraus folgt in Bezug auf die Therapie, dass das ergossene Blut aus der Brusthöhle operativ nur dann zu entfernen sei, wenn es seiner Menge wegen schwere Kompressionserscheinungen verursacht, oder die Resorption desselben sich verzögert. Denn das frühzeitige Entfernen des ergossenen Blutes kann leicht eine erneuerte Blutung verursachen. Darum können wir die Punktion bei Hämothorax rationell nur dann vollziehen, wenn wir die Wunde der Lunge als geheilt. die verletzten Gefässe mit genügend widerstandsfähigem Thrombus geschlossen halten können, also je nach der Intensität der Blutung 2—3 Wochen nach der Verletzung. Doch auch dann ist es nicht ratsam, auf einmal mehr als 5—600 cm^3 zu entfernen, besser man wiederholt die Punktion später. Indessen ist es nicht geraten mit der Punktion länger als 3 Wochen zu warten, damit die komprimierte Lunge ihre Ausdehnungsfähigkeit nicht verliere. Auf unserer Klinik beobachteten wir unter 42 penetrierenden Stichen in 7, unter 89 Schüssen in 55 Fällen Hämathorax; unter den letzteren 55 Fällen musste man bei 5 Fällen die Punktion anwenden. Unter 7 durch Stich entstandenen Fällen von Hämothorax musste man bloss in einem Falle das Blut entfernen; in diesem Falle wurde 4 mal die Thorakocentese mit dem Dieulafoi'schen Aspirator vollführt; die Vereiterung des angesammelten Blutes machte schliesslich noch eine Thorakotomie notwendig. Mit Ausnahme dieser 6 Fälle resorbierte sich das ergossene Blut in den übrigen Fällen ohne jedes Eingreifen, und die komprimierte Lunge nahm ihre frühere Ausdehnung wieder an.

Die Behandlung der Lungenvorfälle ist, je nach dem Zustande der prolabierten Lunge, verschieden. In frischen Fällen, wo keine Anzeichen einer Strangulation oder Nekrose vorhanden sind, halten wir es für das zweckmässigste, den prolabierten Lungenteil nach vorhergehender Abspülung und Reinigung je eher zu reponieren. In den drei erwähnten Fällen gingen wir auch auf diese Weise vor, ohne dass wir irgend welchen Nachteil der Reposition bemerkt hätten; in allen drei Fällen nahm die Heilung einen glatten Verlauf. Es ist wahr, dass der vorgefallene Lungenteil sich auch von selbst zurückziehen kann, aber auf diese freiwillige Retraktion kann man doch nicht in jedem Falle rechnen und auch die Gefahr der Infektion wird gesteigert. Darum halten wir es nicht für zweckmässig, sich exspektativ zu verhalten, wie es Pirogoff und

Stromeyer empfehlen. Mit der frühzeitigen Reposition wurde meist ein guter Erfolg erzielt (Sanberg, Scharf, Adler, Heider u. A.); bloss in einem Falle Craig's, wo infolge eines Schrotschusses der ganze linke untere Lungenlappen vorgefallen war, vereiterte und nekrotisierte der reponierte Lungenteil. Trotzdem heilte der Fall.

Wenn an dem vorgefallenen Lungenteil die Symptome der Strangulation oder der Nekrose bemerkbar sind, kann man natürlich den prolabierten Teil nicht reponieren; in diesem Falle ist die Unterbindung des vorgefallenen Teiles und das Abwarten der Demarkation zweckmässig — wie dies Riedinger empfiehlt —, oder ist nach vorhergehender Umstechung das Abtragen des prolabierten Teiles zu vollführen.

Was das Schicksal der bei den penetrierenden Schussverletzungen im Körper zurückgebliebenen Kugel anbetrifft, verfolgen und halten wir dasselbe Vorgehen als zweckmässig, welches wir schon bei den nicht penetrierenden Schüssen erwähnten. Wir entfernen die Kugel nicht nur dann, wenn sie Störung verursacht, sondern auch dann, wenn sie durch einen kleinen Eingriff leicht zu erreichen ist. Unter den beobachteten 89 Schussverletzungen blieb in 82 Fällen die Kugel im Körper zurück, in 7 Fällen hatte der Schuss auch eine Ausgangsöffnung. Unter den vorerwähnten 82 Fällen entfernten wir die Kugel in 13 Fällen; in einem Falle entfernte sich die Kugel von selbst durch das Empyem, welches nach Oeffnung der Brusthöhle entstanden war. Dieser Fall ist folgender:

K. J. Aufgen. 14. XII. 92. Selbstmordversuch; 2 Schüsse. Die eine Eingangsöffnung in der linken Parasternallinie im 5. Interkostalraum, die zweite in demselben Interkostalraum in der vorderen Axillarlinie. Hautemphysem, Pneumothorax, Hämoptoe, dann am nächsten Tage Hämothorax, welcher links vorne bis zur Höhe der 2. Rippe reicht. Beständiges Fieber, 38—39,5 ° C. Die Dämpfung verkleinert sich nicht, darum wird am 16., 24. und 27. Tage nach der Verletzung die Punktion vollzogen; jedesmal wurde reines Blut abgelassen. Trotzdem verminderte sich weder das Fieber, noch die Dämpfung. Nach 32 Tagen war bei der erneuerten Punktion die Flüssigkeit schon eitrig. Deshalb wurde gleich die Rippenresektion vorgenommen; aus der Brusthöhle ergiesst sich eitriges Blut in grosser Menge. Am 3. Tage danach entfernt sich beim Wechseln des Verbandes mit dem Eiter eine 7 mm-Kugel. Heilung in 6 Wochen nach der Verletzung.

Ein anderer Fall, wo wir die Kugel aus einem Abscess am

Rücken entfernten, dient zur Illustration dessen, wie sehr das Parenchym der Lunge gegen Infektion widerstandsfähig ist. Die Kugel durchbohrte die Lunge und blieb am Schulterblattzipfel unter der Haut stecken; um das Projektil herum entstand ein Abscess; das Projektil war also jedenfalls inficiert und trotzdem wurde der ganze Schusskanal nicht inficiert, es entwickelte sich kein Empyem.

A. K. Aufgen. 15. VIII. 00. Selbstmordversuch. Eingangsöffnung im linken 2. Interkostalraum in der Parasternallinie; um dieselbe im Umfange einer Handfläche Hautemphysem, linksseitiger Pneumothorax. Starke Hämoptoe. Geschoss nicht fühlbar. Nach 3 Tagen ist das Emphysem verschwunden, Hämoptoe besteht noch. Zwischen der linken Spina scapulae und der Wirbelsäule eine druckempfindliche Stelle, wo die Haut handflächegross entzündet ist und am 8. Tage ein Abscess sich nachweisen lässt. Bei der Incision findet man im Eiter die 7 mm-Kugel. Heilung in 25 Tagen.

Dieser Fall bestätigt die Behauptung Gross's: „Die Toleranz der Lunge gegenüber chirurgischen Eingriffen beruht nicht zum geringsten Teil auf ihrer Widerstandsfähigkeit gegen eitrige Infektion; gerade diese Eigenschaft verleiht auch den penetrierenden Schussverletzungen ihre günstige Prognose". Dass aber die in der Lunge zurückgebliebene Kugel nicht in jedem Falle ohne Reaktion heilt, sondern auch schwere Störungen verursachen kann, darfür finden wir in der Litteratur auch mehrere Beispiele. So öffnete Christovitsch am 6. Tage nach der Schussverwundung der eingetretenen Dämpfung und des Fiebers wegen den Brustkorb, und da stellte es sich heraus, dass um die zurückgebliebene Kugel herum das Lungenparenchym nekrotisch war; nach Entfernung der Kugel und Tamponade trat Heilung ein. In Gross's Falle entstand im Lungengewebe ein umschriebener Abscess, welcher in einen Bronchus durchbrach und die Kugel wahrscheinlich auf demselben Wege sich entfernte. Heilung.

Nachdem wir diejenigen Grundsätze schon ausführlich verhandelten, nach welchen wir auf unserer Klinik die penetrierenden Stich- und Schussverletzungen behandeln, wollen wir kurz einen Blick auf unsere Erfolge werfen.

Unter 38 penetrierenden Stichverletzungen (4 als Fälle von Verletzung des Herzens, des Pericardiums, der grossen Gefässe ausgeschlossen) starb keiner; in 31 waren die sicheren Anzeichen einer Lungenverletzung zugegen. Von 38 Fällen vernähten wir die Wunde in 30 Fällen; von den übrigen 8 Fällen vereinigten wir die Wunde

nicht in 4 Fällen, weil zur Zeit der Aufnahme deren Umgebung schon entzündet war, in einem Falle ihrer Unbedeutsamkeit wegen; einmal, weil der Patient in die Naht nicht einwilligen wollte und schliesslich 2 mal darum, weil wir den Stichkanal mit Kleiderfetzen stark inficiert fanden.

Unter den 30 vernähten Wunden vereinigten sich 21 per primam; in einem Falle entwickelte sich Empyem, in 4 Fällen blieb die Infektion auf die Brustwand lokalisiert, in 3 Fällen trat Fadeneiterung auf, und ein Patient entfernte sich am 6. Tage nach der Vereinigung der Wunde, ohne die vollständige Heilung abzuwarten.

Von den 8 nicht vernähten Wunden entwickelte sich in einem Falle ein Empyem, in einem Falle eine Lungenentzündung, 3 Fälle heilten nach Ablauf der Phlegmone, 3 ohne jede Störung mit Granulation. Die zwei Fälle, wo sich Empyem entwickelte, heilten nach Rippenresektion; einer derselben kam am 11. Tage nach der Verletzung in unsere Behandlung. Im anderen Falle vereiterte ein grosser Hämothorax; die durch Nähte verschlossene Wunde wurde am 5. Tage geöffnet, in dem Stichkanale selbst fanden wir aber keine Entzündungssymptome.

Von den 86 penetrierenden Schussverletzungen (3 Fälle der Verletzung des Pericardiums und des Herzens nicht gerechnet) fehlten bloss bei 5 die Symptome der Lungenverletzung. Von den 86 Fällen starben insgesamt 11; und zwar brachte man 3 sterbend, die nach der Aufnahme in 1—5 Stunden starben. In diesen 3 Fällen hat die Sektion einen durch beide linken Lungenlappen, einen durch den rechten oberen resp. linken unteren Lappen dringenden Schusskanal und Verblutungstod ausgewiesen. Im vierten Falle trat der Tod am 4. Tage nach der Verletzung ein; beide Lappen des linken Lungenflügels waren durchschossen. Bei 4 weiteren Fällen trat der Tod in 2 Fällen nach 3, in einem nach 5 und in einem nach 6 Tagen ein; von denen trat in einem Falle (der am 3. Tage verstorbene) der Tod unter Symptomen von Verblutung ein; in den 3 anderen Fällen konstatierte die Sektion eine grössere Lungenverletzung und Verblutungstod.

Schliesslich war in 3 Fällen Sepsis die Todesursache; von diesen wies die Sektion bei zweien (einer starb am 5., einer am 7. Tage nach der Verletzung) eine eitrige Pleuritis und Pericarditis (ohne Verletzung des Herzens) nach. Im dritten Falle entwickelte sich eine Lungengangrän und eine jauchige Pleuritis.

S. Sch. Aufgen. 6. VII. 00. Selbstmordversuch. Eingangsöffnung im linken 6. Interkostalraum in der vorderen Axillarlinie; um dieselbe herum ausgebreitetes Hautemphysem. Hämoptoe. Am nächsten Tage Hämothorax. Pat. fiebert beständig, hat linksseitige heftige Schmerzen. Bei zweimaliger Punktion konnte bloss Blut aus der Brusthöhle entfernt werden. Am 8. Tage ist die Haut in der Ausdehnung einer Handfläche entzündet. Thorakotomie. Es ergiesst sich flüssiger, übelriechender, jauchiger Eiter in grosser Menge. Am 11. Tage tritt der Tod ein. — Sektion: Ein durch den linken unteren Lungenlappen dringender Schusskanal; dieser Lungenteil ist gangränös; linksseitige, jauchige Brustfellentzündung.

Von den 75 geheilten Fällen verlief einer mit Pneumonie, bei zweien entstand ein Empyem, und bei einem war die Haut um die Eingangsöffnung herum in der Ausdehnung einer Handfläche gangränös, weshalb eine Transplantation notwendig wurde. Beide Fälle von Empyem heilten nach Rippenresektion.

71 Fälle heilten ohne jede Komplikation, bloss 5mal musste wegen Hämothorax die Punktion vorgenommen werden.

Wenn wir unsere bei den penetrierenden Stichwunden erreichten Erfolge mit Klett's durch primäre Desinfektion des Stichkanals behandelten Fällen vergleichen, ersehen wir, dass unsere Erfolge nicht nur nicht schlechter, sondern sogar besser sind. Von Klett's 28 Fällen entstand in 5 Fällen Empyem, während bei unseren durch Naht vereinigten Stichwunden bloss einmal Empyem sich entwickelte. Diese Erfolge zeigen, dass frische Stichwunden in der Praxis als aseptisch betrachtet werden können und auch als solche zu behandeln sind, ebenso wie die Schusswunden. Das Oeffnen des Stichkanals in seinem ganzen Verlaufe behufs Desinfektion ist, wenn auch keine schädliche, doch jedenfalls eine überflüssige Operation, welche noch dazu die Dauer der Heilung verlängert.

Wenn wir in unseren Fällen den Verlauf der penetrierenden Schussverletzungen des Thorax betrachten, so ergiebt sich, dass wir von 86 Fällen 3 durch Sepsis, 8 durch Verblutung verloren haben. Von diesen Fällen könnte man bloss die 8 Verbluteten auf Rechnung unseres Vorgehens schreiben, denn die Desinfektion des durch die Lunge führenden Schusskanales steht nicht in unserer Macht; das Freilegen des Lungenschusskanales ist wenigstens zur Zeit noch unausführbar. 9 % Verlust durch Verblutung ist jedenfalls eine grössere Zahl, doch steht dem 91 % Heilung gegenüber; ein so

hoher Procentsatz, welcher wahrscheinlich durch kein, die lokale Blutstillung bezweckendes Verfahren übertroffen werden dürfte. Wir sind der Meinung, dass die durch die exspektative Behandlung der Lungenverletzungen erreichten Resultate nicht so schlecht und die durch das radikale Eingreifen erzielten Erfolge nicht so gut sind, dass wir einen triftigen Grund hätten, von dem alten Verfahren abzuweichen.

Schliesslich wollen wir noch mit einigen Worten der Behandlung der Pericardiumverletzungen und der Herzverletzungen gedenken. Details, besonders die Technik des operativen Eingriffes betreffend, finden wir in den jüngst zahlreich erschienenen und den Gegenstand ausführlich behandelnden Mitteilungen.

Von zwei auf unserer Klinik beobachteten Herzbeutelverletzungen heilte eine ohne jeden operativen Eingriff, die andere starb am 10. Tage nach der Verletzung an eitriger Pericarditis und Pleuritis.

Die exspektative Behandlung der Pericardiumverletzung stimmt mit der der Lungenverletzung überein. Dass bei zweckmässigem Verhalten solche Verletzungen thatsächlich heilen, dass die Blutung von selbst aufhören kann, bevor sie noch so einen Grad erreicht hätte, dass das ergossene Blut seiner Menge zufolge zur Kompression des Herzens führen könnte, dies beweist mehr als ein genau beobachteter Fall. Fischer stellte aus der Litteratur 51 Pericardiumverletzungen zusammen, unter welchen 22 heilten. Wenn die Blutung einen lebensgefährlichen Charakter annimmt und die Dämpfung ober dem Herzen rapid zunimmt, wenn das Schwachwerden und die Intermission des Pulses auf Herzkompression schliessen lässt, dann ist als einzige Möglichkeit der Lebensrettung der operative Eingriff zu versuchen. Die Punktion des Herzbeutels, als gefährliches und ungewisses Vorgehen, wird heute nicht mehr angewendet. Das Freilegen des Herzbeutels nach Rippenresektion und die Pericardiotomie ist verbreitet. Nach Entfernen des im Herzbeutel angesammelten Blutes und nach Aufsuchen und Versehen der Blutungsquelle wird die Wunde des Pericardiums entweder vernäht oder aber mit Tamponade offen behandelt. Dalton hält das erstere Verfahren für vorteilhafter schon darum, weil durch das Verschliessen des Pericardiums bei etwaiger Infektion der Pleura

das Herz verschont bleibt. Neumann und Eichel erreichten durch Tamponade guten Erfolg.

Von unseren 3 Fällen der Herzverletzung heilten zwei, der dritte starb am dritten Tage nach der Verletzung.

Die Heilung der Herzverletzung hängt in erster Reihe von dem Orte und der Beschaffenheit der Verwundung ab. Es ist bekannt, dass besonders die schief verlaufenden, lappigen Wunden der Herzspitze und der linken Herzkammer die beste Prognose geben. Die penetrierenden, den Herzraum öffnenden oder das Herz perforierenden Verletzungen mit einer Ausgangsöffnung sind im Allgemeinen viel schwerer; die Verletzungen der Vorkammern sind alle tödlich. Das ist die Ursache einerseits dessen, dass in vielen Fällen die Verletzung mit dem Tode endet, selbst der operative Eingriff kann den Patienten nicht retten, anderseits dessen, dass auch bei exspektativer Behandlung eine grosse Anzahl der Herzverletzungen heilt.

Rehn war der erste, der eine Wunde des Herzens durch Nähte vereinigte. Mit diesem operativen Verfahren begründete er eine neue Methode der Behandlung von Herzverletzungen, die zu grossen Hoffnungen berechtigte und zahlreiche Nachfolger fand. Doch der grösste Teil seiner Nachfolger konnte keinen solchen Erfolg aufweisen wie Rehn, so dass derzeit die Statistik des operativen Eingriffes noch ein hohes Sterblichkeitsprocent ausweist. Fontan, der selbst einen Fall mit Naht geheilt hat, stellte aus der Litteratur 38 mit Operation behandelte Fälle von Herzverletzungen mit 72.4 % Mortalität zusammen. Loison stellte die 30jährige Litteratur der Herz- und Herzbeutelverletzungen zusammen. Unter diesen sind 90 Herzstiche mit 79 Todesfällen und 11 Heilungen; unter den geheilten Fällen sind 3 mit Pericardiotomie und Tamponade, 3 mit Herzbeutelnaht, 2 mit Herznaht und 2 nach sekundärer Operation (wegen Eiteransammlung Pericardiotomie und Herzbeuteldrainage), einer aber ohne jedes Eingreifen behandelt; unter 79 Todten waren 8 Operierte. Shermann teilt einen tabellarischen Ausweis der seit 1896 operativ behandelten Herzverletzungen mit. Unter 34 solchen Fällen heilten 13, starben 21 (61,8 %). Von diesen 21 starben 5 während der Operation, später 10 wegen Blutverlust und 6 durch Infektion. Walker giebt 4 Fälle von Herzverletzungen bekannt, unter welchen in 2 Fällen die Wunde vernäht wurde, doch seine Patienten starben; unter den anderen drei Stichverletzungen heilten zwei ohne Naht, einer starb.

Unter den in den letzten 2 Jahren mitgeteilten Fällen finden

wir solche (Pagenstecher, Ninni, Nietert, Horodynski und 2 Fälle Maliszewski's), wo die Herznaht gelang, die Blutung auch aufhörte, aber der Patient das Opfer einer eitrigen Pleuritis und Pericarditis ward. Zulehner wollte eine 7 cm-Stichwunde der Herzspitze durch Naht vereinigen, dies gelang jedoch nicht, weil die Fäden alle durchschnitten; der Patient verblutete. Marin gelang es zwar, eine Schusswunde der rechten Herzkammer zu vernähen, doch hörten die Herzkontraktionen bei Beendigung der Naht auf. Horodynski und Maliszewski teilten einen Fall von der Klinik Kosinski's mit, wo man an der Herzspitze eine lappige, penetrierende Wunde vereinigen wollte, während der Nähversuche jedoch riss der ganze Lappen ab; der Patient starb am nächsten Tag.

Auch betreffs der operativen Behandlung der Herzverletzungen steht also dasselbe fest, was wir in Bezug auf die Pericardiumverletzungen erwähnten: dass nämlich dieselbe nur auf Grund strenger Indikation bei solchen Verletzungen versucht werde, welche mit einer das Leben direkt gefährdenden, hochgradigen Blutung verbunden sind.

Litteratur.

Altermatt, Beitrag zur Kasuistik und Klinik penetrierender Schusswunden, insbesondere über das Schicksal eingeheilter Geschosse. In.-Diss. Zürich. 1895. — Bardeleben, Zur Kasuistik der Brustschüsse. Berlin. klin. Wochenschr. 1891. — Bardenheuer, Herzverletzung durch Revolverschuss. Centralbl. f. Chir. 1899. Bericht über den spanisch-amerikanischen Krieg. Centralbl. f. Chir. 1902. Ref. Lühe. — v. Bramann, Ueber die Bekämpfung des nach Lungenverletzungen auftretenden allgemeinen Körperemphysems. Bericht über die Verhandl. der deutsch. Gesellschaft f. Chir. XXII. Kongress. — Brunner, Ein Fall von Schussverletzung durch das neue schweizerische Ordonnanzgewehr. Korr.-Bl. f. schweiz. Aerzte. 1894. — Mc. Cosh, A report of twenty cases etc. Centralbl. f. Chir. 1900. — v. Coler und Schjerning, Ueber die Wirkung der neuen Handfeuerwaffen. Berlin. 1894. — Craig, Remarkable shout-gun wound of the thoracic cavity etc. Centralbl. f. Chir. 1902. Ref. Lühe. — Christovitsch, Pneumotomie avec resection costal pour plaie du poumon par arme à feu. Revue de Chir. 1900. — Dalton, A case of stab-wound of the pericardium. Centralbl. f. Chir. 1895. Ref. Kulenkampff. — Eichel, Die Schussverletzungen des Herzbeutels. Langenbeck's Archiv. 59. Bd. — Farkas, Pericardiale Schusswunde, Pneumopericardium, Hämopneumothorax, Heilung. Pest. Med. chir. Presse. 1894. — Finckh, Ein Fall von Schussverletzung des Herzens. Med. Korr.-Bl. d. württemb. ärztl. Landesvereines. 1895. — Flament, Mort par pénétration d'une aiguille à coudre dans le

coeur. Archiv de méd. et de pharmacie militaires. 1892. — Fontan, Contribution à la chirurgie du coeur. Bull. de l'acad. de méd. Anné 66. — Froriep, Ueber Verblutung nach Verletzung einer Intercostalarterie. Diese Beiträge Bd. 22. — Gerulanos, Ueber den jetzigen Stand der Lungenchirurgie. Zeitschr. f. Chir. 49. Bd. — Graetzer, Ueber Späteiterung nach Schussverletzungen. Diese Beiträge Bd. 24. — Gross, Erfahrungen über Pleura und Lungenchirurgie. Diese Beiträge Bd. 24. — Habart, Operative Behandlung von Lungenverletzungen. Wien. klin. Wochenschr. 1898. — Hecker, Unterbindung der Art. mammar. int. nach perforierender Stichverletzung. Deutsche militärärztl. Zeitschr. 1897. — Hildebrandt, Beobachtungen über die Wirkungen des kleinkalibrigen Geschosses aus dem Boerenkrieg. Arch. f. klin. Chir. Bd. 65. — Holz, Stichverletzung des Herzens mit Ausgang in Heilung. Med. Korr.-Bl. des württ. ärztl. Landesvereines. 1894. — Horodynsky und Maliszewski, Ueber Herzwunden. Centralbl. f. Chir. 1900. Ref. Trzebicky. — Huguet et Péraire, De la conduit du chirurgien dans le cas de plaie pénétrante de poitrine par arme blanche. Revue de Chir. 1895. — Karlinski, Zur Frage der Infektion von Schusswunden durch mitgerissene Kleiderfetzen. Centralbl. f. Bakteriologie. 22. Bd. — Kayser, Experimentelle Studien über Schussinfektion. Diese Beiträge Bd. 26. — Klett, Zur Behandlung der Thoraxverletzungen. Zeitschr. f. Chir. 49. Bd. — Koller, Experimentelle Versuche über die Therapie inficierter Schusswunden. Deutsche Zeitschr. f. Chir. 47. Bd. — Küttner, Kriegschirurgische Erfahrungen aus dem südafrikanischen Kriege. Diese Beiträge Bd. 28. — Lejars, Technik dringlicher Operationen. Jena. 1902. — Loison, Des blessures du péricarde et du coeur et de leur traitement. Revue de Chir. 1899. — Marion, Intervention pour plaie du coeur. Presse méd. 1899. — Mohr, Schussverletzungen durch kleinkalibrige Gewehre nach den Erfahrungen der letzten Feldzüge. Langenbeck's Archiv. 63. Bd. — Momburg, Ueber penetrierende Brustwunden und deren Behandlung. Veröffentlichungen aus dem Gebiete des Militärsanitätswesens. Heft 19. — Mosetig-Moorhof, Ein seltener Fall von Schussverletzung der Lunge. Wien. med. Presse. 1889. — Nanu, Un cas de plaie de coeur. Centralbl. 1900. Ref. Mohr. — Neumann, Operativ geheilter Fall von Herzbeutelverletzung. Freie Vereinigung der Chirurgen Berlins. 1897. — Nietert, Penetrating wounds of the heart. Centralbl. für Chir. 1902. — Ninni, Un netra sutura del cuore. Centralbl. für Chir. 1902. — Pagenstecher, Durch die Naht geheilte Wunde des linken Ventrikels. Deutsche med. Wochenschr. 1899. — Ders., Weiterer Beitrag zur Herzchirurgie. Deutsche med. Wochenschr. 1901. — Perthes, Ueber ein neues Verfahren zur Beseitigung des Pneumothorax. Diese Beiträge Bd. 20. — Ders., Schussverletzung der Arteria pulmonalis und Aorta. Diese Beiträge Bd. 19. — Prochnov, Utmutató a hadsebészetben. Budapest. 1898. — Probst, Recherches sur l'infection des plaies par armes à feu. Thèse inaug. Berne. 1896. — Pustoschkin, Versuche über Infektion durch Geschosse. In.-Diss. Bern. 1895. — Reclus, La chirurgie du poumon. La semaine médic. 1895. — Rehn, Fall von penetrierender Stichverletzung des rechten Ventrikels. Centralbl. f. Chir. 1896. — Riedinger, Die Verletzungen des Thorax und seines Inhalts. Handbuch der prakt. Chir. 1902.

— Ringel, Erfahrungen über Schussverletzungen im südafrikanischen Kriege. Centralbl. f. Chir. 1901. — Schlirf, Ueber Verletzung der Thoraxarterien. In.-Diss. Würzburg. 1883. — Seelhorst, Zwei Fälle von Schussverletzung. Monatschr. f. Unfallheilk. 1898. — Shermann, Suture of heart wounds. Centralbl. f. Chir. 1902. Ref. Trapp. — Thiel. Operativ geheilte Schussverletzung beider linken Lungenlappen. Centralbl. f. Chir. 1902. — Tuffier, Chirurgie du poumon. Méd. moderne. 1897. — Voss, Die Verletzungen der Art. mammar. int. In.-Diss. Dorpat. 1884. — Walker, Ueber Herznaht. Centralbl. f. Chir. 1901. — Watten, Zur operativen Behandlung der Stichverletzung des Herzens. Deutsche med. Wochenschr. 1901. — Wetzel, Ueber Verletzungen der Brust. Münch. med. Wochenschr. 1902. — Wiemuth, Die Behandlung der Schussverletzungen. Langenbeck's Archiv 60. Bd. — Weisz, Casuisticus közlemény a mellkas szurási. sebesüléséről. Orvosi hetilap. 1901. — Zemp, Zur Kasuistik der Herz- und Aortawunden. In.-Diss. Zürich. 1894. — Zulehner, Zur Herznaht. Wien. klin. Wochenschr. 1901.

AUS DER

BUDAPESTER CHIRURGISCHEN KLINIK

DES PROF. DR. RÉCZEY.

VII.

Wundbehandlung nach biologischem Prinzipe.

Von

Dr. **Ludwig Ihrig.**

Seitdem es bewiesen ist, dass die Wundinfektion ein parasitäres Leben auf dem Boden des Organismus ist und seit dem die Wundbehandlung nach antiparasitärem Prinzipe entwickelt wurde, treten uns auf Schritt und Tritt eine ganze Reihe widersprechender Tatsachen entgegen.

An welche Bedingungen ist heute das chirurgische Arbeiten gebunden? Der moderne Chirurg fordert einen speziell aseptischen Operationssaal, einen doppelwandigen Glaskäfig, darin eitel Marmor, Porzellan, Email, Glas, Stahl, Nickel und abgerundete Ecken, alles mittelst einer Hahnstellung durchzuspülen und durch eine zweite Hahnstellung potenziertem Dampfdrucke auszusetzen.

Der moderne Chirurg ist heute vom Scheitel bis zur Sohle impermeabel (Kautschuk) und keimfrei gekleidet, trägt keimfreie Mützen, Bart- und Schnurrbartbinden, legt einen Respirator an und, nachdem er die Hände mechanisch, chemisch, kosmetisch, mittelst kalter und warmer Massage durch 20 Minuten gereinigt hat, zieht er gleichfalls keimfreie Handschuhe darüber.

Der moderne Chirurg erfindet und modifiziert Sterilisatoren, entdeckt neue Antiseptica in Pulver- und Dampfform, in Lösungen

und Salbenform mit Nah- uud Fernwirkung, fahndet ausschliesslich nach Bakterien in der Wunde und ist unerschöpflich im Entdecken neuer Formen.

All der kostspielige, umständliche, geist- und zeitraubende Apparat hat den Zweck, die Wundinfektion hintanzuhalten.

Wurde dieser Zweck erreicht? 60 bis 100 % streng aseptisch behandelter Fälle erwiesen sich als keimhaltig, sowohl an Menschen, wie an Versuchstieren. Es zeigte sich eine Zunahme des Keimgehaltes am 1.—3. Tage unter Antisepsis und erwies sich derselbe sogar ab und zu pathogen (Brunner, Friedrich, Doederlein, Schenk und Lichtenstein).

In praxi aber gelang es der strengsten und glücklichsten Chirurgenhand nicht, die Wundinfektion lokal, oder allgemein, oder doch als Todesursache auszuschalten.

Weder Asepsis, noch Antisepsis vermag demnach Infektionskeime weder abzuhalten, noch ihr Auskeimen zu vereiteln.

Betrachten wir nun die Kehrseite der Medaille. Doederlein, Brunner, Riggenbach, Schloffer u. A. berichten über tadellos glatte Heilungen bei reicher Bakterienflora, sogar in Gegenwart von Staphylococcus aureus. Glatte Heilungen wurden nach schweren Verwundungen im Felde beobachtet, unter einem Deckverbande, unter dem Schorfe, oder in Folge von Hautverschiebung z. B. bei Knieschüssen. Glatt eingeheilt fand v. Bergmann sogar wiederholt durch Projektile mitgerissene Tuchstücke. Glatt heilten aber auch ausnahmslos die über 200 Fälle Langenbuch's, welche er versuchshalber im unberührten Strassen- oder Gewerbeschmutze mittelst Naht- oder Klebpflasterverband versah. Und endlich stimmen in diesem Punkte die kriegschirurgischen Erfahrungen des Burenkrieges mit den alten überein, indem sie von ungestörtem Abheilen schwerer Zertrümmerungen berichten bei primitivster Versorgung, oder auch in Ermangelung dessen im Schlachtfeldschmutze.

Hingegen hat häufig der chirurgische Eingriff die schwersten Wundinfektionen zur Folge.

Diese schreienden Widersprüche müssen den Glauben an unseren Wundbehandlungstheorien erschüttern. Theoretisch steht der Satz unumstösslich fest, dass die Infektion nicht aufgeht, wo ihre Keime fehlen. Doch frägt es sich, können wir ihr Eindringen verhüten? und wie das? Und an diesem Punkte geraten wir von Neuem in ein Labyrinth der Widersprüche.

Das tote Material der Wundbehandlung, wie da sind: Instru-

mente, Verbandstoff und Faden, lässt sich ohne prinzipielle Schwierigkeit keimfrei machen mittelst mechanischer, chemischer, oder Thermo-Antisepsis. Dennoch wird eine ganze Schaar der Fäden durch Eiterung ausgestossen und ist Ursache eines grossen Kampfes um die Wahl des Fadenmateriales. Indessen ist die verursachte Infektion durchaus nicht an dem Material der Seide, des Catgut oder Silkwormgut gelegen, sondern an dem Faktor, welcher mit dem Faden — nebst den Keimen — in die Wunde drang.

In der Theorie schien die Luft die Vermittlerin der Infektion zu sein, als gemeinsames Medium des gesamten organischen Lebens. Und zwar dünkte das um so wahrscheinlicher, weil aus den Untersuchungen von Fodor, Tyndall, Arens u. A. die grosse Zahl der der sogenannten „heliophan" Staubpartikelchen bekannt ist (50000 bis 1 Million im ccm); weil Mikulicz und Flügge die grosse Zahl und pathogene Bedeutung der Bakterien in diesem Staube nachwiesen; und weil bereits Virchow die Empfindlichkeit der Wunde diesem Staube gegenüber zeigte — an einer Leukocytose kenntlich —, deren phagocytäre Bedeutung Metschnikoff gangbar machte. Trotzdem nach alledem eine grosse Bedeutung der Luftkeime für die Wundinfektion zu erwarten wäre, sprechen ihnen neuere Versuchsresultate (Friedrich, Brunner, Noegerrath) jede Infektionsfähigkeit ab. Und zwar deshalb, weil 1) der Keimgehalt der Luft im Vergleiche zu jenem, welcher mit anderen Schädlichkeiten in die Wunde gelangt, unvergleichlich gering ist (und die Wunde wird auch mit jenen fertig) (Marchand); 2) weil dieser Keimgehalt grösstenteils saprophytisch ist; 3) weil die Keime einer 6—8 stündigen Erholungsdauer bedürfen, welche Zeit dem Verteidigungsapparate des Organismus genügt um der Lebenskraft jener überlegen zu sein.

Die Wundbehandlung stellt denn auch keine höheren Anforderungen an die Luft, wie eine vernünftige Hygiene, umsomehr, da die Verminderung ihres Keimgehaltes allen antisept. Anstrengungen misslang.

Doch — was mehr heissen will — entstammen glatte Heilungen mit Eiter behafteten Operationsräumen, als Regel, und vereitern andererseits im Glaskäfig unter dem Respirator operierte Wunden; dies wie jenes, hier, wie dort, nahezu in gleichem Verhältnisse, der lokalen Asepsis entsprechend.

Das reichhaltigste Kapitel der Widersprüche liefert aber die Asepsis der Haut und speziell jene der operierenden Hand. Es ist klar, dass dies die Grundbedingung aseptischen Eingriffes ist, und

es ist begreiflich, dass diese Aufgabe eine Unzahl von Methoden und eine unübersehbare Litteratur in's Leben rief (Fürbringer, Reinecke, Ahlfeld, Mikulicz, Schleich, Sänger, Lübbert u. A.).

Allen gemeinsam ist das mechanische Princip als Hauptsache der Reinigung, und dienen diesem Zwecke: Seife, Bürste, Wurzelfasern, Nagelfeile, Marmorstaub, Sand, Seifenspiritus, Alkohol u. a. m.

Bei der Frage der chemischen Desinfektion gehen die Meinungen bereits auseinander. In der älteren Auffassung wurde ihr das Hauptgewicht zugelegt und spielen heute noch Sublimat- und Quecksilberverbindungen aller Art eine hervorragende Rolle. Manche schreiben dem Alkohol, Mikulicz dem Seifenspiritus antiseptische Eigenschaften zu und Ahlfeld will sogar im heissen Wasser ein Thermoantisepticum der Hand erblicken. Es fehlt sogar in jüngster Zeit nicht an Versuchsresultaten, welche das chemische Desinfektionsprincip unterstützen sollen (Krönig und Blumberg, Paul und Sarvey). Neuere Methoden und die radikalere Tendenz verwirft Antiseptica bei der Händereinigung, wenn auch bloss durch Weglassen des Sublimates der Fürbringer'schen Methode (Kocher). Von dem Principe der absoluten Reinheit endlich führt ein weiterer Schritt zur sogenannten Hygiene oder Kosmetik der Hand. Diese Tendenz kommt bei manchen Chirurgen zum Ausdruck, ist entschieden von Haegler gefasst, am korrektesten aber von Schleich ausgeführt, indem er seine Marmorstaubseife mit Stearin- und Wachspaste eigener Komposition zubereiten lässt, um den resultierenden Wachsüberzug auf der Haut zu zerreiben.

Allen Methoden gemeinsam ist das Schicksal, dass sie an der Hand ihrer Erfinder verlässliche Keimfreiheit ergaben, in den Kontrollversuchen aber niemals.

Welcher Erfolg lässt sich objektiv verzeichnen?

Selbst Fürbringer musste bereits 1899 bekennen, dass eine unbedingte Asepsis der Hand unerreichbar sei (noch früher Samter, Lauenstein, dann Gottstein u. A. m.). Nach dem heutigen Stande der Erfahrungen ist die Keimfreiheit der Haut eine Utopie. Wieso das? Waren die Versuche falsch, oder lügen die Resultate? Keines von Beiden. Nur ist die Haut kein Gegenstand, noch eine homogene Oberfläche, sondern ein kompliciert gebautes, lebendes Organ. An ihrer Oberfläche münden Millionen von Drüsengängen, welche Legionen von Keimen beherbergen. Diese sind weder mechanischer Reinigung, noch antiseptischer Giftwirkung

zugänglich, und die strengste, bakteriologisch nachgewiesene Keimfreiheit wird augenblicklich zu nichte, sobald eine einzige Talg- oder Schweissdrüse ihren Inhalt auf die Oberfläche ergiesst. Mohaupt konnte die Zunahme der Keime im Schweisse nachweisen.

Diese Thatsachen sollen das Tragen von Operationshandschuhen rechtfertigen (Mikulicz). Wie lauten die Erfahrungen darüber? Sind sie permeabel (Zwirn, Wolle, Hirschleder), so ist ihr Wert durch jede Durchfeuchtung vereitelt, da dieselbe, hauptsächlich jene organischen Säfte, den Kontakt mit der Hautoberfläche vermitteln. Sind sie impermeabel (nahtlose Gummihandschuhe), dann wird darunter von der aufgeweichten Hornhautschicht und der gesteigerten Drüsenabsonderung ein Warmbeet verborgener Keime geschaffen, und durch die häufigen, unbemerkbaren Risse eine unvergleichlich höhere Gefahr der Infektion in die Wunde verschleppt. Wenn man erwägt, dass der Gebrauch von Handschuhen höchst unbequem und umständlich ist, dass er ein wichtiges Organ chirurgischer Wahrnehmung, den Tastsinn, lähmt, so begreift man bei der geschilderten Unzuverlässigkeit die Antipathie, welche zumeist massgebende Chirurgen dagegen bekunden. Als Schutz der Hand vor inficierten Wunden hat der Handschuh eher Sinn und Berechtigung.

Kottmann's „Chirol" und eine Reihe anderer impermeabler Händebezüge (Lévai) können der Aufgabe nicht entsprechen, da sie bei Bewegungen rissig werden und in einigen Sekunden abgewetzt sind.

Nach dieser kurz gefassten Uebersicht der Methoden müssen wir bekennen, dass die Keimfreiheit der lebenden Haut und speciell der operierenden Hand ein unerreichtes Problem ist.

Und die operativen Erfolge? Gottstein giebt schon 1899 Rechenschaft über 100 % glatter Heilungen bei 60 % bakteriologisch erwiesenem Keimgehalt der Chirurgenhand. Seither sind ähnliche Erfahrungen allgemein geworden.

Wenn wir uns vergegenwärtigen, dass die Buchten der Hautoberfläche unzugängliche Brutstätten von Bakterien sind, so ist es klar, dass keine Hand keimfrei werden kann, weder durch Reinigung noch durch Bakteriengifte. Wenn dennoch aus evident ausnahmlos infektiösen Händen aseptische Wundheilungen als Regel entstammen, so können wir uns der Erkenntnis nicht verschliessen, dass die stattgehabte Wundinfektion allein nicht krankhaft ist.

Und nun ist die Frage berechtigt: wo ist wohl der Schlüssel all dieser Widersprüche?

Nachdem der parasitäre Ursprung der Wundinfektion eine unanfechtbare Thatsache ist; da es allen Anstrengungen der Antisepsis misslang, diesen Faktor auszuschalten; und da dieser infektiöse Keimgehalt spontan dennoch selten aufgeht, nach dem Eingriffe aber häufiger emporschiesst: so muss notwendigerweise das Aufgehen der Infektion noch andere Bedingungen haben ausser der Gegenwart von Keimen. Diese Auffassung drückt Liebreich mit dem Nosoparasitismus aus, welches ein Nosos (Beschädigung) bezeichnen soll, — physischen, chemischen oder physiologischen Ursprunges — als Ursache und Bedingung parasitärer Zellentwicklung. Auf dieser Grundlage beruht auch die Theorie von Schleich, wenn er das Aufgehen und den specifischen Charakter gewisser Wundinfektionen chemisch-toxischer Wirkung von ranzigem Oele, von Fisch- oder Wildgiften oder einem fermentativen Einflusse gonorrhoischen Sekretes zugeschrieben hat.

Vorläufig ist es zweifellos, dass die parasitäre Infektion kein chemisches Reagens ist, welches der Organismus mit bestimmter Veränderung beantwortet, sondern derselbe Keim kann eine ganze Reihe mannigfacher Veränderungen wachrufen ohne nachweisbare Ursache und Regel. Andererseits ist auch der Organismus kein passiver Nährboden, auf welchem aus einzelnen Keimen Bakterienkulturen aufgehen. Die Infektion ist ein Leben im Leben und ist die Summe gegenseitiger Wirkungen verschiedener Lebensvorgänge. Deshalb wird das verwickelte Gewebe der Infektionsursachen einst ausschliesslich auf biologischer Grundlage gelöst werden müssen.

Betrachten wir vorerst: Wie heilt die Wunde? und was geschieht, wenn sie nicht heilt?

Die fertige Wunde wird von einem Wundsekrete ausgefüllt, aus Fibrin und Leukocyten spontan entstanden, worin die Fermente verletzter Zellen das Fibrin aus dem Fibrinogen des Blutserums ausfällen. Das Wundsekret hat dreierlei Bestimmungen: 1) es verklebt, 2) es schützt vor Schädlichkeiten, 3) es bietet Nährstoff der angehenden Narbenbildung, welche durch eine positive Chemotaxis derselben auf junge Gewebszellen wachgerufen wird. (Jeder Heilungsprocess ist eine Regeneration und jeder ist entzündlich, so dass die eitrige Leukocytose bloss eine numerische Steigerung der Regeneration ist). Dieser natürliche und unbedingte Heilungsprocess reisst entzwei, sobald eine Schädigung die biologische Bestimmung des eingeschalteten Wundsekretes durchbricht. Dieselbe Schädigung lockt eine Leukocytose in die Wunde und das Fibrin fällt der Er-

nährung dieser amoeboiden Masse zum Opfer. — Auch die zur Wunde gelangte Infektion geht auf totem Material auf, aber nicht auf dem Wundsekrete, indem es baktericide Eigenschaften hat (Schloffer) und höchst widerstandsfähig ist, wie die tägliche Erfahrung auf dem weichen Blutschorfe lehrt. Sie geht aber auf in verletztem Gewebe, dessen protoplasmatisches Leben infolge von Gerinnung, von fettiger, wachsiger Entartung erlischt. Doch schon das Aufgehen setzt den Widerstand des Organismus in Bewegung. Da das Wundsekret zur natürlichen Nahrung der auskeimenden Infektion wird, so ist diese Schädigung zugleich die Chemotaxis einer angehenden Leukocytose. Und schon in diesem engsten lokalen Stadium stehen sich die Bedingungen parasitären und organischen Zellenlebens entgegen. Die Mikro- und Makrocyten entwickeln eine reiche Fülle verdauender Enzyme unter der Wechselwirkung chemischer Affinitäten, fesseln durch Sensibilisatore (Fixateur), lösen mittelst Alexinen die fremden Zellelemente oder verdauen dieselben mit Phagocytose intracellulär. Und die auskeimende Infektion erlischt am Orte ihres Aufflammens ohne Spuren ihrer Gegenwart. — Von hier bis zur Eiterung führt bloss ein weiterer Schritt, und der Unterschied besteht im Grade der reaktiven Leukocytose. Die Grundlage all dessen aber ist die Empfänglichkeit lebenskräftiger Zellen gegen chemotaktische Reize. Nach Ueberwindung all dessen — nur selten unmittelbar — gelangen Keime in die Lymphbahnen, woselbst die pathogenen während der Passage des Drüsenfilters unter Fermentwirkung entgiftet werden, oder sie durchbrechen mit ihrer Virulenz auch diese Schranken und werden als Pyämie oder Septikämie zur Allgemeininfektion.

Wir sehen, die Infektion umfasst eine weite Skala der Erscheinungen, und das parasitäre Zellenleben stösst im Zellenstaate auf ein Heer feindlicher Lebensbedingungen, bis es als Uebermacht zur Geltung kommt. Aus diesem Grunde nennt man das einen Kampf des Zellenlebens, indem eines die Lebensbedingungen des anderen entzieht, und die Produkte gegenseitig toxisch wirken. Ein Kampf aber ist es nicht in dem Sinne, wenn wir eine zielbewusste Tendenz darin erblicken, denn im Grunde ist es nichts weiter als die Kette des Stoffumsatzes im Zellenleben nach chemischen Affinitäten gegliedert, welche Reihenfolge bloss im Endresultate, sei es wie immer, zweckmässig aussieht.

Im Grunde genommen also muss ein Bakterium von guten Eltern sein, wenn es angehen soll. Wie sei dasselbe eigentlich beschaffen?

Neue Erfahrungen widerrufen immer entschiedener die Specificität der Bakterien und verschiedener Wundinfektionsformen (Jordan, Klemm, Tavel etc.). Als direkte Urheber pyogener Infektionen sind nachgewiesen: Streptococcus, Staphylococcus aureus und albus, Pneumococcus, Colibacillus, sogar der Diphtheriebacillus u. a. m., und die Unterschiede des Krankheitsbildes entscheiden nicht die Charaktere derselben, sondern die physischen Verhältnisse der Gewebe. Dementsprechend gilt als Grundsatz: dass dasselbe Krankheitsbild verschiedenen Bakterien entstammen und dasselbe Bakterium verschiedene Krankheitsbilder hervorrufen kann. Zur Ergänzung dessen ist es uns bewusst, dass Bakterien in fremden Lebensverhältnissen und nach Passieren verschiedener Organismen den Charakter ändern.

Andererseits ist auch das ohne weiteres begreiflich, dass die Lebenskraft der Bakterien dem Nährboden gegenüber — Virulenz genannt — mit der Zeit, namentlich in misslichen Verhältnissen, abnimmt. Krompecher hat sogar nachgewiesen, dass Tuberkelbacillen auf Kulturen nach Jahren, aller Pathogenität bar, zu Saprophyten entarten können.

Sowohl der Charakter wie die Lebenskraft der Bakterien ist also labil. Folglich ist die Grundbedingung des Auskeimens der Vollbesitz der Lebenskraft und des Geschlechtscharakters eines Individuums. Denn es ist klar, dass Saprophyten und avirulente Bakterien nicht aufgehen, dass solche minderer Lebenskraft im Zellenleben des Organismus untergehen.

Eine zweite Bedingung liegt auf der Hand. Es ist klar, dass dasselbe Gewebe, welches den einzelnen Keim in seinem Zellenleben verzehrt, Tausenden und Millionen derselben Keime zum Opfer fällt. Das heisst, die entsprechende Zahl virulenter Keime ist die weitere Bedingung des Aufgehens. Noch ist es damit nicht gethan. Es ist ein Erfahrungssatz, dass verschiedene Bakterien sich gegenseitig die Lebensbedingungen benehmen und häufig geht die Infektion in Gegenwart vieler virulenter pathogener Keime deshalb nicht auf, weil dieselben heteromorph geartet sind, so sehr, dass in der bakteriologischen Beurteilung der Infektionen in Hinkunft dieser Symbiose und Antibiose eine grosse Rolle zukommt.

In dem Auskeimen von Infektionen steht als zweiter Komponent das Zellenleben des Organismus jenem der Bakterien gegenüber.

Das „locus minoris resistentiae“ ist ein alter Satz der ärztlichen

Wissenschaft. An diesem Orte entsteht Katarrh aus der Erkältung, Bluterguss aus dem Trauma, Apoplexie aus dem Blutandrange und das Neoplasma aus embryonalen Keimen. Die abgeschwächte Lebenskraft der Gewebe aber öffnet parasitärem Zellenwachstum die Thüre. Da diesen Kampf das Verhältnis der Lebenskraft beiderseitiger Zellen entscheidet, so ist es klar, dass Bakterien bei mangelhafter Virulenz und mässiger Zahl noch aufgehen in Geweben, die der Lebenskraft verlustig sind.

Was ist Lebenskraft? und wodurch gerät sie in Verlust? Das Leben ist nichts weiter als der unausgesetzte Stoffwechsel im Eiweissmolekül; folglich ist die Zelle lebensstark im Vollbesitze ihrer vegetativen Lebensbedingungen, wenn sie zugleich in den Lebensäusserungen ihrer protoplasmatischen Existenz vollkommen ist. Folglich gerät die Lebenskraft mit dem Mangel vegetativer Lebensbedingungen in Verlust. Aller organischer Verbindung entfallenes Gewebe ist der beste Nährboden, das mangelhaft ernährte Gewebe ist ein relativ guter Nährboden.

Und hier ist der Schlüssel aller jener Widersprüche, welche in der heutigen Wundbehandlung zwischen Theorie und Praxis immer lauter werden.

Der Bluterguss vereitert nicht deshalb häufiger, weil die Asepsis in der Behandlung mangelhafter wäre als bei primärem Verkleben, sondern deshalb, weil in einem dem organischen Leben entäussertem Blute einzelne Keime aufgehen können. Auch die Fadeneiterung rührt nicht daher, als ob mehr Keime damit in die Wunde kämen, wie ohne Faden, sondern sie kommt zu Stande, indem das in die Fadenschlinge eingepresste Gewebspartikelchen, an der Grenze seiner Lebensfähigkeit, dem Auskeimen von Bakterien kaum Widerstand leistet. Fingeramputationen heilen nicht deshalb ungünstiger wie Enukleationen (häufige persönliche Erfahrung), als ob an der Knochenschere mehr Bakterien wären wie an den Messern, sondern weil jene den Knochen durch Quetschung trennt. Gerade so geht an Quetschwunden überhaupt leichter die Infektion auf als an Schnittwunden.

Andererseits, wenn beschmutzte Wunden glatt heilen, so ist das kein Beweis ihrer Keimfreiheit, sondern rührt daher, dass in der vollen Lebenskraft der Gewebe die Infektion zu Grunde ging. Zum Beweis dessen ist die glatte Heilung bei bakteriologisch nachgewiesenen Infektionen die Regel, nicht als ob die Keime avirulent wären, sondern weil die Gewebszellen lebenskräftig sind.

Damit aber will ich nicht gesagt haben, dass in der Wundbehandlung die Asepsis Nebensache sei, sondern ich betone, dass nebst nüchterner Asepsis der Schwerpunkt in der Schonung der Gewebe gelegen ist. Es ist zweifellos, dass die Infektion zumeist durch die Behandlung zur Wunde gelangt, doch ebenso unanfechtbar ist die Logik, dass in beschmutzten Wunden, welche glatt heilen, auf den Eingriff aber vereitern, die Infektion nicht durch den Eingriff hineinkam, da sie bereits im Schmutze vorhanden war, sondern von dem Eingriffe aufging dadurch, dass dieser die Vitalität der Gewebe verletzte.

In der Wundheilung ist Regeneration das Wesentliche. Folglich ist regenerationsfähiges Gewebe deren Grundbedingung und steht höher, als die Fernhaltung der Infektion, um so mehr, da intaktes Gewebeleben auch dieser Trotz bietet. Und diese Auffassung steckt mir die Richtung der Wundbehandlung.

Wodurch fügt die Behandlung der Gewebsvitalität Schaden zu?

1) durch physische und 2) durch chemische Beschädigung.

ad 1) Physisch wirken a) mechanische, b) thermische Insulte und mit der Luft der Reiz der c) Austrocknung.

a) Die aus organischen Verbindungen losgelöste Zelle zerfällt durch fettige Entartung. Ebenso sterben ab mechanisch durchtrennte und gequetschte Zellen, zugleich aber ist es einleuchtend, dass der Schnitt unvergleichlich weniger Zellen trifft, als die stumpfe Gewalt. Jeder mechanische Eingriff, welcher den Zellbestand mit einem der genannten Insulte betrifft, hat Gewebstod zur Folge, in jedem minderen Grade setzt er die Vitalität herab. Daraus ist begreiflich, dass ein Wühlen in der Wunde, das stumpfe Ausschälen und der scharfe Löffel schon eine Unzahl von Gewebstod verursachten und mancher Eiterung ein Warmbeet anlegten.

Das Prinzip der Gewebsschonung stellt der operativen Technik dreierlei Bedingungen: sie möge lebensfähiges Gewebe nicht verletzen, unbelebtes radikal entfernen und organische Verbindungen scharf trennen. — Leider ist die Grenze der Lebensfähigkeit bei Verletzungen schwer zu bestimmen. Und gerade an diesem Punkte feiert die Gewebsschonung ihre schönsten Triumphe. Fadenähnliche Gewebsbrücken haben schon Hautlappen und Fingerglieder gerettet (wie uns aus Erfahrung bekannt), indem sie die Schlagader führen, andererseits kann dasselbe unansehnliche Gewebspartikelchen zur Quelle einer Sepsis werden, wenn es unbelebt und inficiert in die Wunde geschlossen wird. Dem Anfänger imponiert die Energie und die Bravour im Blutvergiessen;

erst später unterscheidet er das Zielbewusste, bis er zum Schlusse die Liebe zu schätzen lernt, welche die tausend kleinen Bedürfnisse des Gewebshaushaltes berücksichtigt. Von v. Langenbeck bemerkt Schleich, er habe mit der Feinheit eines Filigrankünstlers gearbeitet und bei mangelhafter Antisepsis tadellos aseptische Heilungen erzielt.

Infolge all des Angeführten verwerfe ich jedes Auswischen der Wunde, sobald es reinigungshalber geschieht, da es gerade das Gegenteil erreicht, indem es Zellen verletzt und Infektionsstoff hineinreibt. Es hat mir zu nicht geringer Genugthuung gereicht, als ich v. Bergmann's Erfahrung vernahm, wonach er keine „aseptischen Fieber" mehr zu verzeichnen hat, seitdem er die Wunddesinfektion aufgab.

b) Temperaturschwankungen brauchen weder den Grad der Verbrennung, noch jenen der Erfrierung zu erreichen, um zu Gewebsinsulten zu werden. Wenn Kälte oder Wärme infolge der Gefässinnervation blutstillend zu wirken vermag, dann ist es klar, dass derselbe Reiz weder für freigelegte Nervenzellen, noch für das lebende Zellprotoplasma im Allgemeinen gleichgültig sein kann. Folglich schädigen alle bedeutenden Temperaturdifferenzen (von der Norm des homoiothermen Organismus abweichend) die Wunde und sei ihre Wirkung noch so unbedeutend, sie schmälern die Lebenskraft.

Aus diesem Grunde stelle ich an das Medium der Wundbehandlung die Forderung, dass es der Temperatur des Organismus nahekomme.

c) Die Luft ist für das Zellenleben kein entsprechendes Medium, die Kontinuität des Stoffwechsels wird darin eingestellt. Die eingetrocknete Zelle stirbt ab und von einem minderen Grad des Trocknens erholt sie sich schwer, hauptsächlich die Gewebszelle, welche von dem homogenen Medium der Gewebssäfte keine Abweichung erträgt. Da demgegenüber die Toleranz der selbständigen parasitären Zelle gross ist, da sie sogar das Eintrocknen gut erträgt, so steigert dieser verschiedene Grad des Widerstandes die Gefahr des Eintrocknens für die Wunde, wo er der Infektion den Boden schafft.

In Erwägung dessen halte ich die trockene Wundbehandlung und das Austrocknen von Wunden für ein Attentat gegen das Gewebsleben und betrachte die feuchte Behandlung für eine Grundbedingung des biologischen Principes.

In Flüssigkeiten oder richtiger in den Lösungen kommt der Chemismus für das Zellenleben zur Geltung. Diese Abgrenzung ist

nicht absolut, denn wie z. B. die intensive Wirkung der ultravioletten Strahlen des Sonnenlichtes eine chemische ist, ebenso ist in Lösungen der mit den Koncentrationen wechselnde osmotische Druck ein physikalischer Faktor. Für das Zellenleben ist sogar das reine Wasser nicht gleichgiltig. In koncentrierten Lösungen schrumpft die Zelle unter Zunahme des osmotischen Druckes, in schwacher Lösung quillt sie auf. In saurer Umgebung quillt die Zelle, in alkalischer schrumpft sie bis zu jener Grenze, wo in starker Koncentration ihr Protoplasma zur Gallerte zerfällt. Es ist klar, dass bei solcher Empfindlichkeit des Zellenlebens jeder Stoff letal wirken muss, welcher kraft seiner chemischen Affinität ein Zellgift vorstellt. Ein solches ist jedes Antiseptikum, indem es baktericide Wirkung hat. Denn nur dadurch wirkt es baktericid, weil es ein Zellgift ist.

Die Wundbehandlung verwendete eine ganze Reihe derselben und gebraucht sie heute noch mit dem Gedankengange, dass gewisse Verdünnungen dem Zellleben des Organismus bereits unschädlich sind, aber noch genügen, um die Entwickelung parasitären Lebens zu hemmen. Es ist richtig, dass die Toxicität in der Koncentration solche niedere Stufen hat, welcher die lebende Zelle entrinnt. Doch ist zugleich zweifellos, dass dem die parasitäre Zelle leichter entrinnt, wie die organisierte, aus demselben Grunde, aus welchem das selbständige Zellleben widerstandsfähiger ist, als jenes, welches bloss ein winziger Bestandteil eines komplicierten Lebenswerkzeuges darstellt. Wenn bei alledem der Schaden einer toxischen Wirkung im organisierten Leben keine s i c h t b a r e n Spuren lässt, wie sie an Bakterienkulturen in's Auge fallen, so rührt das daher, dass der Organismus den Mangel seines Zellbestandes aus seiner Reserve deckt.

Auf der oben entwickelten falschen Grundlage erlangten Antiseptica Bürgerrecht als Wunddesinfektion und sind heute noch, mit wenig Beschränkung, souveräne Mittel der Wundbehandlung.

Dennoch kann Niemand bezweifeln, dass die in den Wunden entfaltete Wirkung, in gleicher Weise die beiderlei Zellarten, als Zellgift, angreift und mag dieses auch Bakterienentwicklung hemmen, so gehen in dem zugleich gelähmten organischen Leben des Wirtes die Bakterien nicht zu Grunde. Nach Abnahme der toxischen Wirkung hingegen stossen die wiederbelebten Gewebszellen auf virulentere Bakterien, der eigenen Lebenskraft überlegen, da diese das gemeinsame Uebel leichter ertragen. Und nun sind die Bedingungen der Infektionsauskeimung vorteilhafter, als vor der Desinfektion.

Betrachten wir die Wirkung einiger Antiseptica auf das Zellleben.

Die Carbolsäure entzieht kraft ihrer hygroskopischen Eigenschaft Wasser, coaguliert das Eiweiss und kann bereits in einer 2%igen Lösung den Zelltod bewirken, wie das aus Lévai's Versuchen hervorgeht. Die durch Schrumpfung entstandenen Gewebsrisse öffnen der Infektion die Thüre, und dieselbe fällt in dem lebensschwachen Gewebe auf fruchtbaren Boden. Dabei sind in der Tiefenwirkung Gefässkontraktion, Stromverlangsamung und diffundierende Gefässwandungen Vorläufer schwerer Konsequenzen. Carbolgangrän ist ein jedem Chirurgen bekanntes Bild, und eine ganze Reihe der Carboldermatitiden ist eine auf insultiertem Gewebe aufgegangene Infektion.

Nach alledem ist es wohl kein Wunder, wenn die Carbolsäure in der Wundbehandlung ihre Rolle ausgespielt hat, obwohl sie unter Laien noch viele Opfer zählt. Allenfalls muss es Wunder nehmen, wenn eine berufene Kritik über die Behandlung mittelst koncentrierter Carbolsäure (nach Phelps) sich dahin äussert, dass ihre baktericide Wirkung die Gewebsreaktion überwiegt.

Der Carbolsäure stehen chemisch Kresolverbindungen nahe, doch steht ihre Wirkung sowohl an Geweben, wie in der Desinfektion jener bedeutend nach. Ihre biologische Beurteilung folgt demselben Prinzipe.

Metallsalze, hauptsächlich Quecksilberverbindungen, stehen kraft ihrer baktericiden Eigenschaft in der ersten Reihe der Desinficientien. Ihre Wirkung beruht darauf, dass sie mit dem Zellprotoplasma Metallalbuminat-Verbindungen eingehen und dadurch noch in schwächster Koncentration das Zellenleben binden. — Behring hat behauptet, die Desinfektionskraft der Quecksilbersalze in beliebiger Verbindung hänge ausschliesslich von deren Gehalt an löslichem Quecksilber ab. Dem gegenüber geht aus den exakten Versuchsresultaten von Paul und Krönig hervor, dass die Desinfektionskraft von der elektrolytischen Dissociation abhängig ist und nach der Koncentration von Metallionen in einer Salzlösung berechenbar ist. Aus diesem Grunde steht die Desinfektionskraft des Quecksilberchlorides höher, als jene aller übrigen Quecksilberverbindungen und aus demselben Grunde ist die baktericide Wirkung von Argentanim und ähnlicher Silberverbindungen schwächer, als jene des Silbernitrates.

All das ändert nichts an der Thatsache, dass Metallsalze Zellgifte sind und der Wunde unbedingt Schaden zufügen; ihr Nutzen hingegen ist auf jene Annahme gegründet, dass sie das Wachs-

tum eventuell hineingeratener Keime hemmen. Gesetzt, es wäre das der Fall, trifft noch immer das Zellleben der Wunde ein grösserer Insult mit dem Antisepticum, als jenes der Keime, da Gewebszellen keine Aenderung des Mediums ertragen.

Seit einigen Jahren erfreuen sich Silberverbindungen, auf Credé's Empfehlung, grosser Beliebtheit in der Wundbehandlung und geniessen hauptsächlich bei pyogenen Infektionen grosses Ansehen, als Actol, Itrol, Arg. colloidale u. a. m. Die Meinungen gehen weit auseinander. Beyer's Lobgesänge und Stromeyer's Verpönung sind Kontraste, doch klingt auch Brunner's Kritik nicht aufmunternd. Ihre Wirkung ist infolge der minimalen Dissociation eine mässig toxische, doch ist sie das in demselben Grade für den Organismus, wie für die Parasiten.

All das eingangs Angeführte gilt auch für die Wirkung von Säuren und Alkalien, so lange sie in einer Koncentration wirken, dessen Chemismus an der Wunde zur Geltung kommt. Auch von diesen Chemikalien ist bewiesen, dass ihre Desinfektionskraft mit der elektrolytischen Dissociation Schritt hält, d. h. von der Koncentration der Wasserstoff-, bezw. der Hydroxylionen abhängt. Aus diesem Grunde ist Salzsäure ein stärkeres Antisepticum, als Schwefelsäure, die Blausäure aber nahezu wirkungslos. Ebenso steht die Kali- und Natronlauge deshalb höher in der Desinfektionskraft, als Ammoniak. All die genannten Chemikalien sind trotz ihrer bedeutenden Desinfektionskraft nicht gebräuchliche Wundantiseptica, deshalb, weil ihre nachteilige Wirkung für die Zelle besser in's Auge fällt, als jene der gebräuchlichen.

Die antibakterielle Eigenschaft von Desinficientien mag da berechtigt sein, wo sie nicht das interne Zellleben des Organismus berührt, also auf der Hautoberfläche, an abgegrenzten Granulationen, auf Schleimhäuten, eventuell an serösen Flächen, bei specifischen Entzündungsformen. Ich habe noch nie das Bedürfnis ihrer Verwendung empfunden, seitdem ich sie aus meiner Behandlungsweise ausgeschaltet.

Pulverförmige Antiseptica gehören nicht in den Rahmen meiner Ausführungen, da ich mich auf das Postulat der feuchten Wundbehandlung gestellt habe, und dessen Medium finden möchte. In aller Kürze sei bloss bemerkt, dass das Jodoform für sich kein Antisepticum ist (Roosing) und nur das in den Gewebssäften abgespaltene Jod wirkt baktericid (Behring). Letzteres ist somit das Gewebegift, welches Exantheme und Dermatitiden verursacht, und

wird zugleich Ursache der fatalen Jodoformvergiftungen in seiner Fernwirkung. Jodoform hat heute seinen Kredit verloren, doch wurden zu seinem Ersatz unzählige Mittel versucht und angepriesen (Jodol, Aristol, Dermatol, Airol, Loretin, Xeroform, Vioform, Amyloform u. A. m.), welche nicht toxisch wirken, doch da sie auch kein Jod abspalten (Schmidt), sind es keine Antiseptica, und ihre Wirkung kommt dem des Thonpulvers gleich.

Die Kardinalfrage ist nun: wie sei das Medium der Wundbehandlung beschaffen, um dem Zellenleben der Gewebe keinen Schaden beizufügen? Unbedingt entspricht diesem Anspruche das Blut, als das gemeinsame Medium des gesamten Gewebelebens. Doch kann man mit Blut nicht Wunden behandeln, da es selbst ein lebendes Organ ist, und so lange entspricht, als es das bleibt.

Ich habe nach Lösungen geforscht, welche dem Blute in der Wirkung entsprechen. Womit wirkt das Blut auf Protoplasmakörper? Durch seinen Chemismus und durch die molekuläre Koncentration seines Serums.

Der Gedanke lag nahe, dass die sogenannte physiologische Kochsalzlösung dem Zwecke entsprechen wird, um so mehr, da sie bei intravenöser Infusion Blut ersetzt und an empfindlichsten Stellen der Wundbehandlung auch Verwendung findet. In der ersten Zeit meiner Versuche habe ich mich ihrer thatsächlich bedient, natürlich in Körpertemperatur. Indessen entspricht die sogenannte physiologische Kochsalzlösung (0.6%) mit wissenschaftlicher Genauigkeit weder dem Chemismus, noch der osmotischen Koncentration des Blutes und ist folglich gar nicht physiologisch.

Das normale Blut ist alkalisch. Aus Fodor's Versuchen ist uns bekannt, dass die natürliche Alkalescenz dem Blute seine baktericide Eigenschaft verleiht, deren Zunahme diese hebt. Unserem Zwecke ist sie also unentbehrlich. Die Kochsalzlösung aber ist neutral. Andererseits steht eine 0.6%ige Kochsalzlösung mit dem Froschblute in osmotischem Gleichgewichte, das Säugetierblut ist mit einer nahezu 1%igen Lösung isotonisch.

Wie hoch sei nun die Alkalescenz bemessen? Es war schwierig verlässliche Daten dafür zu finden, da die Bestimmung dessen höchst beschwerlich ist. Das Blut ist eben keine Lösung, sondern in flüssigem Zustande ein Komplex von Zellen in stetem Stoffwechsel begriffen. Die älteren Daten und speciell die Fodor'schen erwiesen sich als unrichtig.

Neuere Untersuchungen verfolgen diesen Gedankengang: Da

die chemische Reaktion einer jeden Flüssigkeit von der Koncentration der H. resp. Hydroxylionen abhängt, und da diese Jonen einer bekannt koncentrierten Lösung gegenüber elektrische Spannung bewirken, so ist die Koncentration der Jonen, d. h. der Grad der chemischen Reaktion in einer fraglichen Flüssigkeit mit der elektromotorischen Kraft messbar. Nach diesem Prinzipe untersuchte Höber die Alkalescenz des Blutes und nach demselben hat sie Farkas G. bestimmt. Die gefundenen Werte sind noch fehlerhaft, sind auch nicht endgiltig, haben aber so viel zweifellos bewiesen, dass die Alkalescenz des Blutes unter dem promiden Verhältnisse zu stehen kommt.

Vor Kenntnis dieser Resultate suchte ich die Alkalescenz in der sogenannten physiologischen Kochsalzlösung durch Zusatz von $NaHO_2$, dann Na_2CO_3, später von $NaHCO_3$ in $2^0/_{00}$ und $1^0/_{00}$igem Verhältnis zu ersetzen.

Professor Tangl lenkte meine Aufmerksamkeit auf Lösungen, welche zur Durchströmung von Koronarien des isolierten Säugetierherzens verwendet werden, um diese funktionsfähig zu erhalten. Offenbar steht diese Lösung dem Blute sowohl im Chemismus, wie in osmotischer Koncentration am nächsten. Eine solche ist die Ringer'sche Lösung und jene Modifikation derselben, welche Locke empfohlen hat in folgender Zusammenstellung:

$CaCl_2$ 0.02%
KCl 0.02%
$NaHCO_3$ 0.01—0.03%
NaCl 0.9%
Dextrose 0.1%.

In dieser Lösung sind die Aschenanalysen von Abderhalden mit geringen Aenderungen verwertet, die vorteilhafte Wirkung von Dextrose hingegen hat Locke empirisch nachgewiesen, und ist darin offenbar eine leicht assimilierbare Zellnahrung zu erblicken. Die Rolle des Ca-Salzes besteht darin, dass es eine als toxisch erkannte Wirkung von Na-Jonen des Kochsalzes widerlegt, wie das hauptsächlich Loeb (Chicago) betont. $NaHCO_3$ führt der Lösung Alkalescenz zu anstatt eines $NaCO_3$ Salzes, welchem Gaskell eine fatale Alkali-Wirkung zuschreibt.

Diese Lösung ist in dieser Form unverändert für die Wundbehandlung verwendbar. Da jedoch weder dem KCl, noch der Dextrose im Zellleben der Wunde eine bedeutende Rolle zukommt, da letzteres sogar das Auskeimen von Bakterien in der Lösung unter-

stützt, so sind diese beiden Bestandteile wohl entbehrlich und ist folgende Zusammensetzung empfehlenswert:

$CaCl_2$ 0.03%
$NaHCO_3$ 0.04%
NaCl 0.9%.

Diese Lösung gebrauche ich neuerdings zur Wundbehandlung in Körpertemperatur, aus dieser gelangen Tupfer, Verbandstoff und Faden zur Wunde. Kurz gefasst, ist diese Lösung in meiner Wundbehandlung das einzig kompetente Medium für das Gewebeleben. Zugleich ist diese, und noch genauer Locke's Lösung, der entsprechende Blutersatz für die Infusion.

Ich verwende die genannte Lösung nicht bloss bei reinen, zur glatten Heilung bestimmten Wunden, sondern ich bediene mich ihrer bei allen Formen und in jeder Phase pyogener Infektion.

Denn es ist meine Ueberzeugung, dass in der Heilung von Infektionen von Seite der Behandlung ausschliesslich physikalische Faktoren zur Geltung kommen, durch Aenderung von Druck- und Kreislaufsverhältnissen der Gewebe; der Chemismus kann nur nachteilig wirken, sobald er von jenem des Blutes abweicht, um so nachteiliger, je mehr er abweicht, und wird zum Insulte, sobald es ein Zellgift, folglich Antiseptikum ist. Die Heilung vollzieht die Biologie der Zellen nach dem Verhältnisse des Energieumsatzes ohne unser Zuthun. Wir können bloss mechanische Hindernisse dessen entfernen.

Aus meinen Folgerungen habe ich folgende Schlüsse gezogen:

1) Das Aufgehen von Wundinfektionen hat zwei Komponenten: a. die Lebenskraft parasitärer Keime und b. jene der Gewebszellen. Die Zunahme jener, die Abnahme dieser sind gleichwertige Bedingungen.

2) Das Verhindern von Infektionen ist nur prophylaktisch erreichbar durch Fernhalten der Keime.

3) Diese Prophylaxe ist bloss durch physikalische Massnahmen erreichbar bis zu einer gewissen Grenze; was darüber geht, ist heute zweckloser Ballast an der Wundbehandlung.

4) Die stattgehabte Infektion vermag nichts — ausser der Wunde selbst — zu vernichten, auch nicht abzuschwächen, ohne dass die Gewebszellen den gleichen Schaden erleiden.

5) Dessen bedarf es auch nicht, da die Infektion in dem Stoffwechsel des Gewebelebens untergeht — ausschliesslich da und unbedingt — ausser den Fällen absoluter Toxicität. Dagegen kennen

wir keinen Schutz.

6) Jeder Insult der Wundzellen ist ein doppelter: er hält die natürliche Regeneration hintan und bringt die Infektion auf lebensgeschwächtem Gewebe zum Auskeimen.

7) Aus diesem Grunde ist eine ausgesprochene Beschädigung der Lebenskraft ein grösserer Schaden für die Wunde wie die Infektion.

8) Die Heilung wird nur von dem Zellenleben ausgefochten. Eine Unterstützung dessen aber leistet die Behandlung durch Fernhalten physikalischer und chemischer Insulte und indem sie den Bedürfnissen des Gewebelebens nachkommt.

9) Das biologisch entsprechendste Medium der Wunde ist Blut und jene Flüssigkeit, welche diesem physisch und chemisch am nächsten steht.

10) In inficierten Wunden und Geweben verfolgt der Ausgleich der beiderlei Lebensenergieen physiologische Gesetze und ist unveränderlich, folglich hat eine Abänderung der Behandlung auch keine Berechtigung.

Nun möchte ich in kurzen Zügen jenes Wundbehandlungsverfahren entwerfen, welches ich auf dem chirurgischen Ambulatorium der Budapester Maschinenfabriken, dessen selbständige Leitung mir zusteht, auf Grund der entwickelten Principien befolge.

Instrumente werden ausgekocht, scharfe in Alkohol, die übrigen trocken aufbewahrt; nach dem Benützen kommen sie in Sodalösung; verunreinigte werden nicht mehr verwendet.

Ausgekochte Seide wird in absolutem Alkohol aufbewahrt, vor Gebrauch passiert sie die blutisotonische Lösung.

Verbandzeug wird im Dampfe keimfrei gemacht. Aus Watte werden Tupfer bereitet in frisch aufgekochter Lösung, damit werden die Wunden bespült und die Sekrete aufgetupft. Auch die zum Verbande bestimmte Gaze wird in einen triefenden Wattebausch eingefasst, ausgepresst und gelangt, ohne die Handfläche berührt zu haben, feuchtwarm auf die Wunde.

Der Verband wird vor Abnahme mit fliessendem Wasser benetzt und nass entfernt, um den Keimgehalt der Luft nicht zu bereichern. Die Hände wasche ich mir mit Seife, Bürste bei fliessendem Wasser und Alkohol, lege Hauptgewicht auf die Nageltoilette, erachte sie nur dann für vollendet, wenn sie zum Schlusse mit keimfreier Gaze nachgewischt wurde. Bürsten habe ich gesondert für Hände, für Alkohol, für Instrumente, für reine und für infektiöse Wunden, in Antiseptikum wird keine Bürste gehalten, hingegen

werden die Bürsten täglich ausgetrocknet.

Das Operationsfeld wird auch mechanisch gereinigt, mittelst Seife, Bürste, Rasiermesser und Aether.

Die Wunde wird mit Händen nicht berührt, so lange ich es vermeiden kann — und das ist fast immer möglich — die reine, um nicht inficiert zu werden, die inficierte, um die Hände rein zu behüten.

Ich arbeite unter Schleich'scher Infiltrations-Anästhesie — reisse auch Zähne damit —, doch lege ich besonderes Gewicht auf wiederholtes Aufkochen der vorrätigen Lösung, da mir in zwei Fällen phlegmonöse Infektion widerfahren ist genau bis zur Grenze der Infiltration.

Die Wunde wird bis in den kleinsten Winkel freigelegt und zu diesem Behufe sogar auf Kosten bedeutender Erweiterung aufgeschlitzt.

Scharf entferne ich Geschwülste, zerfetzte, verunreinigte und gequetschte Gewebspartikel. Rein scharf aber arbeitet nur das Messer.

Genäht wird bloss, wo die Wunde klafft und nur so viel, um den Kontakt der Ränder zu sichern.

Der Verband wird feuchtwarm aufgelegt, trocknet über der Wunde aus und wird spätestens am 6. Tage gewechselt behufs Entfernung der Nähte.

Inficierte, phlegmonöse und eitrige Herde spalte ich bis zur Grenze gesunden Gewebelebens. Ich habe noch jede Sparsamkeit in dieser Richtung bereut, den Radikalismus niemals. Nicht jeder Schnitt genügt, welcher gross ist, sondern jeder ist gross genug, welcher den Gewebsdruck der inficierten Stelle aufhebt. Die korrekte Lösung eitriger Sehnenscheidenentzündungen stellt höhere Anforderungen an das chirurgische Urteil als manche Laparotomie. Der Antiseptica bediene ich mich auch dabei niemals, und die Wundversorgung erfährt bloss die Modifikation, dass der Verband durch Auflegen von Guttapercha-Papier hygroskopisch erhalten und täglich, eventuell zweimal gewechselt wird.

Den scharfen Löffel verwende ich nicht mehr, obschon er durchaus keinen Schaden stiften kann, wenn man ihn zu handhaben weiss. Arbeitet aber seine Schneide, stiftet er Unheil, arbeitet sie nicht, ist er überflüssig, deshalb ist er mir entbehrlich.

Zum Schlusse will ich einen kurzen Ueberblick bieten über 739 Fälle, welche ich auf meinem Ambulatorium nach biologischem Principe behandelt habe, mit der Bemerkung, dass die Methode in ihrer heutigen Form während dieses Zeitraumes zur Reife kam. Die

Resultate sind zum Vergleiche nicht geeignet, da sie hauptsächlich Verletzungen mit öligem Russ, imprägnierte Quetschwunden darstellen und mindestens zur Hälfte erst am 2. Tage in Behandlung kamen.

I. Exstirpation kleiner Geschwülste, von Ganglien und Drüsen, mit folgender Naht: 14 Fälle. Nicht glatt abgeheilt ein Fall: nämlich Exstirpation vereiterter Lymphome am Halse; giebt Hautprima; Bluterguss; derselbe am 8. Tage eitrig zerfallen, durch den unteren Wundwinkel entfernt; heilt in 14 Tagen. (Nur auf dem toten Nährboden des Blutergusses konnte der vorhandene Infektionsstoff aufgehen.)

II. Glatte Wunden oder durch scharfes Ausräumen glatter Heilung zugedachte Verletzungen, zumeist mit Nahtverschluss: 142 Fälle. Nicht glatter Verlauf:

1) Auf dem Handrücken über dem Carporadialgelenke eine querverlaufende, 8 cm lange, die Sehnen der Extensoren entblössende Risswunde mit zerfetzten Rändern (Hobelmaschine). Kommt am 2. Tage in Behandlung. Scharfe Ausräumung; Naht. Am 4. Tage wegen eitriger Sehnenscheidenentzündung Oeffnen der Nähte und Spaltung nach oben. Der Process ist lokalisiert. Heilung in 52 Tagen. (Offenbar wurde die ungenügend ausgeräumte Wunde über bereits aufgegangene Infektion geschlossen.)

2) 3 cm lange, quere Schnittwunde durch Meisselhieb auf einem Fingerrücken bis zur Sehne. Kommt am 2. Tage. Nahtverschluss. Am 5. Krankheitstage wegen beginnender Bindegewebeentzündung Oeffnen der Wunde. Heilt per granulationem in 17 Tagen. (Der Wundverschluss wäre nur nach scharfer Ausräumung berechtigt gewesen.)

3) Zerfetzte, quere Risswunde durch Cirkularsäge auf dem Rücken des linken 4. Fingers bis auf die Sehne. Scharfe Ausräumung; Naht unter Spannung. Wundränder nekrotisieren. Heilung mittelst Granulation in 28 Tagen. (Unrichtige Abgrenzung des Lebensfähigen, event. Gewebestrangulation auf der Spannungshöhe.)

4) Quere Schnittwunde bis auf den Knochen durch die linke Zeigefingerbeere. Nahtverschluss. Das Fingerglied über dem Schnitte stirbt mit trockener Gangrän ab. Amputation unter dem Kopfe des zweiten Gliedes. Prima reunio. (Der totale Nahrungsmangel des distalen Endes war nicht beobachtet.)

5) Die Fingerbeere des Daumens ist von dem entblössten Nagelgliede der ganzen Länge nach abgespalten. Scharfe Ausräumung; Naht. Die replantierte Fingerbeere klebt nicht an die nackte Knochenunterlage, doch heilt sie auf dem Granulationswege ohne entzündliche Reaktion in 38 Tagen an. (In Ermangelung anderer Lösung war der Versuch gerechtfertigt.)

6) An der Basis der Zeigefingerbeere ulnarwärts eine quere, 3 cm lange, zerfetzte Risswunde (Cirkularsäge), in deren Tiefe die Basis des

Gliedes abgespalten, das Gelenk eröffnet. Scharfe Ausräumung; Glätten der Knochenenden; Naht unter Spannung. Wundränder nekrotisieren. Heilt auf dem Granulationswege in 28 Tagen. (Abgrenzung der Gewebsläsion und Spannung war falsch.)

7) An der Grenze des unteren Oberarmdrittels auf der Streckseite eine quere, 8 cm lange, 3 cm breite, die Muskeln zerfetzende Quetschwunde; nach innen im Sulcus bicipit. ext. zwischen zerquetschten Muskelbändchen der Humerus entblösst, darin eine 2 cm lange Querfurche. Die Hautränder in einer Breite von 2—3 cm bis in das Corium mit öligem Russe durchdrungen (von der Riemenscheibe erfasst). Scharfe Ausräumung; Nahtverschluss. Am 3. Tage wegen phlegmonöser Entzündung Oeffnen der Nähte. Der Process steht still. Am 18. Tage nach scharfer Ausräumung der Granulationen Sekundärnaht. Die äussere Ecke eitert. Heilung in 31 Tagen. (Die Abgrenzung weder der Verunreinigung noch nach dem Gesunden hin war unausführbar, folglich der primäre Wundverschluss ein unberechtigter Versuch.)

8) An der Grenze der behaarten Kopfhaut auf der linken Seite der Stirne eine unregelmässige, 10 cm lange, 2 cm breite, beschmutzte Quetschwunde mit zerfetzten Rändern (von einem Balken getroffen). Der Coronarien-Nahtrand des Stirnbeines hat eine thalergrosse Delle, ist mehrfach quer gesprungen, in der proximalen Ecke des obersten Sprunges findet sich ein federkieldickes Haarbüschel eingezwängt, dessen Entfernung nur nach Ausmeisselung der Knochenränder gelingt. Versorgung am dritten Tage. Scharfe Ausräumung; Naht. Hautprima. Am 8. Krankheitstage in dem oberen Wundwinkel ein Eitertropfen, führt auf entblössten Knochen, wird 14 Tage offen gehalten. Wegen Kopfschmerz bis zum 28. Tage in Beobachtung gehalten. (Das in den Schädelbruch durch 2 Tage eingezwängte Haarbüschel ist wohl Anlass genug zum Auskeimen der Infektion im verletzten Gewebe.)

III. Gewebszerschmetterungen, Gliedverluste (Amputation) nach scharfer Ausräumung glatter Heilung bestimmt: 37 Fälle. Komplikationen boten:

1) Nagelgliedamputation infolge Einrollen des nicht exstirpierten Nagelfalzes. Heilt ohne entzündliche Reaktion in 32 Tagen. (Ohne Radikalausrottung der Nagelwurzel ist dieser Misserfolg unvermeidbar.)

2) Fingergliedamputation infolge von Hautlappennekrose; hat Reamputation zur Folge. (Beurteilung der Lebensfähigkeit des Lappens war falsch.)

3) Nagelgliedamputation, welche in der dritten Woche Entfernen eines Knochensplitters nötig macht. (Die Knochenschere hat einen unbelebten Keil in das Gliedende gequetscht.)

4) Eine Verletzung nach Morell-Lavallé: Am 4. Finger über 1. und 2. Glied hinziehend an Beuge-, Streck- und Radialseite je eine 4—5 cm lange, bis an den Knochen reichende Risswunde, welche in der

Tiefe konfluieren, die Knochenunterlage blosslegen und das erste Gliedgelenk eröffnen. Scharfe Ausräumung nach Möglichkeit; Naht. Hautprima. Am 10. Tage an der Beugeseite ein Eitertropfen; Fistel führt in das blossgelegte Gelenk. Heilt per granulationem in 40 Tagen mit bindegewebiger Ankylose. (Scharfe Abgrenzung verletzter Gewebe war unausführbar, folglich Nahtverschluss unberechtigt.)

IV. Entfernung von Fremdkörpern aus Geweben mit nachfolgender Naht: 19 Fälle. Es eitern folgende:

1) Ein glühender Eisensplitter (Kranzel) in die Strecksehne des Daumens am Metacarpophalangealgelenke eingekeilt. Scharfes Ausräumen, Sehnennaht, Nahtverschluss. Eitrige Sehnenscheidenentzündung am dritten Tage; Spalten. Steht auf wiederholtes Spalten still. Heilt in 58 Tagen.

2) Glühender Eisensplitter von $1^1/_2$ cm Länge, 6 mm Breite am unteren Drittel des Unterarmes in den Bauch des gemeinsamen Streckers tief eingekeilt. Entfernen mittelst Spaltung; scharfes Ausräumen der verschorften Ränder; Nahtverschluss. Am 3. Tage wegen Bluterguss Oeffnen der Wunde. Wiederholte Nachblutung; am 5. Tage Tamponade. Heilt auf dem Wege der Granulation.

3) Stahlsplitter von Linsengrösse zwischen die Streckmuskelbäuche des Unterarmes eingekeilt. Entfernen mittelst Spaltung; Naht. Phlegmonöse Entzündung bis zur Grenze der stattgehabten Schleich'schen Infiltration. Oeffnen der Nähte und Spaltung nach oben. Am 21. Tage Sekundärnaht. Geheilt am 32. Tage.

Der sub 1) und 2) angeführte glühende Eisensplitter (Kranzel) setzt die bösartigsten Verletzungen, da er seinem Verlaufe entlang einen Kanal in die Gewebe brennt, dessen Grenzen sich nicht annähernd bestimmen lassen. Es ist mir niemals gelungen, glatte Heilung darnach zu erzielen. Aus diesem Grunde ist nach breiter Spaltung die offene Behandlung solcher Brandwunden empfehlenswert und gab mir in 6 weiteren Fällen nach Demarkation auf dem Granulationswege bessere Resultate.

V. Gewebezertrümmerungen auf breiter Basis, verschiedener Ausdehnung, nach scharfer Ausräumung unter weichen Blutschorf gesetzt: 172 Fälle.

Alle heilen ohne entzündliche Reaktion, ab und zu kleine Fragmente tiefer Zertrümmerungen sekundär per granulationem. In zwei Fällen verursacht die Granulation entblösster, gebrochener Nagelglieder unter aufgerissenem Nagel eine abnorm lange Heilungsdauer von 37 resp. 43 Tagen.

VI. Transplantation nach Thiersch: 2 Fälle. Glatt geheilt.

VII. Beschmutzte Gewebszertrümmerungen auf breiter Basis, unter Dunstverband Granulationsheilung überlassen: 61 Fälle.

Komplikation bietet: Eine Quetschwunde des Unterschenkels über dem Schienbeine. Der Verletzte arbeitet weiter. Am 6. Tage Erysipel. Heilt in 7 Tagen.

VIII. Oeffnen und offene Behandlung inficierter Wunden behufs Rückgang der Infektion: 44 Fälle.

Die Infektion kommt zum Ausbruch:

1) Bei inficierter Quetschwunde des kleinen Fingers. Lymphadenitis bis zum Ellbogen. Am 3. Tage Bindegewebsentzündung; Spaltung 2 mal. Heilt in 45 Tagen.

2) Bei Stichwunde in der Daumenfalte, von einer Feile stammend. Entzündliche Rötung. Eingriff wird verweigert. Eiterung; Gazestreifen eingeführt. Heilt in 14 Tagen.

3) Bei inficierter Quetschwunde des Handrückens Bindegewebsentzündung im Anzuge. Am 2. Tage Spaltung. Heilt in 20 Tagen.

IX. Sekundärnaht nach scharfer Ausräumung von Granulations- und Narbengewebe im Gesunden: 5 Fälle. Glatte Vereinigung.

X. Spaltung von Bindegewebsentzündungen, Abscessen, Furunkeln und eitrigen Sehnenscheidenentzündungen: 243 Fälle. Wiederholtes Eingreifen war in 3 Fällen nötig.

Diese Resultate sind in statistischer Zusammenstellung durchaus nicht ideal, dennoch geben sie Zeugnis davon, dass der Misserfolg, dem Präliminare zuwider, einem Fehler der Technik, einer falschen, biologischen Lösung, aber niemals unmittelbar der Infektion zur Last fällt.

Eine Infektion ist wahrscheinlich nur in Fall 3) der IV. Gruppe dem Eingriffe auf die Rechnung zu schreiben. Sollte sie doch der Schleich'schen Lösung zur Last fallen, dann ist das von Seite der Behandlung ein grober Fehler.

Heute stellen sich meine Resultate bedeutend günstiger, haben sich auf dieser Grundlage gebessert, und hätte ich keinen Misserfolg zu verzeichnen, so habe ich das nicht der Keimfreiheit zu verdanken, — die es nicht giebt und nicht geben kann, — sondern ich erreiche es durch korrekte Beurteilung des Gewebelebens im Behandlungsplane und durch Schonung dessen in dem Eingriffe.

Ist aber das richtig, dann ist es wünschenswert, dass die Wundbehandlung auf biologische Grundlage verlegt werde, anstatt durch zwecklos übertriebene Anforderungen an die Antisepsis die Wundbehandlung in ihrer Entwicklung zu hemmen.

Litteratur.

Verworn, Allgemeine Physiologie. Jena 1901. — Marchand, Der Process der Wundheilung etc. Stuttgart, Enke. 1901. — Schleich, Neue Methoden der Wundheilung. Berlin, Springer. 1900. — Schmidt und Weiss, Die Bakterien. Jena 1902. — Hamburger, Osmotischer Druck und Jonenlehre etc. Wiesbaden, Bergmann. 1902. — Haegler, Die chir. Bedeutung des Staubes. Diese Beiträge Bd. 9. H. 3. — Flügge,

Ueber Luftinfektion. Zeitschr. f. Hyg. u. Inf.-Krkh. Bd. XXV. H. 1. 1897. — Ders., Ueber Infektion durch Luftkeime in Tröpfchenform. Allg. med. Centralzeitg. 1897. Nr. 66. — Friedrich, Bedeutung der Luftkeime f. die Wundbehandl. II. Bedingungen für das Zustandekommen der bakt. Resorption etc. Centralbl. f. Chir. 1899. 3. Beil. (Deutsch. Chirurgenkongress 1899.) — Hübener, Ueber die Möglichkeit der Wundinfektion vom Mund aus und ihre Verhütung durch Operationsmasken. Zeitschr. f. Hyg. u. Inf.-Krkh. Bd. 28. — Ders., Die asept. Versorgung frischer Wunden unter Mitteilung von Tierversuchen über die Auskeimungszeit von Infektionserregern in frischen Wunden. Langenbeck's Archiv 1898. Bd. 57. H. 2. — C. Brunner, Erfahrungen und Studien über Wundinfektion und Wundbehandlung I. Ueber den Keimgehalt und Heilverlauf aseptisch angelegter Wunden. Das initiale postoperative Wundfieber. Frauenfeld 1898. — Ders., Erfahr. u. Stud. etc. II. Ueber den Keimgehalt und Heilungsverlauf accident. Wunden. Aseptik oder Antiseptik. Frauenfeld 1898. — Ders., Erfahr. u. Stud. etc. III. Die Begriffe Pyämie und Sephthämie im Lichte der bakt. Forschungsergebnisse. Frauenfeld 1899. — Noegerrath, Das Verhalten unmittelbar der Luft entstammender Keimformen in frischen Tierwunden. Deutsche Zeitschr. f. Chir. 1901. Bd. 58. H. 3—4. — Riggenbach, Ueber den Keimgehalt accidenteller Wunden. Deutsche Zeitschr. f. Chir. 1897. Bd. 47. H. 1. — Noetzel, Ueber die Bakterienresorption frischer Wunden. Deutsch. Chirurgenkongress 1898. — Döderlein, Die Bakterien asept. Operationswunden. Münch. med. Wochenschr. 1899. Nr. 26. — L. Championnière, Le passé et le présent de la méthode antiseptique. Journ. de méd. prat. 1899. Nr. 9. — Laur, Asepsis contra Antisepsis. Münch. med. Wochenschr. 1900. Nr. 15. — Olshausen, Ueber Asepsis und Antisepsis in der Gynäkol. und Geburtsh. Berlin. klin. Wochenschr. 1899. Nr. 45. — Schenk und Lichtenstein, Studien über den Keimgehalt asept. Wunden. Zeitschr. f. Heilkunde. Bd. XXII. 6. — Mikulicz, Ueber die neueren Bestrebungen die asept. Wundbehandlung zu vervollkommnen. Langenbeck's Archiv 1898. Bd. 57. II. — Pawlowsky, Zur Frage der Infektion und Immunität. Zeitschr. f. Hyg. u. Inf.-Krkh. Bd. XXXIII. — Fürbringer, Entwickelung und Stand der Händedesinfektion. Deutsche med. Wochenschr. 1899. Nr. 49. — Lauenstein, Untersuchung über die Möglichkeit die Haut des zu oper. Kranken zu desinficieren. Langenbeck's Archiv. Bd. 53. — Samter, Die Prüfung der Hautdesinfektion nach der antisept. Methode. Langenbeck's Archiv. Bd. 53. — Gottstein und Blumberg, Inwieweit können wir unsere Hände sterilisieren. Berlin. klin. Wochenschr. 1899. Nr. 34. — Gottstein, Beobachtungen und Experimente über die Grundlage der Asepsis. Diese Beiträge 1899. Bd. 24. H. 1—2. — Anschütz, Ueber den primären Wundverschluss ohne Drainage und die Ansammlung von Wundsekret in asept. Wunden. Diese Beiträge Bd. 25. — König, Aseptik der Hände? Operation ohne direkte Berührung der Wunde mit Finger und Hand. — Rochard et Terrier, Bull. et mém. de la soc. de Chir. 1900. Nr. 19. — K. Haegler, Händereinigung, Händedesinfektion und Händeschutz. Basel 1900. — König und Blumberg, Vgl. Untersuchungen über den Wert der mechan. und Ahlfeld'schen Alkoholdesinfektion gegenüber der Desinfektion etc. Münch. med. Wochenschr. 1900. Nr. 29—30. — Paul und Sarwey, Experimental-

untersuchungen über Händedesinfektion. Münch. med. Wochenschr. 1900. Nr. 27—31. — Mohaupt, Beiträge zur Frage nach der Bedeutung der Hautdrüsensekretion auf den Sterilisationseffekt bei der Hautdesinfektion. Deutsche Zeitschr. f. Chir. 1900. Bd. 58. H. 1—2. — Paul und Sarwey, Händedesinfektion. Münch. med. Wochenschr. 1901. Nr. 12—27 und 38. — Lübbert, Ueber die Desinfektion der Hände. Militärärztl. Zeitschr. Nr. 10. 11. — Ahlfeld, Die Desinfektion der Hand des Geburtshelfers und Chirurgen. 1901. — Schuhmacher, Beitrag zur Frage der Desinficierbarkeit der Haut. Diese Beiträge 1901. Bd. 29. H. 3. — Linser, Ueber Gewebsläsionen und die durch sie erzeugte Prädisposition für Infektion. Deutsche Zeitschr. f. Chir. 1899. Bd. 51. H. 5—6. — Schloffer, Ueber Wundsekret und Bakterien bei der Heilung per primam. Langenbeck's Archiv 1898. Bd. 57. H. 2. — v. Bergmann, Die Behandlung der akut progredienten Phlegmone. Berlin 1901. Hirschwald. — Jordan, Ueber die Aetiologie des Erysipels und sein Verhältnis zu den pyogenen Infektionen. Münch. med. Wochenschr. 1901. Nr. 35. — Klemm, Ueber das Verhältnis des Erysipels zu den Streptomykosen sowie über die Epidemiologie derselben. Mitteil. aus den Grenzgeb. 1901. Bd. 8. H. 3. — Tavel, Ueber Wunddiphtherie. Deutsche Zeitschr. f. Chir. 1901. Bd. 61. H. 5—6. — Bernard, Recherches critiques sur les épidemies de streptococcie. Revue de méd. 1901. — Credé und Beyer, Silber und Silbersalze als Antiseptica. Leipzig 1896. — Credé, Vortrag über Silbersalze. Deutscher Chirurgenkongress 25. — Meyer, Zur antisept. Kraft der Credé'schen Silbersalze. Centralbl. f. Chir. 1897. Nr. 3. — Stromeyer, Die therapeut. Erfolge mit Ungu. arg. colloid. Credé. Münch. med. Wochenschr. 1900. Nr. 31. — Brunner, Ueber das lösl. Silber und seinen therap. Wert. Fortschr. der Med. 1900. Nr. 20. — Lévai, Experiment. Untersuch. über die Wirk. dil. Chemikalien auf das lebend. Gewebe mit bes. Rücksicht auf die Carbolgangrän. Pester med. chir. Presse. 1897. Bd. XXXIII. — v. Bruns und Honsell, Ueber die Anwendung reiner Carbolsäure bei sept. Wunden und Eiterungsproc. Langenbeck's Archiv. 1901. Bd. 64. H. 1. — Rosenberger, Ursachen der Carbolgangrän. Diss. Würzburg. 1901. — Haberda, Die bisher beobachteten Lysolvergiftungen und gewaltsame Tötung durch Lysol. Wien. klin. Wochenschr. 1896. S. 289. — Schmidt, Die Desinfektionskraft antisept. Streupulver etc. Centralbl. f. Bakteriol. 1897. Nr. 5—15. — Hültl, Az újabb vegyi desinficiensek. Orvosi hetilap. 1901. S. 31-36. — Eicken, Ueber die Desinfektion inficierter Wunden. Diese Beiträge. 1899. Bd. 24. H. 2. — Paul und Krönig, Ueber das Verhalten der Bakterien zu chemischen Reagentien. Zeitschr. f. physiol. Chemie. Nr. 12. S. 414. — Dies., Die gesetzmässigen Beziehungen zwischen Lösungszustand und Wirkungswert der Desinfektionsmittel. Münch. med. Wochenschr. 1897. Nr. 12. — Dies., Die chemische Grundlage der Lehre von der Giftwirkung und Desinfektion. Zeitschr. f. Hyg. u. Inf.-Krkh. Bd. 25. H. 1. — Höber, Ueber die Hydroxylionen des Blutes. Arch. f. die ges. Physiol. 81 vol. — Locke, Die Wirkung der Metalle des Blutplasmas und verschiedener Zucker auf das isolierte Säugetierherz. Centralbl. f. Physiol. Bd. XIV. H. 26. S. 670.

BEITRÄGE

ZUR

KLINISCHEN CHIRURGIE

MITTEILUNGEN AUS DEN CHIRURGISCHEN KLINIKEN

ZU

Amsterdam Basel Breslau Budapest Freiburg Genua Graz Heidelberg Königsberg Leipzig München Prag Rostock Strassburg Tübingen Würzburg Zürich

UND DEN CHIRURGISCHEN ABTEILUNGEN

DES

Städtischen Krankenhauses Dresden Frankfurt a. M. Karlsruhe Nürnberg Stettin Augusta-Hospitals in Berlin Allgemeinen Krankenhauses in Hamburg Diakonissenhauses in Freiburg i. B. und Stuttgart Karl-Olga-Krankenhauses in Stuttgart Kantonsspitals in Münsterlingen Landkrankenhauses in Hanau Allerheiligen-Hospitals in Breslau

Herausgegeben von

O. v. **Angerer** (München) B. v. **Beck** (Karlsruhe) C. **Brunner** (Münsterlingen) P. v. **Bruns** (Tübingen) O. v. **Büngner** (Hanau) V. **Czerny** (Heidelberg) C. **Garrè** (Königsberg) C. **Göschel** (Nürnberg) E. **Goldmann** (Freiburg i. B.) V. v. **Hacker** (Graz) O. **Hildebrand** (Basel) F. **Hofmeister** (Stuttgart) P. **Kraske** (Freiburg i. B.) F. **Krause** (Berlin) R. U. **Kroenlein** (Zürich) H. **Kümmell** (Hamburg) O. **Lanz** (Amsterdam) H. **Lindner** (Dresden) O. **Madelung** (Strassburg) J. v. **Mikulicz** (Breslau) W. **Müller** (Rostock) G. F. **Novaro** (Genua) J. **Réczey** (Budapest) L. **Rehn** (Frankfurt a. M.) O. **Riegner** (Breslau) C. **Schönborn** (Würzburg) K. **Steinthal** (Stuttgart) F. **Trendelenburg** (Leipzig) A. **Wölfler** (Prag)

Redigiert von

P. v. BRUNS

VIERZIGSTER BAND

Zweites Heft.

MIT 1 ABBILDUNG IM TEXT UND 6 TAFELN.

TÜBINGEN

VERLAG DER H. LAUPP'SCHEN BUCHHANDLUNG

1903.

Alle Rechte vorbehalten.

DRUCK VON H. LAUPP JR IN TÜBINGEN.

INHALT.

Seite

Aus dem Allgemeinen Krankenhause zu Hamburg-Eppendorf.

VIII. Thrombosen und Embolien nach Laparotomien. Von Dr. G. Albanus, früherem Volontärassistent 311

Aus der Königsberger chirurgischen Klinik.

IX. Beiträge zur Magenchirurgie. Von Dr. R. Stich, Assistenzarzt der Klinik 342

Aus der Leipziger chirurgischen Klinik.

X. Ein Fall von multiplen Knochencysten. Von Dr. H. Heineke, Assistent der Klinik. (Hierzu Taf. VIII) 481

Aus dem Kantonsspital Münsterlingen.

XI. Zu den retropharyngealen Tumoren. Bemerkungen zu der Arbeit von Hellendall in diesen Beiträgen Bd. 39. S. 666. Von Dr. Conrad Brunner 499

Aus der Tübinger chirurgischen Klinik.

XII. Ueber das Hygrom der Bursa trochanterica profunda. Von Dr. Oskar Lipffert 503

Aus der Tübinger chirurgischen Klinik.

XIII. Ueber Unfälle durch landwirtschaftliche Maschinen und ihre Verhütung. Von Dr. B. Honsell, Privatdocent und Assistenzarzt 516

Aus der Freiburger chirurgischen Klinik.

XIV. Ueber Entstehung und Verbreitungsart der Bauchfellentzündungen. Mit besonderer Berücksichtigung der vom Wurmfortsatz ausgegangenen Entzündungen. I. Von Dr. P. Meisel, Privatdocent und Assistenzarzt. (Hierzu 1 Abbildung und Taf. IX—XIII) 529

AUS DEM

ALLGEMEINEN KRANKENHAUSE
ZU HAMBURG-EPPENDORF.

I. CHIRURG. ABTEILUNG: OBERARZT DR. KÜMMELL.

VIII.

Thrombosen und Embolien nach Laparotomien.

Von

Dr. G. Albanus,
früherem Volontärassistent.

Vom 1. November 1895 bis Ende Dezember 1901 kamen auf der 1. chirurgischen Abteilung des Neuen Allgemeinen Krankenhauses zu Hamburg-Eppendorf 1140 Laparotomien zur Ausführung.

Wenn auch alle diese Laparotomien wegen ganz verschiedener Erkrankungen vorgenommen wurden, die den Körper in verschiedenem Grade schon vor der Operation beeinflusst hatten, so führt doch jede Laparotomie an sich Zustände für den Körper herbei, die ein gemeinsames schädigendes Moment bilden, welches das Entstehen von Thrombosen und Auftreten von Embolien möglicherweise, wie unten näher ausgeführt werden wird, begünstigt. Wir hielten es deshalb für gerechtfertigt, nachdem schon frühere Arbeiten (siehe unten) die Zahl der Thrombosen und Embolien bei einzelnen Erkrankungen gebracht haben, die Krankenblätter der 1140 Laparotomierten daraufhin durchzusehen, wie oft sich nach der Operation Thrombosen einstellten und welche von diesen zu Embolien führten.

Bezüglich der gefundenen Anzahl der Thrombosen nach Laparotomien möge von vornherein folgendes bemerkt sein: Da sich die Laparotomierten unter ganz besonderen Verhältnissen nach der Ope-

ration befinden, so werden oft leichtere Thrombosen der unteren Extremitäten oder Thrombosen der Unterleibsorgane bei dem meist schweren Allgemeinzustand der Kranken keine auffallenderen Symptome gezeigt haben und so nicht notiert worden sein. Die gefundene Anzahl der Thrombosen nach den 1140 Laparotomien wird also eher zu niedrig sein.

Bezüglich des Einrechnens mancher Fälle zu den Thrombosen konnte man zweifelhaft sein: denn es gab Fälle, wo bei Lebzeiten keine Erscheinungen einer Thrombose aufgetreten waren, aber durch die Sektion eine frische Lungen-Embolie als Todesursache gefunden oder wo bei anderer Todesursache nebenbei eine Embolie einer kleineren Lungenarterie oder ein Lungeninfarkt so alt wie die Laparotomiewunde entdeckt wurde. Entweder liessen sich als Ursache dieser drei Sektionsbefunde der Lunge wirklich Thrombosen finden: dann war natürlich die Zugehörigkeit zu den Thrombosenfällen klar, oder das Suchen nach Thrombosen war vergeblich: dann musste als Ausgangspunkt des betreffenden Embolus resp. Infarktes irgendwo eine Thrombose angenommen werden, und es wurden diese Fälle mit zu den Thrombosen gerechnet.

Es fanden sich im Ganzen nach den 1140 Laparotomien 53 Fälle mit Thrombosen, was einem Procentsatz von 4,64 gleichkommt.

Diese Zahl stimmt annähernd mit jener überein, die Sonnenburg[1]) auf dem Chirurgenkongress zu Berlin als Zahl der Thrombosen nach Appendicitis-Operationen angab, nämlich 5%.

Fragt man nach den möglichen Ursachen des Eintrittes von Thrombosen nach Laparotomien, so muss man bezüglich allgemeinerer Einwirkungen, die schon vor der Operation bestehen können, zunächst zwei Gruppen von Erkrankungen scheiden, septische und nicht septische.

Bei septischen Erkrankungen wird der zu operierende Körper von vornherein durch die Bakterien resp. Toxine besonders angegriffen sein; ganz anders als wenn diese Schädigungen fehlen und z. B. eine gutartige Geschwulstbildung irgend eines Organes den Anlass zur Operation gegeben hat. Allerdings muss bei den Geschwülsten bedacht werden, dass bei bösartigen specifische Wirkungen auf den Allgemeinzustand beobachtet werden. Diese specifische, schädigende Wirkung müsste also hier mit in Betracht gezogen werden.

Eine solche allgemeine Wirkung kann sich, wie bekannt, ins-

1) Sonnenburg, 31. Versammlung der Deutschen Gesellschaft f. Chir. 2.—5. April 1902, Berlin.

besondere auf Herz, Gefässe oder Blut selbst erstrecken: wenn auf den Herzmuskel, so kann Herzschwäche und damit marantische Thrombose die Folge sein; wenn auf die Gefässe, so kann eine Veränderung der Gefässwände hervorgerufen werden, die bekanntlich die Thrombenbildung begünstigt, und wenn auf das Blut, so kann seine normale Zusammensetzung leiden, und damit können begünstigende Einflüsse für die Gerinnung entstehen.

Schliesslich können die Bakterienleiber selbst ein Gefäss verstopfen und dadurch thrombosieren.

Septische Erkrankungen werden also möglicherweise, wenn in ihrem Verlauf eine Laparotomie nötig wird, eher eine Thrombose zeigen als die nichtseptischen Erkrankungen. Aber auch bei diesen spielen oft gleich zu besprechende, die Thrombose begünstigende Momente vor der Operation mit, wie es in der Art der eine Laparotomie bedingenden Erkrankungen liegt.

Im allgemeinen lassen sich die näheren Ursachen, die bei Laparotomien sowohl bei septischen als nichtseptischen Erkrankungen zur Thrombose führen können, wie folgt, einteilen:

I. Ursachen, die schon vor der Operation eine Erschwerung des venösen Abflusses herbeiführen und somit besonders eine Disposition für Thrombose schaffen, wenn dazu noch die Einflüsse der Laparotomie selbst treten.

Hierin gehören selbstredend Veränderungen des Herzens (Klappenfehler, Myodegeneratio, Hypoplasia cordis — siehe unten ein Fall) und der Gefässe (Varicen — siehe Lennander[1]), sowie des Blutes.

Viele Laparotomierte haben schon vor der Operation ein langes Krankenlager hinter sich und sind körperlich sehr erschöpft, die Kräfte ihres Herzens sind auch geschwächt und somit ist der Druck im gesamten Blutkreislauf herabgesetzt (Lennander, siehe oben). Sie werden also zur marantischen Thrombose neigen.

Dann bringt eine Schädigung des Herzmuskels die psychische Erregung, in die naturgemäss oft die Kranken, soweit sie bewusst sind, durch die Aussicht einer schweren Operation versetzt werden.

Der besondere Einfluss von Toxinen bei eitrigen Processen auf den Herzmuskel, wie das bei Perityphlitis Oppenheim[2]) anführt, wurde schon oben erwähnt. Dieser Einfluss wird natürlich auch bei anderen Erkrankungen als nur Perityphlitis mitspielen.

Ferner sind die Momente zu berücksichtigen, die mechanisch

1) Centralbl. f. Chir. 1899. Nr. 19.
2) Berlin. klin. Wochenschr. Nr. 5.

eine Erschwerung des venösen Abflusses, vor allem von den unteren Extremitäten verursachen können. Es wären da zu erwähnen: die eventuell schon vor der Operation langandauernde Rückenlage (Lennander, siehe oben), Tumoren der Organe des Abdomens (Gerulanos[1]): Druck eines grossen, nicht eingeklemmten Bruches auf den Plexus pampiniformis); bei gynäkologischen Fällen Druck von Tumoren, Ovarialcysten, Myomen, Flüssigkeitsansammlungen, Abscesse im Abdomen (Oppenheim, beim perityphlitischen Abscess Kompressionsthrombosen in der Umgebung von Entzündungsherden), Meteorismus, die alle denselben Effekt, wie oben erwähnt, haben.

Bei septischen Erkrankungen wäre vielleicht auch zu denken an die auftretenden Milzschwellungen, die ebenfalls etwas den Druck im Abdomen steigern können.

II. Ursachen, die die Operation selbst bringt: die nicht ganz zu vermeidende Abkühlung der geöffneten Bauchhöhle und ihre Schädigung auf die Gefässwände.

Die bei einzelnen Operationen nicht vermeidbaren, event. besonders starken Gefässzerrungen, namentlich wenn Verklebungen des Peritoneums sich gebildet haben[2]),

Dann darf nicht vergessen werden, dass jeder chirurgische Eingriff an sich durch Trennung von Gefässen Thromben in den Stümpfen herbeiführt. Auch auf ihre Rechnung kommen Lungenembolien, dann ganz besonders, wenn eine Infektion und Erweichung des Thrombus stattgefunden hat.

Es würde zu weit führen darauf einzugehen, wie Thromben aus dem Pfortadersystem z. B. bei eingeklemmten Brüchen, vgl. Gerulanos[3]), Lungenerkrankungen hervorrufen und wie oft Lungenerkrankungen nach Operationen kleinen Embolien ihre Entstehung verdanken. Es sollen hier mehr die Embolien durch grössere Pfröpfe zusammengestellt werden.

III. Ursachen, die durch die Narkose entstehen: jeder Chloroformnarkose ist eine Schädigung des Herzmuskels nicht abzusprechen; bei der Laparotomie ist aber besonders eine tiefe Narkose der vollkommenen Entspannung der Bauchmuskeln wegen nötig.

Auch die Aethernarkosen können nach Riedel[4]) Herzschädigungen bringen. Der Herzmuskel ist durch den Aether nach der

1) Deutsche Zeitschr. f. Chir. 57. 1900.
2) Oppenheim, Berlin. klin. Wochenschr. Nr. 5. 1902.
3) Deutsche Zeitschr. f. Chir. 57. 1900.
4) Langenbeck's Archiv. Bd. 66.

Operation überanstrengt, da während der Narkose eine verstärkte Herzaktion bestand, so dass bei kurz nach der Operation eintretenden Thrombosen der Aether eine Rolle spielen kann.

IV. Bringt die Nachbehandlung aller Laparotomierten Verhältnisse mit sich, die den Eintritt von Thrombosen begünstigen können: zunächst kann ein Verband, wenn er auch nicht besonders fest zu sitzen braucht, den Druck im Abdomen steigern, den Blutabfluss von den unteren Extremitäten erschweren (Lennander, siehe oben).

Dann erschwert die andauernde ruhige Rückenlage nach der Operation (Lennander, siehe oben) sehr die Cirkulation in den unteren Extremitäten.

Ausserdem tritt leicht nach Laparotomien ein mehr weniger starker Meteorismus, wie Lennander ebenfalls angiebt, auf, der mit die Vermehrung des Druckes im Abdomen und so die Entstehung von Thrombosen begünstigt.

V. Gibt die topographische Lage der Gefässe im Abdomen begünstigende Momente ab, die bei der nach der Laparotomie nötigen Bettruhe einwirken können, event. natürlich auch schon vor der Operation ihren Einfluss geltend machen konnten.

So soll nach Lennander eine Koprostase in der Flexura sigmoidea auf die Vena iliaca sinistra drücken können und so den Abfluss erschweren. Und so soll nach Riedel[1]) und Gerhardt[2]), besonders die linke Vena iliaca vermöge ihrer topographischen Lage zu den Arterien der Bauchhöhle einem dreifachen mehr oder weniger rechtwinklig erfolgenden Arteriendrucke unterworfen sein und damit ganz besonders ungünstig liegen gegenüber der Vena iliaca dextra, die nur einem einfachen und zwar unter spitzem Winkel erfolgenden Arteriendrucke ausgesetzt ist.

Nachdem so eine Reihe von Möglichkeiten zur Erklärung von der Entstehung der Thrombosen nach Laparotomien zusammengestellt sind, sollen sie bei Betrachtung der einzelnen Rubriken der grossen Tabelle berücksichtigt werden.

Dass gegenüber einer Statistik von Laparotomien, die wegen den verschiedensten Erkrankungen ausgeführt wurden, bei einer Statistik, die nur Erkrankungen am Wurmfortsatz zur Grundlage hat,

---

1) Langenbeck's Archiv. Bd. 66.

2) Sammlung klin. Vorträge von Volkmann Nr. 31: „Der hämorrhagische Infarkt".

die gefundene Anzahl der Thromboseu eine etwas grössere ist, hat nun nichts Auffälliges, da es sich nach dem unter I Angeführten nur um septische Erkrankungen handelt. Es kommt allerdings gerade bei Wurmfortsatzerkrankungen nach Oppenheim noch als schädigendes Moment eine schlechtere Ernährung des Herzens hinzu, wie unten gleich angeführt wird — aber auch die anderen Erkrankungen, die zur Laparotomie drängten, bieten die eine oder andere besondere Schädigung, so dass sich gerade das Bestehen der erwähnten Schädigung bei Perityphlitis bei der Allgemeinbetrachtung aller Laparotomierten ausgleichen dürfte. Jedenfalls ist bemerkenswert, dass die gefundenen Zahlen sich procentualiter so nahe kommen. Die Annahme wird daher gestützt, dass bei allen Laparotomien gewisse gemeinsame Schädigungen von ähnlicher Art und Grösse vorliegen müssen, die die Bildung von Thrombosen begünstigen.

Die gefundenen 53 Thrombosen verteilen sich auf folgende Geschwülste, die die Laparotomie nötig machten:

Carcinome 18, Fibrosarkome 1, Myomata uteri 3, Ovarialcysten 4. Summa: 26.

Eitrige Processe waren, abgesehen davon, dass viele Carcinome zu Eiterung Anlass geben, vorhanden:

Pyosalpingitiden 6, Erkrankungen des Wurmfortsatzes 10, Leberabscess 1, Peritonitis 1. Summa 18.

Die Zahl der Thrombosen nach Perityphlitiserkrankungen muss als eine sehr hohe bezeichnet werden: Von den gefundenen 53 Thrombosen sind allein 10 nach Wurmfortsatzoperationen aufgetreten. Zu diesen Appendixerkrankungen kommen, wie Oppenheim[1]) angiebt, besondere Schädlichkeiten ausser den toxischen in Betracht durch die mehr oder minder ausgebreitete Peritonitis, die einen Hochstand des Zwerchfells hervorruft, „welcher bei der geringen Ausdehnungsfähigkeit des Thorax die diastolische Ausdehnung des Herzens wesentlich einschränkt, wodurch das Herz zu wenig Blut aus den Venen erhält und zu wenig in die Arterien treibt, somit sich selbst schlecht ernährt".

Wenn auch diese Zahlen, da nicht die Gesamtzahl der einzelnen Erkrankungen, die zur Laparotomie drängten, mit aufgenommen wurden, nur einen relativen Wert haben, so muss doch die Zahl 18 von 53, die die septischen Erkrankungen angiebt, durch ihre Grösse (33,96 %) auffallen. Wie Oppenheim die beim akuten Pe-

1) Berlin. klin. Wochenschr. Nr. 5.

rityphlitisanfall auftretenden eben genannten Schädlichkeiten auf das Herz auch bei chronischen Appendixerkrankungen angeschuldigt wissen will, wo öftere Attaquen das Herz in genannter Weise schädigen und „sogenannte Herzneurosen, welche durch Palpitationen und Arythmien charakterisiert waren", hervorriefen, so wird man wohl nicht fehlgehen, wenn man diese selben Schädigungen bei den in der Tabelle vorhandenen 6 Pyosalpingitiden, 1 Leberabscess und 1 Peritonitis mit als Ursache annimmt: denn abgesehen davon, dass gerade bei der Peritonitis der Meteorismus und beim Leberabscess die Vergrösserung der Leber noch besonders eine Drucksteigerung im Abdomen herbeigeführt haben mögen, müssen doch auch die genannten schädigenden Momente (Toxinwirkung und Zwerchfellhochstand) bei den 6 Pyosalpingitiden als Ursache für eine Herzschädigung mit gefürchtet werden, da sie, wenn auch nur in geringer Grösse vorhanden, doch länger einwirken können; ebenso kommt natürlich die manchmal stärkere Vergrösserung der Tuben bei Pyosalpinx als weiteres schädigendes Moment mit in Betracht.

Bei der Zahl der Geschwülste, 26 oder 49 % der Thrombosen, spielt sicher bei den Myomen des Uterus und Ovarialcysten, die auch in relativ hoher Zahl vertreten sind, der erhöhte Abdominaldruck mit seinen schädlichen Folgen eine grosse Rolle bei der Bildung der Thrombosen. Und bei den Carinomen muss, ausserdem dass viele auch durch ihre Grösse den Druck im Abdomen erhöht und so Venenstauung hervorgerufen haben werden, vor allem die specifische Kachexie mit ihrem schädigenden Einfluss auf den Zustand des Körpers, insbesondere des Herzmuskels betont werden.

Es verteilen sich die 53 gefundenen Thrombosen auf folgende Erkrankungen:

Erkrankungen des Darmtraktus = 22:

I. Carcinoma oesophagi 1.

II. Erkrankungen des Magens 8, Carcinoma ventriculi 6, Ulcus ventriculi 1, Pylorusstenose 1.

III. Erkrankungen des Wurmfortsatzes 10: Perityphlitis 3, Perityphlitis recid. oder chronica 4 (darunter 1 Fall mit Pyosalpinx), Paratyphlitis 3.

IV. Erkrankungen der unteren Darmabschnitte 3: Carcinoma coeci 1, Carcinoma coli desc. 1, Carcinoma recti 1.

Erkrankungen der Leber mit Anhängen 7: Leberabscess 1, Carcinoma hepatis et vesicae fell. 1, chronischer Icterus 1, Erkrankungen der Gallenblase 4, Erkrankungen des Bauchfelles 2.

Ileus. Perforationsperitonitis 1, tuberkulöse Peritonitis 1, 2 allge-

meine Carcinomerkrankungen des Abdomens, 1 Fibrosarkom der Bauchdecken.

Erkrankungen des weiblichen Genitale 19: Carcinoma ovarii 3, Carcinoma uteri et ovarii 1, Carcinoma uteri 1, Pyosalpinx 5 (+ 1 mit gleichzeitiger Perityphlitis recidiva), Ovarialcyste 4, Myoma uteri 3, Prolapsus uteri 1, Graviditas extrauterina 1.

Am stärksten vertreten sind die Erkrankungen am Darmtraktus. Man muss aber bedenken, dass hier die absolute Zahl der Krankheiten, wegen deren die Laparotomien ausgeführt wurden, mitsprechen wird, da natürlich Laparotomien gerade wegen Erkrankungen am Darmtraktus sehr oft ausgeführt werden müssen.

Fast eben so häufig entstanden nach Krankheiten am weiblichen Genitale nach der Operation Thrombosen, was aber auch nichts Auffallendes hat, da am Hamburg-Eppendorfer Krankenhause in gleicher Weise gynäkologische Operationen wie allgemein chirurgische zur Ausführung kommen.

Dagegen fällt bei der doch immerhin seltenen Leberaffektion die Zahl 7 als besonders gross auf. Wahrscheinlich hängt das — wenigstens bei den Erkrankungen der Gallenblase — mit der grösseren Schwierigkeit und längeren Dauer der Operationen an der Gallenblase zusammen. (Grössere Schädigung des Herzens und der Gefässe.)

Die einzelnen Operationen waren:

6 Probelaparotomien (1 wegen tuberkulöser Peritonitis), 1 Laparotomie und Congelatio hepatis wegen Carcinom, 1 Laparotomie wegen Leberabscess, 3 Operationen an der Gallenblase, 1 Uebernähung eines Ulcus ventriculi, 1 Magenfistel, 6 Gastroenterostomien, 1 Dünndarmfistel, 10 Operationen am Processus vermiformis, 1 Darmresektion, 1 Anus praeternaturalis, 1 Resectio recti, 5 Exstirpationen der Ovarien, 6 Amputationen der Adnexe, 6 Amputationen des Uterus und der Adnexe, 1 Laparotomie nach Ventrifixatio uteri, 1 Exstirpation einer graviden Tube, 1 Eröffnung der Bauchhöhle bei Exstirpation eines Fibrosarkoms der Bauchdecken.

Dass besonders Zerrungen an den Gefässen für die Entstehung von Thromben nicht ohne Bedeutung sind, wurde oben erwähnt. Deshalb könnte man glauben, ganz besonders schwierige Operationen hier verzeichnet zu finden: es sind aber alle diese einzelnen Operationen bezüglich ihrer Schwierigkeit nur sehr schwer ohne Weiteres mit einander zu vergleichen. Interessant ist nur, dass auch eine ziemlich hohe Zahl von Thrombosen nach einfachen Probelapa-

rotomien eintrat, dass 3 Operationen an der Gallenblase, einer im Vergleich zu den anderen sicher nicht häufig vorgenommenen, aber desto schwierigeren Operation, angeführt werden mussten, und dass auch nach einer wegen eines Carcinoms der Leber vorgenommenen partiellen Congelatio hepatis eine Thrombose vorkam. Dass die 10 Operationen am Wurmfortsatz in solcher Höhe auffallen, ist nach dem oben Gesagten, wonach bei dieser Erkrankung besondere Momente mitspielen, erklärlich.

Die Zeitdauer der einzelnen Operationen (bei 34 war eine nähere Zeitbestimmung vorhanden) verhält sich folgendermassen:

Bei Fall Nr. 52 dauerte die Operation 30 Minuten, bei Nr. 24 33 Minuten, bei Nr. 6, 13, 25, 30, 39 40 Minuten, bei Nr. 11, 19, 20, 26 45 Minuten, bei Nr. 3, 7, 47 50 Minuten, bei Nr. 8 und 43 55 Min., bei Nr. 2, 18, 27, 34, 45 60 Minuten, bei Nr. 9 65 Minuten, bei Nr. 17 und 38 70 Minuten, bei Nr. 31 und 46 75 Minuten, bei Nr. 12 und 37 80 Minuten, bei Nr. 50 90 Minuten, bei Nr. 10 und 35 100 Minuten, bei Nr. 49 115 Minuten, bei Nr. 48 120 Minuten, und schliesslich bei Nr. 33 130 Minuten.

Ueber die Hälfte der Operationen dauerte 60 Minuten oder darüber, keine unter einer halben Stunde; jedenfalls ein Beweis, dass überall schwere Operationen vorlagen, die einen um so grösseren Eingriff auf den Körper darstellten, als es sich bei ihnen um die Eröffnung der Bauchhöhle und Arbeiten in derselben handelte. Darin allein kann man genügend schädigende Momente erblicken. Es kommen also gerade bei längeren Operationen in Betracht: die stärkere Giftwirkung des Narcoticum's, das längere Arbeiten in der Leibeshöhle (stärkere Alteration der Gefässwände) und die eventuell stärkere Abkühlung der Leibeshöhle, die sich wohl einschränken, aber nicht ganz vermeiden lässt.

Im Allgemeinen wird in Hamburg-Eppendorf die Chloroformnarkose bevorzugt.

Bei unseren Fällen wurden bei Fall Nr. 30 18 gr Chloroform gebraucht, bei Nr. 24 22 gr, bei Nr. 13, 26, 39 25 gr, bei Nr. 52 30 gr, bei Nr. 2, 11, 19, 46 35 gr, bei Nr. 40 37 gr, bei Nr. 7, 27 38 gr, bei Nr. 3, 8 34 40 gr, bei Nr. 43 42 gr, bei Nr. 6, 17, 31 45 gr, bei Nr. 9, 45, 47 50 gr, bei Nr. 18 55 gr, bei Nr. 12 und 50 75 gr, bei Nr. 49 80 gr und bei Nr. 48 105 gr. Gemischte Narkosen wurden nur bei Bedarf angewandt. Von unseren Fällen nur bei Nr. 25 mit 31 gr Chloroform und 25 gr Aether, bei Nr. 33 mit 10 gr Chl. und 210 gr Aether, bei Nr. 35 mit 50 gr Chl. und 35 gr Aether und bei Nr. 38 mit 25 gr

Chloroform und 180 gr Aether. Aether allein kam nur bei 2 Fällen zur Anwendung bei Nr. 10 mit 380 gr, und bei Nr. 20 mit 200 gr.

Betrachtet man die angewandten Chloroformmengen, so zeigt sich, dass nur bei wenig Fällen über 50 Gramm verbraucht wurde. Das ist im Verhältnis zu den lang dauernden Operationen ziemlich wenig; einen Einfluss werden aber natürlich auch diese Chloroformdosen bei der eventuellen Schädigung des Herzens haben. Bei den gemischten Narkosen ist von vornherein der Zustand des Herzens etwas bedenklich gewesen, wie sich das in der Zuziehung des Aethers dokumentiert (z. B. Fall 33). Wo Aether allein gebraucht wurde — in unseren Fällen recht selten —, da wird eine besondere Schwäche, wie sie bei den betreffenden vorliegenden Erkrankungen erklärlich ist, schon vorhanden gewesen sein. Ausserdem wäre aber auch die Riedel'sche Ansicht [1]) von der nach der Operation eintretenden Schädigung des Herzens bei Aether mit in Betracht zu ziehen, allerdings ist die Thrombose nicht sofort nach der Operation, wie es nach Riedel eintreten kann, in den beiden entsprechenden Fällen aufgetreten.

Bei 39 Fällen waren nähere Angaben über den Eintritt der Thrombosen notiert.

Bei Fall Nr. 14, 35, 41, 45, 50 wurde die Thrombose am 1. Tag bemerkt, bei Fall 9, 28, 31 am 2. Tag, bei Nr. 10 am 4. Tag, bei Fall 24 und 26 am 5. Tag, bei Fall 2, 3, 8, 22 und 23 am 6. Tag, bei Fall 38 am 8. Tag, bei Fall 6, 16 und 18 am 9. Tag, bei Fall 15, 21 (ausserdem noch eine Thrombose am 20. Tag) und 30 am 10. Tag, bei Fall 1, 11 und 19 am 11. Tag, bei Fall 29 am 12. Tag, bei Fall 7 am 13. Tag, bei Fall 20 (ausserdem noch eine Thrombose am 16. Tag) und 25 am 14. Tag, bei Fall 17, 20 und 32 am 16. Tag, bei Fall 27 am 18. Tag, bei Fall 21 am 20. Tag, bei Fall 43 am 23. Tag, bei Fall 12 am 24. Tag, bei Fall 13 am 35. Tag und endlich bei Fall 53 am 40. Tag.

Bei den sofort nach der Operation sich entwickelnden Thrombosen ist sicher die Inanspruchnahme des Herzens durch die Narkose stark beteiligt, wenigstens insofern es sich um Thrombosen der untern Extremitäten handelt. Zu dieser Kategorie müssen die Fälle vom 1. und 2. Tag ausser Fall 41 und 31 gezählt werden; es lagen bei ihnen allen Thrombosen der untern Extremitäten vor. Dann zeigt der 6. Tag besonders viel Thrombosen, und ebenso traten am 9.—16. Tag öfters Thrombosen auf. Man wird wohl nicht fehlgehen, wenn man diese Thrombosen als Spätthrombosen — natürlich nur mit Vorbehalt bei der Fülle anderer möglicher Ursachen —

1) Langenbeck's Archiv. Bd. 66.

nach dem Vorgange von Lennander, dem Riedel zustimmt, ansieht, deren Ursache besonders in der ruhigen horizontalen Rückenlage liegt. Bei den ganz spät eintretenden Thrombosen, wie erst am 35. und 40. Tag, mögen wohl noch andere Ursachen mitgespielt haben, die schwer aufzufinden sind, von denen aber bei Fall 53, der am 40. Tag die Thrombose bekam, der schlechte Allgemeinzustand (Phthisis pulmonum) eine solche gewesen sein kann.

Riedel[1]) hält eine Statistik über linksseitige Thrombose gegenüber rechtsseitiger nach rechtsseitiger Operation für sehr erwünscht. Seine Ansicht wurde schon oben bei der Besprechung der topographischen Verhältnisse der Gefässe im Abdomen erwähnt. Es liessen sich in diesem Sinne 38 Fälle zusammenstellen, und es galt als positiv im Sinne Riedel's der Fall, wo die betreffende Operation in der rechten Bauchseite oder auch z. T. in der Mitte stattfand und eine linksseitige Thrombose der untern Extremitäten eintrat; als bedingt positiv die Fälle, wo bei linksseitiger Operation links eine Thrombose auftrat, denn bei anderer Lage der Verhältnisse hätte die rechte untere Extremität bevorzugt werden können; als unbestimmt (+ —) jene Fälle, wo beide untern Extremitäten betroffen waren, und endlich als negativ (—) die Fälle, wo bei rechtsseitiger Operation oder mehr in der Mitte des Abdomens die rechte untere Extremität betroffen wurde. In der folgenden Zusammenstellung soll zuerst immer Krankennummer, Operationsseite, dann Thrombosenseite und zuletzt das negative oder positive Resultat im Sinne Riedel's angegeben werden:

Fall	1	Paratyphlitis R.:	Schenkelvenenthrombose R.	=	—
„	2	Ovarialcyste L.:	Schenkelvenenthrombose L.	=	—
„	3	Carcin. ovarii sin.:	Beide Beine	= +	—
„	4	Perityphlitis R.:	L. Bein	= +	
„	5	Perityphlitischer Abscess R.:	L. Bein	= +	
„	6	Abscessus hepatis R.:	R. Bein	=	—
„	7	Perityphlitis R.:	R. Bein	=	—
„	8	Cystoma ovar. sin.:	Beide Beine	= +	—
„	9	Probelaparotomie:	Linke Wade	= +	
„	10	Amputatio uteri:	R. Bein	=	—
„	11	Appendicitis:	R. Bein	=	—
„	12	Fibrosarkom der Bauchdecken:	L. Bein	= +	
„	13	Perityphlitis R.:	L. Bein	= +	
„	14	Carcinoma ventriculi:	R. Bein	=	—
„	15	Carcinoma uteri et ovarii:	L. Bein	= +	

1) Langenbeck's Archiv. Bd. 66.

Fall 16	Doppelseitige Ovarialcyste:	R. Schenkelvenenthrombose	=	—	
„ 17	Pyosalpinx duplex, Appendicitis chron.:	L. Schenkelvenenthrombose	=	+	
„ 18	Cholecystotomie:	L. Unterschenkel	=	+	
„ 19	Pyosalpinx sin.:	L. Schenkelvene	=	+	bedingt.
„ 20	Chron. Icterus, Laparotomie:	Bds. Schenkelvene	=	+	—
„ 21	Salpingitis chron. dupl.:	Bds. Schenkelvene	=	+	—
„ 22	Ulcus ventriculi perfor.:	R. Bein	=		—
„ 23	Carcinoma pylori:	L. Schenkelvene	=	+	
„ 24	Extrauteringravidität:	Beide Beine	=	+	—
„ 25	Cystoma ovarii:	Beide Beine	=	+	—
„ 26	Pyosalpinx dupl.:	Beide Beine	=	+	—
„ 27	Myom. uteri:	L. Bein	=	+	
„ 28	Perityph. recid.	Beide Beine	=	+	—
„ 29	Carcinoma recti:	L. Bein	=	+	bedingt.
„ 30	Carcinoma pylori:	L. Schenkelvene	=	+	
„ 32	Salpingitis dupl.:	Beide Beine	=	+	—
„ 35	Myom. uteri:	L. Schenkelvene	=	+	
„ 43	Carcinoma ovar. utriusque:	L. Schenkelvene	=	+	
„ 45	Carcinoma ventriculi:	R. Schenkelvene	=		—
„ 46	Carcinoma ventriculi:	Beide Schenkelvenen	=	+	—
„ 48	Pancreatitis:	R. Schenkelvene	=		—
„ 50	Carcin. uteri et ovarii utriusque:	Beide Beine	=	+	—
„ 51	Carcinoma coli desc.:	L. Schenkelvene	=	+	bedingt.

Es findet sich nun, dass die meisten Fälle positiv im Sinne Riedel's sind, nämlich 13 Fälle, rechnet man dazu 3 bedingt positive, zusammen 16 Fälle. Es schalten dann 11 Fälle mit dem Titel „+ —“ aus, weil dort beide untern Extremitäten betroffen sind. Man könnte sagen, dass diese in gewissem Sinne auch dafür sprechen, insofern nämlich als eine Schädlichkeit derart stark eingewirkt hat, dass auch die weniger disponierten Venen der rechten Seite ergriffen wurden neben den Venen der linken Seite; allein es spricht etwas dagegen die Angabe bei Fall 20 und 21, dass dort bei beiden die rechte untere Extremität zuerst befallen wurde, so dass man diese 11 Fälle nicht recht verwerten kann. Andere 11 Fälle sprechen dagegen. Hier lässt sich der Einwurf erheben, dass vor der Operation gerade die Venen der rechten untern Extremität derart verändert gewesen wären, dass hier eher als in den sonst dazu disponierten Venen der linken untern Extremität eine Thrombe eintrat. Da darauf bei der Zusammenstellung der Tabelle das Augenmerk nicht gerichtet werden konnte, bleibt dieser Einwurf bestehen.

Jedenfalls geht aus dieser Zusammenstellung mit einer gewissen Wahrscheinlichkeit hervor, dass die Venen der linken untern Extremität besonders zu Thrombosen disponiert sind unter den Verhältnissen, unter denen ein Laparotomierter steht.

Die meisten Thrombosen hatten sich in den Venen der untern Extremitäten gebildet; so Fall 1 bis 30, ferner Fall 32, 35, 43, 45, 46, 48, 50, 51, 53. Nur wenige von den 53 Fällen wiesen bei der Sektion an anderen Stellen die Thrombose auf. Es waren dies Fall 31 (Thrombus an der Bifurkation der Vena cava inferior), Fall 33 (Thromben der Aeste der Vena hypogastrica), Fall 39 (Thrombosen der Beckenvenen und Vena cava inferior), Fall 41 (Thrombose der Vena med. ceph.).

Bei mehreren Fällen konnte der Ausgangspunkt der Thrombosen nicht gefunden werden: Fall 34, 36, 37, 38, 40, 42, 44, 47, 49, 52. Das wären von der ersten Kategorie 39 Fälle, von der zweiten 4 Fälle und von der dritten 10. Nimmt man an, dass auch unter diesen zuletzt erwähnten einige Thromben in den Venen der untern Extremität ihre Bildungsstätte hatten, so wird das kolossale Ueberwiegen der Thrombosen in den untern Extremitäten noch mehr hervortreten. Praktisch ist dieser Umstand von Bedeutung, weil bei der Nachbehandlung Laparotomierter besonders auf die untern Extremitäten geachtet werden muss, wie das meist schon gethan wird, und gerade die hierher gehörenden Massnahmen von grösster Bedeutung für das weitere Wohlergehen der Kranken sind.

Es wurde schon oben mehrmals gerade auf die Bedeutung des Zustandes des Herzens bei Bildung von Thrombosen hingewiesen; es folge hier noch eine Zusammenstellung, welche die bei Lebzeiten festgestellten Herzfehler oder die Veränderungen des Herzens, welche die Sektion bei den kurz nach einer Embolie verstorbenen Patienten feststellte, enthält. Herzerkrankungen wurden in eben genannter Weise bei 7 Fällen notiert, nämlich Endocarditis verrucosa bei Nr. 1 (Paratyphlitis), Dilatatio ventriculorum bei Nr. 32, Endocarditis mitralis bei Nr. 33, Hypoplasia cordis et aortae und Myodegeneratio adiposa cordis levis bei Nr. 40 (Perityphlitis), Myodegeneratio adiposa bei Nr. 46 und Nr. 47, bei letzterem Fall ausserdem Arteriosclerosis aortae, und zuletzt bei Nr. 48 Adipositas et Degeneratio adiposa cordis.

Im Verhältnis ist diese Zahl gar nicht so gross — aber Veränderungen am Herzen, die sich allein auf seinen Kräftezustand beziehen und die hier doch sehr in Betracht kommen, sind bekanntermassen schwierig festzustellen, daher wohl in der entsprechenden

Menge nicht vermerkt. Ausserdem würde die gefundene Zahl auch höher ausfallen, wollte man als erkrankte Herzen die Herzen sämtlicher Fälle von Erkrankungen am Wurmfortsatz anführen, wie Oppenheim sie aufgefasst haben will. Noch bedeutend grösser würde die Zahl werden, wenn man nach dem Vorgange von Oppenheim auch bei anderen chronischen septischen Erkrankungen eine Schädigung des Herzens annehmen will, wie oben erwähnt wurde.

Einer dieser ebengenannten 7 Fälle möge noch besonders erwähnt sein; er wurde oben als Fall 40 angeführt. Es handelte sich um eine Appendixoperation im Intervall bei einem sonst ganz gesunden, für sein Alter hoch aufgeschossenen jungen Mädchen von 16 Jahren. Wie bekanntermassen die Narkose allein solchen schnell gewachsenen Körpern, die im Verhältnis zu ihrer Grösse ein zu kleines Gefässsystem besitzen, Gefahr bringen kann, so wird auch eine Thrombosenbildung besonders erklärlich bei ihnen, da hier das Herz bei seiner ohnehin zu grossen Arbeit schwer die Schädigungen der Laparotomie überwindet. Es lag hier eine Hypoplasie des Herzens und der Aorta vor, wie die Sektion der plötzlich an einer Embolie gestorbenen Patientin lehrte. Die Thrombenbildung wird wohl in diesem Falle ganz besonders dem infantilen Zustand des Herzens und der grossen Gefässe zuzuschreiben gewesen sein. Es werden also derartige Fälle besonders zur Vorsicht mahnen.

Lennander[1]) meint, dass die meisten Thrombosen bei weiblichen Individuen vorkämen. Ein Blick auf die Tabelle zeigt, dass in der That in ganz vorwiegendem Masse das weibliche Geschlecht betroffen ist. Allein 38 (= 72 %) der Fälle gehören dahin, nur 15 (= 28 %) kommen dem männlichen Geschlecht zu. Es scheint, dass man auch den Schädigungen, die ein Puerperium auf den Blutablauf der unteren Extremitäten bringen kann (Varicenbildung und damit schon Gefässveränderungen vor der Operation, wie das ebenfalls Lennander angiebt) eine gewisse Schuld beimessen muss, denn von diesen 38 Thrombosenbesitzerinnen waren allein 24 Frauen.

Ueber das Alter der von Thrombosen Befallenen lässt sich folgendes sagen: im Alter bis zu 20 Jahren standen 2 Fälle, von 21 bis 30 10 F., von 31—40 15 F., von 41—50 11 F., von 51—60 8 F., von 61—70 5 F. und von 71 — über 80 Jahre 2 Fälle. Es ist mithin besonders das mittlere Lebensalter von 31—40 Jahren befallen, dann folgen in der Anzahl der Fälle ziemlich zu gleichen Anteilen die vor und hinter diesem liegenden Jahrzehnte. Man kann

1) Centralbl. f. Chir. 1899. Nr. 19.

hieraus nur den Schluss ziehen, dass das mittlere Lebensalter besonderen Schädlichkeiten auf Herz und Gefässe ausgesetzt ist. Dass die höheren Lebensalter keine grössere Zahl aufweisen, liegt wohl daran, dass nach dem 50. Lebensjahr die Gesamtzahl der Lebenden überhaupt stark abnimmt.

Wenn schon, was genügend hervorgehoben werden muss, eine Thrombose an uud für sich eine Komplikation darstellt, die durchaus nicht gleichgültig zu nehmen ist, da sie die Patienten noch 2 bis 8 Wochen an's Bett fesselt, wie das Lennander ausführt, und wenn eine einer nicht tödlichen Lungenembolie folgende Infarktbildung in der Lunge neben Schmerzen, die sie dem Patienten verursachen kann, selbst wenn der Infarkt nicht inficiert wird, noch viel mehr natürlich, wenn bei einer Infektion eine Gangrän eintritt, eine sehr ernste Bedeutung in der Zeit nach der Laparotomie hat, so liegt doch die Hauptbedeutung der Thrombose in der grossen Lebensgefahr, in die sie die Patienten bringen kann.

Wie gross diese Gefahr ist, zeigen die folgenden Zahlen:

Nach den 1140 Laparotomien traten in 23 Fällen Embolien ein, in Procenten ausgedrückt 2%. Sicher wären sehr viel mehr Lungenembolien hier aufgezeichnet worden, wenn nicht nur ganz bestimmt als Lungenembolien bezeichnete Fälle angeführt worden wären. Lungenerkrankungen nach Operationen, bei denen Embolien eine Rolle spielen, treten bekanntlich oft auf, und es fasst Gussenbauer z. B. nach Lösung incarcerierter Hernien eintretende Lungenerkrankungen fast alle als embolischen Ursprungs [vgl. bei Lesshaft[1])]. Doch es sollte hier nicht der Platz sein, den Folgen solcher kleinster Embolien nachzugehen, auf deren Rechnung sicher sehr viel üble Ausgänge nach Laparotomien gesetzt werden müssen (vgl. z. B. Gerulanos[2]): von 95 Todesfällen im Jahrgang 1899 in der chir. Klinik Kiel waren 18 Lungenerkrankungen im Spiel = 19%, 2 Lungengangrän, eine durch Aspiration, eine durch Infarkt).

Die Zahl 2%, die also die nach Laparotomien eingetretenen grösseren Lungenembolien darstellt, imponiert durch ihre Grösse und enthält die ernste Mahnung, bei der Möglichkeit des Vorhandenseins einer Thrombose die grösste Vorsicht walten zu lassen.

Wie nötig dies ist, lehrt die Zahl, welche das Verhältnis zwi-

1) Ueber die nach Lösung incarcerierter Hernien auftretenden Lungenerscheinungen. Virchow's Archiv. Bd. CXXIII. S. 335.

2) Deutsche Zeitschr. f. Chir. 57. 1900.

schen den 53 Thrombosefällen und den eingetretenen 23 Embolien kund giebt, nämlich 43,4 %. Beinahe die Hälfte der vorhandenen Thrombosen zog Embolien nach sich; im Anfang ist schon erwähnt, dass sicher manche Thrombosen unbemerkt geblieben sind. Es würde sich demnach diese Zahl in Wirklichkeit vielleicht als zu hoch herausstellen, wenn die Möglichkeit vorläge, dass bei dem Zustand der Laparotomie-Kranken alle Thrombosen bemerkt würden.

Von den 23 Embolien waren 10 tödlich = 43,5 %, und zwar waren es meist Todesfälle, die sofort im Anschluss an die Embolie eintraten. Wenn man bedenkt, dass oft genug noch nach einer nicht sofort tödlichen Lungenembolie durch Infektion des Infarktes der Tod herbeigeführt werden kann, wird das ernste Bild der Embolie noch trüber.

Eine besonders wichtige Zahl ist die, welche die Todesfälle durch Embolien nach den 1140 Laparotomien angiebt: es waren dies, wie oben erwähnt, 10 Fälle, von den gesamten Laparotomien demnach 0,88 %. Vielleicht erscheint diese Zahl im Verhältnis gar nicht so gross —, aber denkt man daran, dass es sich oft genug um Patienten handelte (z. B. Fall 40, Appendicitisoperation im Intervall, wo bei gutem Befinden nur prophylaktisch eine Laparotomie vorgenommen wurde), die sich schon auf dem besten Wege der Heilung befanden, wo der sonstige Wundverlauf ohne Komplikationen ein tadelloser war, so wird diese Zahl schwer genug wiegen. Steht schon der betreffende Chirurg in der Erkenntnis seiner Ohnmacht solchen Fällen ratlos gegenüber, wievielmehr erscheint erst dem Laien ein solcher Fall unverständlich und unbegreiflich.

Wie die Thrombosenbesitzer gefährdet sind, lehrt die Zahl, welche die Todesfälle durch Embolie von den vorhandenen Thrombosen aus darstellt: es waren dies von den 53 Thrombosen 10 Fälle oder 18,9 %. Während sonst, nicht gerade nach Laparotomien, Thrombosen in den unteren Extremitäten namentlich beim weiblichen Geschlecht häufig genug beobachtet werden, ohne dass besondere Ereignisse dadurch entständen, bieten nach Laparotomien eingetretene Thrombosen solche ungünstige Prognosen dar: man muss da doch die mit einer Laparotomie zusammenhängenden Schädlichkeiten als besondere Ursache ansehen. Allerdings bringt Oppenheim[1]) einen Fall — Nr. IV — bei, wo schon nach einem Appendicitisanfall, einer septischen Erkrankung, wo möglicherweise eine Thrombose schon

1) Berlin. klin. Wochenschr. Nr. 5. S. 95.

gefährlicher ist, eine Thrombose aufgetreten war. Die betreffende zur Laparotomie führende Krankheit kann natürlich auch schon eine Thrombenbildung begünstigen, weil sie Schädigungen für Herz und Gefässe bringt, doch eine Embolie tritt seltener ein. Auch in diesem Falle trat erst nach der Operation die Embolie auf.

Der Sitz der Thromben bei den tödlichen Embolien war folgender: Fall 31 Cava inferior, Fall 33 Thromben der Aeste der Vena hypogastrica, Fall 39 Beckenvenenthrombose und Thrombose der Vena cava inferior. Im Gegensatz dazu nur Fall 32 und 35 Schenkelvenen. Fall 34 wurde Sektion nicht gestattet, auch bei Lebzeiten keine Erscheinungen irgendeiner Thrombose beobachtet. Bei Fall 36, 37, 38 und 40 konnte kein Thrombus als Ausgangspunkt gefunden werden. Als Resultat dieser Zusammenstellung erscheinen die Thrombosen der Venen der unteren Extremität etwas weniger gefährlich; besonders gefährlich die Fälle mit Thrombosen der Beckenvenen und der Cava inferior. Es leuchtet dies auch ein, da diese Thromben eine besondere Stärke haben und ausserdem ihr Weg bis zur Lunge ein kürzerer ist. Wie bekannt, machen aber gerade leider diese Thrombosen wenig Symptome, so dass oft ihre Diagnose nicht gestellt werden kann.

Bringt man die anderen Fälle noch dazu, wo die Lungenembolie nicht die Ursache des Todes war, so ergiebt sich, dass ausser 5 Fällen (Nr. 42, 44, 47, 49, 52), wo kein Thrombus gefunden werden konnte, die anderen 8 Fälle in Extremitätenvenen ihren Sitz hatten.

Das Lebensalter der von Embolien befallenen war folgendes:

Im Alter von 10 bis 20 Jahren stand nur 1 Fall, Nr. 40; im Alter von 21 bis 30 ebenfalls nur 1 Fall, Nr. 49; im Alter von 31 bis 40 Fall Nr. 31, 32, 37, 41, 48 = 5 Fälle; im Alter von 41 bis 50 Fall Nr. 34, 35, 36, 38, 43, 44, 50 = 7 Fälle; im Alter von 51 bis 60 Fall Nr. 33, 39, 51 = 3 Fälle; im Alter von 61 bis 70 Jahren und darüber Fall Nr. 42 (61 Jahre), 45 (70 Jahre), 46 (75 Jahre), 47 (77 Jahre) und 52 (70 Jahre) = 5 Fälle.

Die meisten Embolien kommen demnach in mittleren, von 31 bis 40 Jahren, und im folgenden Jahrzehnt bis zu 50 Jahren, vor; dass bis zu 30 Jahren nur 2 Fälle angeführt werden konnten, während 12 Fälle im Alter von 31 bis zu 50 Jahren verzeichnet werden konnten, kann zu dem Gedanken führen, dass in jüngeren Jahren die Vaskularisation der Pfröpfe noch besonders schnell vor sich geht, wodurch ein Losreissen derselben erschwert wird. Auffallend ist, dass die Embolien, die nicht direkt Todesursache wurden, bei

im Durchschnitt besonders alten Individuen zu verzeichnen waren, während die sofort zum Tode führenden Embolien mehr in's mittlere Lebensalter fielen. Vielleicht könnte man daran denken, dass die den Blutstrom bewegende Herzkraft bei älteren Personen nicht mehr ausreichte, um grössere obturierende Pfröpfe loszureissen.

Gemäss der schon erwähnten besonderen Häufigkeit der Thrombosen beim weiblichen Geschlecht erscheint auch hier bei der Emboliebildung das weibliche Geschlecht ganz besonders stark beteiligt. Nur 8 Fälle (Nr. 31, 36, 42, 45, 48, 49, 51, 52) kamen beim männlichen Geschlecht vor, während die übrigen 15 Fälle dem weiblichen angehörten.

Ebenso fällt betreffs der tödlichen Lungenembolien auf, dass 8 Fälle das weibliche Geschlecht trafen, nur 2 Fälle das männliche.

Die Ausgänge der 13 nicht sofort zu Grunde gegangenen Lungenembolien waren folgende: bei Fall 42, 44, 45 trat Gangrän der Lunge ein, Fall 52 starb an einer Bronchopneumonie. Bei Fall 46, 47, 48, 49, 50, 51 blieb der Infarkt der Lunge ohne Infektion; es starben diese Patienten aber an der ursprünglichen Erkrankung resp. Folgen derselben. Bei sonstigem, guten Zustand hätte also hier eine Heilung des Infarktes stattfinden können. Bei 2 Fällen trat vollkommene Heilung ein (Fall 41 und 43). Das erscheint wenig, aber es muss, was eben erwähnt wurde, berücksichtigt werden, dass die ursprüngliche Erkrankung oder ihre Folgen den begonnenen Heilungsvorgängen ein schnelles Ende bereiteten, und somit unter günstigeren Verhältnissen von Seiten der ursprünglichen Erkrankung sich hier viel mehr vollkommene Heilungen hätten vermerken lassen.

Im Nachstehenden sind die Angaben über die Schnelligkeit, mit der der Tod bei den 10 Lungenembolien eintrat, vermerkt: Fall 31 „ganz schnell"; 35, 39 „sehr bald"; 37 „nach 3 Minuten"; 36 „nach 5—7 Minuten; 40 „nach 10 Minuten"; 32 und 38 „nach 15 Minuten"; und Fall 33 und 34 „nach 30 Minuten". Wie ein Blitz aus heiterem Himmel erfolgte das trübe Ereignis in dem sonst meist gutem Verlauf nach der Operation: denn es wurden besonders über den Wundverlauf bei Fall 31, 32, 33, 34, 36, 37, 38, 40 günstige Angaben gemacht. Anhaltendes Erbrechen (bei Fall 35, 37, 38, 49 finden sich entsprechende Angaben) wird wohl öfters durch die dabei vorkommenden anstrengenden Muskelbewegungen Einfluss auf die Herzaktion oder direkt mechanisch einen Einfluss auf die Lokkerung der Thromben gehabt haben. Ueber dergleichen vermutliche Ursachen finden sich bei Gerhardt (siehe oben) Angaben, wie

ungewöhnliche Muskelanstrengungen, Stuhlentleerung, die auch hier bei einigen Fällen beobachtet wurden: so Fall 36 „5 Minuten nach Umbetten“ Fall 33 „zuerst gedacht an Collaps nach Stuhlbeschwerden“, Fall 40 „nach Benutzung der Bettschüssel“, Fall 41 „nach Kochsalzinfusion“ — dieser Fall nimmt eine besondere Stellung ein; es bestand erst die Absicht, ihn nicht mit aufzunehmen, aber als ein Zufall, der sich in der Nachbehandlung der Laparotomie ereignen kann, wurde er mit verzeichnet. — Bei Fall 31 „ganz plötzlich nach Visite, hatte ausserdem einen Brief bekommen“ und 34 „nach Aufregung“ wird durch psychischen Einfluss die Herzaktion verstärkt worden sein. Einen ähnlichen Fall erwähnt z. B. Oppenheim; ein Patient starb ganz plötzlich (allerdings nicht nach einer Laparotomie, sondern nach einer Jodoformglycerineinspritzung in's Ellbogengelenk) an einer Lungenembolie in seiner Gegenwart, am Morgen soll ihn ein Brief sehr aufgeregt haben. Wie Gerhardt erwähnt, kann aber auch eine Lungenembolie ganz plötzlich bei völliger Bettruhe oder im Schlaf eintreten; auch dafür bietet sich hier ein Beispiel in Fall 38, wo besonders erwähnt wird, „plötzlich in der Nacht Dyspnoe, Aussetzen des Pulses“.

Betreffs der Anzahl der Embolien ist nur einmal, in Fall Nr. 43 notiert, dass es sich um 2 Anfälle gehandelt habe: die Annahme hat aber wohl eine grosse Wahrscheinlichkeit für sich, dass doch öfters wiederholte Attaquen vorgekommen seien werden, die bei dem Zustand der Kranken, der nicht so exakten Beobachtung des Wartepersonals nicht immer als solche erkannt wurden. In dieser Weise kann man daraufhin verdächtig ansehen die Bemerkungen bei Fall 33 „RHU-Dämpfung“, Fall 34 „einmal in der Nacht nach Stuhlgang Collaps“, Fall 35 „einmal Brechreiz und Collaps und Fall 38 „anhaltendes Erbrechen Dyspnoe“.

Die ersten klinischen Anzeichen der Embolie sind ja sonst bekannt genug, und auch, wie ein Blick auf die Tabelle lehrt, ziemlich alle in dieser Richtung hin angegeben: sie lassen sich zusammenfassen in die Erscheinungen der plötzlich eintretenden Atemnot, Cyanose, Angstgefühl, Schmerz in der Seite, Apnoe, Pulslosigkeit, Ohnmacht.

Ueber die Therapie bei einmal eingetretener Embolie finden sich bei Gerhardt, Oppenheim und Anderen genügend ausführliche Angaben. Es kommt darauf an, bei einmal gesetztem Infarkt eine Infektion durch septische Luft, und eine neue Embolie durch ruhige Körperlage zu verhüten. Die Prophylaxe der Thrombosen,

worüber Lennander und Oppenheim ausführliche Angaben machen, ist aber schliesslich die Hauptsache. Zur Beurteilung der auf Thrombosen verdächtigen Fälle, die zur Laparotomie kommen, gibt hoffentlich vorliegende Arbeit einige Anhaltspunkte. Und ist einmal eine Thrombose eingetreten, dann ist wiederum prophylaktisch durch Verhüten jeglicher Herzerregung und mechanischer Momente zu verfahren.

Das Resultat dieser Arbeit kann dahin zusammengefasst werden, dass, wie an der Hand eines Materials von 1140 Fällen nachgewiesen wurde, nach Laparotomien in 4,64% Thrombosen auftraten, und dass von diesen Thrombosen in 2% der Fälle Lungenembolien entstanden.

Zum Schlusse sei es mir gestattet, meinem hochverehrten früheren Chef, Herrn Dr. Kümmell für die Anregung zu dieser Arbeit und Ueberlassung des Materials, sowie Herrn Dr. Ringel, Sekundärarzt der chirurgischen Abteilung, für die freundliche Unterstützung meinen ergebensten Dank auszusprechen.

Anhang.

Tabellen.

Die nach 1140 Laparotomien (vom 1. November 1895

Nr.	Name.	Alter.	Jahr.	Krankheit, Operation.	Sitz der Thrombose.	Auftreten post. operat.
1	Sophie H.	35	1896	Perityphlitis. Amput. proc. vermif.	R. Schenkelvene.	11. Tag.
2	Friederike P.	33	1896	Ovarialcyste. Entfernung der L. Ovarien mit Cyste der L. Tube.	L. Schenkelvene.	6. Tag.
3	Friederike N.	60	1896	Carc. ovar. sin. inop. Laparot.	Beide Beine.	6. Tag.
4	August B.	33	1896	Perityphlit. recid. Amput. proc. vermif.	L. Bein Venenthrombose.	
5	Martha B.	23	1896	Perityphlit. Abscess. Amput. proc. vermif.	L. Bein.	?
6	Franz E.	57	1896	Abscess. hepat. Laparot.	R. Cruralvene fühlbar.	9. Tag.
7	Elly M.	22	1897	Perityphlit. Amput. proc. vermif.	R. Bein.	13. Tag.
8	Math. M.	38	1897	Cystoma ovar. sin. Laparot., Entfernung des Tumors.	Beide Beine.	6. Tag.
9	Marie H.	34	1897	Tumor malignus in abdomine. Probelaparot.	L. Wade.	2. Tag.
10	Johanna L.	47	1897	Tumor uteri. Amput. ut. mit Adnexen.	R. Bein.	4. Tag.
11	Martha W.	18	1898	Appendicit. catarrh. Excis. proc. vermif.	R. Bein.	11. Tag.
12	Helene R.	26	1898	Fibrosarkom der Bauchdecken. Exstirp. mit Eröffnung des Peritoneums.	L. Bein.	24. Tag.
13	Beatrix L.	30	1898	Perityphlit. Amput. proc. vermif.	L. Bein.	35. Tag.
14	Christ. Bl.	50	1898	Carc. ventr. Probelaparot.	R. Bein.	1. Tag.
15	Aafke S.	60	1898	Carc. ovar. Exstirp. des Tumors mit Adnexen.	L. Bein.	10. Tag.
16	Minna L.	26	1899	Doppelseitige intraligamentöse Parovarialcyste. Exstirp.	Vena femoralis dextr.	9. Tag.
17	Christiana P.	31	1899	Pyosalpinx duplex. Appendicit. chronica. Amput. der Adnexe und des Proc. vermif.	L. Vena femor.	16. Tag.
18	Karl Sch.	55	1899	Gallensteine. Cholecystotomie.	L. Unterschenkel.	9. Tag.
19	Elisab. B.	42	1899	Pyosalpinx sin. Salpingotomie.	L. Schenkelvene.	11. Tag.
20	Math. H.	34	1899	Chronischer Icterus. Laparotomie.	R. Vena femor. L. Vena femor.	14. Tag. 16. Tag.
21	Frau Fr.	33	1900	Salpingitis chron. dupl. Exstirp. der Adnexe.	Vena fem. dextr. Vena crur. sin.	10. Tag. 20. Tag.

bis Ende Dezember 1901) aufgetretenen Thrombosen.

Ursächl. Momente.	Sektionsbefund.	Klinische Zeichen.	Gefunden als Ausgang einer Lungenembolie.	Anzunehm. bei Lungenembolie ohne nachweisb. Ausgangspunkt.
	Endocarditis mitralis. Thromb. venae crur. d.	„R. Bein" geringer Temperaturanstieg.		
Op. 60 Minuten. Narkose 35 g Chloroform.		Oedem des l. Unterschenkels.		
Op. 50 M. Nark. 40 g Chl.		Oedem beider Beine.		
		Sehr starkes Oedem, bes. Oberschenkel.		
		L. Oberschenkel geschwollen u. schmerzh.		
Op. 40 M. Nark. 45 g Chl.		Stark ödematös und schmerzhaft. Geringer Temperaturanstieg.		
Op. 50 M. Nark. 38 g Chl.				
Op. 55 M. Nark. 40 g Chl.				
Op. 65 M. Nark. 50 g Chl.		Grosse Schmerzhaftigkeit der bretthart geschwollenen l. Wade.		
Op. 100 M. N. 380 g Aether.		„Umschlag und Hochlagerung d. r. Beines".		
Op. 45 M. Nark. 35 g Chl.		„R. Bein Volkmann'sche Schiene".		
Op. 80 M. Nark. 75 g Chl.		„L. Bein Volkmann'sche Schiene".		
Op. 40 M. Nark. 25 g Chl.		„L. Bein Flanellbinde wickeln".		
	Thrombose beider Schenkelvenen.	Sehr stark geschwollen, lebhafte Schmerzen.		
		„L. Bein hochlagern", gering. Temp.-Anstieg.		
		Starkes Oedem.		
Op. 70 M. Nark. 45 g Chl.				
Op. 60 M. Nark. 55 g Chl.		„Massage d. l. Unterschenkels".		
Op. 45 M. Nark. 35 g Chl.		Temperaturanstieg.		
Op. 45 M. N. 200 g Aether. Herzfehler.		Beide Mal Temperaturanstieg.		
		Sehr starke Schmerzen, starke Schwellung. Temperaturanstieg.		

Nr.	Name.	Alter.	Jahr.	Krankheit, Operation.	Sitz der Thrombose.	Auftreten post. operat.
22	Emilie E.	22	1901	Ulcus ventr. perfor. Laparot. Uebernähung d. Ulcus.	Phlegmasia alba dolens d. r. Beins.	6. Tag.
23	Johann B.	66	1901	Carc. pylori. Gastroenterostomie.	Thrombose der l. Schenkelvene.	6. Tag.
24	Doroth. C.	29	1901	Graviditas extrauter. rupt. Exstirp. des Tubensackes.	Beide Beine.	5. Tag.
25	Carol. T.	42	1901	Cystoma ovarii. Laparot.	Beide Beine. Thrombophlebit.	14. Tag.
26	Helene R.	32	1901	Pyosalpinx dupl. Salpingotomie.	Beide Beine.	5. Tag.
27	Emilie H.	34	1901	Myomata uteri. Laparot.	L. Bein.	18. Tag.
28	Wilhelm B.	30	1901	Perityphlitis recidiva. Resectio proc. vermif.	Beide Beine.	2. Tag.
29	Heinrich H.	52	1901	Carc. recti. Resectio recti.	L. Bein.	12. Tag.
30	Carol. S.	63	1900	Carc. pylori. Gastroenterostomie.	Vena saph. und l. Schenkelvene.	10. Tag.

Thrombosen, die zu tödlichen

31	Dr. Alwin H.	38	1900	Perityphl. recid. Amput. proc. vermif.	Bei Lebzeiten unbemerkt.	2. Tag.
32	Bertha O.	31	1896	Salping. dupl. Peri-Oophoritis. Exstirp. d. l. Adnexe.	Bei Lebzeiten etwas Ziehen in Beinen.	16. Tag.
33	Margarethe K.	60	1896	Carc. ventr. Resectio pylori.	Bei Lebzeiten? 4. Tag RHU-Dämpfung.	
34	Auguste G.	45	1897	Myoma uteri. Amput. corp. uteri.	Bei Lebzeiten?	
35	Cölestine L.	46	1899	Myoma uteri. Laparot.	Thrombose der l. Vena fem.	1. Tag.
36	Karl S.	46	1900	Pylorusstenose. Gastroenterostomie.	Bei Lebzeiten?	
37	Mina K.	33	1901	Pyosalpinx dupl. Salpingotomie.	Bei Lebzeiten?	
38	Sophie G.	49	1901	Cholelithiasis. Probelaparotomie.	Bei Lebzeiten?	Zuerst am 8. Tag Dyspnoe.
39	Dorothea J.	53	1901	Prolapsus uteri et vaginae. Laparot. Ventrofixatio.	Bei Lebzeiten?	
40	Anna B.	16	1901	Appendicitis recidiva. Amput. proc. vermif.	Bei Lebzeiten?	

Ursächl. Momente.	Sektionsbefund.	Klinische Zeichen.	Gefunden als Ausgang einer Lungenembolie.	Anzunehm. bei Lungenembolie ohne nachweisb. Ausgangspunkt.
		Subfebrile Temperaturanstiege.		
	Thrombose beider Schenkelvenen.			
Op. 33 M. Nark. 22 g Chl.		„Massage beid. Beine", gering. Temp.-Anstieg.		
Op. 40 M. Nark. 31 g Chl. 25 g Aether.		Schmerzen. Minimaler Temperaturanstieg.		
Op. 45 M. Nark. 25 g Chl.		„Volkmann'sche Schiene beide Beine".		
Op. 60 M. Nark. 38 g Chl.		„L. Bein Volkmann'sche Schiene". Temperaturanstieg. Beinmassage.		
	Thromb. ven. fem. lat. utriusque.	L. Bein hochlagern, gering. Temp.-Anstieg.		
Op. 40 M. Nark. 18 g Chl.	L. Schenkelvene u. Vena saph. maj. ein Pfropf.			

Lungen-Embolien führten:

Op. 75 M. Nark. 45 g Chl.	Cava inf. Thrombus.		+	
	Venae fem. Thromben. Dilatatio ventr.	Ziehen in Beinen.	+	
Op. 150 M. Nark. 10 g Chl. 210 g Aether.	Thrombi ramorum venae hypogastricae. Endocarditis mitralis.	4. Tag RHU-Dämpfung. Temp.-Anst. Bronchitis.	+	
Op. 60 M. Nark. 40 g Chl. Vorhergehend Aufregung.	Keine Sektion.	Gering. Temp.-Anstieg.		+
Op. 100 M. Nark. 50 g Chl. 35 g Aether.	Thromb. ven. fem. sin.	Gering. Temp.-Anstieg.	+	
Kurz nach Umbetten.				+
Op. 80 M. Nark. 40 g Chl.				+
Op. 70 M. Nark. 25 g Chl. 180 g Aether.		Temp.-Anstieg und Dyspnoe am 8. Tag.		+
Op. 40 M. Nark. 25 g Chl.	Beckenvenen und Vena cava inf. Thromben.	Temp.-Anstieg.	+	
Nach Benützung der Bettschüssel.	Hypoplasia aort. Myodegenerat. adip. cord.			+

Thrombosen, die zu Lungen-Embolien

Die Lungen-Embolien sind event. erst per sectionem

Nr.	Name.	Alter.	Jahr.	Krankheit, Operation.	Sitz der Thrombose.	Auftreten post. operat.
41	Wilhelmine B.	40	1901	Cholelithiasis. Choledochotomie.	Während Kochsalzinfusion in l. Vena med. ceph. entstanden.	1. Tag.
42	Johann K.	61	1899	Ileus. Perforationsperitonitis. Laparot.		
43	Wilhelmine B.	50	1901	Carc. ovarii utriusque. Laparot. Exstirp. d. Adnexe.	L. Schenkelvene.	23. Tag.
44	Luise N.	45	1900	Carcinosis abdominis. Gastroenterostomie.		
45	Johann S.	70	1900	Carc. ventr. Magenresektion. Dünndarmfistel.	R. Schenkelvene.	1. Tag.
46	Fanny M.	73	1900	Carc. ventr. Gastroenterostomie.	Bei Lebzeiten nichts.	
47	Amanda H.	77	1901	Carc. vesic. felleae et hepatis. Laparot. u. Congel.		
48	Hermann G.	38	1896	Pancreatitis. Laparot. Incisio der Gallenblase.		
49	Ludwig S.	30	1897	Carc. coeci et col. ascend. Ileus. Laparot. Darmresektion.		
50	Anna W.	48	1898	Carc. corp. uteri et ovar. sin. Laparot. Exstirp. Uteri et Adnex.	„Beine Hochlagern".	1. Tag.
51	Heinrich B.	56	1898	Carc. coli desc. Laparot Anus praetern.	Bei Lebzeiten nichts.	
52	Konrad M.	70	1900	Carc. oesophagi. Magenfistel.		
53	Margarethe K.	21	1899	Phthisis pulm. Peritonitis tubercul. Laparot.	„Schenkelvenenthrombose mit Erscheinungen einer Lungenembolie".	40. Tag.

ohne tödlichen Ausgang führten.

der an anderer Ursache Gestorbenen gefunden.

Ursächl. Momente.	Sektionsbefund.	Klinische Zeichen.	Gefunden als Ausgang einer Lungenembolie.	Anzunehm. bei Lungenembolie ohne nachweisb. Ausgangspunkt.
Bei Infusion.			?	
	Peritonitis. Lungengangrän.			+
Op. 55 M. Nark. 42 g Chl.		Temp.-Anstieg. Mehrere Embolieanfälle.	+	
	Pneumonia crouposa. Lungengangrän e embolia arteriolae pulm.			+
Op. 60 M. Nark. 50 g Chl.	Gangraena et Embolia pulm. Thrombus ven. fem. dextr.	Temperaturanstieg.	+	
Op. 75 M. Nark. 35 g Chl.	Pleuritis. Degeneratio adipos. myocar. Thrombophleb. ven. fem. utr.		+	
Op. 50 M. Nark. 50 g Chl.	Myodegener. adip. cord. Arteriosclerosis aortae et Art. coron.	Temperaturanstieg.		+
Op. 120 M. Nark. 105 g Chl.	Degenerat. adip. cord. Embol. art. pulm. dextr. e thromb. ven. crur. d.	Temperaturanstiege. Tag nach Operation somnol. u. benommen.	+	
Op. 115 M. Nark. 80 g Chl.	Peritonitis purul.			+
Op. 80 M. Nark. 75 g Chl.	Metastases cerebri. Thromb. ven. crur. utr.	Temperaturanstiege.	+	
	Peritonitis purulenta. Thromb. ven. fem. sin.	Temperaturanstiege.	+	
Op. 30 M. Nark. 30 g Chl.	Bronchopneumonia.	Temperaturanstiege.		+
		Temperaturanstiege.	+	

Nähere Angaben über die nach 1140 Laparo-

Thromb.-Nr.	Embolie Nr.	Name.	Alter. Geschlecht.	Operation.	Sonstiger Wundverlauf. Narkosennachwirkung.	Klinische Zeichen der Embolie: Dyspnoe, Cyanose, Dämpfung, Fieber.
31	1	Dr. H.	38 ♂	Amputatio proc. vermif.	Narkose gut überstanden. Befinden ausgezeichnet.	Nach Aussage der Schwester plötzl. rot im Gesicht, ausdruckslos. Auge gebrochen. Sofort Tod. Temp.-anstieg.
32	2	Bertha O.	31 ♀	Exstirp. der L. Adnexe.	Befinden gut. 9. Tag Stichkanaleiterung; 1mal Zieh. i. Beinen.	Plötzlich Ohnmacht u. Beklemmung. Zuletzt subfebril.
33	3	Margarethe K.	60 ♀	Resectio pylori.	Bronchitis. RHU-Dämpfung. Stichkanaleiterung, sonst leidlich gut.	Plötzl. kalter Schweiss, Angst, Dyspnoe, frequenter Puls.
34	4	Auguste G.	45 ♀	Amput. corp. uteri.	Einmal nachts nach Stuhlgang Ohnmacht, sonst gut.	Blass-cyanotische Gesichtsfarbe. Angstgefühl. Pat. schreit nach Luft, Wasser. Atmung angestrengt, Puls verschwunden.
35	5	Cölestine L.	46 ♀	Laparotomie.	Einmal Brechreiz u. Herzcollaps.	Nur peritonitische Reizungen erwähnt. Fieber.
36	6	Karl S.	46 ♂	Gastroenterostomie.	Gut.	Aussetzen des Puls, Apnoe, Cyanose.
37	7	Mina K.	33 ♀	Salpingotomie.	Anhaltend. Erbrech. Puls frequ. Zuletzt Befinden besser.	Plötzlich Kurzatmigkeit.
38	8	Sophie G.	49 ♀	Probelaparotomie.	Anhaltendes Erbrechen. Puls frequent klein. Dyspnoe. Zuletzt bess. Befinden.	Plötzlich nachts Dyspnoe, Aussetzen des Pulses, Temperaturanstieg.
39	9	Dorothea J.	53 ♀	Laparotomie. Ventrofixatio uteri.	Nur über l. Lungenlappen Rasselgeräusche. Zeichen von Ileus.	Plötzlich Collaps und Exitus.
40	10	Anna B.	16 ♀	Amput. proc. vermif.	Ausgezeichneter Verlauf.	Nach Benützung der Bettschüssel plötzlich Collaps, Lufthunger, blau, darauf leichenblass. Puls, Atmung weg.
41	11	Wilhelmine B.	40 ♀	Choledochotomie.	Puls klein.	Während Kochsalzinfusion plötzlich blau, starke Atemnot, 1½ Tag anhaltend. Nach 4 Tagen HU ½ handbreite Dämpfung. Fieber.

tomien aufgetretenen Lungen-Embolien.

Anzahl der Anfälle.	Event. Ursachen. Bewegungen. Herz.	Ausgang der Embolie. † Tod O Heilung.	Eintritt der Embolie nach der Operation.	Eintritt des Todes nach Beginn der ersten Zeichen.	Sektionsbefund über die Embolie.	Todesursache.	Embolien: bei Sekt. von an anderen Urs. Gestorb. gefunden.
1	Ganz plötzlich.	†	2. Tag.	Ganz schnell	Embol. recenter. art. pulm. utr.	Embol. pulm.	
1	Ganz plötzlich.	†	16. Tag.	Nach 1/4 Std.	Embolia art. pulm. utr.	Embol. pulm.	
1	Arterioskler. Gedacht an Stuhlbeschwerden durch Murphyknopf, d. Collaps herbeiführten.	†	14. Tag.	Nach 1/2 Std.	Embolia rec. art. pulm. sin.	Embol. pulm.	
1	Nach psych. Aufregung.	†	14. Tag.	Nach 1/2 Std.	Keine Sektion.	Embol. pulm.	
1		†	2. Tag.	Sehr bald.	Embolia art. pulm. utr.	Embol. pulm.	
1	5 Min. nach Umbetten.	†	3. Tag.	Nach 5-7 M.	Embolia art. pulm. dextr.	Embol. pulm.	
1		†	6. Tag.	Nach 3 Min.	Embolia art. pulm.	Embol. pulm.	
1		†	11. Tag.	Nach 15Min.	Embolia art. pulm. sin. total. et dextr. part.	Embol. pulm.	
1		†	7. Tag.	Sehr bald.	Embolia art. pulm.	Embol. pulm.	
1	Hypoplasia aortae. Myodegeneratio adip. cord.	†	5. Tag.	Nach 10Min.	Embolia art. pulm. dext.	Embol. pulm.	
1	Kochsalzinfusion?	O	1. Tag.				

Thromb.-Nr. Embolie Nr.	Name.	Alter. Geschlecht.	Operation.	Sonstiger Wundverlauf. Narkosennachwirkung.	Klinische Zeichen der Embolie: Dyspnoe, Cyanose, Dämpfung. Fieber.
42 12	Johann K.	61 ♂	Laparotomie.	Bei Lebzeiten nichts bemerkt.	
43 13	Wilhelmine B.	50 ♀	Exstirp. der Adnexe.	Zuerst guter Verlauf.	Zuerst am 11. Tag Collaps, Angstgefühl, Atembeschwerden. Puls 150. Fieber. Neben L. Schulterblatt thalergr. Dämpfung. Dann am 25. Tag wieder Fieber, LH von Mitte der Scapula abwärts Schallverkürzung.
44 14	Luise N.	45 ♀	Gastroenterostomie.	Narkose gut überstanden. Zuerst Befinden gut, dann zunehmende Carcinom-Kachexie.	Bei Lebzeiten nichts bemerkt. Fieber.
45 15	Johann S.	70 ♂	Dünndarmfistel.		Plötzlich Collaps. Cyanose, fliegender Puls, beschleunigte Atmung. Abends wieder Besserung. Temp.-anstieg.
46 16	Fanny M.	73 ♀	Gastroenterostomie.	Guter Verlauf zuerst, zuletzt zunehmende Carcinom-Kachexie.	Bei Lebzeiten nichts bemerkt.
47 17	Amanda H.	77 ♀	Laparotomie Congelatio.	Einmal Collaps, dann leidlich, zuletzt Kräfteverfall.	Temperaturanstiege.
48 18	Hermann G.	38 ♂	Laparotomie Incisio der Gallenblase.	Anfangs gut, einmal starker Collaps.	Geringe Temperaturanstiege.
49 19	Ludwig St.	30 ♂	Darmresektion.	Oefters peritonit. Reizungen. Wundverlauf gestört.	
50 20	Anna W.	48 ♀	Exstirp. Uteri und Adnexe.	Verlauf ungestört. Dann öfters Unruhe, path. gehobene Stimmung.	
51 21	Heinrich B.	56 ♂	Laparotomie.	Anfangs leidlich, Abscedierung der Bauchwunde.	Temperaturanstiege.
52 22	Konrad M.	70 ♂	Magenfistel.	Parotitis suppurat. Herz schlecht.	Temperaturanstiege.
53 23	Margarethe K.	21 ♀	Gastroenterostomie.	Relatives Wohlbefinden.	Temp.-anstieg. 3. Tag Beginn e. Thrombose der Schenkelvenen mit Erscheinungen einer Lungenembolie.

Anzahl der Anfälle.	Event. Ursachen. Bewegungen. Herz.	Ausgang der Embolie. † Tod. O Heilung.	Eintritt der Embolie nach der Operation.	Eintritt des Todes nach Beginn der ersten Zeichen.	Sektionsbefund über die Embolie.	Todesursache.	Embolien: bei Sekt. von an anderen Urs. Gestorb. gefunden.
1					Gangraena et Embolia pulm.	Peritonitis diff. purulenta.	+
2		O	11. Tag und 25. Tag.				
1					Gangraen. in lob. inf. pulm. dextr. e embolia art. pulm.	Pneumonia crouposa.	+
1			1. Tag.		Gangraena circumscripta lobi sup. pulm. Embolia art. pulm.	Bronchopneumonie.	
1					Embolia art. pulm. sin.	Pleuritis exs. dextr. Degeneratio adip. myocard. Carcinose.	+
1					Embolia art. pulm. lat. utr.	Myodegener. cord. Carcinose.	+
1					Embolia art. pulm. dextr.	Degeneratio adip. cord. Pancreatitis.	+
1					Embolia art. pulm. utr.	Peritonitis purul.	+
1					Embolia art. pulm utr.	Metastases cerebri und Carcinose.	+
1					Embolia art. pulm. sin.	Peritonitis purul.	+
1					Embolia art. pulm.	Bronchopneumonie.	+
1		Ungeheilt auf Wunsch entlassen.	3. Tag.				

AUS DER

KÖNIGSBERGER CHIRURGISCHEN KLINIK

DES PROF. DR. GARRÈ.

IX.

Beiträge zur Magenchirurgie.

Von

Dr. **R. Stich,**
Assistenzarzt der Klinik.

Wenig mehr als zwei Dezennien sind vergangen, seit die Magenchirurgie durch Billroth's zuerst mit Erfolg ausgeführte Resektion des carcinomatös erkrankten Pylorus praktische Bedeutung erlangte. Die kurze Spanne Zeit hat genügt, um die Magenchirurgie über jenes Stadium hinauszubringen, in dem man ihre Leistungen nur als Bravourstücke glänzender Operateure bewunderte. Ist auch manche jener überschwänglichen Hoffnungen von vielfachen Dauerheilungen des Magenkrebses zu Grabe getragen worden, so hat sich doch nach den zu Hunderten beobachteten Fällen das Resultat ergeben, dass das Leben der oft von unerträglichen Beschwerden gepeinigten Patienten durch die Hand des Chirurgen in sehr vielen Fällen wenigstens wieder lebenswert, ja genussreich gestaltet und um Monate verlängert werden kann, wenn nicht gar — bei den gutartigen Erkrankungen die Mehrzahl, beim Carcinom der eine oder andere unter vielen — für immer von seinem Leiden befreit wird. So folge ich denn gerne der Anregung meines verehrten Chefs, dem ich auch an dieser Stelle für die gütige Ueberlassung des Materials und das der Arbeit gewidmete Interesse danke, die Gesamtzahl von derartigen Eingriffen, die von einem einzelnen Chirurgen unter ziemlich gleichen äusseren

Verhältnissen und gleichen Indikationsstellungen vorgenommen wurden, rückhaltslos zu besprechen; denn so wenig die Litteraturstatistiken mit ihren Monstrezahlen beweisen, so viel lässt sich auch heute noch aus den entsprechend kleineren Zahlen eines einzelnen Operateurs herauslesen.

Zuvor erscheint mir eine kurze Auseinandersetzung über die Indikationsstellung und die allgemeine Technik — Vorbereitung, Narkose, Asepsis, Nachbehandlung —, wie sie in hiesiger Klinik üblich ist, am Platze. Ich verweise dabei auf die von Herrn Geheimrat Garrè im Handbuch der Therapie innerer Krankheiten[1]) gebrachten Angaben. Dagegen glaube ich auf die Schwierigkeiten der Diagnose bei vielen Magenerkrankungen im allgemeinen nicht eingehen zu sollen, soweit nötig, komme ich bei Besprechung der einzelnen Gruppen auf diejenigen Fälle, die besonderes boten, zurück.

Ueber die Indikationsstellung und allgemeine Technik der Magenoperationen.

Die Indikationen für ein operatives Vorgehen möglichst exakt zu formulieren, ist eine Forderung, die jeder Statistiker an sich stellen sollte. Nur so können Dritte aus den gegebenen Zahlen auch richtige Schlüsse ziehen. Es lässt sich bei den meist heruntergekommenen Magenleidenden nie mit Sicherheit bestimmen, ob sie noch genügend Kräfte haben, um überhaupt eine Operation zu überstehen. Bei unseren Kranken war in erster Linie der Gesichtspunkt massgebend, dass, wenn sie auch nur einige Chancen hatten, durchzukommen, ein Eingriff vorgenommen wurde, sobald erstens ohne Operation baldiger Tod zu erwarten war — zweitens hochgradige Beschwerden einen selbst riskanten Eingriff humaner erscheinen liessen als die Sorge für die Euthanasie auf nicht operativem Wege. Das Vorhandensein multipler Metastasen im Peritoneum, Carcinomknoten auf der Darmserosa mit Ascites, selbst kachektische Oedeme geringen Grades waren keine strikte Kontraindikation, wenn die Beschwerden des Patienten dringend Abhilfe erheischten[2]). Dass wir richtig handelten, beweisen uns unsere Resultate, die im allgemeinen nicht schlechter sind als an anderen Kliniken mit entsprechendem Material.

1) Penzoldt-Stintzing, Handbuch der Therapie innerer Krankheiten. 3. Aufl. 4. Bd. S. 424 ff.

2) Garrè, Münch. med. Wochenschr. 1898. Nr. 37.

Was zunächst die Fälle von Magencarcinom anlangt, so haben wir, wenn irgend der Allgemeinzustand und der jeweilige lokale Befund es erlaubten, stets die radikale Beseitigung versucht, also die Pylorektomie. Die Fälle, in welchen die Patienten 5, 7 und mehr Jahre[1]) nach der Operation recidivfrei geblieben sind, mehren sich, sodass die Pylorusresektion in jedem geeigneten Falle vor der Gastroenterostomie entschieden den Vorzug verdient. Bei grossen und unbeweglichen Tumoren ohne alle stenosierenden Erscheinungen haben wir keinen Eingriff vorgenommen. Dagegen wurde die Resektion ausgeführt,

1) wenn die räumliche Ausdehnung des Carcinoms die Ausführung derselben nicht allzusehr erschwerte,

2) wenn nicht unlösbare Verwachsungen mit den benachbarten Organen vorhanden waren,

3) wenn weder in der Leber noch in anderen ferner liegenden Organen Metastasen nachgewiesen wurden. Metastasen der nächsten Umgebung des Magens boten keine Kontraindikation, da sie mit exstirpiert werden können.

Bei Lebermetastasen, breiten Verwachsungen mit Pankreas, Leber, Colon, disseminierter Peritonealcarcinose ohne die Erscheinungen der Pylorusstenose wurde, namentlich wenn Ascites, Oedem der Darmwände, sehr schlechter Allgemeinzustand einen Eingriff bedenklich erscheinen liess, nach dem Probeschnitt die Wunde sofort wieder geschlossen.

Waren die Erscheinungen einer anatomischen Pylorusstenose vorhanden, so wurde, falls noch genügend gesunde Magenwandung zur Verfügung stand, und der Magen einigermassen beweglich war, meist die Gastroenteroanastomose ausgeführt. Hatte das Carcinom jedoch, ohne eigentlich zu stenosieren, zu hochgradigen Beschwerden geführt, beruhten Erbrechen und Schmerzen somit auf Atonie und Ulceration, so konnte man von der Gastroenterostomie keine wesentliche und länger vorhaltende Erleichterung erwarten. Für diese Fälle kann die Resektion, die man nur vornehmen wird, wenn sie technisch gut ausführbar ist, oder die Jejunostomie eher eine Linderung der Beschwerden schaffen. Auch bei vorgeschrittener Kachexie, starker Fixierung des Magens oder diffuser Infiltration der Magenwände begnügten wir uns mit Anlegung einer Jejunumfistel nach dem durch v. Eiselsberg auf die Jejuno-

1) Kocher berichtete im Jahre 1898 über eine vor 10 Jahren operierte Frau, welche damals noch lebte. Korr.-Bl. f. Schweizer Aerzte. 1898. Nr. 10.

stomie übertragenen Witzel'schen Prinzip der Gastrostomie.

Während wir, wie später ausgeführt, grösseres Gewicht legen auf die zweckmässige allgemeine Vorbereitung unserer Carcinompatienten vor der Operation, möchte ich betonen, dass wir keine Anhänger der zweizeitigen Operation sind. Mit anderen haben wir erfahren, dass die Patienten sich nicht mehr zu einer zweiten Operation entschliessen, wenn nach glücklich überstandener Gastroenterostomie Erholung eingetreten ist, und keine Beschwerden mehr vorhanden sind. Sodann muss berücksichtigt werden, dass die Technik der Pylorektomie beim zweizeitigen Operieren nicht unbedeutend erschwert wird durch die Adhäsionen, welche von dem I. Akt zurückgeblieben sind und schon 3 Wochen später recht derb und unlöslich sein können. So kann es kommen, dass die Resektion in einer Sitzung trotz des miserablen Kräftezustandes des Patienten ein leichterer Eingriff gewesen wäre als die zweizeitigen Operationen. Die Hauptgefahr aber ist, wie ein Fall von Ringel[1]) besonders drastisch zeigt, dass sich innerhalb der zwischen den beiden Operationen liegenden Zeit der Tumor zu einem inoperablen entwickelt: Bei einer äusserst elenden Frau findet sich bei der ersten Operation ein taubeneigrosses, ganz bewegliches Pyloruscarcinom, welches mindestens $1^1/_2$ Jahre besteht. Es wird die Gastroenterostomie gemacht, und es tritt eine auffallend schnelle Erholung ein. Als nach 3 Wochen die zweite Operation vorgenommen wird, ist der Tumor gewaltig gewachsen, auf die Magenwand und das Pankreas übergegangen, sodass nun die Exstirpation nur mühsam und nicht radikal ausgeführt werden kann, und schon nach 1 Monat zeigen sich unter erneutem Kräfteverfall Metastasen. Auch Mikulicz[2]) hat Aehnliches beobachtet. Steudel[3]) (Czerny) erwähnt zwei Fälle, in denen wegen unlösbarer Adhärenz bezw. Wachstum des Tumors die Radikaloperation einige Wochen nach der Gastroenterostomie unmöglich war.

Die Jejunostomie wird deshalb, beim Carcinom, gleichfalls nur selten eine vorbereitende Operation sein; die Fälle, in denen nach der Operation ein Stillstehen des Wachstums oder gar Zurückgehen von Metastasen beobachtet wurde, sodass die beabsichtigte Resektion leicht gelang, sind zweifellos viel seltener als der

1) Ringel, Mitteil. aus den Hamburger Staatskrankenanstalten. Bd. III. H. 3. S. 180. Beiträge z. Chir. des Magens.

2) Arch. f. klin. Chir. Bd. 57. S. 531.

3) Diese Beiträge Bd. 23. S. 20.

umgekehrte Vorgang. Kocher[1]) spricht von Fällen, bei welchen schon Krebsknötchen auf dem Peritoneum sassen und wo schon Drüsenschwellungen vorhanden waren, die sicher bei der Radikaloperation nicht alle entfernt wurden. Dennoch seien die Patienten anscheinend geheilt geblieben. Er nimmt somit die Möglichkeit der Rückbildung von Metastasen nach Entfernung des primären Herdes an und erklärt dies damit, dass die Verhältnisse hier besser lägen als beim primären Herde bei Magenkrebs. An letzterem wirkten allerlei chemische und mechanische Schädlichkeiten auf das krebsige Gewebe und veranlassten rascheres Wachstum; in Drüsen und Peritoneum dagegen könne eine Abkapselung bei stärkerer Gefässbindegewebswucherung und unter Zutritt von Leukocythen vielleicht eine Hemmung des Wachstums durch Abortivstoffe stattfinden. Auch Steudel[2]) spricht sich für die Möglichkeit aus, dass im Anschluss an eine Laparotomie oder Gastroenterostomie ein Stillstand im Wachstum der Magencarcinome, ja sogar regressive Vorgänge bisweilen sich bemerkbar machen, vielleicht ähnlich denjenigen bei Peritonealtuberkulose und führte als Beleg eine Reihe von Fällen an, deren prägnantester der von Alsberg[3]) beobachtete ist.

Anders steht es mit der Jejunostomie als Palliativoperation. Im Gegensatz zu Krönlein[4]) sind wir der Ansicht, dass durch diese Operation der jammervolle Zustand der Krebs-Kranken sehr wohl gebessert werden kann. Das andauernde Erbrechen faulig zersetzter Massen, die durch Zerfall des Tumors bedingten Schmerzen, Blutungen aus dem Carcinom sind häufig mit einem Schlage nach der Operation verschwunden, und nicht nur das, in vielen, wenn auch nicht in allen Fällen steigt das Körpergewicht in den ersten Wochen nach der Operation in so erfreulichem Masse, — wir haben bis zu 16 Pfund beobachtet —, dass die Patienten auch psychisch für längere Zeit in erheblich besserer Verfassung sind als ohne Operation[5]). Wenn man freilich glänzende Dauererfolge für die Jejunostomie beim inoperablen Magencarcinom verlangt, so können wir solche ebensowenig aufweisen wie Maydl.

---

1) Korr.-Bl. f. Schweizer Aerzte. 1898. Nr. 20.

2) l. c.

3) Münch. med. Wochenschr. 1896. Nr. 50.

4) Arch. f. klin. Chir. Bd. 67. S. 683.

1) Uebrigens wird binnen Kurzem eine durch Herrn Prof. v. Eiselsberg veranlasste ausführliche Arbeit über Jejunostomie von Herrn Dr. Lempp erscheinen.

Die gutartigen Magenaffektionen sind zwar ungefähr seit gleicher Zeit wie das Carcinom Gegenstand chirurgischer Behandlung, jedoch ist es eigentlich erst das letzte Jahrzehnt gewesen, welches der Magenchirurgie jenes weite Feld geöffnet hat, das sie heute besitzt. Seit dem Beginn der 90er Jahre sind die Indikationen zu einem operativen Vorgehen beim Ulcus ventriculi und seinen Folgezuständen immer mehr erweitert worden. Es ist begreiflich, dass der Interne in dem Bewusstsein, nur 2,4% seiner Ulcuspatienten zu verlieren (v. Leube[1]), sich nicht leicht entschliesst, dem Chirurgen ein grösseres Feld in der Behandlung gutartiger Magenerkrankungen einzuräumen. Es ist andrerseits dem Chirurgen der Wunsch nicht zu verübeln, da er nun doch einmal — noch dazu in den schweren Fällen — eingreifen soll, die Patienten in einem Zustand überwiesen zu erhalten, in dem die Aussicht auf Erfolg nicht allzugering ist. Wir müssen anerkennen, dass viele einsichtige Aerzte — und Patienten — schon heute in diesem Punkte ihre Pflicht thun; nur zu oft aber wird auch heute noch Jahre, ja Jahrzehnte lang fröhlich darauf los kuriert, ehe Patienten mit ihrer durch interne Mittel nie heilbaren Narbenstenose oder mit einem seit einem Menschenalter in kurzen Pausen blutenden chronischen Ulcus in die Hände dessen kommen, der allein ihnen Heilung bringen kann. v. Leube[2]) hat in seinem Referat 2—3malige Ulcuskuren verlangt, ehe der Patient — von dringenden Indikationen abgesehen — chirurgische Hilfe in Anspruch nehmen soll. Manche unserer Patienten mussten 1 Dutzend solcher Kuren durchmachen, bevor sie zu uns kamen. Freilich darf dabei zweierlei nicht vergessen werden: bei einer gewissen Zahl lag der Beginn der Erkrankung in einer Zeit, in der Magenoperationen noch eine Rarität waren; andere wieder wanderten nach 1 oder 2 erfolglosen Kuren zu einem neuen Arzt oder gar Specialarzt, und dieser, in der Meinung, die früheren Kuren seien nicht richtig durchgeführt worden, begann mit einer dritten und vierten. Aber immerhin kamen auch Patienten zu uns, die von Krankenhaus zu Krankenhaus, von Klinik zu Klinik gezogen waren, ohne Heilung zu finden. Die meisten aber, und das ist erfreulich, zugeben zu können, die meisten Patienten räumen ein, dass sie schon vor Jahren von ihrem Arzt zu einem operativen Eingriff gedrängt worden seien.

Die Indikationen zur Operation des chronischen Magengeschwürs

1) Verhandl. der deutsch. Gesellschaft f. Chir. 1897. II. S. 1.
2) l. c.

und seiner Folgezustände sind seiner Zeit von v. Leube und v. Mikulicz[1]) präcise gestellt worden. Ich glaube, dass seither viele Chirurgen noch etwas weiter gegangen sind angesichts der guten Erfahrungen über die Mortalität der Operationen und der im ganzen günstigen Dauererfolge. Wenn z. B. die Czerny'sche Klinik heute[2]) über eine fortlaufende Serie von 59 Gastroenterostomien ohne Todesfall bei gutartigen Magenerkrankungen verfügt, so ist das gewiss ein Grund für den Chirurgen, nachzuforschen, ob er nicht noch öfter helfend eingreifen kann als bisher. Wir wissen zwar heute, dass die Grösse des Magens in etwa dem dritten Teil der Fälle nach der Operation unverändert bestehen bleibt, dass die motorische Funktion des Magens nach vorübergehender Besserung in vereinzelten Fällen wieder stark verlangsamt werden kann, d. h. dass Recidive nicht ausgeschlossen sind, wir wissen ferner, dass bei einem Teil der Operierten, besonders nach der Gastroenterostomia antecolica, sich längere Zeit oder dauernd Galle und Pankreassaft im Magen vorfindet, wenn auch gewöhnlich ohne Erscheinungen, aber im ganzen sind nicht nur die momentanen Erfolge, sondern auch die Dauerresultate ausgezeichnete. Wir müssen deshalb die Forderung aufstellen, dass in der Zukunft nicht in erster Linie jene aussichtslosen Fälle von stenosierendem Krebs in der Statistik der Gastroenterostomien den hervorragendsten Platz einnehmen, sondern dass die gutartigen und dauernd heilbaren Affektionen das Hauptkontingent hierzu stellen. Die hohe Mortalität jeglicher operativer Eingriffe und die mangelhaften Dauerresultate derselben beim Krebs, die niedrige Sterblichkeitsziffer und die günstigen Erfolge bei den benignen Erkrankungen geben uns dazu das Recht. Dazu kommt, dass vielleicht manches spätere Magencarcinom wird vermieden werden können, wenn die Patienten ihr chronisches Ulcus nicht Jahrzehnte lang mit sich herumschleppen. Um zu diesem Resultat zu kommen, müssen wir als Indikationen für einen operativen Eingriff folgende aufstellen: Wir operieren unbedingt:

1) wenn Verdacht auf Carcinom besteht; eine Diskussion über die Berechtigung dazu, wenn auch nur der leiseste Argwohn auf malignen Process vorhanden ist, haben wir heute glücklicherweise nicht mehr nötig,

2) bei vorhandener oder drohender Perforation, denn die Chancen eines günstigen Ausganges ohne Operation sind heute sicher ge-

1) XXVI. Kongress der deutsch. Gesellschaft f. Chir.

2) Petersen und Machol, Diese Beiträge Bd. 33. H. 2.

ringer als bei sofortiger Laparotomie. Auch das Zuwarten, bis der erste Shok vorüber ist, ist nicht mehr zu empfehlen; vorhandener Shok wird am sichersten durch eine unmittelbar ausgeführte Operation beseitigt (Lennander[1]),

3) bei akuten Blutungen, sobald es nicht bei einer einmaligen stärkeren Blutung bleibt,

4) bei immer wiederkehrenden kleineren Blutungen, wenn höchstens drei richtig durchgeführte Ulcuskuren zu keinem Ziele führen; denn jedes längere Warten bringt für die eventuell doch nötige Operation schlechtere Bedingungen,

5) bei hochgradiger Pylorus-Verengerung infolge schrumpfender Narben mit ihren Folgezuständen,

6) bei schweren Gastralgien durch Verwachsungen, frisches Ulcus, nach Scheitern mehrwöchentlicher interner Behandlung,

7) bei schweren atonischen Zuständen des Magens, besonders wenn gleichzeitig erhebliche Dilatation besteht. (Ist noch eine gewisse Kontraktionsfähigkeit der geschwächten Magenmuskulatur vorhanden, dann kann die Gastroenterostomie Abhilfe schaffen, anderenfalls wäre die Jejunostomie vorzuziehen.)

Für sehr wichtig halten wir, wie erwähnt, die zweckmässige Vorbereitung unserer Kranken auf die Operation, im weitesten Sinne. So lange „jenes unverantwortliche Laisser aller, trotz des Hervortretens ernster Krankheitssymptome" (Krönlein[2]) die Patienten vielfach erst zu uns bringt, wenn sie bereits am Grabesrande stehen, wird sich nur derjenige Operateur vermeidbare Verluste ersparen, der die Lebensenergie seiner Schutzbefohlenen nach Möglichkeit zu erhöhen versucht. Falls nicht besondere Indikationen zur Operation drängen, erhalten die Patienten deshalb bei uns vor der Operation 5—8 Tage knappe, leicht verdauliche, aber möglichst nahrhafte Kost. Daneben werden in vielen Fällen, stets aber, wenn die Nahrungszufuhr per os behindert ist und bei sehr heruntergekommenen Patienten rektale NaCl-Eingiessungen alle 2—3 Stunden und Nährklysmen (1/4 l. physiol. Kochsalzlösung, 1 Ei, 100 gr Wein) 3—5mal täglich gegeben. Wo auch die Ernährung per rectum erschwert ist, wird der Kräftezustand durch subkutane Infusionen gehoben. Am Tage vor der Operation und namentlich am Operationstage selbst, 1—2 Stunden vor Beginn des Eingriffs, erhält fast jeder Patient eine rektale Eingiessung. Auch nach der Operation wird bei ver-

1) Mitteil. aus den Grenzgebieten der Med. und Chir. IV. 1898.

2) Arch. f. klin. Chir. 67. Bd. 1902. S. 692.

minderter Flüssigkeitszufuhr per os damit noch fortgefahren. Stärkeres Abführen wird vermieden, besonders wenn hochgradige Pylorusstenose die Wirkung solcher Mittel problematisch erscheinen lässt. Dagegen suchen wir, namentlich beim Carcinom mit jauchigem säurefreiem Mageninhalt, durch tägliche Spülungen den Magen zur Operation zu reinigen. Mitunter haben wir bei starker Retention, trotz der täglichen Ausspülungen noch am 5. und 6. Tage Reste von Speisen, die vor 14 Tagen und früher genossen waren, entfernt, und spülen deshalb nicht, wie z. B. Krönlein[1]), nur einen Tag vor der Operation und am Operationstage selbst. Am Operationstage selbst wird nur eine kürzere Spülung vorgenommen. Dass frische Blutungen etc. eine Kontraindikation für Spülungen sind, brauche ich nicht zu erwähnen.

Die übrige Vorbereitung des Patienten besteht, abgesehen von dem allgemeinen Bade bei der Aufnahme, in Baden und Rasieren am Vortage, für diese Nacht in einem Alkoholumschlag über die Magengegend, und unmittelbar vor Beginn der Narkose in einer nochmaligen gründlichen Waschung des Operationsgebietes (Holzwolle und Seife, darauf Aether und Alkohol). Ferner ist eine gründliche Reinigung des Mundes und der Zähne sehr zu empfehlen. Zur Vermeidung von Abkühlung des Patienten hüllen wir denselben in einen sterilen Flanellanzug, der aus zwei Teilen, einem rechten und einem linken besteht, so dass der Bauch bequem Zugang gewährt; das Operationszimmer wird auf 20—25° C. geheizt.

Die Reinigung der Hände des Operateurs und der übrigen an der Operation beteiligten Personen geschieht mit Bürste und Glycerinseife, später Alkohol und Sublimat. Alle tragen frisch sterilisierte Leinenröcke, die sie erst, nachdem die gründliche Reinigung der Hände durchgeführt ist, anlegen (v. Eiselsberg[2]).

Die Narkose wird mit Aether durchgeführt, dem zur Herabsetzung der oft störenden Sekretion einige Tropfen Ol. pini pumilion. zugesetzt sind. Nur bei starker Sekretion und Lungenaffektionen wird statt dessen Billroth-Mischung benützt. $^1/_2$—1 Stunde vor Beginn länger dauernder Operationen erhalten die Patienten 1—2 ctg. Morphiums subc. Schleich'sche Lokal-Anästhesie haben wir selten und auch dann meist nur bei einfachen Eingriffen (Jejunostomie etc.) angewandt. Wiederholt musste die mit Infiltrations-Anästhesie begonnene Operation wegen grosser Schmerzen beim Zug am Mesenterium

1) Diese Beiträge Bd. 15. S. 331.
2) Arch. f. klin. Chir. Bd. 54. H. 3.

in allgemeiner Narkose vollendet werden.

Der Laparotomieschnitt wird nicht grösser gewählt, als unbedingt zur Entwickelung des Magens nötig ist; bei Frauen mit beweglichem Magen genügt z. B. zur Gastroenterostomie retrocol. posterior oft ein Schnitt von 8 cm Länge, bei Männern wird man kaum unter 10 cm auskommen. Sodann wird sofort die Pylorusgegend aufgesucht und werden die in Betracht kommenden Organe auf Krankheitssymptome untersucht. Bei der Radikaloperation muss natürlich der Schnitt entsprechend grösser sein, da es sich hier, wie Mikulicz[1]) hervorhebt, darum handelt, die Verhältnisse sicher übersehen und die Lymphdrüsen bis gegen die Cardia hin verfolgen zu können. Wir führen hier den Schnitt bis an den Processus ensiformis. Die Abklemmung des Magens bezw. Duodenums erzielen wir zum Teil durch Compressorien (Doyen, Kocher), zum Teil durch Assistentenhände. Die Darmnähte (Seide) werden fast ausschliesslich mit Finger und gerader Nadel in fortlaufender feinster Seidennaht angelegt. Nach dieser Methode wird beispielsweise die Gastroenterostomie (ohne Bauchdeckennaht) in durchschnittlich 20 bis 25 Minuten vollendet. Der Schluss der Bauchdecken erfolgt in 3 Etagen: Fortlaufende Peritonealnaht mit feiner Seide, stärkere Seidenknopfnähte zur Fasciennaht, auf deren genaue Adaptierung Gewicht gelegt wird, desgleichen zur Hautnaht, bei der zur Vermeidung von Hohlräumen die tieferliegenden Schichten mehrfach mitgefasst werden; seltener wird Languetten-Naht der Haut mit gerader Nadel neben einigen tiefgreifenden Knopfnähten angewandt. Danach wird zum Verband sterile Gaze aufgelegt, die mit einigen Heftpflasterstreifen befestigt wird. Darüber Scultetten'sche Binde.

Nicht weniger wichtig wie die Vorbereitungen zur Operation erachten wir die Nachbehandlung. Erwähnt ist die möglichst bald post operationem per rectum und durch subkutane Infusion erzielte Flüssigkeitszufuhr. Mit der Ernährung per os beginnen wir auch sehr bald; denn es ist klar, dass derjenige Organismus am besten die Schädlichkeiten einer Operation überwinden wird, der die grösste Widerstandskraft hat, seien diese Schädlichkeiten nun toxischer oder infektiöser Natur. Wenn sich der Brechreiz nach der Narkose einigermassen gelegt hat — häufig fehlt ein solcher bei den Aethernarkosen ganz —, erhalten die Patienten in den ersten Stunden Eis-

1) Arch. f. klin. Chir. Bd. 57. S. 529.

stückchen, später gekühlten Thee mit Wein. So früh wie bei Roux[1]) erhalten unsere Patienten Kompaktes nicht, immerhin am 2. Tage Milch, am 3. oder 4. Tage günstigen Falles ein Ei, die Nährklysmen werden dann weggelassen, am 5., 6. Tage Zwieback, gekochtes Fleisch und danach bald jegliche leicht verdauliche Kost. Das Bett verlassen dürfen die Kranken, falls keine Komplikationen eingetreten sind, nach ca. 14 Tagen. Lageveränderungen jedoch lassen wir sie unter Umständen schon sehr früh vornehmen (z. B. Aufrichten am zweiten Tage bei Neigung zu Bronchitiden, Seitenlagerung bei postoperativer Stagnation des Mageninhaltes). Der nach allen Magenoperationen häufig eintretenden Darmatonie begegnen wir durch Einlegen eines möglichst hoch hinaufreichenden Darmrohres. So früh wie v. Mikulicz und Roux lassen wir unsere Patienten weniger wegen der Gefahr der Bauchhernien als in erster Linie deswegen nicht aufstehen, weil die persönliche Neigung der Operierten hierzu mit wenigen Ausnahmen fehlt, und der ganze Allgemeinzustand eine solche Massnahme uns wenig wünschenswert erscheinen lässt.

Die von uns beobachteten Komplikationen werden später im einzelnen erwähnt. Kurz erwähnen möchte ich bezüglich der Prophylaxe mancher dieser Komplikationen, dass wir eine Ruhigstellung des Darmes nach der Operation möglichst zu vermeiden suchen. Auch späterhin, bei normal bleibendem Verlaufe. wird von jeglichen Opiumgaben abgesehen. Die Gegner einer systematischen Opiumnachbehandlung werfen, wie Reichel[2]) betont, derselben direkt vor, die Entstehung eines Ileus nach der Operation zu begünstigen, indem sie der Bildung fester Adhäsionen Vorschub leiste und die Darmmuskulatur paretisch mache. Durch frühzeitige Anregung der Peristaltik hofft man ausgedehnte Verwachsung zu verhüten oder sich dennoch bildende noch rechtzeitig lockern und dehnen zu können. Wie Reichel selbst, glauben wir nicht, dass Adhäsionen durch die Darm-Atonie als solche entstehen oder durch gesteigerte Peristaltik, wenn sie einmal da sind, sich lösen. Nur die Vervollkommnung der Operationstechnik kann der Entstehung von Adhäsionen wirklich vorbeugen. Ein anderer Grund ist es auch für uns, weshalb wir der Darmatonie nie energisch entgegenarbeiten: weil die Ruhigstellung des Darmes die Resorptionsfähigkeit des Pe-

1) Roux, Revue de gynécologie et de chirurgie abdominale. Janvier-Février. 1897.

2) Kongress-Verhandlungen. 1895. II. S. 112.

ritoneums herabsetzt und dadurch die Entstehung einer Peritonitis durch die bei jeder Laparotomie eingeschleppten Infektionserreger begünstigt. Zweier Mittel bedienen wir uns zu diesem Zwecke: der wiederholt angeführten rektalen Eingiessungen und, wenn erwünscht, leichter Abführmittel, die wir dann in der Mitte der ersten Operationswoche darreichen.

Einer sehr häufigen Komplikation bei allen Magenoperationen. den postoperativen Lungenerkrankungen, suchen wir durch folgende Massnahmen zu begegnen: Die Narkose wird — wenn solche überhaupt angewendet und nicht, wie bei kleinen Eingriffen, mitunter Lokalanästhesie vorgezogen wird — möglichst abgekürzt; so lange am Darm operiert wird, wird sie ganz oberflächlich gehalten; sie wird in Tieflagerung des Kopfes durchgeführt, um Aspiration von Mundsekret zu verhüten. Nach der Operation werden die Patienten, um die Entstehung der Hypostase hintanzuhalten, möglichst oft zu tiefem Atmen aufgefordert. Dass für häufigen Lagewechsel gesorgt wird, ist bereits angegeben. Der Verband wird nicht fester angelegt, als dass die Atmung unbehindert bleibt, jedoch eng genug, um die Bauchdecken zu stützen (Scultetten's Binde). Wenn irgend möglich, wird Morphium aus dem gleichen Grunde wie Opium vermieden. Im Uebrigen verweise ich auf die lesenswerten Arbeiten von Gerulanos[1]), Henle[2]) und Stieda[3]), welche auch die Themata über die Vorbereitungen und Nachbehandlung bei Magenoperationen eingehend erörtern.

Die nachfolgende Zusammenstellung, welche die an der Rostocker und Königsberger chirurgischen Klinik unter Herrn Geheimrat Garrè ausgeführten Magenoperationen[4]) umfasst, schliesst sich den grösseren statistischen Arbeiten an, wie sie in neuerer Zeit von verschiedenen Seiten (u. A. von Czerny, Steudel. v. Eiselsberg, v. Hacker, Körte-Herzfeld, Krönlein, Kümmel, Lauenstein, v. Mikulicz, Rydygier, Petersen und Machol, Brenner) veröffentlicht wurden. Die am Schluss der Arbeit beigefügte Tabelle giebt einen Ueberblick über die Gesamtzahl der aus einzelnen Kliniken veröffentlichten Operationen.

Die unten besprochenen 172 Operationen[5]), welche mit wenigen

1) Deutsche Zeitschr. f. Chir. Bd. 57.

2) Arch. f. klin. Chir. Bd. 64.

3) Ibid. Bd. 63. 1901. S. 715.

4) Exklus. Gastrostomie, inklus. Jejunostomie.

5) Nicht in die Tabelle aufgenommen sind die in Rostock und Königsberg wegen Oesophagus- bezw. Cardiacarcinom operierten Fälle von Gastrostomie.

Ausnahmen von Herrn Geheimrat Garrè selbst ausgeführt wurden, verteilen sich auf folgende Eingriffe:

27	Pylorusresektionen,	davon †	(7 F.),
91	Gastroenterostomien,	„ „	(24 F.),
7	Pyloroplastiken	„ „	(0 F.),
3	Gastroplastiken	„ „	(0 F.),
3	Magenwandresektionen	„ „	(0 F.),
6	Gastrolysen	„ „	(0 F.),
15	Probelaparatomien	„ „	(0 F.),
16	Jejunostomieen	„ „	(4 F.),
4	Divulsionen (Loretta)	„ „	(0 F.),
172	Sa.,	„ „	(35 F.),

Sie datieren sämtlich aus den Jahren 1894 bis 1. I. 03, und zwar sind es bis Ende März 1901 Operationen, die in Rostock ausgeführt wurden, von da ab solche aus Königsberg. Dementsprechend stammt auch das Material aus verschiedenen Bezirken; der frühere Teil in der Hauptsache aus Mecklenburg, der spätere aus Ost- und West-Preussen und zum Teil aus Russland. Diesem Umstande namentlich ist es zuzuschreiben, dass unsere Nachforschungen nach den Dauerresultaten grössere Lücken aufweisen, als es wünschenswert wäre, besonders im Gegensatz zu den fast lückenlosen Berichten über die früher von Krönlein beobachteten und operierten Krebskranken.

Die Krankengeschichten sind wesentlich gekürzt wiedergegeben, so dass nur die für den Verlauf notwendig in Betracht kommenden Facta angeführt sind. Nur bei den von Fall zu Fall verschiedenen Resektionen des Pylorus ist der Gang der Operation eingehender geschildert; im übrigen habe ich bei Besprechung der einzelnen Gruppen über die bei uns üblichen Operationsmethoden kurz referiert.

A. Operationen bei Magencarcinom.

I. Pylorektomie (27 Fälle).

1. Wilhelm W., 51 J., Weichenwärter. Beginn der Erkrankung vor 1½ Jahren. Seit mehreren Monaten Erbrechen. — Grosser beweglicher Tumor, verschieblich bei Füllung des Magens. Chemismus: Milchsäure positiv, keine freie HCl. — Klin. Diagnose: Carcinoma pylori. — Operation 17. XI. (G. R. Garrè). Resektion des Pylorus nach Billroth I. (10 cm langes Stück). — 19. XI. 94 gestorben (Peritonitis. Nähte schliessen).

2. Ferdinand W., 61 J., Stationsjäger[1]). Seit März 1895 magenkrank:

1) Korr.-Bl. des allg. Meklenbg. Aerzte-Vereins. Nr. 168.

Wühlen, ab und zu Erbrechen. Trotz Diät und Magenspülungen keine dauernde Besserung. Gewichtsabnahme, Kräfteverfall. — Rechts vom Nabel halbhühnereigrosser Tumor, verschieblich, wenig druckempfindlich. Vom Probefrühstück nach einer Stunde nur geringe Mengen im Magen. Keine freie HCl, reichlich Milchsäure. Ges. Acid. 86. — Klin. Diagnose: Carcinoma pylori. — Operation: 9. VIII. 95. (G. R. Garrè.) Tumor des Pylorus, der sich nach der kleinen Curvatur einige cm weit erstreckt; auf der Serosa feste weissliche Knötchen, einige Drüsen im Netz. Pyloruslumen kaum für einen Bleistift durchgängig. Nach Isolierung des Pylorusteiles des Magens und Exstirpation der Drüsen wird der carcinomatöse Teil mit einigen Klammern abgeschlossen, und der Magen in schräger Richtung von der grossen Kurvatur her succesive durchschnitten und sogleich durch eine Nahtlinie verschlossen. In gleicher Weise wird das Carcinom am Duodenum abgetrennt und dasselbe wie der Magen vollkommen zugenäht (3fache Etagennaht). Daran wird die G.-E. antecolica in der üblichen Weise angeschlossen. — Am Operationstag Collaps, Temp. 35,3. Auf Nährklysma mit Wein erholt sich Pat. Nie Temperatursteigerung, nie Erbrechen. Vom 6. Tage an feste Speisen. Der steigende Appetit und die vorzügliche Verdauung ermöglichen sehr bald normale und uneingeschränkte Nahrungsaufnahme. Nach 1½ Jahren noch völlig beschwerdefrei, 40 Pfd. Gewichtszunahme, voll erwerbsfähig. Gestorben 1897 an Recidiv in wenigen Wochen.

3. Henriette U., 32 J., Arbeitersfrau. Beginn vor ½ Jahr: Erbrechen, Magenschmerzen, Obstipation, Gewichtsabnahme. — Sehr mager. Geringe Resistenz in der Pylorusgegend. Alles erbrochen. Chemismus: Milchsäure positiv, keine freie HCl. Körpergewicht 35 kg. — Klin. Diagnose: Carcinoma pylori. — Operation 20. IV. 96. (G. R. Garrè.) Pyloruscarcinom mit Drüsen im grossen Netz, Uebergreifen auf den Magen. Magenresektion nach Billroth II. 8 cm langes Stück entfernt. — Kein Fieber, kein Erbrechen, glatte Heilung. Am 24. VII. 96 Körpergewicht von 52 kg. Pat. ist arbeitsfähig. Im Dezember 1896 Recidiv, am 1. I. 97 deshalb Jejunostomie. Patientin kommt ad exitum.

4. Elise H., 46 J., Klempnersfrau. Seit ¼ Jahr Magenbeschwerden. 5mal Erbrechen. Gewichtsabnahme von 30 Pfd. — S. starke Abmagerung. Hühnereigrosser, sehr beweglicher Tumor der Magengegend. Magen stark dilatiert (fast 2 Liter). Chemismus: Milchsäure positiv, keine freie HCl. Körpergewicht 64 kg. Klin. Diagnose: Carcinoma pylori. Operation 24. XI. 96. (G. R. Garrè.) Resectio pylori (Billroth II). — Nach 20 Stunden per os Flüssigkeit, am 6. Tage Fleisch. Kein Fieber. Glatte Heilung. Guter Appetit. Entlassung 23. XII. 96. 9 Pfd. Gewichtszunahme. Im nächsten Jahre stellt sich ein Recidiv ein, dem Pat. erliegt.

5. Ernst Str., 46 J., Arbeiter. 1892 magenkrank, seitdem fast immer leidend. In den letzten Wochen 30 Pfd. an Körpergewicht abgenommen.

— Diffuse Resistenz der Magengegend. Sehr starke Magendilatation. — Klin. Diagnose: Carcinoma ventriculi. — Operation 1. IV. 97. Carcinom am Pylorus, 4/5 der Cirkumferenz einnehmend. Einige Drüsen. Resectio pylori (Billroth II.) — Am 4. Tage Exitus. Es findet sich eine diffuse eitrige Peritonitis infolge Undichtigkeit der Duodenalnaht. Kein Fieber.

6. Carl P., 60 J., Schmiedemeister. Seit Frühjahr 1898. Appetitlosigkeit, Gefühl von Völle und Druck in der Magengegend, besonders nach dem Essen, einige male bitter schmeckendes Erbrechen, nie mit Blut. Abmagerung. — Kachektisch. Links von der Mittellinie, zwei Querfinger unterhalb des Processus ensiformis ein nussgrosser, harter, verschieblicher Tumor. Magen nicht erheblich ektatisch. Keine Salzsäure, Milchsäure positiv. Bronchitische Erscheinungen. Körpergewicht 63 kg. — Klin. Diagnose: Carcinoma ventriculi. — Operation 26. VII. 98 (G. R. Garrè). Morphium-Chloroform-Narkose. Kleinapfelgrosser, den Pylorus einnehmender Tumor, der sich nach der kleinen Kurvatur hin erstreckt, gut beweglich. Wenige Lymphome hinter der kleinen Kurvatur werden entfernt. Exstirpation des Tumors. Verschluss des Magens durch Assistentenhände, des Duodenums durch breite Darmklemme. Vereinigung der beiden Darmlumina nach Billroth I. — Temperatur in den ersten Tagen bis 39,4 durch pneumonische Erscheinungen. Erbrechen nur am 1. Tag. Wundverlauf prima intentione. 19. VIII. Entlassung: Beschwerdefrei, guter Appetit, geregelter Stuhl. Hat seit der Operation 5 kg zugenommen. Mai 1899: Pat. stellt sich vor; sieht sehr gut aus, hat seit der Operation 20 Pfd. zugenommen, isst, trinkt alles, gar keine Magenbeschwerden, vorzüglichen Appetit. Narbe nicht empfindlich, keine Resistenz.

7. Caroline B., 44 J., Arbeiters-Witwe. Früher keine Ulcus-Erscheinungen. Ende Mai Schmerzen in der Magengegend nach festen Speisen, später Erbrechen 1—2 mal täglich. Nie Blut. — Abgemagerte Frau. Abdomen schlaff. Unterhalb und links vom Nabel eine hühnereigrosse, querverlaufende Geschwulst, die Bauchdecken vorwölbend, respiratorisch wenig, mit der Hand überallhin etwas verschieblich, oben und unten scharf, rechts und links undeutlich abgrenzbar, auf Druck wenig empfindlich. In der r. Bauchhälfte Ren mobilis. Probefrühstück nach ca. 2 Stunden unverändert, Salzsäure positiv, Milchsäure angedeutet. Gastroptose, Gastrektasie. — Klin. Diagnose: Carcinoma pylori, Gastroptose. — Operation: 13. X. 98 (G. R. Garrè). Morphium-Aether-Narkose. Hühnereigrosser, beweglicher Pylorustumor, samt dem Duodenum gut hervorzuziehen. Im Lig. gastrocolic. mehrere bohnengrosse, harte Drüsen, einige auch an der kleinen Kurvatur. Leber frei. Durchtrennung des Lig. gastrocolic., möglichst nahe an der grossen Kurvatur. Die Drüsen hier werden entfernt. Haselnussgrosse Cyste im Kopf des Pankreas. Hier muss die oberflächliche Schicht des Pankreas mit entfernt werden. Durchtrennung des kleinen Netzes. Isolierung des Pylorusteiles. Abschluss desselben durch zwei

Klemmen. Während der Rest des Magens durch Assistentenhände komprimiert wird. Resektion. Vereinigung der Darmlumina nach Billroth I. Stellen grösserer Spannung werden noch durch Knopfnähte gesichert, der Winkel besonders berücksichtigt. Fixation des Netzes. Neuer Pylorus für Daumen bequem durchgängig. Bauchnaht. — Anatomischer Befund: Das resecierte Stück misst am Rande der kleinen Kurvatur 5, am Rande der grossen 7 cm. Die Schnittlänge beträgt am Magen vorn und hinten je 8, am Duodenum 2,5 cm. An der Vorderseite in der Gegend der grossen Kurvatur ein 4,5 cm langer und 2,5 cm breiter Tumor. In der Nähe noch einige kleine Knoten in der Serosa, sowie Lymphgefässmetastasen. Der Tumor reicht an die Duodenalschnittfläche auf fast 1/2 cm, an die Magenschnittfläche auf wenigstens 2,5 cm. Mikroskopisch fanden sich in einer Drüse sehr zahlreiche grosse polymorphe Krebszellen, mit vielen Mitosen. Ausgedehnte Nekrose, wenig Stroma. — Verlauf: In den ersten 10 Tagen vorzügliches Wohlbefinden. Am 25. X., nachdem Pat. schon mehrere Tage Braten und Musskartoffeln erhalten, krampfartige Schmerzen im l. Hypochondrium, Auftreibung des Leibes, 1maliges Erbrechen, Temperatursteigerung auf 38,0 Puls 116. Vom 3. XI. ab langsames Zurückgehen der Beschwerden. 5. XI. Spaltung einer walnussgrossen Eiterhöhle in der Naht. Patientin macht noch vom 7. XI. ab eine trockene Pleuritis durch. 25. XI. geheilt entlassen. Vom 12. I. 99 berichtet der behandelnde Arzt, dass — bei sehr guter Magenfunktion — Metastasen im Leibe nachweisbar seien, die den Exitus der Pat. in einigen Wochen erwarten liessen.

8. Frieda E., 40 J., Hauswirtsfrau. Vor 11 Jahren Ulcuserscheinungen, Blutbrechen, schwarzer Stuhl. Seit Herbst 1898 neuerdings Magenbeschwerden. Im November 1898 fühlte Pat. selbst oberhalb des Nabels eine Härte. Erbrechen, Abmagerung. — Leidlich kräftig, mager; blass. Ueber dem Nabel eine flache Vorwölbung, verschieblich. Magen fasst bequem 1 1/2 l; viel HCl, keine Milchs. Gewicht 55 kg. — Klin. Diagnose: Pyloruscarcinom mit Stauungserscheinungen. — Operation 16. I. 99. Pylorustumor, an der Vorderwand bis 7 cm magenwärts reichend. Colon transvers. an einer markstückgrossen Stelle mit dem Tumor verwachsen. Dies wird abgelöst, das Netz unterbunden. Im Gebiet des Duodenum und Pankreas ist der Tumor mit dem Pankreas fest verwachsen. Ein ca. 3 mm dickes Stück Pankreas wird mitreseciert. Isolierung des Pylorus mit Tumor. Cardiawärts Abklemmung. Durchtrennung des Magens und Naht. Der Magenstumpf wird dann nach links aussen, der Tumor nach r. aussen verlagert. Nun wird die nach Ablösung des Magens zurückgebliebene markstückgrosse carcinomatöse Partie des Colon transversum unter möglichster Schonung der Schleimhaut excidiert, die nur an einer Stelle ein kleines Loch bekommt. Schluss durch doppelte Reihe von Nähten. Darauf wird der Tumor ca. 2 cm nach unten vom Pylorus abgetrennt, nachdem das Duodenum an seiner Hinterseite vom Pankreas

und von Adhäsionen gelöst worden. Schluss des Duodenum, hierauf Billroth II. mit Murphyknopf. — Anatomischer Befund: Das resecierte Stück misst längs der grossen und kleinen Kurvatur 11 cm, davon gehören 2—3 cm dem Duodenum an. Durchmesser des Duodenums 3 cm, des Pylorus 2,5 cm, des Magenschnittes 9 cm. An der grossen und kleinen Kurvatur verdicktes Netz. Aufgeschnitten zeigt sich an der gr. Kurvatur dicht am Pylorus ein etwa 5pfennigstückgrosses, davon 1—2 cm entfernt ein thalergrosses hartes Geschwür mit aufgeworfenen Rändern und glattem Grund. Schleimhaut sonst intakt. — Verlauf: Abgesehen von ger. Stichkanaleiterung glatter Wundverlauf. Am 6. II. reichlicher gef. Stuhl und Entleerung des Knopfes. Am 27. II. mit völligem Wohlbefinden nach Hause entl. 0,75 kg Gewichtszunahme. — II. Aufnahme im Juli 1899 wegen Darmstenose bedingt durch carcinomatöse Peritonealmetastasen. Colostomie. Pat. stirbt zu Hause im folgenden Monat.

9. Wilhelmine V., 44 J., Arbeitersfrau. Früher nie magenleidend. Seit September 1898 Aufstossen und Erbrechen. Seit Weihnachten fast täglich Erbrechen, darauf Erleichterung. Abmagerung und Abnahme der Körperkräfte. — Magere Frau. Bauchdecken schlaff, Diastase d. Recti. Unter dem Rectus abdom. dext. etwas oberh. des Nabels eine pflaumengrosse, verschiebliche Geschwulst von ziemlicher Härte. Bei der Aufblähung des Magens verschiebt sich der Tumor nur wenig nach rechts, die grosse Kurvatur steht in der Mitte zwischen Nabel und Symphyse. Probefrühstück: Salzsäure positiv, Milchs. negativ. Körpergewicht 72 Pfd. — Klin. Diagnose: Carcinoma pylori, Gastroptose, Stenosenerscheinungen. — Operation 17. III. 99 (G. R. Garrè). Morphium-Aethernarkose. Vordere Wand des etwas rechts verlagerten Pylorus carcinomatös infiltriert; nahe der grossen Kurvatur ist der Tumor bis in die Serosa gewachsen. Er ist etwa pflaumengross, beweglich; Drüsen sind nicht fühlbar. Durchtrennung des kleinen Netzes; Magen gegen den Tumor hin, etwa $1^1/_2$ cm cardiawärts, abgeklemmt, während der Cardiateil von Assistentenhänden gehalten wird. Durchtrennung des Magens dazwischen, Vernähung bis auf den zur Implantation des Duodenums bestimmten Teil (3fache Naht fortlaufend, darüber einige Knopfnähte). Sodann Abklemmung des Duodenums ca. $1^1/_2$ cm unterhalb des Pylorus und Durchschneidung pyloruswärts von den Klemmen. Dann werden die beiden Lumina adaptiert und durch dreifache fortlaufende Naht vereinigt, wobei die Magenöffnung zur besseren Adaptierung mit Zügeln gespannt gehalten wird. Winkel mit einigen Knopfnähten noch besonders übernäht. Zum Schluss von oben her Fixation von Netz-Zipfeln an der Nahtreihe. — Anatom. Befund: Resecciertes Stück an der grossen Kurvatur 6, an der kleinen $4^1/_2$ cm lang, Schnitthöhe im Magen $5^1/_2$ cm, am Duodenum 2 cm. Schnittränder frei von Carcinom. An der Vorderwand höckeriger Tumor, nahe der gr. Kurvatur bis ans Peritoneum gewachsen. Pylorus so gut wie undurchgängig. Mikroskopisch: Adenocarcinom. Ein erbsengrosser Lymph-

knoten enthält spärliche Krebszellen. — Ausser geringer Nahteiterung glatte Wundheilung. Kein Erbrechen. 16. IV. Seit der Operation Gewichtszunahme von 17 Pfd. Geniesst alles ohne Beschwerden. Entlassung 25. V. 03. Brieflicher Bericht des Arztes: Gesundes, kräftiges Aussehen, Körpergewicht 55 kg. Keine Digestionsbeschwerden. Abdomen ohne Befund. Gute Narbe. Pat. verrichtet mit Ausnahme ganz schwerer Arbeiten jede leichte Arbeit ohne Beschwerden.

10. Carl G., 44 J., Arbeiter. Seit 1/2 J. Stuhlverstopfung, 3—4mal täglich schwarzer Stuhl. Etwas später Erbrechen, darauf oft Erleichterung. Erbrochenes chokoladenfarbig, nie deutlich Blut. Erhebliche Abmagerung (34 Pfd.). Keine besonderen Schmerzen, Appetit gut. Im Okt. in Behandlung der medizinischen Klinik. — Magerer, elender Mann. Unterbauchgegend dicht unterhalb des Nabels stark vorgewölbt, Magen dilatiert. Direkt unterhalb des Proc. ensiformis rundlicher, harter, respiratorisch nicht verschieblicher Tumor fühlbar. Probefrühstück nach 1 1/2 Std.: Keine Salzsäure, keine Milchsäure (in der med. Klinik wiederholt Milchsäure.) Körpergewicht 47 kg. — Klin. Diagnose: Carcinoma ventriculi. — Operation 5. XII. 99. Geh. R. Garrè. Morphium-Aether-Narkose. Kurz vorher Kochsalzinfusion. Magen mit Leber und Pankreas verwachsen. Lösung ziemlich schwierig. An der kleinen Kurvatur einige Drüsen; werden exstirpiert. Abklemmung des Magens am Duodenum. Der Pankreaskopf, der mit dem Anfangsteil des Duodenums fest verwachsen ist, wird in ca. 2 cm Länge reseciert. Dabei starke Blutung. Resektion. Billroth II. — Anatom. Befund: Präparat 9 cm lang, bis 17 cm breit, vom Duodenum ist ein 3 cm langes Stück entfernt. Pylorus verengt, für kleinen Finger kaum durchgängig, im ganzen verhärtet. Im Magen, nahe dem Pylorus eine 5markstückgrosse Ulceration mit etwas erhabenen Rändern. Mikrosk. in einer exstirp. Drüse Carcinom. — Die ersten Tage Temp. bis 38,0. — Von da ab ungestörte Heilung. 26. XII. Entlassung: Verträgt selbst grobe Kost. Appetit sehr rege. Narbe gut. Stuhl regelmässig. Gewichtszunahme von 15 Pfd. — Zu Hause soll Patient bald so unglücklich auf den Leib gefallen sein, dass er sich schwere innere Zerreissungen zuzog, denen er erlag.

11. Heinrich Z., 42 J., Arbeiter. Februar 1899 erkrankt mit Druckgefühl im Magen, Sodbrennen, Erbrechen (nie Blut). Beschwerden nur vorübergehend geschwunden, keine Abmagerung. — Magerkeit, Cyanose (Vitium cordis.) Leib aufgetrieben, in der l. Oberbauchgegend diffuse Resistenz, kein deutlicher Tumor. Rechts von der Mittellinie in der Tiefe vereinzelte Drüsen fühlbar. Untere Magengrenze fingerbreit unterhalb des Nabels. Im Magen ca. 1800 ccm Speisereste trotz täglicher Ausspülungen. Reaktion sauer, keine Salz- oder Milchsäure. — Klin. Diagnose: Carc. ventric. — Operation: 12. I. 00. Morphium-Aether-Narkose. Pylorusteil des Magens bis 3 cm längs der kleinen Kurvatur stark verdickt. Resectio

ventriculi; Vereinigung nach Billroth II. Anatom. Befund: Mikrosk.: Cylinderzellenkrebs, zerfallend, bis an die Serosa reichend. Kirschgrosse Drüse am Duodenum frei von Carcinom. — Verlauf ohne Störung. 22 Pfd. Gewichtszunahme post oper. Ende September 1900 Ileus-Erscheinungen, Aufnahme ins Krankenhaus zu Wismar. Künstlicher After. Ende Oktober dort Exitus. Sektion: Magen und angrenzende Darmteile stark verwachsen. Anastomose stark verengt durch carcinomatöse Infiltration. In der Nähe bis walnussgrosse Krebsdrüsen. 8 cm oberhalb des Anus cirkuläres, strikturierendes Carcinom, 4 cm lang, Darmwand von 1 cm Dicke, Lumen für Federkiel durchgängig. In der Umgebung einige Krebsdrüsen. Rectumkrebs soll auch ein primärer Tumor gewesen sein.

12. Johann Br., 46 J., Arbeiter. Im Herbst vorigen Jahres kolikartige Schmerzen. Stuhl und Appetit dabei gut. Seit Ostern Abmagerung, häufiges Aufstossen, Schmerzen, meist 1/2 Stunde nach dem Essen, kein Appetit. Obstipation. — Anämisch, kachektisch. Leib etwas eingesunken. In der Regio epigastrica ein harter umgreifbarer Tumor fühlbar, beweglich. Reaktion sauer, keine Salz- oder Milchsäure, Ges. Acid. 28. Keine deutliche Ektasie. Stuhl angehalten; Körpergewicht 115 Pfd. Klin. Diagnose: Carcinoma ventriculi. — Operation: 5. VII. 00 (Geh. R. Garrè.) Morphium-Aether-Narkose. Strikturierender Pylorustumor, z. Teil an der kl. Kurvatur. In der Umgebung Verwachsungen, Drüsen. Resectio ventriculi: Abklemmen des Duodenum mit 2 Klemmen, Durchschneidung desselben. Resektion der vorquellenden Schleimhaut. Serosa-Muscularis-Naht, fortlaufend, einstülpende Serosa-Nähte. Abklemmen am Magen oberhalb des Tumors mit breiter Zange. Durchschneidung des Magens. Da die Zange abgleitet, ist es nur möglich, 1/4 der Schleimhaut zu nähen; darüber Serosa-Muskulatur-Naht und Serosa-Naht, alles fortlaufend; als 4. Etage Serosa-Knopfnähte. Nahtlinie ca. 15 cm lang. Duodenalnaht. Billroth II. — Anatom. Befund: Tumor 12 cm breit, 9 cm lang; meist an der kleinen Kurvatur. Mikroskopisch: Typischer Gallertkrebs. — Zuerst Temperatur erhöht (einmal bis 38,8), dabei stets guter Puls, später normal. Glatte Wundheilung. Am 3. VIII. entlassen: Isst und trinkt alles mit Appetit, 5 Pfd. Gewichtszunahme, gesundes, frisches Aussehen; geregelte Verdauung. Kein Tumor fühlbar. 30. V. 03. Brief der Witwe: Pat. war 1 Jahr ganz beschwerdefrei, dann wieder Schmerzen im Leib, jedoch nie Erbrechen. Tod am 20. XII. 01 an völliger Entkräftung."

13. Karoline W., 49 J., Zieglermeistersfrau. Sommer 1899 viel Durchfall, abwechselnd mit Verstopfung. Appetitlosigkeit. Im Herbst Erbrechen, alle 2—4 Tage, nie blutig. Seit Januar 1900 fast täglich Erbrechen. Abmagerung. Stuhlverstopfung. — Elendes Aussehen. Gewicht 72 1/2 Pfd. Abdomen sehr eingefallen. Bei ziemlich leerem Magen nussgrosser Tumor fühlbar. Der aufgeblähte Magen reicht bis 2 Finger

breit oberhalb der Symphyse. Der Magen fasst 2 Liter. 3/4 Stunden nach Probefrühstück 4 ccm dickflüssiger Inhalt, schlecht verdaut. Keine freie HCl, schwach Milchsäure. — Klin. Diagnose: Carcinoma pylori, starke Dilatatio ventriculi und Gastroptose. — Operation 11. VII. 00 (G. R. Garrè). Morphium-Aethernarkose. Pylorustumor. Zunächst wird das Duodenum durchschnitten, dann der Magen reseciert. Während das Dünndarmende zugehalten wird, wird der Magen mittelst 3facher fortlaufender Etagennaht bis auf den untersten Teil vernäht. Dieser blieb der Duodenalöffnung an Ausdehnung entsprechend offen, hat sich jedoch während der Naht stark kontrahiert, so dass die Magenöffnung etwas kleiner als die Duodenalöffnung erscheint. 3fache Nahtreihe: Mucosanaht teilweise durch Submucosanaht ersetzt, da die Schleimhaut leicht reisst. Zur Sicherung noch einige Serosaknopfnähte am Magen und dem neuen Pylorus. Schliesslich wird mit 2 Stichen das Pankreas in den Winkel hinein befestigt. Der neue Pylorus, gut für einen Daumen durchgängig, wird versenkt; er kommt in Nabelhöhe zu liegen. — Glatte Heilung. Keinerlei Störungen. Am 5. VIII. mit einer Gewichtszunahme von 5 3/4 Pfd. entlassen. — 25. XI. 00 (Vorstellung): Befinden sehr gut. Frisches gesundes Aussehen, 103 Pfd. Kein Tumor palpabel. Guter Appetit. Hat hier und da leicht ziehende Schmerzen, wie sie meint, Blähungen. 24. IV. 01 (Brief): Seit 14 Tagen wieder krank, Brechen nach dem Essen, hühnereigrosse Geschwulst der Nabelgegend. Brief im Mai 1903 kommt als unbestellbar zurück.

14. Friedrich Sch., 63 J., Rentner. Seit 1 Jahr Appetitmangel, zeitweise Blähungen. Speichelfluss. Keine Magenschmerzen. Kein Erbrechen. Kein Blut im Stuhl. Seit Herbst 1899 keine festen Speisen mehr genossen. — Elendes Aussehen. Abmagerung. Gewicht 79 Pfd. Leib etwas eingesunken. In der Oberbauchgegend ein beweglicher, harter, wenig schmerzhafter Knoten. Anacidität. Fieberhafte Bronchitis. — Klin. Diagnose: Carcinoma ventriculi. Keine Stenosenerscheinungen. — Operation: 20. VII. 00. Morphium-Aethernarkose. Tumor in der Pylorusgegend. Durchtrennung des Duodenum. 3 Etagennaht fortlaufend. Durchschneidung der Magenwand. Gleichfalls 3 fortlaufende Nähte. Nahtlinie 13 cm. Darauf typische G.-E. posterior. Aufhängen der abführenden Darmschlinge am Magen. — Anatom. Befund: Das exstirpierte Stück ist 13 cm lang und 11 cm breit. Tiefes, carcinomatöses Geschwür hauptsächlich an der kleinen Kurvatur. Wände des Magens stark verdickt. — Glatte Heilung. Im besten Wohlbefinden, gutem Appetit am 5. VIII. entlassen. Gewicht 77 Pfd. Im Herbst 1900 sind nach brieflichem Bericht des Arztes Schmerzen im Rücken und in der Brust aufgetreten, die jedoch allmählich wieder nachliessen. Untersuchung des Arztes am 15. V. 03 ergab nichts von Recidiv. Gute Narbe. Normale Verdauung, dagegen oft Appetitmangel.

15. Elise Kr., 46 J., Müllersfrau. Seit Weihnachten 1899 krän-

kelnd. Seit 8 Wochen Erbrechen, 1—2mal wöchentlich, Abmagerung, Stuhlverstopfung. Stuhl zuletzt ganz schwarz. In letzter Zeit alle zwei Tage kopiöses Erbrechen. — Skoliose der Brustwirbelsäule. Abdomen sehr schlaff, Diastase der Recti. In der Mitte zwischen Nabel und Schwertfortsatz ein ca. 6 cm langer, walzenförmiger Tumor, höckerig, verschieblich, nach rechts schmäler werdend. Probefrühstück nach dreiviertel Stunden: Freie Salzsäure positiv. Keine Milchsäure. Ges. Acidität 24. — Klin. Diagnose: Carcinoma pylori mit Stauungsbefund. — Operation: 7. VIII. 00 (G. R. Garrè). Morphium-Aethernarkose. Drüsen bis hoch hinauf längs der kleinen Kurvatur, einige bis haselnussgrosse auch längs der grossen. Freipräparieren des Pylorusteils, Durchtrennung des Duodenums. Nach Abklemmung des Stumpfes mit Zange wird derselbe durch 3fache fortlaufende Naht und einige Serosanähte geschlossen. Sodann Abtrennung des Magens, von dem etwa 1/3 bleibt. Verschluss in gleicher Weise. Das unterste Magenende steht bürzelähnlich vor, wird in toto noch eingestülpt und durch einige Knopfnähte fixiert. Dann wird an der linken Magenseite parallel dem von oben nach unten laufenden Resektionsschnitt die G.-E. ant. angelegt (40—50 cm vom Duodenumende). Naht wie oben. Oeffnung fast für zwei Finger durchgängig. — Nach Wohlbefinden in den ersten beiden Tagen tritt am 9. VIII. unter geringen Schmerzen und leichtem Temperaturanstieg Spannung des Leibes und Aufstossen ein; am 10. Erbrechen, Temperatursteigerung bis 39, Puls bis 164; rechts hinten unten Dämpfung, Bronchialatmen und Pleurareiben. 11. VIII. Aus dem Magen 650 ccm brauner Flüssigkeit entleert, mehr als Patient seit gestern Abend genossen hat. Temp. 39,7. Nachdem noch wiederholt Erbrechen aufgetreten, zum Teil leicht fäkulent, tritt am 14. VIII. der Exitus letalis ein. Autopsie nicht verzeichnet.

16. Adolf Schw., 60 J., Armenhausaufseher a. D. Zwischen 20 und 30 Jahren. Ulcuserscheinungen. Beginn des jetzigen Leidens vor circa 1/2 Jahr: Druckgefühl in der Magengegend, Abnahme des Appetits bis Anorexie, Stuhl unregelmässig. Kein Erbrechen. Gewichtsabnahme von 42 Pfd. — Mager. nicht kachektisch. Abdomen leicht aufgetrieben, weich. Untere Magengrenze 1 Querfinger oberhalb des Nabels. In der Pylorusgegend vom R. Mamillarrand bis zur Medianlinie ein harter, gänseeigrosser Tumor fühlbar, von rechts nach links mässig verschieblich, bei Druck schmerzhaft. Nahrung (über 6 Stunden im Magen) fast unverdaut. Keine freie HCl, starke Milchsäure-Reaktion. Ges.-Acid. 93. — Klin. Diagnose: Carcinoma pylori mit Stauungserscheinungen. — Operation: 8. XI. 00 (G. R. Garrè). Aethernarkose. Magen dilatiert. Pylorusgegend mit über hühnereigrossem Tumor, teils an der kleinen, zum grösseren Teil an der grossen Kurvatur gelegen, mehr in der hinteren Wand. Im kleinen Netz und Lig. gastrocolic. carcinomatöse Drüsen, die entfernt werden. Resektion Billroth II. — Vom 9.—11. XI. mehrmaliges Erbrechen, zum Teil fäkulent. Bei der Magenspülung am

11. XI. werden reichliche Mengen dünnflüssigen Kotes entleert. Darnach kein Erbrechen mehr, dagegen Auftreten pneumonischer Erscheinungen. Am 14. XI. Exitus letalis. Bei der Autopsie fanden sich die erwähnten Lungenerscheinungen, in der Bauchhöhle alles in Ordnung, keine Spur von Peritonitis.

17. Wilhelm J., 53 J., Ackerbürger. Vor 2 Jahren Carcinom der Unterlippe exstirpiert. Beginn 14 Tage vor Weihnachten; Aufstossen, Gefühl von Völle nach der Mahlzeit, Druck in der Magengegend. Appetit vermindert. Später Erbrechen (kein Blut), Schmerzen in der Magengegend, meist $^1/_2$ Stunde bis 1 Stunde nach dem Essen. In letzter Zeit Abmagerung und Verschlimmerung der Beschwerden. — Starke Abmagerung. Abdomen flach, gespannt, in der Magengegend leicht vorgewölbt. Tumor nicht palpabel, keine besondere Druckempfindlichkeit. Auch in Narkose am 28. I. kein Tumor palpabel, dagegen beiderseits unterhalb des Rippenbogens resistente Partien. Mageninhalt $^3/_4$ Stunden nach Probefrühstück reagiert alkalisch. Retention. — Klin. Diagnose: Carcinoma ventriculi mit Stenosenerscheinungen. — Operation: 30. I. 01 (G. R. Garrè). Aether-Morphiumnarkose. Eigrosser Pylorustumor, verschieblich. Vor und hinter demselben vergrösserte Drüsen. Tumor mit dem Pankreas adhärent. Resektion des Pylorus. Billroth II. — Anatom. Befund: Eigrosser Tumor, Drüsenvergrösserung. Ziemlich hartes, fast ganz cirkuläres, stenosierendes Carcinom, wenig zellreich, starke regressive Veränderungen. — Am Operationstag leidliches Befinden, kein Erbrechen, nur Druckgefühl, zuweilen etwas Aufstossen. Vom 2. Tag ab geringe Temperatursteigerung, Puls 102—116. Wenig Aufstossen, kein Erbrechen. Am 2. I. Temperaturen bis 39, Puls 144. In der Nacht viel Schmerzen, Aufstossen, kein Erbrechen, Leib aufgetrieben, gespannt, druckempfindlich, keine Winde. Exitus. Weitere Angaben fehlen.

18. Luise A., 44 J., Bäckersfrau. Trotz leidlichem Allgemeinbefinden im letzten Jahre Abmagerung. Vor 14 Tagen Wühlen in der Magengegend, Schmerzen nach dem Essen. Erbrechen. — Elendes Aussehen. Flaches Abdomen. Zwischen Proc. xyphoideus und Nabel ein über halbhühnereigrosser, länglicher, quergestellter, verschieblicher Tumor. Keine freie HCl, keine Milchsäure. Ges.-Acid. 12. — Klin. Diagnose: Carcinoma pylori. — Operation: 27. III. 01. $2^1/_4$stündige Aethernarkose ohne Störung. Pylorustumor liegt direkt vor. Der Magen lässt sich bequem vorziehen. Da wenig Verwachsungen und wenig Drüsen vorhanden sind, wird trotz der grossen Ausdehnung des Tumors (s. unten) die Resectio pylori vorgenommen. Zuerst wird das kleine, dann das grosse Netz portionsweise umstochen und ligiert in Ausdehnung der Neubildung. Dann wird das Duodenum zwischen zwei grossen Klemmen durchtrennt, das Magenende nach links geschlagen, das Duodenum geschlossen. Die weitere Operation erweist sich als recht schwierig, da

der grösste Teil des Magens reseciert werden muss: Vor 2 grossen Klemmen wird der Magen abgetragen. Von der hinteren Magenwand wird der Ausdehnung des Tumors halber mittelst Winkelschnittes noch ein besonderes Stück von der grossen Schnittfläche aus reseciert. Mit der Naht wird an der kleinen Kurvatur begonnen, an der Hinterwand in der Mitte die winkelige Magenwunde in 2—3 cm Ausdehnung längs vernäht, sodann fortgefahren mit der queren Vereinigung bis auf eine genügend grosse Oeffnung am unteren Ende für die Anastomose. Hier Gastro-Enterostomie mit isoperistalt. Aufhängung der Dünndarmschlingen am Magen. Endlich wird das Netz mit einigen Knopfnähten auf die Hinterfläche der Nahtlinie befestigt. — Anatom. Befund: Das resecierte Stück misst an der grossen Kurvatur 19, an der kleinen 12 cm. Es handelt sich um ein strikturierendes Carcinom, das sich an der Vorder- und Hinterwand längs der kleinen Kurvatur hinzieht. Am aufgeschnittenen Magen findet sich in der Gegend des Pylorus ein markstückgrosses Ulcus. Weiterhin ist die Schleimhaut erhalten, die Magenwand überall infiltriert, verdickt. — In den ersten beiden Tagen 2maliges Erbrechen, von da ab ungestört. Nachdem eine kleine Verzögerung der Wundheilung wegen Eiterung der Bauchwunde behoben ist, wird Patient am 20. IV. gekräftigt nach Hause entlassen. — Ende Mai erneutes Erbrechen. Die am 17. V. von Prof. Graser vorgenommene Probelaparotomie ergab am Netz und an den Därmen reichliche Metastasen. Auch in der Bauchnarbe eine Metastase. Der Exitus ist in kürzester Zeit zu erwarten.

19. Rebekka M., 45 J., Stiftsfräulein. Im vorigen Sommer Uebelkeit, Erbrechen von Schleim, Appetitlosigkeit. Im September 1901 unter krampfhaften Schmerzen nach dem Essen 3maliges Erbrechen. Seitdem 13 Pfd. Gewichtsabnahme, obwohl weiterhin keine wesentlichen Stenosenerscheinungen vorhanden waren. — Dürftiger Ernährungszustand. Abdomen flach. Oberhalb des Nabels ein breiter Querwulst sichtbar, der sich palpatorisch als derber, glatter, fast kinderarmdicker Tumor erweist. Er ist mehr rechts von der Mittellinie gelegen, nicht wesentlich druckempfindlich, ausgiebig verschieblich, aber nicht respiratorisch. Probefrühstück: 50 ccm, keine freie HCl, Milchsäure positiv. Ges.-Acid. 12. Lange Bacillen und Hefe. — Klin. Diagnose: Carcinoma ventriculi ohne wesentliche Stauungssymptome. — Operation: 12. X. 01 (G. R. Garrè). Aether-, dann Chloroformnarkose. Handtellergrosser, cirkulär den Pylorus umfassender, sich im wesentlichen an der kleinen Kurvatur ausbreitender Tumor. Gut beweglich und vorzuziehen. Nur im Mesocolon nahe der grossen Kurvatur einige kleine, weiche Drüsen (deren Peripherie sich bei der mikroskopischen Untersuchung als carcinomatös erweist). Abbinden des Lig. gastrocolicum in der Ausdehnung von 15—20 cm. Beim Abbinden des Omentum maius nahe der Cardia noch einige kleine Drüsen, zu deren Entfernung ein Stück Serosa weggenommen wird. Resectio pylori. Billroth I. Neuer Pylorus für Daumen durchgängig. —

Anatom. Befund: Adenocarcinom. — Verlauf 10 Tage lang befriedigend, dann 22. X. Erbrechen von 300 ccm fäkulent riechender Flüssigkeit. Einführung des Magenschlauches scheitert an der Unvernunft des Pat. 22.—27. X. Wohlbefinden. 27. X. linksseitige Pleuritis. 28. X. Erbrechen von 1/2 Liter fäkulent riechender Flüssigkeit. Magenspülung. Trotzdem Uebelkeit, Würgen. 29. X. Unter Fortbestehen der Ileuserscheinungen zunehmender Verfall. — 30. X. Relaparotomie. Aethernarkose. Auf der Grenze zwischen mittlerem und unterem Drittel erweist sich der Anfangsteil des Duodenums und die Nahtstelle des Magens mit der Bauchwand verwachsen. An der Naht ist nach vorsichtiger Lösung des adhärenten Darmstückes nichts Verdächtiges zu konstatieren. Das übrige Peritoneum intakt. Dickdarm in toto gebläht, Dünndarm in seinen Anfangsteilen leer, nach dem Ileum etwas aufgetrieben, und zwar wechseln kontrahierte Stellen mit geblähten, meist ziemlich regelmässigen, mehreren handbreiten Intervallen ab. — Obwohl die Ileuserscheinungen jetzt völlig ausbleiben, verfällt Patientin mehr und mehr. 1. XI. Exitus letalis. — Autopsie: Reaktionslose Bauchwunde. Reaktionslose sufficiente Magendarmnähte. Peritonitische Reizung. Sonst kein positiver, die unmittelbare Todesursache bildender Befund: Trübe Schwellung der Nieren, fettige Degeneration der Leber mit Gallengangscysten, chronische Perimetritis.

20. Mathilde R., 39 J., Gutsbesitzersfrau. Vor 7 Jahren Ulcusbeschwerden, die 2 Jahre dauerten. Magenblutung. Seit Sommer 1901 wieder heftige Schmerzen in der Magengegend, Appetitlosigkeit, Abmagerung um 20 Pfd. Kein Erbrechen. Der vor einigen Monaten konsultierte Magenspecialist riet zu sofortiger Operation, da jedoch die Schmerzen sich wieder besserten und der Hausarzt meinte, Pat. solle, so lange sie es aushalten könne, warten, sucht sie erst jetzt chirurgische Hilfe auf. — Magere Frau. Abdomen etwas vorgewölbt, leicht eindrückbar. In Nabelhöhe eine querverlaufende Resistenz von derber Konsistenz, glatter Oberfläche. Respiratorisch verschieblich. Im nüchternen Magen geringer schleimiger Inhalt, Probefrühstück nach 3/4 Stunden ziemlich unverändert exprimiert. Keine freie HCl, Milchsäure positiv, Ges.-Acid. 42. Lange Bacillen, Hefe, keine Sarçine. — Klin. Diagnose: Carcinoma ventriculi ohne Stauungserscheinungen. — Operation: 2. XII. 01 (G. R. Garrè). Aethernarkose, später Chloroform. Pars pylorica des Magens diffus cirkulär infiltriert, in einem fast handtellergrossen Bezirk bis weit hinauf zur Cardia. Pylorus selbst frei, der Tumor beginnt ca. 2 cm vor der Klappe. In der Serosa der kleinen Kurvatur bandartige, seröse Streifen — injicierte Gefässe. Im ziemlich fettreichen Lig. gastrocolicum bis bohnengrosse, derbe Drüsen. Tumor gut beweglich. Hintere Magenwand von oben her im wesentlichen stumpf von dem mit ihm verwachsenen Pankreas gelöst. Resectio pylori. Billroth II. — Glatte Heilung bis auf einen walnussgrossen Abscess der Bauchdecken über der Fascie. Ende

Januar 1902: Vollkommenes Wohlbefinden. Pat. hat seit der Entlassung 14 Pfd. zugenommen. 14. IV. 01. Briefliche Mitteilung, dass das Befinden „nichts zu wünschen übrig lasse". Keinerlei Magenbeschwerden. Gewichtszunahme von 17 Pfd. seit der Operation.

21. Bertha Z., 36 J., Wirtin. Oktober 1900 Auftreten von Druckgefühl in der Magengegend und wiederholtes Erbrechen. Auf Ulcusbehandlung hin nach 1 Monat ganz beschwerdefrei bis Oktober 1901. Seitdem die gleichen Beschwerden, welche diesmal der Behandlung trotzten. 18 Pfd. Gewichtsabnahme. — Guter Ernährungszustand. Abdomen leicht gewölbt, gut eindrückbar. In der Oberbauchgegend horizontal gelagert eine über hühnereigrosse, kegelförmige Geschwulst; gut verschieblich. Metastasen nicht nachweisbar. Im nüchternen Magen ca. 10 ccm Flüssigkeit. Nach Probefrühstück: Menge 40 ccm. Spuren freier HCl, Milchsäure positiv. Ges.-Acid. 32. Sarcine und Hefe. Körpergewicht 110 Pfd. — Klin. Diagnose: Carcinoma pylori. — Operation: 28. I. 02 (G. R. Garrè). Aethernarkose, später Billroth'sche Mischung. Die Pars pylorica von einem fast cirkulären, derben Tumor eingenommen. Er geht cardialwärts auf die kleine Kurvatur und die Hinterfläche des Magens über. Lymphdrüsenmetastasen an der kleinen Kurvatur, im Lig. gastrocolicum, am Anfangsteil des Duodenum. Lösung des Pylorus von den Verwachsungen mit dem Pankreas. Dann wird das Duodenum 1 cm vom Pylorustumor entfernt nach Anlegen von Kocher'schen Klemmen durchtrennt; der Magen wird nach links hinübergeklappt. Dabei zeigt sich, dass noch unabhängig vom Pylorustumor ziemlich hoch oben, cardialwärts ein halberbsengrosses, subseröses Carcinomknötchen liegt. Resectio pylori. Billroth I. — Bis auf einmalige Steigerung auf 37,9 am ersten Tage fieberfrei. Durchaus ungestört. 17. II. 02 Patient in sehr gutem Allgemeinzustand und subjektivem Wohlbefinden entlassen. Gewicht 110 Pfd. — 15. IV. 03. Kommt zur Vorstellung selbst in die Klinik. Blühendes Aussehen; 26 Pfd. Gewichtszunahme seit der Operation. Nie mehr Erbrechen. Nach schweren Speisen noch manchmal 1 Stunde lang Druck und Gefühl von Völle in der Magengegend. Glatte Narbe. Kein Tumor, keine Resistenz, nichts von Metastasen zu fühlen.

22. Hermann S., 37 J., Schuhmacher. Vor 17 Jahren drückende Magenschmerzen, seither von Zeit zu Zeit sich wiederholende Magenbeschwerden. Seit Frühjahr 1901 Verschlechterung des Allgemeinbefindens: Appetitlosigkeit, Schmerzen im Epigastrium, selten Erbrechen, niemals Blut; Abmagerung. — Mittlerer Ernährungszustand. Abdomen nicht druckempfindlich, Magen nicht erweitert, kein deutlicher Tumor, chemische Magenuntersuchungen ergaben stets, abgesehen von geringer Hyperacidität (keine Milchsäure) normale Verhältnisse. Mikroskopisch Hefe und ganz vereinzelt lange Bacillen. Kein Erbrechen, kein Aufstossen, Stuhl etwas angehalten, stets ohne Blut. — Klin. Diagnose: Carcinoma ventriculi.

— Operation: 22. II. 02 (G. R. Garrè). Aethernarkose. Ringförmiger, kaum stenosierender Tumor am Pylorus von Orangengrösse, starke Adhäsionen mit den Nachbarorganen Leber, Pankreas, Duodenum. Keine Drüsenvergrösserungen. Da trotzdem der Tumor für carcinomatös gehalten wurde, wird die Resectio pylori nach Billroth II in der üblichen Weise vorgenommen. Ein excidiertes Stückchen des Tumors ergiebt jedoch nichts von Carcinom, nur Entzündungszustände in der Schleimhaut. — Nach der Operation Collaps, dann ungestörter Verlauf bis 24. II. Von da ab Temperatursteigerungen bis 38,7, Puls über 100, zunächst ohne nachweisbare Ursache. Lungenuntersuchungen ergeben nichts Positives, Abdomen desgleichen ohne Befund. Tags darauf Einsetzen starker Leibschmerzen, die auf Einführen eines Darmrohres verschwinden. 28. II. Lungen frei. Leibschmerzen von halbstündiger Dauer, spontan verschwindend. Kein Erbrechen. Temp. morgens um 37, abends um 38. Bauchwunde reaktionslos geheilt. Nach und nach lässt sich ein bestimmter Herd links unten nachweisen, der am 9. III. zur Operation führt. — II. Operation (Dr. Bunge): Schleich'sche Lokalanästhesie. Resektion der 7. und 8. Rippe. Aus der Pleurahöhle werden ca. 400 ccm übelriechender eitriger Flüssigkeit entlert. Linke Zwerchfellkuppel vorgebuchtet, unter ihr Fluktuation. Incision. Entleerung dicken, übelriechenden Eiters. Drainage, Verband. — Nachmittags mehrmals Collaps, abends Exitus letalis. — Autopsie: Diffuse jauchige Peritonitis mit starkem fibrinösem Belag auf sämtlichen Eingeweiden. Magennähte sufficient; von diesen ist die Eiterung anscheinend nicht ausgegangen. Abgesackter subphrenischer Abscess links, nach der Pleurahöhle durchgebrochen. Hühnereigrosse Abscesshöhle im linken unteren Lungenlappen bis dicht an die Pleura pulmonalis herangehend.

23. Richard B., 51 J., Schornsteinfegermeister. Seit vielen Jahren bisweilen nach den Mahlzeiten Gefühl der Völle und leichte Schmerzen im Leib. Nie typische Ulcuserscheinungen. Seit letztem Herbst mehrfach Erbrechen, seit Mai 1902 fast allabendlich. Nie Blut im Erbrochenen oder Stuhl. In den letzten Monaten ca. 40 Pfd. Gewichtsabnahme. — Guter Ernährungszustand. Abdomen flach. Etwas über Nabelhöhe ein querverlaufender, cylindrischer, etwa 2 querfingerbreiter Tumor, gut verschieblich, wenig druckempfindlich. Im nüchternen Magen über $^1/_2$ Liter Flüssigkeit. Ges. Acidit. 145, sonst wie Probefrühstück. Nach Probefrühstück (fast in toto nach 1 Stunde exprimierbar): Ges. Acidit. 3. Keine freie HCl, deutlich Milchsäure. Lange Bacillen, gepresste Hefe. Körpergewicht 130 Pfd. — Klin. Diagnose: Carcinoma pylori mit Stauungserscheinungen. — Operation 30. VI. 02 (G. R. Garrè). Aethernarkose. An der Aussenfläche der kleinen Kurvatur breite weisse Geschwulstplatten. Die kleine Kurvatur ist vom Pylorus bis ziemlich hoch hinauf zur Cardia von einem derben, grosshöckerigen Tumor eingenommen, der am Pylorus cirkulär ist, dann rinnenförmig auf die kleine Kurvatur übergehend be-

sonders an der Hinterwand einen Zapfen weit cardiawärts sendet. Da keine wesentlichen Verwachsungen oder Drüsen vorhanden sind, wird die Resektion vorgenommen. Naht beider Darmlumina. Die Magenokklusionsnaht läuft von links oben nach rechts unten, indem von der kleinen Kurvatur relativ mehr weggenommen wurde als von der grossen, sie dreht sich ausserdem, da an der hinteren Wand bedeutend weniger stehen blieb als an der vorderen, nach hinten. An den kleinen trichterförmigen Magenrest wird nunmehr die G.-E. r. p. in der üblichen Weise angelegt. Die Anastomose kommt sehr nahe an die Okklusionsnaht zu liegen. Der Schlitz im Mesocolon wie gewöhnlich durch Fixationsnähte am Magen befestigt. — Unter Temp.-Steigerung bis 38,0 bildet sich ein faustgrosser Bauchdeckenabscess, der bis auf das Peritoneum reicht, ohne mit der Bauchhöhle zu kommunizieren. Nachdem die Wunde breit geöffnet, geht die Temperatur am 9. VII. zur Norm zurück. Die Wunde schliesst sich langsam per granulationem. 18. VIII. Geheilt entlassen. Gewicht 124 Pfd. Briefl. Mitteilung vom 14. IV. 03: Durchaus beschwerdefrei. Gewichtszunahme von 20 Pfd. seit der Operation.

24. Marie E., 51 J., Arbeiterswitwe. Seit 6 Jahren Magenbeschwerden. Seit 1 Monat deutliche Stenosenerscheinungen und Erbrechen kaffeesatzähnlicher Massen. Starke Abmagerung. — Dürftiger Ernährungszustand. Abdomen weich. In Nabelhöhe und etwas darüber ein querverlaufender, walzenförmiger Tumor von etwa Fingerdicke, respiratorisch verschieblich. Beim Aufblähen des Magens entspricht der Tumor der kleinen Kurvatur, die fingerbreit oberhalb des Nabels steht, während die grosse bis 2 Querfinger über der Symphyse reicht. Nach Probefrühstück reagiert der Mageninhalt alkalisch, einige Stunden nach einer grösseren Mahlzeit findet sich etwas freie HCl. — Klin. Diagnose: Carcinoma ventriculi mit Stauungssymptomen. — Operation: 2. VIII. 02 (G. R. Garrè). Aethernarkose. Billroth'sche Mischung. Pylorus in einen hühnereigrossen, aus kirschgrossen Knoten zusammengesetzten Tumor verwandelt, gut verschieblich, frei von Verwachsungen. Keine Metastasen auf dem Peritoneum. Im ganzen etwa 1/2 Dutzend kleinbohnengrosser, flacher Drüsen. Dieselben werden teils stumpf ausgelöst. Lösung des Magens; Kocher'sche Klemme aus Duodenum, Doyen'sche an den Magen. Dazwischen Resektion des Magens weit im Gesunden. Versorgung des Magenstumpfes bis zur Einpflanzungsstelle des Duodenum durch 3 Etagennähte, fortlaufend. Magen und Duodenum können ohne jegliche Spannung aneinandergelegt werden und werden in der gewöhnlichen Weise vereinigt. Auf den Kreuzungspunkt der 3 Nahtlinien wird ein Zipfelchen des durchtrennten Lig. hepato-gastricum aufgenäht. Der neue Pylorus für Finger passierbar. — Bei vorzüglichem Allgemeinbefinden einigemal abendliche Temperatursteigerungen bis 38,0. Es entwickelt sich ein etwa walnussgrosser Bauchdeckenabscess der am 12. VIII. 02 eröffnet wird. Derselbe kommuniziert, wie sich am 26. VIII. herausstellt, mit dem Magen. Be-

reits 2 Tage später hat sich die Fistel spontan geschlossen, der Abscess heilt rasch per granulationem. 9. IX. Entlassung: Gutes Allgemeinbefinden. Wunde geheilt. Gewichtsabnahme von 3 Pfd. 18. IV. 03. Kommt zur Vorstellung: nichts von Recidiv oder Metastasen zu fühlen; leichte Diastase der Recti in der Gegend des Abscesses. Ganz beschwerdefrei, gutes Allgemeinbefinden.

25. Emma J., 42 J., Schneidermeisterswitwe. Früher keine Ulcussymptome. Seit Frühjahr 1902 Magenschmerzen, seit Anfang Juni Erbrechen, das sich schliesslich so häufte, dass Pat. täglich grosse Mengen früher genossener Speisen (oft vom Tage vorher) erbricht. Einmal etwas Blutbeimengung. — Starke Abmagerung. Leichte Bronchitis. Abdomen weich; dicht rechts über dem Nabel ein etwa eigrosser, respiratorisch auf- und absteigender, palpatorisch nach allen Seiten verschieblicher Tumor. Starke Retention faulig riechender, brauner, alter Speisereste. Keine freie HCl, Milchsäure positiv, viel lange Bacillen, Gesamtacidität 10. Beim Aufblähen des Magens steigt die grosse Kurvatur handbreit unterhalb des Nabels. Körpergewicht 87 Pfd. — Klin. Diagnose: Carcinoma ventriculi mit Stenosen-Erscheinungen. — Operation: 6. X. 02 (G. R. Garrè). Nach Abheilung der Bronchitis Morphium-Aethernarkose. Ring förmiger Pylorus-Tumor eingenommen, der sich noch ca. 5 cm weit gegen die kleine Kurvatur hin fortsetzt. Grosse Kurvatur frei. Die Leber zeigt eine eigentümliche helle Fleckung, Metastasen sind jedoch keine nachweisbar. Im Lig. gastrocolicum mehrere kleine Lymphdrüsen, die wegen Verdachts auf Carcinom am Schluss der Operation entfernt werden. Resektion. Billroth I. Reaktionslose Wundheilung; dauernd gutes Allgemeinbefinden. 28. X. 02. Beschwerdefrei mit 10 Pfd. Gewichtszunahme entlassen. Mitte Juni 1903. Vorstellung: Recidiv- und beschwerdefrei.

26. Amalie S., 42 J., Arbeitersfrau. Seit Herbst ds. Js. unbestimmte Magenbeschwerden. Kein Erbrechen. Kommt auf ärztlichen Rat. Unbedeutende Abmagerung. Nie früher Ulcusbeschwerden. — Geringes Fettpolster. Unmittelbar über dem Nabel etwas nach rechts von der Mittellinie ein hühnereigrosser, derber, höckeriger, sehr beweglicher Tumor. Beim Aufblähen des Magens erweist sich derselbe als der Pylorusgegend angehörig. Mässige Tiefstellung der unteren Magengrenze. Mässige Retention. Gesamtacidität 30. Keine freie HCl, Milchsäure positiv. Mikroskopisch viel zerfallene rote Blutkörperchen und Blutfarbstoff. Körpergewicht 100 Pfd. — Klin. Diagnose: Carcinoma pylori mit geringen Stauungserscheinungen. — Operation: 20. XII. 02 (G. R. Garrè). Aethernarkose. Am Pylorus ein ringförmiger, stenosierender, den kleinen Finger bei Invagination nicht durchlassender harter Tumor. Auf der Hinterfläche des Magens alte Ulcusnarben. Verwachsungen des Magens mit der Leber, der Gallenblasengegend, dem Quercolon. Trotzdem Tumor gut beweglich. Wenig infiltrierte Lymphdrüsen in der Nähe des Tumors.

Resektion; Billroth I. — Anatom. Befund. Reseciertes Stück an der grossen Kurvatur 8, an der kleinen 6 cm lang; davon gehören 2 cm dem Duodenum an. An den beiden Kurvaturen verdicktes Netz und suspekte Drüsen. Durchmesser an der weitesten Stelle 8, an der engsten 1½ cm. Aufgeschnitten zeigt sich an der grossen Kurvatur unter dem Pylorus ein über 5 markstückgrosser kraterförmiger Ulcus mit derb infiltrierten Rändern. — Fieber in den ersten 4 Tagen bis 38,9, sonst reaktionslose Wundheilung. 10. I. Geheilt entlassen. Gewichtsabnahme 3 Pfd. — 22. IV. 03. Pat. kommt zur Vorstellung: Ausgezeichnetes Allgemeinbefinden, 6 Pfd. Gewichtszunahme, keinerlei Magenbeschwerden. Am unteren Pol der Hautnarbe in der Tiefe der Bauchdecken eine haselnussgrosse Resistenz (von Fadeneiterung herrührend oder Recidiv?) Pat. ist in 4 Wochen wiederbestellt und ärztlicher Beobachtung in der Zwischenzeit empfohlen.

27. Auguste Br., 34 J., Besitzersfrau. Vor einem halben Jahr — während der ersten Gravidität — Beginn des jetzigen Leidens mit Erbrechen nach den Mahlzeiten. Nach der Entbindung (Oktober 1902) hörte das Erbrechen spontan auf. Seit 7 Wochen neuerdings Magenbeschwerden, Druckgefühl in der Magengegend und Erbrechen. In den letzten 2 Jahren beträchtliche Gewichtsabnahme. — Geringes Fettpolster, schwache Muskulatur, sehr blasse Hautfarbe. In der Mittellinie unmittelbar über dem Nabel 3 querfingerbreit nach aufwärts gegen den Proc. xyph. zu sich erstreckend ein knolliger, derber Tumor von ca. Hühnereigrösse, unebener Oberfläche, respiratorisch verschieblich. Mässige Ektasie des Magens. Starke Retention. Keine freie HCl. Milchsäure positiv. Gesamtacidität 40. Mikroskopisch Hefe. Körpergewicht 98 Pfd. — Klin. Diagnose: Carcinoma ventriculi mit starken Stauungserscheinungen. — Operation: 6. I. 03 (G. R. Garrè.) Morphium-Aether-Narkose. Das Blut ist ausserordentlich hydrämisch; daher sorgfältige Blutstillung. Am Pylorus ca. hühnereigrosser, derber Tumor. Magen frei beweglich, nur an der Hinterseite einige leicht lösbare Adhäsionen. Im kleinen Netz, ebenso im grossen Netz und dem Lig. gastrocolicum, der grossen Kurvatur unmittelbar angelagert, kleine Drüsen, die entfernt werden. Resectio pylori. Billroth I. — Bis zum 18. I. Katheterismus erforderlich. Glatter Wundverlauf. 25. I. 03. Pat. geheilt entlassen. Gewichtszunahme von 2 Pfd. 20. IV. 03. Nach Brief vom Arzt ist die Patientin z. Zt. durchaus beschwerdefrei, kann ihre Wirtschaft besorgen und hat 19 Pfd. seit der Operation an Körpergewicht zugenommen. Die Palpation des Abdomens ergibt nirgends Schmerzhaftigkeit und keine Spur von Tumor. Keinerlei Magenerscheinungen, ungestörte Verdauung.

Von diesen 27 Pylorusresektionen wurden 26 wegen Carcinoma ventriculi, eine wegen Ulcusstenose vor-

genommen. Wenn wir trotz des früher aufgestellten Grundsatzes, dass bei den Operationen wegen Carc. ventriculi die Methode der Wahl die Resektion bleiben müsse, dennoch nur 26 Fälle zur Resektion kamen, bei 55 Gastroenterostomien wegen Carcinoms, so ergibt sich hieraus, wie spät noch immer die Patienten in die Hände des Chirurgen kommen. Freilich kann man heutzutage nicht mehr in erster Linie und nicht mehr allein die verspätete Diagnose dafür verantwortlich machen. Wartet doch der Interne vielfach nicht mehr erst, bis die Diagnose „Carcinom" völlig gesichert erscheint, sondern thut dies, wenn der Verlauf eines Magenleidens besonders unter Berücksichtigung des Körpergewichts, darauf hindeutet, dass maligne Veränderungen vorliegen können. Trotzdem ist die interne Beobachtungszeit, über die wir nie hinwegkommen werden und wollen, doch in vielen Fällen noch eine unerlaubt lange. Noch wichtiger aber ist, wie Krönlein[1]) mit Recht betont, dass die Operation des Magencarcinoms im Laienpublikum populärer werden müsse, wenn wir weiter kommen sollen. Nur in einem Falle brachte uns eine sonst glaubwürdige Patientin die Mitteilung, dass sie vor einigen Monaten einen Magenspecialisten konsultiert habe, der ihr zu sofortiger Operation riet. Sie sei dann wieder nach Hause gereist, um ihre Angelegenheiten zu ordnen, habe dann nochmals ihren Hausarzt um Rat gefragt und von diesem den Bescheid erhalten, sie solle mit der Operation warten, „so lange sie es aushalten könne". Der Arzt hatte, wie wir nachträglich erfuhren, angenommen, eine Radikaloperation sei nicht mehr möglich. Mit welchem Recht?

Bei unseren 26 wegen Magenkrebses „radikal" operierten Patienten lag der vermutliche Beginn des Krebsleidens — so weit die Angaben der Patienten dazu herangezogen werden können — im Mittel fast 7 Monate zurück; nur bei 5 waren schon 1 Jahr vor der Aufnahme in die Klinik Symptome eines Magenleidens aufgetreten; bei je einem erst vor $^1/_2$ bezw. $1^1/_2$ Monaten. (In beiden Fällen fanden sich übrigens bei der Operation bereits recht grosse Tumoren und Metastasen der nächsten Drüsen). Sichere Ulcuserscheinungen waren in 5 Fällen vor 5—30 Jahren vorausgegangen, dazu wurden ulcusverdächtige Symptome dreimal beobachtet. Einmal fanden sich bei der Operation deutliche Ulcusnarben trotz jeglichen Fehlens früherer Erscheinungen.

11 Patienten waren männlichen, 15 weiblichen Geschlechts,

1) l. c.

also eine relativ grosse Zahl von Männern. Das Alter schwankte zwischen 32 und 63 Jahren, im Mittel $46^1/_2$ Jahre; die meisten Patienten standen im 5. Dezennium.

Fast alle Patienten wurden durch Schmerzen oder zum mindesten Druckgefühl in der Magengegend veranlasst, sich an den Arzt zu wenden, und auch nur bei wenigen fehlte Erbrechen, nämlich 4 mal. Trotzdem ist bei der mikroskopischen Untersuchung des Mageninhalts nur 2mal Blut nachgewiesen worden. Der Kräfte- und Ernährungszustand war meist ein schlechter; nur zweimal ist er noch als „gut" bezeichnet, während 10 Patienten bereits „kachektisch" waren. Zudem waren drei Fälle durch stärkere bronchitische Erscheinungen, einer durch Vitium cordis kompliciert; alle 4 überstanden den operativen Eingriff.

Die Diagnose machte meist keine Schwierigkeiten; nur in dem einen Falle von Ulcus, auf den ich unten noch zurückkommen werde, war eine Fehldiagnose — noch während der Operation — gestellt worden. Fast regelmässig war schon bei der ersten Untersuchung ein deutlicher verschieblicher Tumor bei der Palpation nachweisbar; nur 3mal konnte statt des Tumors nur eine undeutliche, etwas druckempfindliche Resistenz konstatiert werden. In einem Fall war bei leerem Magen und Darm wie bei Füllung des Magens weder von einem Tumor noch von einer Resistenz etwas zu fühlen; das Leiden sollte erst vor $1^1/_2$ Monaten begonnen haben. Auch nach Abführen war 2 Tage vor der Operation in Narkose kein positiver Palpationsbefund erzielt worden, nur „beiderseits unterhalb des Rippenbogens resistentere Partien", und doch fand sich bei der Operation bereits ein hühnereigrosser, verschieblicher Pylorustumor. Der Fall (Nr. 17) bot übrigens auch sonst Interessantes. 2 Jahre vor der Aufnahme in die Rostocker Klinik war bei dem Patienten in gleicher Poliklinik ein Unterlippencarcinom exstirpiert worden. Die Diagnose Carcinoma ventriculi war hier aus der bei ziemlich kurz bestehenden mässigen Krankheitserscheinungen schon vorgeschrittenen Abmagerung und dem Magenbefund (Retention, alkalische Reaktion) gestellt worden.

Während der Tumor bei der Palpation durch die Bauchdecken in 22 der 26 Fälle beweglich erschien, meist nicht nur respiratorisch und in frontaler Richtung, sondern auch nach beiden Seiten, zeigten sich vielfach bei der Operation recht erhebliche Verwachsungen, besonders mit dem Pankreas, so dass wiederholt partielle Resektionen dieses Organs vorgenommen werden mussten. Einmal

war der Tumor ausser mit dem Pankreas an einer markstückgrossen Stelle mit dem Colon transversum verwachsen. (F. 8). Es wurde mit dem Pylorus ein fast 3 mm dickes Stück Pankreas reseciert. Das Colon wurde vorher vom Tumor abgelöst und dann unter möglichster Schonung der Schleimhaut die zurückgebliebene carcinomatöse Partie excidiert, wobei dennoch ein kleines Loch in der Schleimhaut entstand, das durch eine doppelte Reihe von Nähten geschlossen wurde. Darauf wurde die Operation durch die Resektion des Pylorus mit nachfolgender Gastroenterostomia retrocolica posterior mittelst Murphyknopfes vollendet — unter den Resektionen der einzige Fall, in dem der Murphyknopf angewandt wurde. 6 Monate später kam die Patientin wegen Erscheinungen von Darmstenose neuerdings zur Aufnahme. Es fanden sich massenhafte Carcinomknoten am Peritoneum, das Netz dick und starr. Ca. 4 Wochen nach Anlegung einer Colonfistel Exitus letalis.

Durchaus nicht in allen Fällen hat sich die bestehende z. T. sehr hochgradige Retention mit der klinisch nachweisbaren Ektasie des Magens gedeckt; vielmehr waren nicht nur häufiger erhebliche Stauungserscheinungen vorhanden, als sich durch Aufblähen (Gebläse, seltener Brausepulver oder Wasserfüllung) überhaupt etwas von einer Magenerweiterung konstatieren liess, und dann entsprach vielfach der Grad der Retention keineswegs der Ausdehnung des Magens. Häufiger ging das Symptom der Stauung Hand in Hand mit einem gewissen Tiefstand des ganzen Magens. Die eingehenden Prüfungen der motorischen Magenfunktion, die in den Lehrbüchern der Magenkrankheiten (Boas, Ewald, Fleiner, Riegel, Rosenheim u. a.) beschrieben sind, haben wir nicht vorgenommen.

Meist, aber nicht immer wurde die klinische Diagnose durch den chemischen und mikroskopischen Befund des Mageninhaltes gestützt. Ich muss allerdings auch hierbei betonen, dass die exakten Untersuchungen, die Kausch [1]) in seiner Arbeit über die funktionellen Ergebnisse nach Operationen am Magen mit Recht fordert, bisher hier nicht regelmässig vorgenommen wurden. Bei der Wichtigkeit dieser Untersuchungen namentlich für die Beurteilung der operativen Resultate bei benignen Magenaffektionen wird in der Zukunft diesen Forderungen grösseres Gewicht beizulegen sein. Ist uns doch bei den eingelaufenen, schriftlichen Berichten unserer Patienten aufs Deutlichste zum Bewusstsein gekommen, wie unklar und unbrauchbar die subjektiven Angaben der Pa-

1) Mitteil. aus den Grenzgebieten der Med. und Chir. 4. Bd. 1899.

tienten über diesen Punkt oft sind; abnormen Sensationen in der Narbe, anämischen Oedemen der Beine und dgl. wird oft mehr Beachtung geschenkt als allen Fragen, die die Magen- oder Darmverdauung betreffen. Der Vollständigkeit halber sei kurz angegeben, dass nur in 6 von den 26 Fällen freie HCl — meist in geringen Mengen — vor der Operation vorhanden war; dagegen fand sich 15 mal Milchsäure. Die Gesamtacidität war, so weit darüber Angaben vorliegen, gering, meist unter 40, nur einmal 86 und 93; einmal reagierte der Magensaft neutral, einmal alkalisch. Zweimal war HCl und Milchsäure neben einander vorhanden, mehrmals war weder Salz- noch Milchsäure nachweisbar. Die Untersuchung auf freie Salzsäure wurde gewöhnlich nach Ewald'schem Probefrühstück durch Methylenblau, Tropacolin und Phloroglucinvanillin, die auf Milchsäure meist mit dem Uffelmann'schen Reagenz, in zweifelhaften Fällen durch Ausschütteln des Filtrats mit Aether (Ewald) vorgenommen.

In den Krankengeschichten aus der Königsberger Zeit finden sich auch Angaben über das Vorkommen der langen Bacillen. Ohne mich in eine Diskussion über den Wert dieses Befundes einzulassen, sei mitgeteilt, dass nur in 4 von 8 Fällen lange Bacillen nachgewiesen sind, bei welchen der Milchsäuregehalt deutlich, freie HCl jedoch nicht vorhanden.

Auf das Vorhandensein von Hefe und Sarcine ist erst in den Krankengeschichten der letzten Jahrgänge hingewiesen, und zwar findet sie sich hier in mindestens 60% der Fälle bei meist salzsäurefreiem Mageninhalt. Mit Ehret[1]) und Huber[2]) können wir somit die Ansicht Oppler's[3]) und Küttner's[4]), dass Sarcine beim Carcinom eine grosse Seltenheit sei, nicht bestätigen. Dagegen können wir der Aeusserung Ehret's, eine Symbiose von Sarcine mit langen Bacillen gehöre zu den seltenen Vorkommnissen, zustimmen. Sie wurde nie beobachtet (vergleiche auch die Bemerkungen zu Gastroenterostomie bei Carcinom!)

Wie oft das anatomische Bild bei der Operation von dem vorher aufgenommenen klinischen Befund in Bezug auf die wirkliche Grösse des Tumors, vorhandene Metastasen etc. abweicht, wird von den meisten Klinikern betont. Weniger unter diesen

1) Grenzgebiete. Bd. II u. III. 1897 u. 98.
2) Korr.-Bl. f. Schweizer Aerzte. 1902. Nr. 5.
3) Münch. med. Wochenschr. 1894.
4) Lindner und Kuttner, Chirurgie des Magens. Berlin 1898.

Fällen von Resektion als später bei den Gastroenterostomien wegen Carcinoms wird dies hervorzuheben sein. Oefter wird nach unseren Beobachtungen die Grösse des Tumors unterschätzt als das Umgekehrte der Fall ist.

Die Ausdehnung der Metastasen ist bei den Resektionsfällen stets erst während der Autopsie in vivo richtig erkannt worden. Nur in ganz vereinzelten Fällen war bereits vorher von kleinen Drüsenpäckchen in der Nähe des primären Tumors etwas gefühlt worden. Wie in der Einleitung hervorgehoben, wurde nur reseciert, wenn die technische Möglichkeit zu bestehen schien, die nachweisbaren Metastasen wirklich alle zu entfernen. Bei Vorhandensein ausgedehnterer Metastasen Carcinome haben wir, soweit Stenoseerscheinungen vorlagen, der Resektion die ungefährlichere Gastroenterostomie vorgezogen, auch wenn die Resektion als solche möglich gewesen wäre.

Aus den in der Litteratur vorliegenden Operationsresultaten (siehe auch Uebersichtstabelle) muss, wie Brunner[1]) bemerkt, geschlossen werden, dass in der Hand des sorgfältig und exakt arbeitenden Chirurgen von den zur Verfügung stehenden Resektionsmethoden und deren Modifikationen jede gute Resultate zu geben vermag. Wir haben im allgemeinen die beiden Billroth'schen Methoden ausgeführt. Wenn die Vereinigung der beiden Magen- und Darmlumina nach der Resektion möglich war, haben wir diese als die einfachere und natürlichere Operation vorgenommen. Da wir aber stets bestrebt waren, eine möglichst ausgedehnte Resektion besonders nach der oralen Seite hin vorzunehmen, so wäre die erste Billroth'sche Methode häufig sehr erschwert gewesen. Dann haben wir es vorgezogen, beide Lumina blind zu schliessen und darnach die Gastroenterostomia retrocolica posterior anzulegen. Beide Methoden erzielten ziemlich gleiche Resultate, indem von den 11 nach der ersten ebenso wie von den 14 nach der zweiten Methode operierten Patienten je 3 im Anschluss an die Operation starben; auf die Todesursachen wird später eingegangen werden; ein Schluss auf die Güte der einen oder anderen Methode war nicht daraus zu ziehen.

Das resecierte Stück, das in allen Fällen den ganzen Pylorus enthielt, schwankte sehr in der Grösse, nämlich zwischen $4^1/_2$ cm an der kleinen und 6 cm an der grossen Kurvatur bis zu 19 an der kleinen und 12 cm an der grossen Kurvatur. Der grösste

1) Brunner, Meine chirurgischen Erfahrungen auf dem Gebiet der Magencarcinome. Korr.-Bl. f. Schweizer Aerzte. 1901. Nr. 3.

beobachtete Durchmesser des resecierten Stückes betrug cardialwärts 17, gegen das Duodenum zu selten über 3 cm, die kleinsten Zahlen sind $5^1/_2$ bezw. 2 cm. Auffallend häufig waren bereits regressive Veränderungen an den Carcinomen vorhanden. Der Sitz des Tumors war bis auf einen einzigen Fall derart, dass der Pylorus mit ergriffen war. Und im Falle 20 sass der Tumor an der kleinen Kurvatur ohne auf den Pylorus überzugehen. 12 mal war das Carcinom auf die kleine Kurvatur, 4 mal auf die grosse übergegangen. Distalwärts hatte der Tumor nie den Pylorus überschritten.

Der bei uns üblichen Nachbehandlung ist an früherer Stelle Erwähnung getan. Beizufügen wäre hier, dass die Patienten nach Magenresektionen im ganzen etwas früher vielleicht Milch und Eier erhalten wie die Gastroenterostomierten, da die Gefahr einer Stauung, in den Fällen von Billroth I und Kocher wenigstens, weniger zu fürchten ist als dort.

Die Wundheilung erfolgte nicht immer prima intentione. 4 mal kam es zu unbedenklichen Stichkanaleiterungen, 3 mal entstanden grössere Bauchdeckenabscesse, die etwa 14 Tage zur Heilung bedurften. Einmal (F. 24) hatte sich ein etwa walnussgrosser Bauchdeckenabscess gebildet, der, wie sich 14 Tage nach der Incision herausstellte, mit dem Magen kommunicierte. Bereits 2 Tage später hatte sich die Fistel spontan wieder geschlossen.

An sonstigen Zwischenfällen ist zu berichten, dass bei einer Patientin, die früher nie Harnbeschwerden hatte, nach der Operation 12 Tage lang katheterisiert werden musste wegen Harnverhaltung. Die Symptome verschwanden bis zur Entlassung völlig. Gefahr drohender Collaps im Anschluss an die Operation, sodass mit Campher und Kochsalzinfusion eingegriffen werden musste, ist nur 2 mal aufgetreten. Beide Male waren die Erscheinungen vorübergehende. Fieber, d. h. Temperatur-Steigerungen über 37,5 wurde in 11 Fällen beobachtet. Auch dieses Symptom ist wiederholt in den nächsten Tagen wieder verschwunden. Eine Ursache für die Temperatursteigerungen bildeten 3 mal Lungenaffektionen, von denen 2 tödlich endeten. 3 mal lagen lokale Eiterungen in der Wunde vor, und in 2 Fällen waren entstehende Peritonitiden das ätiologische Moment. Im Rest der Fälle konnte eine Ursache nicht nachgewiesen werden. Verwundern können uns übrigens Temperatursteigerungen nach so ausgedehnten Eingriffen, wie die Resectio pylori sie darstellt, keineswegs. Es ist nur als eine natürliche Reaktion des Organismus anzusehen, wenn bei der Re-

sorption unvermeidbarer Blutungen etc. leichte Erhöhungen der normalen Körperwärme sich einstellen. Eher müsste es Wunder nehmen, dass solche nicht zahlreicher beobachtet wurden. Die mangelhafte Reaktionsfähigkeit der vielfach sehr heruntergekommenen Individuen mag dafür eine Erklärung bieten. Die so gefürchteten Symptome des Ileus traten in unseren Fällen von Resektion nur selten auf. Erbrechen am Tage der Operation wurde wohl häufiger beobachtet, jedoch wohl stets berechtigter Weise auf die Narkose zurückgeführt. Im weiteren Verlauf ist nur bei 5 Fällen noch Erbrechen verzeichnet. Im Fall 7 und 18 handelte es sich um ganz vorübergehende Erscheinungen, die ohne jeden Eingriff bald spontan ausblieben (im ersterwähnten Fall reflektorischen Reiz des Bauchdeckenabscesses?), so dass schliesslich nur 3 Fälle übrig bleiben, in denen es zu bedrohlichem Erbrechen kam (F. 15, 16, 19). Einer davon war nach Billroth's erster, zwei nach der zweiten Methode operiert. Alle drei waren später durch Lungenaffektionen kompliciert, die jedoch zweifellos sekundärer Natur waren. In allen Fällen traten die Symptome bereits in den ersten Tagen nach der Operation ein, im letzten freilich verschwanden sie nach Einführung eines Darmrohres bald bis zu einem gewissen Grade, um erst 10 Tage später wiederzukehren. Die 18 Tage nach der ersten Operation vorgenommene Relaparatomie ergab keine bestimmte Ursache der Regurgitation. Trotz Ausbleibens der Ileuserscheinungen im weiteren Verlauf kollabierte die Patientin mehr und mehr und kam am Tage darauf ad exitum. Auch die beiden anderen Patienten starben am 6. bezw. 7. Tage p. op.

Zum Schluss ist noch eingehender über den Fall zu berichten, bei dem infolge einer Fehldiagnose die Resektion vorgenommen wurde, obwohl kein Carcinom, sondern ein callöses Ulcus vorlag (F. 22). Ein 37jähriger Mann, bei dem vor 17 Jahren ulcusverdächtige Symptome vorhanden waren, die sich seither von Zeit zu Zeit wiederholten, war seit nicht ganz 1 Jahr mit stärkeren Beschwerden behaftet: Unter Abmagerung und Appetitlosigkeit, Schmerzen im Epigastrium, die nach dem Kreuz ausstrahlten; selten Erbrechen, niemals Blut. Bei der Untersuchung fand sich an dem mässig genährten Patienten kein deutlich palpierbarer Tumor, keine Ektasie, keine Retention, keine Druckempfindlichkeit im Abdomen. Wiederholte chemische Magenuntersuchungen ergaben stets — abgesehen von geringer Hyperacidität normale Verhältnisse (keine Milchsäure). Mikroskopisch etwas Hefe und ganz vereinzelt lange

Bacillen. Die ursprüngliche klinische Diagnose lautete auf Ulcus ventriculi. Bei der Operation fand sich ein ringförmiger, kaum stenosierender Tumor am Pylorus von Orangengrösse, starke Adhäsionen mit den benachbarten Organen, Leber, Pankreas, Duodenum. Drüsenvergrösserungen waren nicht nachweisbar. Da der Tumor besonders wegen seiner Härte und höckerigen Oberfläche doch für carcinomatös gehalten wurde, wurde die Resectio pylori nach Billroth II in der üblichen Weise vorgenommen. Die mikroskopische Untersuchung ergab jedoch später, dass kein Carcinom vorlag. Es fanden sich nur Entzündungszustände in der Schleimhaut. Leider ist der Patient an einer primären (?), am 2. Tage p. op. mit Fieber einsetzenden Peritonitis mit sekundärer (?) Lungengangrän 18 Tage nach dem Eingriff ad exitum gekommen. Bei der Autopsie fand sich eine diffuse eiterige Peritonitis mit starken fibrinösen Belägen. Die Magennähte waren sufficient, von diesen ist die Eiterung nicht ausgegangen. Ferner fand sich ein abgesackter linksseitiger subphrenischer Abscess, durch eine Operationswunde — es war wenige Stunden ante exitum in Schleich'scher Lokalanästhesie eine Rippenresektion und von da aus Incision des subphrenischen Abscesses vorgenommen worden — mit dem Pleuraraum kommunicierend. Endlich war ein hühnereigrosser Abscess im l. u. Lungenlappen vorhanden, der bis dicht an die Pleura pulmonalis reichte.

Ich komme zu den Endresultaten. Auf 27 Operationen sind 7 Todesfälle zu verzeichnen, die der Operation zur Last fallen. In einem Falle lässt sich aus der Krankengeschichte die Todesursache nicht mit Sicherheit feststellen; wahrscheinlich lag Peritonitis vor. Dreimal ist Peritonitis die Todesursache gewesen, im Fall 5 infolge Undichtigkeit der Duodenalnaht (Billroth II.), in den beiden anderen Fällen konnte ein ätiologisches Moment nicht mit Sicherheit nachgewiesen werden, Fehler der Asepsis (?). Die Nähte waren sufficient, Ausfliessen von Darminhalt während der Operation ist nicht vermerkt. 3mal lag Ileus mit Lungenerscheinungen vor, wie an anderer Stelle besprochen.

Die übrigen 20 Patienten konnten sämtlich geheilt aus der Klinik entlassen werden. Von zweien liessen sich keinerlei Nachrichten erhalten. Bei 18 sind wir über den weiteren Verlauf orientiert. Einer von diesen ist noch auszuschalten, da er kurze Zeit nach der Entlassung einen tödlichen Unfall erlitt. Von 17 übrigen „geheilt" entlassenen Patienten sind 9 einem Recidiv erlegen und zwar ist der Tod bei 2 der anscheinend Genesenen

schon innerhalb des ersten Vierteljahrs nach der Operation erfolgt, 5 starben nach etwa $^3/_4$ Jahren, je einer nach 18 bzw. 25 Monaten, im Durchschnitt führte also das Recidiv nach 9—10 Monaten zum Tode.

9 der Radikaloperierten leben heute noch anscheinend recidivfrei. Freilich liegt bei 5 derselben die Operation noch nicht ein Jahr zurück, je einer lebt noch 14, 17, 22 bzw. 37 Monate nach der Operation.

II. Gastroenterostomia bei Carcinom (55 Fälle).

1. Marie R., 59 J., Schiffszimmermannsfrau. Beginn der Beschwerden erst vor 8—9 Wochen: Erbrechen nach jeder Mahlzeit, starke Abmagerung. — Sehr starke Kachexie. Starke Dilatatio ventriculi ($1^1/_2$ Liter fassend). Quer verlaufender Tumor dicht unterhalb des Nabels, mehr rechts von der Mittellinie. — Klin. Diagnose: Carcinoma pylori. — Operation: 23. IX. 95. Carcinom der kleinen Kurvatur, multiple Serosametastasen auf der Magenwand. Pylorus vollkommen strikturiert. G.-E. antecolica mit einer der obersten Dünndarmschlingen; fortlaufende Naht in 3 Etagen. — Keine Temperaturerhöhung. Kalte Milch esslöffelweise nach 24 Stunden; dabei Nährklystiere. 2 Tage Opium (quälender Meteorismus). Einläufe, dann Erleichterung. Wundheilung p. pr. Nimmt in einer Woche 7 Pfd. zu. 6. X. 95 Entlassung. Weiterer Verlauf unbekannt.

2. Ludwig St., 45 J., Strassenwärter. Vor 2 Jahren an Leberleiden krank, seit 1 Jahr magenleidend. — Tumor der Magengegend. Retention von Speiseresten. Milchsäure positiv. — Klin. Diagnose: Carcinoma pylori. — Operation: 28. I. 96 (G. R. Garrè). Inoperables Pyloruscarcinom. Drüsenmetastasen. G.-E. antecolica in der üblichen Weise (Dauer der Naht 23 Minuten). — Temperaturen bis über 39, Erbrechen am 3. Tage. Exitus (Peritonitis).

3. Heinrich W., 44 J., Arbeiter. Beginn vor $1^1/_2$ Jahren mit Aufstossen, später Erbrechen, Schmerzen in der Magengegend. Milchnahrung allein möglich und zuträglich. — Blasser Mann. Kein deutlicher Tumor, nur unbestimmte Resistenz. Milchsäure positiv, keine freie HCl. — Klin. Diagnose: Magencarcinom mit Stenosenerscheinungen. — Operation: 9. III. 96. Carcinom der kleinen Kurvatur, auf die vordere und hintere Magenwand und auf den Pylorus übergreifend. — Kein Fieber. Frequenter Puls (120—136). Galliges Erbrechen. 15. III. 96 Exitus letalis (beginnende Peritonitis (Naht!) oder Regurgitation.

4. Johann K., 35 J. Vor $^3/_4$ Jahren Magenschmerzen nach dem Essen, 1—2 mal wöchentlich Erbrechen. Darnach vorübergehende Besserung. Im Oktober 1895 neuerdings Schmerzen und Erbrechen, diesmal auch Gewichtsabnahme. — Kachektisch. Tumor der Magengegend. Dila-

tatio ventriculi. Milchsäure positiv, keine freie Salzsäure. — Klin. Diagnose: Magencarcinom mit Stenosenerscheinungen. — Operation: 27. IV. 96. Vom Fundus über die kleine Kurvatur zum Pylorus fast die ganze hintere Wand einnehmend ein grosses Carcinom. Miliare Aussaat metastatischer Knötchen im Peritoneum. — Fieberfrei. Ungestörte Heilung per primam. 11. V. 96 Entlassung. Kein Erbrechen, verträgt alle Speisen. — Nach kurzer Zeit zu Hause gestorben.

5. August S., 51 J., Arbeiter. Beginn der Erkrankung vor 1 Jahr. Seit Mai Magenspülungen. — Kein deutlicher Tumor. Keine Milchsäure. — Klin. Diagnose: Pylorusstenose. — Operation: 8. VII. 96. Faustgrosses Carcinom des Pylorus, versteckt unter der Leber. Drüsen an der kleinen Kurvatur und im Netz. G.-E. antecol. — Nach 24 Stunden Flüssigkeit per os. Kein Fieber. Oedeme der Beine. Milchsäurereaktion nach der Operation positiv. Gewichtszunahme von 13 Pfd. 8. VIII. Entlassung. Weiterer Verlauf unbekannt.

6. Marie L., 25 J., Lehrersfrau. Beginn der Erkrankung Ostern 1896. Tumor selbst gefühlt. Erbrechen. Gewichtsabnahme. — Faustgrosser, beweglicher Tumor am Nabel. Milchsäure positiv. Magen fasst $2^1/_2$ Liter. Gewicht 69 Pfd. — Klin. Diagnose: Carcinoma ventriculi mit Stauungserscheinungen. — Operation: 5. VIII. 96. Frei beweglicher Pylorustumor, doch viele Metastasen im Peritoneum. Leber frei. G.-E. r. p. — Kein Fieber. Trinkt nach 8 Stunden. Ganz ohne Beschwerden. Appetit nach 1 Woche bereits sehr gut. Nach einigen Wochen Gewichtszunahme von 52 Pfd., blühendes Aussehen. Im Dezember 1896 plötzlicher Exitus, ohne dass inzwischen Magenbeschwerden aufgetreten wären.

7. Sophie S., 41 J. Seit $^3/_4$ Jahren magenleidend, seit 14 Tagen hartnäckiges Erbrechen. — Tumor der Magengegend. Keine Milchsäure. — Klin. Diagnose: Stenosierender Tumor am Magen. — Operation: 28. VIII. 96. Grosser carcinomatöser Tumor der hinteren Magenwand. Keine erhebliche Stenose. Drüsenmetastasen. G.-E. antecolica. — Fieber. Bronchitis foetida. Weiterer Verlauf unbekannt.

8. Marie F., 58 J., Arbeiterswittwe. Seit ca. 7 Jahren magenleidend. In den letzten Monaten Magenschmerzen, unabhängig vom Essen. Abmagerung. Seit 1 Monat häufiges Erbrechen grosser Mengen, meist 2 mal täglich. — Abgemagerte, kachektische Frau; starke Erweiterung der Vena epigastrica; unmittelbar rechts daneben ein enteneigrosser, harter Knoten, verschieblich. Untere Magengrenze 3 Finger breit unterhalb des Nabels. Anscheinend fast völliger Verschluss des Pylorus; die abends eingenommene Weinsuppe findet sich morgens fast unverändert vor. — Klin. Diagnose: Carcinoma pylori. — Operation. 12. X. 96. — Carcinom des Pylorus, das weit an der kleinen Kurvatur hinaufreicht und aufs Quercolon übergewuchert ist. G.-E. r. p. in üblicher Weise. Die Anastomose ist gut für den Finger durchgängig. In der Bauchhöhle

etwas Ascites. — Keinerlei Magenerscheinungen. Dagegen bei normaler Temperatur dauernd frequenter, kleiner Puls, zwischen 104 und 132. Trotz Excitantien am 24. X. unter den Erscheinungen von Darmparese und bronchopneumonischen Infiltraten Exitus letalis. — Sektion: Beiderseits lobuläre Pneumonie. Keine Peritonitis. Stelle der G.-E. gut verheilt. Anastomose für eine Kartoffel durchgängig. Länge der Dünndarmschlinge vom Duodenum bis zur Anastomose 46 cm. Peristaltik von Darmschlinge und Magen gleichgerichtet. Stenose des Pylorus gerade für eine Sonde durchgängig.

9. Hermann Kr., 38 J., Maurer. Beginn vor 3/4 Jahren: Schmerzen, Aufstossen, kein Erbrechen, Abmagerung. — Tumor fühlbar. Milchsäure, keine freie HCl. Motorische Insufficienz. — Klin. Diagnose: Carcinoma ventriculi. — Operation: 15. XII. 96. Apfelgrosser Tumor. Peritonealmetastasen. G.-E. antecolica. — Per os nach 24 Stunden Flüssigkeit. Völle im Leib, Aufstossen. Magenspülung. Am 20. XII. Enteroanastomose. Am Tage darauf Exitus letalis. (Perforationsperitonitis; brüchige Magenwand. Blähung des Quercolon macht Retention.)

10. Ludwig St., 61 J. Vor 3/4 Jahren Beginn. Durch Magenspülungen gebessert. — Kein fühlbarer Tumor. Milchsäure positiv, keine freie HCl. — Klin. Diagnose: Carcinomstenose des Magens. — Operation: 27. I. 97. Stenosierendes Carcinom des Magens vor dem Pylorus. Metastasen. G.-E. antecolica. — Verlauf ungestört. 14. II. 97 Entlassung. Verträgt alle Speisen. Weiterer Verlauf unbekannt.

11. Wilhelmine G,, 42 J., Arbeitersfrau. Schon als Kind und junges Mädchen Ulcuserscheinungen. Nur vom 31.—37. Jahre ganz beschwerdefrei. Dann wieder bis heute Schmerzen und Erbrechen, oft mehrmals täglich, oft tagelange Pause. Kein Blutbrechen. Zuweilen schwarzer Stuhl. Seit letzten Winter mehr Beschwerden, fast täglich 1—2 mal Erbrechen (saures Wasser), Stuhlverstopfung. Schwäche und Abmagerung. — Kachektisch. Abdomen flach, in der linken Oberbauchgegend durch den erweiterten Magen vorgewölbt. Unterhalb des linken Rippenbogens ein derber, höckeriger, wenig verschieblicher Tumor (kleine Kurvatur), nach oben hin nicht deutlich abgrenzbar. Nach Probefrühstück: Lakmus positiv, Congo und Tropäolin schwach positiv, keine Milchsäure. Ges.-Acidität 22. — Klin. Diagnose: Carcinoma ventriculi mit Stauungserscheinungen. — Operation: 8. VI. 97 (G. R. Garrè). Morph.-Aethernarkose. Obwohl bei der Ausspülung das Wasser klar abgeflossen und anscheinend völlig aus dem Magen entleert war, zeigt sich nach Eröffnung der Bauchhöhle der Magen durch eine reichliche Flüssigkeitsmenge stark dilatiert. Wunde provisorisch geschlossen, Pat. auf die Seite gelagert, Entleerung von reichlich 1 Liter bräunlicher Flüssigkeit. Es findet sich ein Carcinom der kleinen Kurvatur, den Pylorus freilassend, ihn jedoch abknickend. Dadurch erklärt sich die Ektasie. Radikaloperation

bei der Grösse des Tumors und der Schwäche des Pat. nicht gewagt. Daher G.-E. antecolica. — Temperatur nie erhöht, dagegen Puls meist 112—120. Fast täglich Erbrechen, keine Erholung. Kachektisches Aussehen, zunehmender Hydrops der Beine und Bauchhöhle. Appetit in der ersten Zeit post operationem befriedigend, dann mangelhaft. 14. VII. Ungebessert entlassen. Gestorben 25. VII. 97.

12. Sofie B., 42 J. Seit ca. 1 Jahr fast täglich Erbrechen. Gewichtsabnahme. — Beweglicher Tumor in Nabelhöhe. Gastroptose. — Operation: 10. VII. G.-E. antecolica. — Reaktionslose Heilung. Entlassung 30. VII. 97. Erbrechen hat aufgehört. Verträgt feste Kost. Weiterer Verlauf unbekannt.

13. Johann D., 55 J., Arbeiter. Seit 7 Monaten magenkrank. Sehr heruntergekommen. — Grosser Tumor der Magengegend. Retention im Magen, jedoch keine Dilatation. Milchsäure, keine freie Salzsäure. — — Klin. Diagnose: Carcinoma ventriculi. — Operation: 17. VII. 97. Pylorustumor, auf den Magen übergreifend. Metastasen. G.-E. antecol. — Exitus letalis am 3. Tag im Collaps. Keine Peritonitis, viel Erbrechen. Dünndarmschlinge durch Colon transversum abgeknickt.

14. Dorothea Sch., 37 J., Arbeitersfrau. Vor 7 Monaten Beginn mit Erbrechen. — Sehr elende Pat. Undeutliche Resistenz in der Magengegend. Keine Milchsäure im Magensaft. — Klin. Diagnose: Pylorusstenose. — Operation: Nussgrosser, stark stenosierender Pylorustumor (Narbentumor, Carcinom?). Dilatatio ventriculi. Keine Drüsen. Resektion wegen der Schwäche der Patientin unterlassen. — Verlauf fieberlos. Entlassung 15. VIII. 97. Weiterer Verlauf unbekannt.

15. Christian B., 67 J. Seit 7 Wochen magenkrank. — Tumor der Magengegend. — Operation: 13. IX. 97. G.-E. antecolica. — Am dritten Tage Exitus letalis. Kein Fieber. Regurgitation?

16. Wilhelm R., 41 J., Schuhmacher. Seit 8 Jahren magenleidend, 1/2 Jahr nach Beginn der Erkrankung zum ersten Mal auftretendes Erbrechen. Jahrelang Magenspülungen, dabei leidliches Befinden bis vor einem halben Jahr. Seitdem Verschlimmerung. Vor 8 Jahren 138 Pfd., vor 1 1/2 Jahren 115 Pfd., jetzt 94 Pfd. — Grosser, harter, höckeriger Tumor der Magengegend. Dilatatio ventriculi. Milchsäure positiv, keine freie HCl. — Klin. Diagnose: Carcinoma ventriculi. — Operation: 27. IX. 97. Hühnereigrosser Pylorustumor, auf die kleine Kurvatur übergreifend. Viele Netzmetastasen. G.-E. antecolica. 3 Etagennähte. — Kein Fieber, kein Erbrechen. Venenthrombose. In 3 Wochen Gewichtszunahme von 13 Pfd. — April 1898 gestorben.

17. Sophie Str., 52 J., Frau. Vor 4 Monaten Erbrechen grosser Mengen alter Speisereste; häufige Wiederholungen des Erbrechens. Feste Kost kann gar nicht mehr vertragen werden. Abmagerung. — Gänseeigrosser, verschieblicher Tumor der Magengegend. Milchsäure positiv,

keine freie HCl. — Operation: 19. XI. 97. Hydraemie. Carcinoma pylori sten. Drüsenmetastasen. G.-E. antecolica. — Am Abend Temperatur 38. Puls in den nächsten Tagen 100—136. 21. XI. Exitus letalis. — Autopsie; Keine Peritonitis. Profuse Magenblutung aus dem Carcinom.

18. Dorothea B., 42 J. Beginn der Erkrankung vor 3/4 Jahren mit Appetitlosigkeit, Druck in der Magengegend, Aufstossen nach dem Essen. Erst seit 4 Wochen trat Erbrechen hinzu, das sich seither öfter wiederholte. Gewichtsabnahme von 120 auf 84 Pfd. — Sehr beweglicher Tumor rechts von der Mittellinie, vom bisher behandelnden Arzt als Wanderniere diagnosticiert. Keine Milchsäure, freie Salzsäure positiv. — Klin. Diagnose: Carcinoma pylori. — Operation 27. XI. 97. Pyloruscarcinom weit aufs Duodenum übergreifend. Drüsen-Metastasen längs der kleinen Kurvatur bis hoch hinauf gegen die Cardia. Radikaloperation ausgeschlossen. G.-E. antecolica in der üblichen Weise. — Verlauf durch eine 4tägige Aetherpneumonie vom 4.—8. Tag gestört, von da ab glatt. Keine Magenerscheinungen. 21. XII. 97. Entlassung. Guter Appetit. Weiterer Verlauf unbekannt.

19. Luise L., 52 J., Arbeiterswitwe. Beginn der Erkrankung vor 3/4 Jahren: Magenschmerzen, Erbrechen. Patientin fühlte ihren Tumor selbst. Kräfteverfall. Grosser Tumor der Magengegend. Stenose-Erscheinungen. — Operation: 4. IV. 98. Stenosierender grosser Pyloruskrebs. Metastasen im Netz und Peritoneum. G. E. antecolica. — Vom 5. Tage ab Lungenerscheinungen unter Temperaturerhöhung auf 38°. Mehrmals Erbrechen, auch im weiteren Verlaufe. Pat. bleibt recht elend und erholt sich auch weiterhin nicht. 1. V. 98 Entlassen. Weiterer Verlauf unbekannt.

20. Friederike A., 52 J., Arbeitersfrau. Im Juni 1898 erkrankte Pat. mit Erbrechen, Schmerzen in der Magengegend. Im August fühlte sie eine druckempfindliche Geschwulst im Leib. — Sehr magere Frau. In der r. Oberbauchgegend eine ca. 7 cm lange, eiförmige Geschwulst, etwas verschieblich, mit der Längsachse von rechts oben nach links unten verlaufend. Gastroptose. Körpergew. 49 kg. — Klin. Diagnose: Carcinoma pylori. — Operation 4. XI. 98. Ascites. Tumor im Pylorusteil des Magens. Lockere Verklebungen mit der Leber. In Netz und Lymphdrüsen hinter dem Magen Metastasen. Gastroenterostomia antecolica in der typischen Weise. Zum Schluss Expression der Ascitesflüssigkeit. Excision eines Netzknotens. — Anatom. Befund: Die Netzmetastase mikroskopisch: Drüse, erfüllt mit grossen polymorphen Krebszellen. Auch ausserhalb der Drüse, im Fett, Krebszellen. — Ungestörte Heilung, normale Temperatur. Steht nach 16 Tagen auf. Bald aber klagt Patientin besonders beim Liegen, über Schmerzen in der Kreuzbeingegend, Stuhldrang, Schwierigkeiten bei der Urinentleerung. Es findet sich ca. 10 cm oberhalb des Analringes eine Rektumstriktur, sehr schmerzhaft beim Ver-

such, sie zu dilatieren, brüchig. Leib aufgetrieben, Ascites. Kachexie. Zunehmender Verfall, Morphium. 29. IX. Entlassung. Gewicht wie bei der Aufnahme. Weiterer Verlauf unbekannt.

21. Heinrich B., 59 J., Rentier. Seit 1 Jahr Magenbeschwerden. Seit 4 Monaten rapide Verschlechterung: Alle Speisen erbrochen, meist mehrere Stunden nach dem Essen, oft grosse Mengen, 2—3 mal täglich, übelriechend, stets kaffeesatzartig. Enorme Abmagerung. In den letzten 3 Wochen fast nichts mehr genossen, heftige, kolikartige Schmerzen, starke Stuhlverstopfung. Pat. hat in letzter Zeit selbst eine Geschwulst gefühlt. — Enorm abgemagert. Auf beiden Lungen hinten unten zahlreiche Rasselgeräusche. Abdomen oben etwas aufgetrieben. Mäss. Ascites. Kleinapfelgrosser, harter, höckeriger Tumor, verschieblich. Magen stark dilatiert. Leber vergrössert, glatt. Probefrühstück fast ganz unverdaut. Milchsäure positiv, Salzsäure negativ. — Operation 17. IX. 98 (Dr. Dörfler). Morphium-Aether-Narkose ohne Störung. Gelbl. rötlich gefärbte Flüssigkeit im Abdomen. Fast faustgrosser Pylorustumor, sich auf die kleine Kurvatur forterstreckend, mit dem l. Leberlappen breit verwachsen. Drüsen im Netz. Der Pylorus scheint durchgängig zu sein. Gastroenterostomia antecolica in der üblichen Weise. — Kolikartige Schmerzen, Erbrechen, Temp. 38, schlechter Puls und Zeichen von Rückläufigkeit, keine Besserung trotz Magenspülung, deshalb am 22. IX. II. Operation. Chloroform-Aether-Narkose. G.-E. Naht verheilt. Darmschlingen liegen richtig. Zu- und abführende Schlinge enorm gebläht. Um den Abfluss in die abführende Schlinge herzustellen, wird die zuführende am Magen kurz abgetragen, das am Magen hängende Stück durch mehrschichtige Naht verschlossen, das andere Lumen ebenfalls durch Etagen-Naht. Hierauf seitliche Adaptierung an die abführende Schlinge und Vereinigung durch Murphyknopf. Versenken des Magens und Darms. 4 Stunden post operat. Exitus im Collaps.

22. Wilhelmine H., 36 J., Schiffersfrau. Im Frühjahr einigemale erbrochen, verschieden lange Zeit nach dem Essen. Seit August öfter Durchfall, mehrmals schwarzer Stuhl. Nach dem Essen drückende Schmerzen in der Oberbauchgegend. Jetzt kein Erbrechen mehr, dagegen viel bitteres Aufstossen. Abmagerung von 18 Pfd. — Daumenbreit oberhalb des Nabels etwas links von der Mittellinie eine flache Vorwölbung. Sie entspricht einem respiratorisch und auf Druck verschieblichen gänseeigrossen Tumor, der durch eine querverlaufende Incisur in eine kleinere obere und grössere untere Partie geteilt wird. Keine wesentliche Lageveränderung bei Füllung des Magens. Salzsäure positiv, Milchsäure negativ. Grosse Kurvatur 3 Finger breit unterhalb des Nabels. Körpergewicht bei der Aufnahme 95, vor der Operation 88 Pfd. — Klin. Diagnose: Carcinoma ventriculi. — Operation 22. X. 98 (G. R. Garrè). Zuerst Schleich, später Aether. Walnussgrosser Pylorustumor. Mit ihm

verwachsen, wenn auch durch einen Sulcus geschieden ein hühnereigrosses Packet von Lymphdrüsen im Lig. gastrocolicum. An der kleinen Kurvatur und hinten in der Tiefe ebenfalls Drüsen. Beim Suchen der obersten Dünndarmschlinge kommt ein Spulwurm im Darm unter die Finger. G.-E. antecolica in der gewöhnlichen Weise. — Ohne Temperatursteigerung und Erbrechen glatte Heilung. 10. XI. Entlassung: Pat. isst alles ohne Beschwerden, Gewicht 87 Pfd. 12. I. 99. Pat. liegt nach ärztlichem Bericht seit Mitte Dezember zu Bett, der Tumor hat etwas zugenommen, in der Leber eine Metastase. Magenfunktionen leidlich. Weiterer Verlauf unbekannt.

23. Ludwig L., 51 J., Bierfahrer. Seit Mai 1898 Schmerzen in der Magengegend. Kein Aufstossen oder Erbrechen. In den letzten Wochen Zunahme der Schmerzen, Gefühl von „Strammheit" in der Magengegend. Appetit trotzdem gut. In 6 Wochen 12 Pfd. abgemagert. Interne Behandlung erfolglos. — Kachexie. Bei der Respiration etwas unterhalb des Proc. ensiformis die Umrisse eines Tumors sichtbar, hühnereigross, hart, höckerig, respiratorisch und bei der Palpation von oben nach unten verschieblich, auch nach rechts, weniger nach links. Untere Grenze 2 Querfinger oberhalb des Nabels. Unterhalb des Tumors, dicht oberhalb des Nabels ein bohnengrosser, harter, verschieblicher Körper (Lymphdrüse) fühlbar. Im Urin Albumen. Lakmus schwach positiv, Salzsäure schwach positiv, keine Milchsäure. — Klin. Diagnose: Carc. pylori. — Operation 29. X. 98 (G. R. Garrè). Aethernarkose. Netz mit erbsen- bis bohnengrossen Lymphdrüsen. Der Tumor sitzt am Pylorus, hauptsächlich hinten unten. Für den Finger nicht durchgängig. Kleine Kurvatur und unterer Rand des Tumors mit erbsen- bis haselnussgrossen Lymphknoten. Tumor hinten verwachsen, von der Leber noch ziemlich abgrenzbar. Wenig Ascites. G.-E. antecolica. — Nach Temperatursteigerung in den ersten Tagen bis 38,6 und mehrmaligem Erbrechen am Operationstage glatte Heilung. Vom 7. bis 11. XI. nochmals Temperatursteigerung durch katarrh. Bronchitis. 23. XI. Entlassung. Schwächegefühl und Tumor haben zugenommen. Keine Schmerzen. Weiterer Verlauf unbekannt.

24. Adolf R., 69 J., Lehrer. Seit Ostern Magenbeschwerden, selten Erbrechen. Seit 4 Wochen häufiges und sehr reichliches Erbrechen. — Sehr starke allgemeine Adipositas. Puls 100. Beiderseits auf den Lungen katarrhalische Erscheinungen. Abdomen etwas vorgewölbt, Tumor oder deutliche Resistenz nicht nachweisbar. Magen stark dilatiert, enthält $2^1/_2$ l Flüssigkeit. Chemisch: Salzsäure schwach positiv, Milchsäure negativ. Kein Ascites nachweisbar. — Klin. Diagnose: Dilatatio ventriculi. Narben? Carcinom? — Operation 31. X. (G. R. Garrè). Aether-Morphium-Narkose. Ascites. Kleinapfelgrosser Pylorustumor, ringförmig, noch etwas auf die kleine Kurvatur übergreifend. Pylorus fast undurchgängig. Tumor beweglich, dennoch aber wegen des Allgemeinzustandes

(Fettherz, Lungen) keine Resektion, sondern G.-E. antecol. in der gewöhnlichen Weise. — Abds. Temperatur 38,7, Puls 110. Kein Erbrechen, keine Uebelkeit, aber häufig Aufstossen. Es entwickelt sich unter wiederholten Collapszuständen, die jedesmal durch Campher und Kochsalzinfusion behoben werden, eine vom 3. Tage p. op. deutlich nachweisbare Bronchopneumonie der r. Lunge. Herzerscheinungen (Oedeme) treten hinzu, denen Pat. am 7. XI. erliegt. — Autopsie. Keine Peritonitis. Pneumonie d. r. Lunge. Fettige Degeneration des Herzens.

25. Johann L., 42 J., Arbeiter. Seit Mai 1898 Magenschmerzen, besonders nach dem Essen, saures Aufstossen, Gefühl von Völle. Seit August auch Erbrechen nach den Mahlzeiten, kein Blut. Starke Abmagerung. — Schlecht genährter Mann. Im linken Epigastrium bis zur Mittellinie ein länglich ovaler Tumor fühlbar, mit der Respiration nicht verschieblich, wohl aber auf Druck nach beiden Seiten hin, und bei Füllung des Magens. Dilatatio ventriculi. Probefrühstück zum grossen Teil unverdaut, Salzsäure negativ, Milchsäure stark positiv. Körpergewicht 67 kg. — Klin. Diagnose: Carcinoma ventriculi. — Operation 11. XI. 98 (G. R. Garrè). Aethernarkose. — Sehr grosses Carcinom vom Pylorus über die ganze Magenwand bis zum Fundus reichend. Dieser frei und so weit beweglich, dass die G.-E. ant. vorgenommen werden kann. Fixierung der zu- und abführenden Schlinge. — Gänzlich ungestört bis 18. XI. Am 19. XI. Temperatur 38,6, Schmerzen im Leib, Gefühl von Völle, gespannter, im Epigastrium links empfindlicher Leib. Am folgenden Tage Brechneigung. Keine Winde. Hoher Einlauf, Oleum ricin. erfolglos. Kurzatmigkeit, kleiner Puls. Durch Magenschlauch werden 3—4 l dunkelgrüne Flüssigkeit entleert. Darauf Erleichterung. Am folgenden Tage dasselbe Bild. Es wird deshalb zur Relaparotomie 22. XI. geschritten: Wiedereröffnung der Wunde. Magen in grosser Ausdehnung mit der Wunde verwachsen. Lösung der Verwachsungen. Befund der G.-E.-Stelle: Peritoneum reaktionslos; alle Nähte, auch die Fixierungsnähte fest verheilt. Zuführende Schlinge blaurot, stark gebläht, abführende hängt schlaff und blass daneben. Schlingen liegen richtig. (Sporn?) Breite Anastomose zwischen zu- und abführender Schlinge. — Temperatur und Puls normal. Glatte Heilung. 20. XII. Entlassung: Pat. beschwerdefrei, verträgt alle Speisen. Appetit gut. Kein Erbrechen mehr. Gewichtsabnahme von 6 kg wohl auf Rechnung der ersten schlechten 14 Tage. Weiterer Verlauf unbekannt.

26. Frieda D., 52 J., Zimmermeistersfrau. Seit ca. zwei Monaten Magenbeschwerden. Feste Speisen werden besonders schlecht vertragen. Kein Erbrechen. Abmagerung. — Im Epigastrium bis 2 fingerbreit oberhalb des Nabels eine Resistenz, höckerig. — Klin. Diagnose: Carcinoma ventriculi. — Operation: 12. I. 99 (G. R. Garrè). Aethernarkose. Bauchdecken sehr fettreich. Tumor an der kleinen Kurvatur, bis 2 finger-

breit von der Cardia entfernt. Magen stark fixiert. G.-E. antecol. wie üblich. — Temperatur bis 37,8, in den ersten Tagen einige Male Erbrechen. Sonst glatter Verlauf. Prima intentio. 5. II. Entlassung: Feste Nahrung wird leidlich vertragen. Resistenz im Epigastrium unverändert. Anämisches Aussehen. Pat. fühlt sich matt. Weiterer Verlauf unbekannt.

27. Joachim L., 52 J., Tischler. Erkrankte im Spätsommer 1898 mit Uebelkeit, fast täglichem Erbrechen. Stuhl, sonst regelmässig, war einmal „schwarz" gefärbt. In den letzten 4 Wochen massenhaftes Erbrechen. Druckgefühl in der Magengegend. Abmagerung. — Elend aussehender Mann. Leib stark eingesunken, Regio epigastrica dagegen vorgewölbt. In der l. Regio epigastrica eine nicht deutlich abgrenzbare, derbe Resistenz, respiratorisch verschieblich. Bei Anfüllen des Magens mit 2 l Wasser reicht die untere Magengrenze bis 2 fingerbreit unterhalb des Nabels. Chemisch: Reaktion sauer,. keine freie HCl, keine Milchsäure. — Klin. Diagnose: Magencarcinom mit Stauungserscheinungen. — Operation: 10. III. 00. Grosses Carcinom, besonders an der grossen Kurvatur, zum Pylorus hin. G.-E. r. p. 3 Etagennaht. — Temperatur am 11. III. bis 38,4. Sonst fieberfrei. Ungestörte Heilung. 25. III. Entlassung: Keine Beschwerden, selbst bei Genuss fester Speisen. 8 Pfund zugenommen. Spätere Untersuchung (ohne Datum): Mässiger Ernährungszustand, blasses Aussehen. Sehr grosser Tumor in der Oberbauchgegend, höckerig, mit der Bauchnarbe verwachsen. Netzmetastasen. Weiterer Verlauf unbekannt.

28. Karl Sch., 33 J., Pastor. Seit ca. 1/2 Jahr Druckgefühl und Schmerzen in der Oberbauchgegend, unabhängig vom Essen. Okt. 1899 zuerst Erbrechen, zunächst alle 8 Tage, später häufiger, zuletzt fast täglich. Abmagerung. Kein Blut im Erbrochenen und im Stuhl. — Blasses, etwas gelbliches Aussehen, leidlicher Ernährungszustand. Im Epigastrium unterhalb des Proc. xyph. eine derbe Resistenz in der Ausdehnung eines 5 Markstückes. — Klin. Diagnose: Carcinoma ventriculi. — Operation: 5. V. 00 (G. R. Garrè). Narkose. Kleinhühnereigrosser Tumor des Pylorus, dieser fixiert. Im Netz zahllose Metastasen. G.-E. r. p. unmöglich, weil der Magen nicht genügend vorzuziehen ist; deshalb ant. Auch diese ist bei der mangelhaften Beweglichkeit des Magens recht schwierig. G.-E.-Stelle nahe am Fundus gewählt, allerdings nur 2 fingerbreit vom Carcinom entfernt. Anastomose in gewöhnlicher Weise. Magenwand recht derb und brüchig, so dass die Serosa mehrfach einreisst. Darum werden an der Vorderwand der Anastomose noch einige Serosaknopfnähte zur Sicherheit über die fortlaufende Serosanaht gelegt. Excision eines Netzstückchens (mikroskopisch kleinalveolärer Drüsenzellenkrebs). — In den ersten Tagen häufiges Erbrechen, Erscheinungen von Magenileus. Geht spontan zurück. Glatter Wundverlauf. 23. V. Entlassung: Verträgt auch feste Speisen gut, fühlt sich ganz gesund. Gewichtszunahme von 2 Pfd.

seit der Operation. Gestorben Januar 1901.

29. Karl B., 63 J., Häusler. Seit 1 Jahr Magenbeschwerden. Seit August 1900 Verschlimmerung, täglich cariöses Erbrechen, darauf Erleichterung. Zeitweise kaffeesatzartiges Erbrechen. Abmagerung. Früher in der medicin. Poliklinik Hyperacidität festgestellt. — Elendes Aussehen. In der Oberbauchgegend zwischen Nabel und Proc. ensiformis etwas links von der Mittellinie ein Tumor sichtbar, sehr verschieblich, höckerig, hart. Magen erweitert. Probefrühstück: Gut verdaut, Salzsäure positiv, Gesamtacidität 50, freie HCl 28. — Klin. Diagnose: Carcinoma ventriculi. Pylorusstenose. — Operation: 5. IX. 00 (G. R. Garrè). Morphium-Aether-Narkose. Magen stark erweitert, am Pylorus gänseeigrosser Tumor, hauptsächlich an der hinteren unteren Magenwand. Pylorus noch eben für einen Finger durchgängig. Einige mässig feste Drüsen hinter dem Magen und im Netz. Der Tumor reicht bis ans Pankreas. G.-E. antecol. Anastomose für 2 Finger bequem durchgängig. Exstirpation einer Drüse. — Zunächst mehrmaliges Erbrechen mit Schmerzen in der Wunde. Später kein Erbrechen mehr. Am 7. XI. linksseitige Unterlappenpneumonie (Temperatur bis 39,8). Geht bis 12. XI. allmählich zurück. Vom 13. XI. ab fieberfrei. Glatte Wundheilung. 27. XI. Entlassung: $6^1/_2$ Pfd. zugenommen, ausser leichtem Druckgefühl in der Magengegend beschwerdefrei. Tumor unverändert. Verdauung geregelt. Gestorben 1. X. 01. Beschwerden laut Bericht der Angehörigen nach der Operation „die gleichen wie vor der Operation". (Erscheint bei der langen Lebensdauer des Pat. unwahrscheinlich, zum mindesten für die erste Zeit nach der Operation.)

30. Ida P., 45 J., Büdnersfrau. Vor zwei Jahren zuerst Magenbeschwerden; nur leichte Schmerzen. Seit Weihnachten Verschlimmerung. Ende Januar Erbrechen, nach diesem Erleichterung. Seit Weihnachten 35 Pfd. abgenommen. Das Erbrochene sah anfangs „schwarz" aus. — Blasse, leidlich ernährte Frau. Abdomen: Alte Striae, schlaff. 2 fingerbreit oberhalb des Nabels ein 10 cm langer, querliegender, walzenförmiger Tumor, verschieblich, von der Leber durch Darmschall getrennt. Probefrühstück: Nach $^3/_4$ Stunden nur mit 100 ccm Wasser verdünnt zu bekommen. Reagiert alkalisch. — Klin. Diagnose: Magencarcinom mit Stauungserscheinungen. — Operation: 16. III. 01 (G. R. Garrè). Morphium-Aethernarkose. Etwas hämorrhagischer Ascites. Grosser Pylorustumor. Ueberall auf dem Magen und im Netz Krebsknoten. Pylorus wenig durch den Tumor verengt. Magenwand verdickt, besonders durch submuköses Oedem. G.-E. antecol. in gewöhnlicher Weise. — Durchaus ungestört. Pat. erhält bereits am zweiten Tage esslöffelweise Milch, Wein, Wasser. Prima intentio. 30. III. 01 Entlassung: Essen gut vertragen, Wohlbefinden. Laut Vermerk des Postboten gestorben; wann unbekannt.

31. Wilhelm Kl., 68 J., Zimmergeselle. Vor 3 Jahren Ulcuserschei-

nungen, kein Blutbrechen, keine Blutstühle. Nach 5 Wochen Bettruhe und Milchdiät angeblich völlige Heilung. Vor 10 Monaten erneute Magenbeschwerden. Auch flüssige Diät brachte keine Aenderung. Seit 3 Wochen häufiges Erbrechen verdorben riechender Massen, 3—4 mal täglich. Seit Oktober 1900 ca. 36 Pfd. Abnahme des Körpergewichts. — Stark abgemagerter, schmächtiger Mann. Enorme Vergrösserung des Magens, grosse Kurvatur 3 Querfinger unterhalb des Nabels. Daselbst walzenförmiger Tumor. Retention von etwa 500 ccm einer schwärzlichen, mit Speiseresten vermischten Flüssigkeit. Freie Salzsäure, keine Milchsäure. Gesamtacidität 42. Mikroskopisch viel Sarcine, vereinzelt lange Bacillen, Hämoglobinschollen. Körpergew. 47,0 kg. — Klin. Diagnose: Carcinoma pylori mit Stenosenerscheinungen. — Operation: 22. V. 01 (G.R. Garrè). Aethernarkose. Der Pylorus ist von einem beweglichen, länglich runden, walzenförmigen Tumor eingenommen; im Lig. gastro-colic., an der kleinen Kurvatur, nach der Leber hin und auch am Peritoneum Metastasen. G.-E. retrocolica posterior. — Leichte bronchitische Erscheinungen. Wunde reaktionslos geheilt. Das Körpergewicht steigt bis zur Entlassung auf 60 kg am 18. VI. Allerdings hatten sich in den letzten Tagen beim Aufsein leichte Oedeme entwickelt. 14. IV. 01. Briefliche Anfrage als unbestellbar zurückgekommen. Wohl verstorben.

32. Karl R., 53 J., Arbeiter. Seit 8 Jahren Husten und Auswurf. Vor 2 Jahren ohne vorhergehende Magenbeschwerden Erbrechen von $^1/_2$ l Blut und Gerinnseln. Mehrere Tage schwarze Stühle. Auf Bettruhe und flüssige Diät Schwinden sämtlicher Erscheinungen im Laufe von 14 Tagen. Dauerndes Wohlbefinden. Seit 4 Wochen neuerdings magenleidend. Oft Erbrechen, stark sauer schmeckend, ohne Blut. Trotz Bettruhe und flüssiger Diät seit 3 Wochen keine Besserung. Pat. ist in der letzten Zeit auffallend abgemagert und fühlt sich schwach. Stuhlgang angehalten, ohne Blutbeimengung. — Magerer, blasser Patient von kräftigem Körperbau. Leichte rechtsseitige Bronchitis. Systolisches Geräusch an der Herzspitze, Puls klein, Arterienwand hart und geschlängelt. Im Epigastrium eine umschriebene Vorwölbung, bis 1 Querfinger unterhalb des Nabels reichend. Darunter ein runder, harter, nicht druckempfindlicher, gut beweglicher Tumor. Bei mehrfachen Ausheberungen nie freie HCl, wiederholt Milchsäure. — Klin. Diagnose: Carcinoma pylori. — Operation: 30. V. 02 (Dr. Bunge). Es war zunächst beabsichtigt, in Schleich'scher Anästhesie eine Jejunostomie anzulegen, um den Kräftezustand des Pat. vor einem eventuellen zweiten Eingriff zu heben. Nach Eröffnung des Abdomens zeigt sich ein apfelgrosser, beweglicher Tumor des Pylorus, mit zahlreichen Drüsen im Lig. gastro-colicum, der kleinen Kurvatur und nach der Leber hin. Die Vorziehung der Dünndarmschlinge gelingt nicht, da Pat. zu sehr spannt. Es wird daher wegen des Herzbefundes trotz der Bronchitis die Aethernarkose eingeleitet. Darauf wird, da das Befinden in der Narkose gut ist, statt der Jejunostomie die Gastroentero-

stomia retrocol. post. in der gewöhnlichen Weise vorgenommen. Schluss der Bauchwand in 3 Etagen. Neben der fortlaufenden Hautnaht 3 tiefgreifende Knopfnähte. — Am Abend Temperatur-Anstieg auf 38,5, Puls frequent und klein. Abdomen nicht aufgetrieben, nicht druckempfindlich. In der Nacht grosse Unruhe, teilweise Benommenheit. Unter weiterem Steigen der Temperatur allmählicher Verfall. 3. VI. 02 Exitus — Obduktion: Keine nachweisbare Perforation der Naht. Prüfung durch Wasser unter Druck. Doch sind die Mucosanähte an der hinteren Cirkumferenz der Fistel gelockert; an der vorderen Cirkumferenz 4 gelockerte Uebernähungsnähte. Carcinomatöses Geschwür des Pylorus. Peritonitis fibrinosa purulenta. Bronchopneumonia dupl. Braune Atrophie des Herzens; fettige Degeneration der Leber.

33. Peter K., 37 J., Förster. Seit 13 Jahren Magenbeschwerden; Schmerzen, Erbrechen von halbverdauten, übelriechenden Massen, schwarzer Stuhlgang. Oft vorübergehende Besserung von 3—4 monatlicher Dauer, dann neue Beschwerden. Seit 6 Monaten starke Verschlimmerung: täglich Erbrechen nach dem Essen, schwarzer, angehaltener Stuhlgang, starke Abmagerung. — Sehr starke Macies. Blässe. Leichte Oedeme. Albumen. Unter dem rechten Rippenbogen nahe der Mittellinie ein kleiner, beweglicher Tumor palpabel. Im nüchternen Magen über 1 l dünnflüssiger, bräunlicher, übelriechender Flüssigkeit. Freie Salzsäure positiv, keine Milchsäure. Mikroskopisch keine langen Bacillen. — Klin. Diagnose: Pylorusstenose. Entzündlicher oder maligner Tumor pylori. — Operation: 22. VI. 01 (G.R. Garrè). Schleich'sche Lokalanästhesie. Gut apfelgrosser, höckeriger, beweglicher Tumor am Pylorus mit Metastasen im Lig. gastro-colicum. G.-E. r. p. in der gewöhnlichen Weise. — 23. VI. morgens nach Stuhlentleerung Ohnmachtsanfall. Nachdem der Kopf ganz tief gelagert, erholt sich Pat. nach einiger Zeit. Vorübergehend leichte Delirien. 24. VI. morgens $6^1/_2$ h Exitus. — Autopsie: Keine Peritonitis. Intakte Naht. Carcinoma pylori. Netzmetastasen. Braune Atrophie des Herzens.

34. Hermann K., 29 J., Kellner. Seit März 1902 nach dem Essen Gefühl der Völle, Aufstossen, keine Schmerzen. Rasche Zunahme der Beschwerden. Seit einer Woche in der medicin. Klinik, dort tägliches Erbrechen, nie bluthaltig. — Ausserordentlich reducierter Ernährungszustand. Ueber den Lungen hinten unten bisweilen spärliches Giemen. Abdomen eingesunken. Neben dem äusseren rechten Rectusrand, etwas über Nabelhöhe, fühlt man undeutlich eine etwa walnussgrosse Resistenz. Keine besondere Druckempfindlichkeit. Täglich kopiöses Erbrechen, dessen Gesamtacidität 42, keine Salzsäure, Milchsäure deutlich, sehr reichliche, lange Bacillen und gesprosste Hefe. Kein Blut. Körpergewicht 80 Pfd. — Klin. Diagnose: Carcinoma ventriculi. — Operation: 18. VI. 02 (G.R. Garrè). Aethernarkose. Am Pylorus kleinfaustgrosser, cirkulärer, derber, höcke-

riger Tumor, der sich an der Hinterfläche noch etwas weiter fortsetzt, fest mit dem Pankreas und an umschriebener Stelle mit der Leber verwachsen ist. An der vorderen Magenwand subseröse Tumorknötchen. G.-E. r. p. in der gewöhnlichen Weise. — Keinerlei Magenerscheinungen. Am 5. Tage setzt eine Pneumonie des linken unteren Lappens ein ohne Temperatursteigerung. Am Tage darauf gegen Abend bereits Exitus letalis im Collaps. Kein Erbrechen. — Autopsie: Reaktionslose Gastroenterostomie. Grosses Magencarcinom mit Uebergreifen auf das Lig. hepatoduodenale, Leber und Pankreas. Pneumonie des linken unteren Lappens. Rechtsseitige adhäsive Pleuritis.

35. Oskar Br., 61 J., Arbeiter. Im Oktober 1900 vorübergehende unbestimmte Magenbeschwerden. Seit Januar neuerdings Magenbeschwerden, diesmal Erbrechen, bald nach jeder Mahlzeit. Nie Blut. Abmagerung, angeblich um 50 Pfd. — Macies. Blässe. Bronchitis. Arteriosklerose. Abdomen stark kahnförmig eingesunken. Kein Tumor fühlbar. Untere Magengrenze 2 Querfinger unterhalb des Nabels. Magenausheberung ergiebt Retention von 500 ccm säuerlicher, braunschwarzer Flüssigkeit mit Speiseresten. Enthält keine freie HCl, dagegen Milchsäure. Gleicher chemischer Befund nach Probefrühstück. Gesamtacidität 30. — Klin. Diagnose: Pylorusstenose. Carcinoma ventriculi. Gastrektasie. — Operation: 1. VII. 01 (G. R. Garrè). Wegen der Schwäche und der Lungenerscheinungen Schleich'sche Lokalanästhesie. Der Pylorus ist in einen walnussgrossen, harten, höckerigen Tumor umgewandelt. Verwachsungen nach der Leber hin. Drüsenmetastasen im Lig. gastro-colicum und nach der Leber zu. G.-E. r. p. in der gewöhnlichen Weise. — In den ersten 8 Tagen völlig ungestört, fieberfrei, kein Erbrechen. 8. VII. abends starkes Aufstossen; Abdomen links von der Operationswunde etwas druckempfindlich. Diese selbst reaktionslos. Temperatur 37,4. 9. VII. Sehr quälender Singultus. Temp. 39. Puls 120. Normaler Stuhlgang. 12. VII. Nachdem die bedrohlichen Erscheinungen im Laufe des gestrigen Tages zurückgegangen waren, zeigt sich heute bei dem V. W., dass die Bauchwunde bis auf die präperitoneale Fascie, an einigen Stellen bis auf das Peritoneum aufgegangen ist. Jodoformgaze-Tamponade. 13. VII. Aus der Wunde reichliche Absonderung, die fad süsslich, leicht kotig riecht. Allgemeinbefinden unverändert. Kein Aufstossen, keine Druckempfindlichkeit, kein Fieber. Puls mässig kräftig. Nahrungsaufnahme befriedigend. Keine Aenderung der Lungenerscheinungen. 17. VII. Trotzdem zunehmende Schwäche. 20. VII. Exitus letalis. — Autopsie: Die Gastroenterostomiewunde, 25 cm unterhalb der Plica duoden., durchaus sufficient. Die Pars pylorica ist in einen walnussgrossen, derben, höckerigen Tumor umgewandelt; beim Aufschneiden findet sich ein 5 markstückgrosses Geschwür mit wallartigen Rändern und zerklüftetem Grunde. In der Tiefe eine Perforation in die Bauchhöhle. Die anliegenden Darmschlingen verklebt, das Peritoneum mit fibrinösen Auflagerungen bedeckt. Geringe

diffuse Peritonitis. Tuberkulose der Lungen mit schiefriger Induration in beiden Oberlappen und kleinen Cavernen in den Unterlappen. Bronchitis.

36. Johann Fr., 45 J., Streckenarbeiter. Seit Ostern dieses Jahres Magenbeschwerden. Seit Pfingsten tägliches Erbrechen, starke Abmagerung, Mattigkeit. — Leidlicher Ernährungszustand. LHU. über der Lunge katarrhalische Erscheinungen. Unter dem rechten Rippenbogen zur Mittellinie hin ein walzenförmiger, leicht verschieblicher Tumor, leicht druckempfindlich. Zwei Querfinger oberhalb des Nabels, links dicht neben der Mittellinie eine erbsengrosse, harte Geschwulst, leicht in der Haut verschieblich. Grosse Kurvatur erreicht den Nabel. Probefrühstück: Keine freie HCl; Milchsäure positiv. Nüchtern: Geringe Retention einer flüssig-breiigen, sauer riechenden, bräunlichen Masse. — Klin. Diagnose: Carcinoma pylori. — Operation: 10. VII. (G. R. Garrè). B.-Mischungnarkose. Am Pylorus zur kleinen Kurvatur hinziehend ein grosser Tumor, fest mit der Leber verwachsen. Drüsenmetastasen im Lig. gastrocolicum. G.-E. r. p. 10 cm vom Carcinom entfernt in der gewöhnlichen Weise. — Verlauf gut. Wundheilung per primam. 31. VII. Entlassung: Keinerlei Beschwerden nach der Nahrungsaufnahme. Nach längerem Aufsein noch etwas Oedem der Beine. Kein Ascites. 19. IV. 03. Laut Brief am 30. XI. 01 gestorben: Nie mehr Erbrechen gehabt, aber von Anfang Oktober ab wieder appetitlos, Schmerzen in der Magengegend, bettlägerig. Bis zum letzten Tag normale Stuhlverhältnisse.

37. Johanna Sch., 57 J., Eisenbahnstationsassistentenfrau. Seit Weihnachten 1899 Magenschmerzen. Ein Jahr später zum ersten Mal Erbrechen, seitdem ohne Unterbrechung gleich oder einige Stunden nach den Mahlzeiten. Nur einige Male nach 4—6wöchentlichen Karlsbader Trinkkuren vorübergehendes Sistieren der Beschwerden. Im März und April ds. Js. tägliche Magenausspülungen. Seit 4—5 Wochen sind die Beschwerden besonders quälend. Nie Blut im Erbrochenen. Abmagerung, angeblich um 40 Pfd. — Sehr mager, leichenhafte Hautfarbe. Abdomen stark aufgetrieben. Kein Ascites. Unter dem rechten Rippenbogen ein harter, knolliger, apfelgrosser Tumor, nicht verschieblich. Chemisch: Keine freie HCl, deutlich Milchsäure. Mikroskopisch: Sarcine, Hefe, lange Bacillen. Gewicht 76 Pfd. — Klin. Diagnose: Carcinoma ventriculi. — Operation: 13. VII (G. R. Garrè). Aethernarkose. Geringer Ascites. Die Pylorusgegend wird von einem harten, höckerigen, männerfaustgrossen Tumor eingenommen, der nicht verschieblich ist. Lymphdrüsenmetastasen an der Porta hepatis, im Lig. gastrocolicum und der Serosa des Magens. Verwachsung mit dem Pankreas. G.-E. r. p. in der typischen Weise. — Verlauf ungestört. Prima intentio. 27. VII. Entlassung: Abgesehen von Schwäche subjektives Wohlbefinden. Pat. kann jegliche Nahrung (Fleisch, Kartoffeln) ohne Beschwerden geniessen, Leib nicht mehr aufgetrieben, keine Druckempfindlichkeit. Nach brief-

lichem Bericht am 12. IX. 01 unter Erscheinungen von Icterus und Ascites gestorben.

38. Marie K., 32 J., Arbeitersfrau. Als Mädchen von 16 Jahren Bleichsucht, dabei Magenbeschwerden mit Erbrechen. Kein Blut. Nach einigen Wochen spontane Besserung und beschwerdefreie Zeit bis Dezember 1899. Seitdem neue Magenbeschwerden. Anfang 1900 Erbrechen, zunächst alle paar Tage: Speisereste oft vom Tage vorher, kein Blut. Auf Diät und einige Magenspülungen sowie interne Mittel Linderung der Beschwerden bis Ende 1900. Anfang Januar 1901 soll im Erbrochenen schwärzliches, geronnenes Blut vorhanden gewesen sein, desgleichen im März und April. Den Rat des Arztes, die Klinik aufzusuchen, befolgte Pat. nicht. Anfang Juli Aufnahme in die medicinische Klinik. — Starke Macies. Blässe. Abdomen kahnförmig eingesunken. Magen ektasiert und gesenkt, aufgebläht mehrere Finger breit unterhalb des Nabels. Im Epigastrium ein querverlaufender, walzenförmiger Tumor, bei der Palpation schmerzhaft. Derselbe ist respiratorisch und beim Aufblähen des Magens etwas verschieblich. Nach Probefrühstück HCl in Spuren, Milchsäure deutlich. Ges.-Acidität 42. Kein Blut. — Klin. Diagnose: Carcinoma ventriculi. — Operation: 16. VII. 01 (G. R. Garrè). Aethernarkose. Magen blass, ektasiert, am Pylorus ein etwa faustgrosser, fast ringförmiger, harter Tumor mit glatter Oberfläche. Durch ein Paket carcinomatöser Lymphdrüsen mit dem Pankreas fest verwachsen. Drüsen an der Porta hepatis und im Lig. gastrocolicum. G.-E. r. p. in typischer Weise. — Nach der Operation Collaps. 17. VII. Brechreiz, keine Flatus. Leib aufgetrieben, nirgends druckempfindlich. 18. VII. Heftige Schmerzen und Kollern im Leib. Nachts Flatus. Abends Erbrechen von $^3/_4$ Liter bräunlich-gelbem, übelriechendem Mageninhalt. Ausheberung befördert nochmals 1 Liter Flüssigkeit heraus. 19. VII. Mehrfach Collapszustände. Trotz Excitantien nachmittags 4 Uhr Exitus letalis. — Autopsie: Sufficiente Naht, keine Peritonitis. Kompression der Pars inf. und transv. duodeni durch Mesenterium und Art. mesenterica. Abführender Schenkel durch einen Sporn schwerer zugänglich. Thrombose der Vena iliaca comm. und der linken Pulm. Art. Uterus bicornis: In der Bauchhöhle sieht man nur 2 Organe: die Leber, welche nur unter dem Schwertfortsatz mit einem Stückchen Lappen hervortritt, und den stark dilatierten Magen, der die ganze übrige Bauchhöhle ausfüllt; nach links reicht derselbe bis an die linke Bauchwand, rechts reicht noch ein Stückchen vom Coecum hervor. Der Magen hat von der Cardia bis zum tiefsten Punkt der grossen Kurvatur einen Durchmesser von 18 cm, zwischen Fundus und Pylorus 37 cm. Inhalt Gas und Wasser. An der G.-E.-Stelle zeigt sich eine enorme Aufblähung des zuführenden und st. Schlaffheit und Leere des abführenden Schenkels; das Mesenterium erscheint straff gespannt; der Mesenterialstrang zieht über die Pars inferior duodeni hinweg. Fühlt man mit dem Finger unter den Mesenterialstrang,

so fühlt man einen deutlichen Druck. Besonders stark erscheint die Spannung an der Stelle, wo die Art. mesent. etwas nach rechts durch das Mesenterium durchzieht. Der Pylorus ist für $1^1/_2$ Finger passierbar. Unmittelbar hinter demselben beginnt ein fast handtellergrosses carcinomatöses Ulcus der vorderen und hinteren Magenwand. Als Ursache findet sich nach Aufschneiden des Magens zwischen beiden Schenkeln ein kleiner Sporn, der sich etwas vor den abführenden Schenkel vorlegt.

39. Rosa K., 50 J., Arbeitersfrau. Seit 8 Jahren anfallsweise Schmerzen in der Magengegend. Seit 2 Jahren Verschlimmerung. Seit Frühjahr 1901 bemerkte Pat. in der Oberbauchgegend eine harte, verschiebliche, schmerzlose Geschwulst, die langsam wuchs. Seit $^3/_4$ Jahren Abmagerung. Ohnmachten. — Reducierter Kräftezustand. In der Regio epigastrica ein harter, ovaler Tumor, wenig druckempfindlich, deutlich respiratorisch und bei der Palpation verschieblich. Grosse Kurvatur bis 3 Querfinger unterhalb des Nabels. Probefrühstück: Deutlich HCl, desgleichen Milchsäure. Mikroskopisch: Hefe und lange Bacillen. Ges.-Acidität 56. — Klin. Diagnose: Carcinoma ventriculi. — Operation: 2. IX. 01 (Dr. Bunge). Aethernarkose. Inoperables Magencarcinom. Typische G.-E. r. p. — Verlauf ungestört und reaktionslos. Pat. wird am 22. IX. in bestem Allgemeinbefinden entlassen. 14. IV. 03. Nach Bericht der Post gestorben.

40. Friedrich Bl., 59 J., Zimmergeselle. Seit 4 Jahren Atembeschwerden. Seit dem letzten Winter Schmerzen in der Magengegend, die allmählich zunahmen. Erbrechen. Kein Blut. Abmagerung. Seit 6 Wochen wird alles erbrochen, was Pat. zu sich nimmt. Seit 3 Wochen fauliges Erbrechen. — Macies. Beiderseits hinten unten feuchte und trockene Rasselgeräusche. Arteriosklerose. Leichte Irregularität des Pulses. Abdomen eingesunken. Links dicht oberhalb und seitlich des Nabels ein kleinapfelgrosser Tumor, druckempfindlich, leicht verschieblich. Probefrühstück: Keine freie HCl, Milchsäure positiv. Ges.-Acid. 40. Massenhaft lange Bacillen. 300 ccm Retention in nüchternem Magen. — Klin. Diagnose: Carcinoma ventriculi. — Operation: 3. IX. (Dr. Bunge). Lokalanästhesie nach Schleich. Fast faustgrosser Pylorustumor greift auf die kleine Kurvatur über. Zahlreiche Metastasen im Lig. gastrocolicum und Mesenterium des Dünndarms. G.-E. r. p. in der gewöhnlichen Weise. Pat. hat die Operation relativ wenig gestört. — Es entwickelt sich eine immer stärker werdende Bronchitis und Bronchopneumonie (ohne Fieber), der Pat. trotz Gegenmassregeln am 8. Tage erliegt. Autopsie: Reaktionslose Wunde, reaktionslose, sufficiente Gastro-Enterostomie. Strikturierendes Pyloruscarcinom. Nephritis. Beiderseitige hypostatische Pneumonie. Pleuritis chronica adhaesiva. Dilatatio ventriculi sinistri.

41. Friedrich W., 48 J., Arbeiter. Vor 15 Wochen begann Pat.

einige Stunden nach dem Essen etwas zu erbrechen. Seit dieser Zeit stetige Zunahme der Beschwerden. Dabei guter Appetit. Abmagerung. — Schlechter Ernährungszustand. Magen stark gefüllt, dilatiert, in seinen Grenzen gut zu tasten. Nach dem Aushebern ist der Magen nicht mehr zu fühlen. Kein Tumor palpabel. Erst nach starkem Abführen links oberhalb des Nabels eine deutliche Resistenz zu konstatieren. Starke Retention. Chemisch: Milchsäure deutlich, Salzsäure gering. — Klin. Diagnose: Carcinoma ventriculi. — Operation: 11. X. 01 (G. R. Garrè). Schleich'sche Lokalanästhesie. Flächenhafte carcinomatöse Infiltration der vorderen und hinteren Wand der Pars pylorica. Adhäsionen mit Darm und Leber. Drüsenmetastasen. G.-E. r. p. in der gewöhnlichen Weise. — Verlauf ungestört. 30. X. 01 Entlassung: Verträgt feste und gemischte Kost. Gutes Allgemeinbefinden. 11. IV. 03. Auf Anfrage kommt die Nachricht, dass Pat. verstorben sei, wann unbekannt.

42. Albert A., 42 J., Oberböttcher. Vor 17 Jahren Ulcussymptome. Jahrelange Pause, aber doch nie ganz beschwerdefrei. Seit Mai 1901 neuerdings Schmerzen in der Oberbauchgegend; Erbrechen. Darauf Linderung der Schmerzen. Vor 7 Wochen geronnenes Blut im Erbrochenen, mehrere Tage nachher noch kaffeesatzähnliche Massen. Gewichtsabnahme von 30 Pfd. Am 23. IX. Aufnahme in die medicinische Klinik. — Geringes Fettpolster. Leib weich, nirgends Resistenzen oder Tumor. Epigastrium in der Mitte und rechts davon druckempfindlich. Tiefstand und Ektasie des Magens. Starke Retention. In dieser chemisch reichlich HCl, keine Milchsäure. Ges.-Acidität 38. Nach Probefrühstück keine freie Salzsäure, Milchsäure schwach positiv. Mikroskopisch Hefe, Sarcine, rote Blutkörperchen. Körpergewicht 48 kg. — Klin. Diagnose: Pylorusstenose. — Operation: 9. X. 01 (G. R. Garrè). Aethernarkose. Pylorusteil des Magens in einen pfirsichgrossen, höckerigen Tumor verwandelt. Verwachsungen. G.-E. r. p. in typischer Weise. — Verlauf ohne jegliche Störung bis zum 25. X. An diesem Tage heimlicher Genuss von Leberwurst. Darauf Durchfälle, Temperatursteigerung bis 39,2. Nach 2 Tagen bei flüssiger Diät Rückgang aller Symptome. 31. X. In gutem Allgemeinbefinden entlassen. 26. IV. 03. Kommt selbst in die Klinik zur Untersuchung, sieht blühend aus, kann alles essen, nie mehr Erbrechen. Mässige Gastrektasie besteht noch, jedoch ohne Beschwerden. 2 Stunden nach dem zu Hause eingenommenen Frühstück (Kaffee, Semmel, Wurst) werden ca. 50 ccm leicht gallig gefärbter Flüssigkeit exprimiert. Freie HCl positiv, keine Milchsäure, Ges.-Acidität 40. Mikroskopisch: Speisereste, vereinzelt Hefe. Keine Sarcine, keine langen Bacillen, kein Blut.

43. Johanne W., 34 J., Lehrersfrau. Seit Frühjahr 1900 bisweilen leichte Schmerzen im Epigastrium, Uebelkeit, Würgen nach den Mahlzeiten. Specialärztliche Behandlung. Von dort nach mehreren Wochen

der Klinik überwiesen. Seit einigen Wochen trat in grösseren Intervallen bisweilen Erbrechen auf. 8 Pfd. Gewichtsabnahme in 7 Wochen. — Dürftiger Ernährungszustand. Oberhalb des Nabels querverlaufender, fingerlanger, cylindrischer Tumor, kaum druckempfindlich, gut palpatorisch, aber nicht respiratorisch verschieblich. 1 Stunde nach Probefrühstück 40 ccm Mageninhalt. Freie Salzsäure positiv, Milchsäure positiv. Ges. Acidität 72. Hefe. Lange Bacillen. — Klin. Diagnose: Carcinoma ventriculi. — Operation 12. X. (G. R. Garrè). Aethernarkose. Cirkulärer Pyloruskrebs, nach der kleinen Kurvatur flächenhaft ausgedehnt. Diffuse, glatte Infiltration der Schleimhaut bis fast zur Cardia. Grosse Drüsenmetastasen. G.-E. r. p. in der gewöhnlichen Weise. — Verlauf ungestört. Gestorben 9. IV. 03. Nach der Operation noch dann und wann kleiner drückender Schmerz in der Magengegend. Gebar am 29. IV. 02 einen Knaben, der noch heute lebt. 13 Monate nach der Operation vorübergehende Magenbeschwerden, vom 16. Monat ab post op. bettlägerig. Seit der Zeit rasch zunehmende Schmerzen (Morphium), aber nie Erbrechen. Bis zum Tod normale Stuhlverhältnisse.

44. Franz B., 64 J., Superintendent. Vor 16 Jahren schwere Magenblutung und Blutstühle. Durch Ruhe und Diät baldige anscheinende Heilung. Innerhalb der letzten Jahre dann — ohne subjektives Krankheitsgefühl — noch mehrere geringere Magenblutungen. Seit Sommer d. Js. Stenosenerscheinungen. Bisherige Behandlung mit Spülungen brachte jedesmalige Besserung, aber keine dauernde Heilung. Im Spülwasser öfter Blut. — Guter Ernährungszustand. Lungenemphysem. Arteriosklerose. Abdomen ohne palpatorischen Befund. 1 Stunde nach Probefrühstück halbe Menge des Genossenen exprimierbar. Salzsäure stark, Milchsäure schwach positiv. Hefe, rote Blutkörperchen, keine langen Bacillen. — Klin. Diagnose: Stenosis pylori ex ulcere. — Operation 22. X. 01. (G. R. Garrè): Morphium-Billroth'sche Mischung-Narkose. In der Gegend der kleinen Kurvatur an der hinteren Magenwand ein derber Tumor, in der Mitte kraterförmig vertieft mit harten Rändern. Keine Drüsen. Da nach dem ganzen Verlauf und dem chemischen Magenbefund ein Ulcus angenommen wird, wird von der Exstirpation abgesehen und die G.-E. r. p. in der üblichen Weise vorgenommen. — Verlauf, abgesehen von geringfügiger Stichkanaleiterung, völlig ungestört. Kein Erbrechen. 19. XI. 01 Entlassung. 17. X. 02. Pat. hat sich nach der Operation sehr gut erholt, machte eine Kur in Schwalbach durch und konnte darnach grosse Fusstouren unternehmen. Von Seiten seines Magens sind gar keine Beschwerden vorhanden, kein Brechreiz, vorzüglicher Appetit. Vor 14 Tagen bemerkte Pat. unter der Narbe im Leib harte Knoten. Die Untersuchung ergiebt Tumoren im Netz und Mesocolon. Inoperabel. In allerletzter Zeit etwas abgemagert. Exitus Februar 1903.

45. Friedrich Sch., 42 J., Landwirt. Ohne vorhergehendes Magen-

leiden vor 8 Monaten Appetitlosigkeit, öfters Aufstossen. Seit 4 Monaten täglich Erbrechen. Nie Blut. Abmagerung. — Schlechter Ernährungszustand. Unterhalb des Rippenbogens eine verschiebliche, faustgrosse Resistenz. Vergrösserte Inguinaldrüsen. Chemismus: Im Erbrochenen und nach Probefrühstück keine freie HCl, reichlich Milchsäure, Gesamtacidität 100—110. Mikroskopisch Hefe, sehr viele lange Bacillen. — Klin. Diagnose: Carcinoma ventriculi mit Stauungserscheinungen. — Operation: 4. XI. 01 (G. R. Garrè). Aethernarkose. Am Pylorus ein derber, kleinfaustgrosser Tumor, der sich besonders nach der kleinen Kurvatur hin entwickelt hat; zahllose, weissliche, derbe Knötchen auf allen Teilen des Netzes und der Darmserosa. Pylorus stenosiert. Metastasen der Magenserosa und unteren Leberfläche. G.-E. antecol. ant. in der gewöhnlichen Weise. — Verlauf bis 7. XI. ungestört und fieberfrei. Vom 7. XI. ab Leibschmerzen; diarrhoische Stühle, faulig und zersetzt riechend. Temperaturmaximum 37,7. 11. XI. Zum ersten Mal Erbrechen, gallig, nicht fäkulent. Wunde reaktionslos, Leib nicht aufgetrieben. 14. XI. Erbrechen schwach fäkulent riechender Massen. Abdomen sonst ohne Zeichen für Circulus vitiosus oder Peritonitis. 16. XI. Pat. verfällt mehr und mehr, morgens 1/2 1 h Exitus im protrahierten Collaps. — Autopsie: Naht überall reaktionslos und kontinent. Bei Druck auf den Magen bläht sich der zuführende Schenkel stärker als der abführende. Keine Peritonitis. Grosser Pyloruskrebs. Multiple Metastasen.

46. Georg W., 52 J., Fleischermeister. Seit 1 1/2 Jahren Druckgefühl in der Magengegend, Aufstossen, hin und wieder Erbrechen. Nie Blut. Seit 5 Monaten bedeutende Verschlimmerung. — Reducierter Ernährungszustand. Rechts von der Mittellinie oberhalb des Nabels eine kleinapfelgrosse, verschiebliche Resistenz, die völlig unempfindlich ist. Starke Ektasie. Geringe Retention am Morgen. Chemisch: Keine freie Salzsäure, reichlich Milchsäure, Gesamtacidität 40—50. Mikroskopisch: Hefe, lange Bacillen. Ebenso nach Probefrühstück. Körpergew. 129 Pfd. — Klin. Diagnose: Carcinoma ventriculi mit Stauungserscheinungen. — Operation: 21. XII. 02 (G. R. Garrè). Aethernarkose. Am Pylorus ein grosser, derber, glatter, fast cirkulärer Tumor. Die sich an den Tumor anschliessende hintere und untere Magenwand derb infiltriert in einer Ausdehnung von etwa 4 cm. Drüsenmetastasen an der Porta hepatis, längs der kleinen Kurvatur, in der Serosa des Darmes, im Netz etc. Geringer Ascites. Typische G.-E. r. p. — Verlauf bis 29. XII. ungestört und fieberfrei. 31. XII. Erbrechen galliger Massen. Von da ab bei vorsichtiger Nahrungszufuhr beschwerdefrei. 8.—18. I. 02. Bronchitis mit eigentümlichem Temperaturverlauf: Morgendliche Exacerbationen von 37,7—38,2, abends 36,8—37. Körpergewicht 10 Tage nach der Operation auf 118 Pfd. gesunken, ist jetzt wieder auf 127 Pfd. gestiegen. 20. I. Beschwerdefrei entlassen. Weiterer Verlauf unbekannt.

47. August H., 65 J., Besitzer. Seit September 1901 Magenschmerzen.

Seit Okt. 1901 in ärztlicher Behandlung (Diät, Magenspülungen). Nach eingetretener Besserung Aussetzen der Behandlung. Im Dezember Verschlimmerung. Erbrechen. Nie Blut. Seit Herbst 1901 Gewichtsabnahme von 50 Pfd. — Kachektisch. Herzdämpfung nach links verbreitert. I. Ton an der Spitze paukend. Arteriosklerose. Leichtes Lungenemphysem und Bronchitis. Leichte Oedeme. Abdomen im oberen Teil leicht aufgetrieben und druckempfindlich. Grosse Kurvatur in Nabelhöhe. Daselbst eine undeutliche, respiratorisch wenig nach oben und unten bewegliche Resistenz. Retention 1½ l. Chemisch: Keine freie HCl. Milchsäure positiv. Gesamtacidität 54. Hefe, Sarcine, lange Bacillen. — Klin. Diagnose: Carcinoma ventriculi mit Stauungserscheinungen. — Operation: 10. I. 02 (G. R. Garrè). Aethernarkose. Geringer Ascites. Magenwand starr. Am Pylorus gegen die kleine Kurvatur zu ein kleinfaustgrosser Tumor, derb, höckerig, der mit der Leber verwachsen ist. Derb infiltrierte Drüsen. Zahllose kleine Metastasen der Darmserosa, des grossen Netzes und im Mesenterium des Darms. Da die G.-E. r. p. nicht möglich ist (wegen schlechter Beweglichkeit des Magens) wird die Antecolica in der gewöhnlichen Weise ausgeführt. — Unter den Erscheinungen des Magenileus und einer linksseitigen Pneumonie am 15. I. Exitus let. — Autopsie: Reaktionslose Wundheilung, auch der G.-E. Beiderseitige Bronchopneumonie. Endocarditis verrucosa der Aortenklappen. Carcinomatöses Geschwür des Pylorus mit zahllosen Metastasen. Peritonitis carcinomatosa. Keine Aufklärung über die Ursache des Erbrechens.

48. Gustav Tr., 59 J., Arbeiter. Seit 1½ Jahren grosse Schmerzen in der Magengegend. Seit ½ Jahr Erbrechen, oft kaffeesatzartiger Massen, grosser Quantitäten. Abmagerung. — Reducierter Kräftezustand. Oberhalb des Nabels eine rundliche, mit der Atmung verschiebliche, nicht schmerzhafte Geschwulst. Geringe Gastrektasie. Nach Probefrühstück keine freie HCl, Milchsäure in Spuren, Gesamtacidität 22—80. Mikroskopisch: Blut, Hefe, lange Bacillen. Körpergewicht 104 Pfd. — Klin. Diagnose: Carcinoma ventriculi mit Stauungserscheinungen. — Operation: 1. II. 02 (G. R. Garrè). Aethernarkose. Kleinapfelgrosser, harter, höckeriger Tumor, nicht mit der Umgebung verwachsen. Pylorus noch nicht für den kleinen Finger durchgängig. Harte, geschwollene Drüsen längs der grossen und kleinen Kurvatur. Mit Rücksicht auf die Kachexie wird von der Resektion abgesehen. G.-E. r. p. in typischer Weise. — Verlauf völlig ungestört. 21. II. 02 Entlassung. Subjektives Wohlbefinden. Körpergewicht 111 Pfd. Am 17. IV. 03 stellt sich Pat. persönlich vor. Er sieht sehr frisch aus, trefflicher Ernährungszustand. In abdomine nirgends eine Spur von Tumor oder auch nur eine Resistenz zu fühlen. Keine Druckempfindlichkeit. ¾ Stunden nach Probefrühstück Ausheberung. Es werden ca. 40—50 ccm gut zerkleinerten Inhaltes ausgehebert. Chemische Untersuchung: Freie Salzsäure positiv, keine Milchsäure. Gesamtacidität 60. Mikroskopisch vereinzelt Hefe, keine Sarcine,

keine langen Bacillen, kein Blut. Stärkekörner.

49. Friedrich S., 55 J., Altsitzer. Vor 10 Jahren kolikartige, auf Diät bald schwindende Schmerzen in der Oberbauchgegend, unabhängig von der Nahrungsaufnahme. Kein Erbrechen, keine Uebelkeit. Wiederholung der Beschwerden, aber weniger intensiv, in verschieden grossen Intervallen. Seit 1900 Anschluss der Schmerzanfälle an die Hauptmahlzeiten; um diese Zeit konstatierte Pat. bereits selbst eine gänseeigrosse Geschwulst in der Oberbauchgegend. In letzter Zeit täglich Erbrechen. Am 3. VI. 02 Aufnahme in die medicin. Klinik, daselbst am 4. VI. 02 Hämatemesis. — Dürftiger Ernährungszustand. Im Epigastrium, etwas rechts von der Mittellinie, ein derber, im wesentlichen glatter Tumor von Gänseeigrösse, wenig verschieblich. Palpation sehr schmerzhaft. Chemismus wegen der Hämatemesis nicht geprüft. In der medicin. Klinik wurde vor Eintritt der Blutung beobachtet: Gesamtacidität 18, keine freie HCl, Milchsäure positiv, vereinzelt lange Bacillen. — Klin. Diagnose: Carcinoma pylori mit hochgradigen Stenosenerscheinungen und Blutungen. — Operation: 11. VI. 02 (Dr. Bunge). Aethernarkose. Am Pylorus ein halbfaustgrosser, derber, cirkulärer Tumor, unter dem rechten Rippenbogen hinziehend, mit der Unterlage fest verwachsen. Magen schwer beweglich. Mit Mühe gelingt es, denselben soweit zu mobilisieren, dass die Hinterfläche desselben frei wird, um die G.-E. r. p. in der gewöhnlichen Weise anzulegen. — Nie Erbrechen, nie Temperatursteigerung, keine Lungenerscheinungen, kein Husten, keine Blutstühle. Trotz leidlicher Nahrungsaufnahme verfällt Pat. immer mehr und kommt am 27. VI. 02 ad exitum. — Autopsie: Glatte Wundheilung, keine Peritonitis, kein Lungenbefund ausser Oedem des rechten Unterlappens. Grosses Magencarcinom. Drüsenmetastasen.

50. Wilhelmine B., 45 J., Arbeitersfrau. Seit Februar 1902 Appetitlosigkeit, Aufstossen. Seit Mitte Mai fast tägliches Erbrechen kaffeesatzähnlicher, reichlicher Massen, meist in den Abendstunden. Darnach Erleichterung. Am 23. V. Aufnahme in die medicin. Klinik. — Fettpolster geschwunden. Der Leberrand überragt perkutorisch den Rippenbogen um einen Querfinger. Leber nicht palpabel. Die grosse Kurvatur 3 Querfinger unterhalb des Nabels. Unterhalb des rechten Rippenbogens, bis an den Nabel ziehend, ein derber Tumor, rundlich, respiratorisch verschieblich. Chemismus (Erbrochenes): freie HCl positiv, Milchsäure negativ. Gesamtacidität 55—60. Blut, Sarcine, Hefe. — Klin. Diagnose: Carcinoma ventriculi mit Stauungserscheinungen. — Operation: 10. VI. 02 (G.R. Garrè). Aethernarkose. Faustgrosser Tumor im rechten Leberlappen. Dahinter ein höckeriger Tumor in der Pylorusgegend. Drüsenmetastasen. G.-E. r. p. in der gewöhnlichen Weise. — Verlauf durchaus ungestört. Entlassung 26. VI. in gutem Allgemeinzustand, nach der medicinischen Klinik zurückverlegt. Nach Mitteilung des Ehemannes am

13. VIII. 02 gestorben. Bis 3 Wochen vorher keine Magensymptome.

51. Auguste H., 38 J., Gärtnersfrau. Seit November 1901 ohne sonstige Krankheitserscheinungen Gefühl der Mattigkeit und Schwäche. Seit Mitte Dezember Leibschmerzen von wehenartigem Charakter. Seit 10 Wochen fühlt Pat. eine Geschwulst im Epigastrium. Wiederholte schwarze Stühle. Im ganzen zweimal Erbrechen. Vom 21. IV. bis 5. V. in der med. Klinik. — Abmagerung. Zwischen Nabel und Rippenbogen eine flache Vorwölbung, der entsprechend man eine querverlaufende Resistenz fühlt; dieselbe reicht links bis zur Mamillarlinie. Die Geschwulst ist wenig verschieblich, derb, höckerig. Beim Aufblähen zeigt sich, dass sie der kleinen Kurvatur in der Pylorusgegend angehört. Grosse Kurvatur 3 Querfinger unterhalb des Nabels. Nach Probefrühstück schwache Salzsäure-, starke Milchsäure-Reaktion. Ges.-Acidität 30. Mikroskopisch lange Bacillen. Körpergewicht 105 Pfd. — Klin. Diagnose: Carcinoma ventriculi ohne erhebliche Stauungserscheinungen. — Operation: 10. V. 02. (G. R. Garrè). Aethernarkose. Der höckerige Tumor sitzt schalenartig der kleinen Kurvatur auf und geht, sich verjüngend, bis zur Cardia hinauf, weit über die Grenze, die bei der Palpation durch die Bauchdecken als der linke Tumorrand imponierte. Am Pylorus nimmt der Tumor $^2/_3$ der Cirkumferenz ein. Verwachsungen mit dem Pankreas. Zahlreiche Metastasen. Wegen der bald zu erwartenden Pylorusstenose wird die G.-E. r. p. vorgenommen. — Am Operationstag abends Temperatur 39,5. In der Folge durchaus fieberfrei. Ungestörte Heilung. Briefliche Mitteilung des Ehemannes am 17. IV. 03: Erholte sich zunächst derartig, dass sie die Hauswirtschaft wieder ganz übernehmen konnte. Anfang Oktober neuerdings Erbrechen. 30. X. Exitus letalis.

52. Karl W., 58 J., Arbeiter. Seit Herbst 1901 Magenbeschwerden, zunächst ganz unbestimmt, später öfter saures Aufstossen, unabhängig von der Nahrungsaufnahme. Nie Erbrechen. Abmagerung. — Schlechter Ernährungszustand. Lungenemphysem. Bronchitis. In der Nabelgegend quer über das Abdomen verlaufender, nach allen Seiten gut verschieblicher Tumor, leicht unregelmässig höckerig, derb, auf Druck etwas empfindlich. Deutliches Plätschern. Wiederholte Magenspülungen ergaben Speisereste von vor 14 Tagen genossener Nahrung (ganz unverdaute Pilze). Probefrühstück 1 Stunde nach der Aufnahme fast in toto exprimierbar. Reaktion sauer, keine freie HCl, deutlich Milchsäure. Ges.-Acid. 30. Mikroskopisch Blut, Hefe, Sarcine, lange Bacillen. — Klin. Diagnose: Carcinoma ventriculi mit Retention. — Operation 19. VIII. 02 (G. R. Garrè). Morphium. Billroth-Mischung. Magen schlaff, erweitert. Gegen die kleine Kurvatur zu an der vorderen Wand, 1 Querfinger vom Pylorus entfernt ein etwa fünfmarkstückgrosser, flächenhafter, unebener, derber Tumor, an der Oberfläche weisslich, wie aus gequollenen Reiskörnern zusammengesetzt. An einer Stelle umgreift der Tumor die kleine Kurvatur zapfen-

förmig und geht in die Pankreasoberfläche über, mit dieser fest verschmolzen. Zahlreiche hirsekorn- bis linsengrosse Drüsenmetastasen retroperitoneal im Mesogastrium. Die obersten Jejunalschlingen sind zum Teil durch alte fibröse Stränge verwachsen, die teils stumpf teils scharf gelöst werden. Alsdann wird die G.-E. r. p. angeschlossen. — Pat. erholt sich rasch, nur am 21. VIII. ganz vorübergehend Erscheinungen schlechten Abfliessens des Mageninhaltes, die nach Aufsitzen spontan verschwinden. Von da ab ungestörter Verlauf. 17. IX. 02 Entlassung. Zunahme von 6 Pfd. 14. IV. 02. Brieflicher Bericht vom Arzte: Hochgradige Kachexie, Schmerzen im Leib, nach dem Rücken ausstrahlend. Tumor dicht unter der Haut fühlbar. Kein Erbrechen. Exitus bald zu erwarten.

53. August Br., 42 J., Schneidermeister. Beginn der Erkrankung 18 Monate zurückdatiert. Ursprünglich keine Magensymptome ausser mangelnder Esslust. Seit Herbst 1901 Aufstossen, zeitweiliges Erbrechen. Nach und nach Zunahme der Beschwerden. — Hochgradige Magerkeit. Graufahle Hautfarbe. Leichte Bronchitis. Dicht rechts neben der Mittellinie 2 Querfinger oberhalb des Nabels ein kartoffelgrosser, rundlicher, derber Tumor, nach allen Seiten gut verschieblich, nicht druckempfindlich. Starkes Plätschern. 1 Stunde nach Probefrühstück Ausheberung. Es wird fast die Gesamtmenge des eingeführten entleert; es enthält keine freie HCl, dagegen Milchsäure, Ges.-Acidität 25. Körpergewicht 82 Pfd. — Klin. Diagnose: Carcinoma ventriculi mit Stenosenerscheinungen. — Operation: 19. VIII. 02. (G. R. Garrè). Aethernarkose. Am Pylorus fühlt man gegen die kleine Kurvatur und die Rückseite des Magens hin einen kleinapfelgrossen, leicht höckerigen, derben Tumor. Die Serosa sieht dabei völlig normal aus, so dass nicht mit voller Sicherheit die krebsige Natur des Tumors ausgesprochen werden könnte, wenn man nicht im anliegenden Netz mehrere kleinbohnengrosse, derbe, weissliche Drüsen konstatierte. Obwohl der Tumor nach allen Seiten gut verschieblich und auch gegen das Pankreas zu nicht verwachsen ist, wird im Hinblick auf die Kachexie des Pat. von der Radikaloperation Abstand genommen. G.-E. r. p. in der gewöhnlichen Weise. — Bei Fehlen jeglicher Magenerscheinungen entwickelt sich am 3. Tage p. op. eine doppelseitige Pneumonie, der Pat. am 26. VIII. erliegt. — Autopsie: Per primam geheilte Gastroenterostomie. Braune Atrophie des Herzens. Ausgedehnte bronchopneumonische Infiltrate beider Unterlappen. Carcinoma pylori. Magen wenig gefüllt.

54. Josephine Fr., 46 J., Besitzersfrau. Seit 2 Jahren ab und zu leichte Magenschmerzen, ohne sonstige Erscheinungen. Seit Frühjahr 1902 Erbrechen und Magendrücken nach dem Essen. Angeblich nie Blut im Erbrochenen, dagegen ausgesprochen schwarze Stühle. — Starke Macies. Dicht oberhalb und rechts vom Nabel kleinfaustgrosser, höckeriger Tumor von derber Beschaffenheit. Ein Fortsatz desselben zieht nach rechts hin-

über, eine flache Resistenz nach links oben. Starke Retention bräunlicher, zersetzter Speisereste. Nach Probefrühstück freie HCl und Milchsäure positiv, Ges.-Acidität 40, spärlich lange Bacillen. Blut. Blutstühle. Hämoglobingehalt 60%. — Klin. Diagnose: Carcinoma ventriculi mit Stauungssymptomen und Blutungen. — Operation 2. X. 02 (G. R. Garrè). Aethernarkose. Faustgrosser Tumor des Pylorus, ziemlich weit an die kleine Kurvatur hinaufreichend, frei beweglich. Metastatische Lymphdrüsen längs der kleinen Kurvatur, in der Tiefe nach dem Pankreas zu, im Lig. gastrocolicum. Tumor frei beweglich. G.-E. r. p. in der gewöhnlichen Weise. — Verlauf ungestört abgesehen von dauernden Blutstühlen durch die Pat. sehr herunterkommt. 17. X. 02 Entlassung. Exitus in Bälde zu erwarten. 15. IV. 03. Brieflicher Bericht des Ehemanns: Pat. wurde nach der Entlassung bald so stark, dass sie häusliche Arbeiten wieder verrichten konnte. Keinerlei Magenerscheinungen. Erst Anfang März 1903 wieder Stuhlbeschwerden, seltenes Erbrechen, das sich rasch häufte. Am 15. III. 03 ziemlich plötzlicher Exitus. Das Körpergewicht war von 82 Pfd. vor der Operation auf 105 Pfd. beim Tode gestiegen.

55. Gustav N., 48 J., Kaufmann. Seit einigen Jahren Aufstossen. Seit 6 Wochen nach der Nahrungsaufnahme öfters Erbrechen. Nie Blutbeimengung. Obstipation. Magenspülungen erfolglos. — In der Pylorusgegend eine geringe Resistenz. 1 Stunde nach Probefrühstück (1 Tasse Thee, 1 Semmel) wird 1 l Inhalt ausgehebert. Salzsäure negativ, Milchsäure positiv. Mikroskopisch lange Bacillen, Hefe, kein Blut. — Klin. Diagnose: Carcinoma pylori. — Operation 10. X. 02 (G. R. Garrè). Aether-Morphium-Narkose. Apfelgrosses Carcinom der Pylorusgegend. Zahlreiche Drüsenmetastasen. G.-E. r. p. in der üblichen Weise. — Nur am 1. Tag geringes Erbrechen, dann reaktionslose, glatte Heilung. 26. X. Pat. beschwerdefrei entlassen.

In dem gleichen Zeitraum, in welchem nur 26 Carcinomkranke radikal operiert werden konnten, wurden 55 Gastroenterostomien wegen des gleichen Leidens angelegt. Es ist schon eingangs erwähnt worden, dass wir die Indikationen zu operativem Vorgehen bei Magencarcinom weiter ziehen als andere Chirurgen; das gilt nicht nur für die Jejunostomie als Palliativoperation, es gilt auch für die Magendünndarmfistel. Bei Carcinomen mit schweren Motilitätsstörungen bezw. Stenoseerscheinungen suchen wir, wenn auch nur einige Wahrscheinlichkeit besteht, dass die Patienten den Eingriff überleben, stets zu helfen. Wiederholt kam es zur Gastroenterostomie auf folgende Weise: Ein noch leidlich aussehender Patient mit relativ geringfügigen Beschwerden kam zur Operation wegen Annahme der Möglichkeit einer Radikaloperation. Bei der Laparotomie zeigten

sich entfernte Metastasen. Das primäre Carcinom sass an der kleinen Kurvatur, nahe dem Pylorus, strikturierte den Pylorus jedoch noch nicht. Man musste annehmen, dass bei einem Weiterwachsen binnen einiger Wochen der Tumor den Pylorus ergreifen müsse. Sollte man sich jetzt mit der Probelaparotomie begnügen und in ein, zwei Monaten unter viel schlechteren Vorbedingungen die Gastroenterostomie ausführen? Dass auch andere Chirurgen ihre Indikationen für die Gastroenterostomie im Laufe der Jahre erweitert haben, beweisen die Publikationen Krönlein's; bis 1895[1]) hatte er unter 67 Magencarcinomen 26 nichtoperierte Fälle, 22 Probelaparotomien, 4 Gastroenterostomien, 15 Magen-Pylorusresektionen; 1900[2]) waren es 43 Gastroenterostomien gegenüber 40 Resektionen; Ende Februar 1902[3]) hatte er 264 Fälle und zwar 67 Nichtoperierte, 73 Probelaparotomien, 74 Gastroenterostomien, 50 Gastrektomien.

Fiel schon die relativ hohe Zahl von Männern auf, welche unter den Radikal-Operierten sich fanden, so verschiebt sich das Verhältnis bei der Gastroenterostomie wegen Carcinoms noch mehr. 34 männliche und 21 weibliche Patienten unterzogen sich dieser Operation. Ich kann mir dieses Missverhältnis gegenüber den Ergebnissen der pathologisch-anatomischen Forschung nur dadurch erklären, dass der Mann als der Ernährer der Familie sich leichter zu einem operativen Eingriff entschliesst, weil seine Beschwerden Erwerbsunfähigkeit bedingen, während das zum Leiden fähigere Weib Schmerzen und Qualen länger erträgt. Vergleichen wir diese Zahlen unter Hinzufügung der übrigen wegen Carcinoms operierten Patienten, so finden wir 65 Männer und nur 43 Frauen. Dadurch erst wird es erklärlich, dass eine relativ so grosse Zahl von Männern (11 gegen 15 Frauen) gastrektomiert werden konnte. An und für sich liegen ja die Bedingungen zur Pylorektomie bei den Frauen wesentlich günstiger. Die gerade bei ihnen so häufig vorkommende Enteroptose ermöglicht nicht nur eine frühere Palpation des Tumors, und damit frühzeitigere Diagnose, die Folgeerscheinungen der Enteroptose und Gastrektomie werden auch, sobald noch ein Carcinom hinzutritt, ganz besonders früh schwere Symptome der Stauung verursachen und damit die Möglichkeit eines frühzeitigen Eingriffs steigern.

Was das Alter dieser Gruppe betrifft, so weise ich darauf

1) Diese Beiträge Bd. 15. 1896. S. 315.

2) Verhandlungen des Chirurgenkongresses 1900. S. 133.

3) Arch. f. klin. Chir. Bd. 67. 1902. S. 679.

hin, dass das durchschnittliche Lebensalter $46^1/_2$ Jahr war; die meisten Patienten standen in der 5. und 6. Dekade (je 18), fast gleichviel in der 4. und 7., nämlich 9 bezw. 8, nur zwei waren unter 30 Jahre alt, keiner über 70. Wir haben also die gleichen Zahlen wie bei den Resektionen erhalten.

Die Dauer der Krankheit bis zur Operation war — abgesehen von den Ulcussymptomen — um 2 Monate grösser als bei den zur radikalen Operation gekommenen Patienten, also ca. 9 Monate. Dementsprechend war auch die Kachexie meist eine vorgeschrittenere. Ein Fünftel der Kranken war bereits über 1 Jahr leidend, wenn auch stärkere Symptome gewöhnlich erst seit wenigen Monaten bestanden. Ulcusbeschwerden mit Blutungen waren vor Jahren in 5 Fällen beobachtet, weniger sichere Ulcuserscheinungen (Magenbeschwerden, Erbrechen, Schmerzen, jedoch ohne Blutung) waren in der Jugend 10mal vorangegangen, so dass fast 30% unserer Kranken ihr Carcinom auf der Basis eines alten Ulcus oder einer Magennarbe erworben haben könnten. In einem Falle fand sich neben dem inoperablen Tumor eine deutliche Magennarbe. Trotzdem bestand die Patientin nach wie vor der Operation darauf, in der Jugend nie Magenbeschwerden gehabt zu haben. Sie datierte ihr Leiden auf etwa 4 Monate zurück. Es war sicher nur ein glücklicher Zufall, dass diese eine Narbe bei der Operation, bei der man stets nur einen kleinen Teil des Magens zu Gesicht bekommt, gefunden wurde. Wie viele Patienten mögen sonst noch ihr Magengeschwür früher gehabt haben, ohne sich dessen bewusst zu sein! Auf Grund unserer — gegenüber der anatomischen Forschung freilich kleinen — Zahlen können wir demnach für einen viel höheren Procentsatz das chronische Magengeschwür als eventuelle Ursache für die Entstehung des Carcinoms in Anspruch nehmen, als dies sonst der Fall ist.

Bei den meisten Kranken waren es auch hier natürlich das Erbrechen und die Schmerzen neben der Abmagerung, was sie in die Klinik führte. Die Kachexie war wiederholt schon so vorgeschritten, dass marantische Oedeme der Extremitäten bestanden. In 10 Fällen war Ascites vorhanden, der freilich nur etwa in der Hälfte der Fälle ante operationem nachzuweisen war. Viel öfter als bei den Resektionen waren Komplikationen von Seiten der Lungen (Emphysem höheren Grades, Bronchitis) oder des Gefässsystems (Arteriosklerose) diagnosticiert. Auch chronische Nephritis war 2mal vorhanden.

Von allen diesen 12 Kranken überlebten nur 6 den Eingriff länger als 4 Wochen.

Nicht in allen Fällen liess sich die Diagnose vor der Operation mit Sicherheit stellen. Wenn auch meistens der ganze Symptomenkomplex ein derartiger war, dass die Diagnose mit Wahrscheinlichkeit auf Carcinom gestellt werden musste, so blieb doch noch eine Unzahl von Fällen, bei denen man auf Schwierigkeiten stiess. Es würde nichts beweisen, wenn ich mitteilte, dass 18mal freie HCl vorhanden war und 16mal die Milchsäure fehlte, dass nur in 30 Fällen ein beweglicher und in 41 überhaupt ein Tumor fühlbar war, dass 5mal im Magensaft sich Sarcine zeigte, 2mal ohne, 3mal bei vorhandener HCl, dass nur in 15 von 25 darauf untersuchten Fällen lange Bacillen gefunden wurden; denn es können ja immer eine Mehrheit von Symptomen und die Anamnese für Carcinom gesprochen haben. So wurde bei der Patientin (Fall 18), bei welcher der Pylorustumor so beweglich war, dass ihn der behandelnde Arzt für eine Wanderniere gehalten hatte und die Kranke zur Nephropexie sandte, noch vor der Operation trotz Vorhandenseins von freier HCl und Fehlens von Milchsäure im Magensaft die richtige Diagnose gestellt. In manchen Fällen aber häuften sich die für gutartige Stenose sprechenden Punkte in der Anamnese und dem Status so, dass erst die Operation Aufklärung verschaffte; als Beispiel hierfür sei Fall 34 genannt. Und dass selbst die Autopsie in vivo nicht ausnahmslos die Diagnose bringt, dafür können wir den zahllosen Beispielen anderer Statistiker neue hinzufügen. Nach beiden Seiten hin wurden wir getäuscht:

Ein 64j. Herr (Fall 44) hatte vor 16 Jahren eine schwere Magenblutung durchgemacht. Darnach länger dauernde Magenbeschwerden, auch noch wiederholte kleinere Blutungen, die schliesslich für einige Jahre schwanden. Seit 3 Monaten neuerdings Beschwerden; diesmal Stenoseerscheinungen. Auf Spülungen vorübergehende Besserung. Im Spülwasser öfters Blut. Bei der klinischen Untersuchung liess sich bei dem gut genährten Pat. in abdomine gar nichts Positives nachweisen. Eine Stunde nach Probefrühstück halbe Menge des Genossenen exprimierbar. Salzsäure stark, Milchsäure schwach positiv. Hefe, rote Blutkörperchen, keine langen Bacillen. Bei der Operation fand sich an der hinteren Magenwand in der Gegend der kleinen Kurvatur ein derber Tumor, in der Mitte kraterförmig vertieft mit harten Rändern, keine Drüsenschwellungen, weshalb auch jetzt noch ein Narbentumor angenommen und die G.-E. nach v. Hacker ausgeführt wurde. Ein Jahr später wird bei einer Nachuntersuchung ein inoperables Magencarcinom (Knoten in der Narbe,

Tumoren in Netz und Mesocolon) gefunden. Der Pat. hat übrigens keinerlei Magenbeschwerden. Er kam, weil er die Tumoren selbst fühlte.

Aehnliches liegt im Falle 14 vor. v. Mikulicz erwähnt zwei analoge Fälle aus seiner Praxis[1]).

Als Gegenteil möchte ich Fall 42 und 48 auffassen; bei beiden war noch bei der Operation ein Carcinom angenommen worden. Die Patienten befanden sich, Mitte Juni dieses Jahres, 1 Jahr und 8 Monate bezw. 1 Jahr und $6^1/_2$ Monate nach der Operation, durchaus wohl und „so gesund, wie sie es noch nie gewesen seien". Sie hatten seit ihrer Entlassung bis zu 40 Pfund zugenommen. Bei der eingehenden Untersuchung fand sich weder etwas von einem Tumor noch abnorme chemische, mikroskopische oder motorische Verhältnisse am Magen.

Die Operation wurde meist in Allgemeinnarkose mit Aether ausgeführt, falls nicht Bronchitiden oder anderes eine Kontraindikation für Aether boten. Dann wurde das Billroth'sche Chloroformgemisch, in 6 Fällen Schleich'sche Infiltrationsanästhesie verwandt. 2 von diesen letzteren Patienten mussten wegen starker Schmerzen beim Vorziehen des Darmes bezw. Magens doch noch mit Aether narkotisiert werden. Von den 6 Patienten starben 4 im Anschluss an die Operation — es waren freilich die allerkümmerlichsten Kranken, denen keine Allgemeinnarkose mehr zugemutet werden sollte — je einer an Pneumonie und Collaps (braune Atrophie des Herzens), zwei an Peritonitis. Komplikationen wurden bei sämtlichen Narkosen nicht beobachtet.

Der Gang der Operation war fast ausschliesslich der gleiche, wie ihn Wölfler bezw. v. Hacker für die Gastroenterostomia antecolica anterior bezw. retrocolica posterior angaben. Die Wölfler'sche Gastroenterostomie wird in hiesiger Klinik zur Zeit in folgender Weise ausgeführt[2]): Bauchschnitt in der Mittellinie zwischen Schwertfortsatz und Nabel; der Schnitt wird nach Bedarf nabelwärts verlängert; er wird nicht grösser angelegt, als unbedingt zur Entwickelung des Magens nötig ist. Um der zuführenden Dünndarmschlinge genügend Spielraum zu gestatten und so eine Kollision zwischen Colon und angeheftetem Jejunum zu vermeiden, wird bei der Antecolica die Anastomose 30—50 cm von der Plica duodenojejunalis entfernt angelegt. An dieser Stelle wird der Inhalt

1) Kongressverhandl. der deutsch. Gesellschaft f. Chir. 1897. II. S. 32.

2) Garrè, Handbuch der Therapie innerer Krankheiten von Pentzold und Stintzing. IV. Bd. 1902.

des Jejunum ausgestrichen. Darauf wird der Darm in isoperistaltischer Richtung an den Magen gelegt. Zur Anlegung der Fistel sucht man sich einen möglichst tiefen Punkt, nahe der grossen Kurvatur, auf. Diese Stelle wird samt der Dünndarmschlinge, wenn möglich, vor die Bauchhöhle gezogen und in Form einer Falte emporgehalten. Die Umgebung wird durch feuchte Kompressen abgedichtet. Der den Magen eröffnende Schnitt hat zweckmässig eine von oben links nach unten rechts verlaufende Richtung. Ein Abklemmen des Magens erscheint unnötig. Etwa ausfliessender Inhalt wird schnell durch kleine trockene Tupfer beseitigt. Auch wird der Inhalt gut zurückgehalten, wenn man nach Eröffnung des Lumen kleine Tupfer, die zur Sicherheit mit Holzkugeln versehen sind, in den Magen und Darm einführt. Zunächst werden Magen und Darm durch eine fortlaufende Lembertnaht angeheftet. Dicht neben dieser 5—6 cm langen Naht und fast in gleicher Ausdehnung werden Serosa und Muscularis des Magens und Darms durchtrennt, wobei stärker blutende Gefässe am Magen gefasst und abgebunden werden. Es folgt die Naht der hinteren seromuskulären Schichten und nach Durchschneidung der Mucosa die Vereinigung der hinteren Schleimhautwundränder. Die vordere Schleimhautnaht wird gern submukös angelegt, um der Ektropionierung der Schleimhaut entgegenzuwirken. Da trotz dieser Naht die Einkrempelung der Schleimhaut nicht immer ganz exakt gelang, haben wir in der letzten Zeit die Magen- bezw. Darmschleimhaut parallel den Schnitträndern mit zierlichen Hartmann'schen Klemmen gefasst und mit diesen dem Ektropion entgegengearbeitet. Eine exakte Schleimhautnaht schützt am ehesten vor Verengerung der Fistel und vielleicht auch vor dem peptischen Geschwür. Vordere Seromuscularis- und Serosanaht beschliessen die Anastomose. Alle Nähte werden mit feinster Seide und — wie erwähnt — mit gerader Nadel angelegt. Die Bauchwunde wird vollkommen geschlossen.

Während bei der Gastroenterostomia antecolica die Fistel in einiger Entfernung vom Anfangsstück des Jejunum gebildet wird, verwendet man bei der Retrocolica posterior ein möglichst kurzes Darmstück. Die Vereinigung zwischen Darm und Magen wird an einer möglichst hohen Stelle des Jejunum vorgenommen, die sich gerade ohne wesentliche Spannung an die hintere Magenwand anlegen lässt. Dass die Ausführung der v. Hacker'schen Gastroenterostomie wesentlich schwerer ist als die Antecolica, ist im allgemeinen nicht richtig. Colon und Netz werden nach oben geschla-

gen, das Mesocolon an einer gefässfreien Stelle der hinteren Magenwand durchbrochen und eine Falte derselben durch den Schlitz emporgehoben. Die Ränder des letzteren können sogleich oder später mit einigen Nähten an der Magenwand befestigt werden. Die Fistel wird in gleicher Weise gebildet wie bei der Antecolica. Sehr günstige Abflussverhältnisse werden geschaffen, wenn man die hintere Gastroenterostomie so ausführt, dass der zuführende Darmschenkel ganz kurz genommen wird und von der Plica duodeno-jejunalis in horizontalem Verlauf unmittelbar an die hintere Magenwand heranführt". In dieser Weise operiert Herr Geheimrat Garrè seit langem mit sehr befriedigenden Resultaten.

Neuweiler[1]) tritt neuerdings an der Hand von über 1000 in 185 Arbeiten aus der Litteratur gesammelten Fällen bedingt für die Anwendung des Murphyknopfes bei Magenoperationen ein. Wir haben den Murphyknopf bei allen Magenoperationen nur zweimal angewandt; einmal bei Resectio pylori (Billroth II) (F. 8.) und das andere Mal bei Gastroenterostomia retrocolica posterior wegen Ulcus ventriculi (F. 16). Der erste Fall verlief günstig. Am 21. Tag p. o. ging der Knopf per vias naturales ab. Ohne den Hauptvorteil des Murphyknopfes — schnelle Ausführung der Operation — leugnen zu wollen, sind wir durch Erfahrungen zahlreicher Operateure auch mit seinen Nachteilen vertraut. Ob aber jener Gewinn von etwa 10 Minuten bei einer vom ersten Schnitt bis zur letzten Hautnaht doch meist gegen eine Stunde dauernden Operation wirklich ausschlaggebend sein kann? Dass die Regurgitation durch den Knopf nicht verhindert werden kann, geben auch diejenigen Chirurgen zu, die ihn fast ausschliesslich benützen. Aus der Heidelberger Klinik, die wiederholt warm für den Knopf eintritt, bringt Petersen[2]) den Bericht, dass von 215 hinteren G.-E. die 45 mit Naht ausgeführten bezüglich des Magenabflusses ebenso glatt verliefen wie die 170 anderen, bei denen der Knopf zur Anwendung kam. Ebenso berichtet v. Hacker[3]), dass er bei seinen 60 Gastroenterostomien niemals Regurgitation erlebte (ausser in einem Falle bei Verengerung des zuführenden Schenkels), und v. Hacker gebrauchte nur 9mal den Murphyknopf. Unsere Erfahrungen mit der Naht werden je länger, desto besser.

Auch bei den Gastroenterostomien korrespondierten kli-

1) Arch. f. klin. Chir. Bd. 69. H. 3 und 4.

2) Diese Beiträge Bd. 29. S. 600.

3) Verhandl. der Chir. Kongress 1900. S. 145.

nische Erscheinungen und anatomischer Befund recht häufig nicht. Trotz Fehlens von Erscheinungen der Retention zeigte sich z. B. öfter eine ziemlich hochgradige Stenose und umgekehrt war wiederholt andauerndes Erbrechen angegeben und beobachtet, wo später ein relativ kleiner Tumor der kleinen Kurvatur vorlag. Ueberhaupt war der Sitz des Tumors gar nicht ganz selten vom Pylorus entfernt. Wenn trotzdem vorher Retention und Erbrechen bestand und nach dem Anlegen der Magendarmfistel schwand, so können wir uns das nur durch spastische Vorgänge der Pförtnermuskulatur erklären, ähnlich wie sie beim Ulcus ventriculi rotundum und idiopathisch sich finden. Uebrigens war gerade in einigen von diesen Fällen das funktionelle Resultat der Fistel kein sehr glänzendes, so dass wohl zum Teil das Erbrechen auf die trotz relativ kleinen Tumors bestehende Magenatonie zurückzuführen war. Wie wenig aber die Gastroenterostomie bei atonischen Zuständen zu leisten vermag, erfahren wir, seit diese Operation so häufig gegen gutartige Magenaffektionen angewandt wird.

In den allermeisten unserer Fälle war es die Ausdehnung der Metastasen, die von der Gastrektomie abhielt. Nur ganz selten fehlten jegliche suspekten sekundären Tumoren. In einem dieser Fälle ist — wie erwähnt — die noch mögliche Radikaloperation unterlassen worden, weil der ganze Process für gutartig gehalten wurde. In den übrigen drei Fällen, in denen die Resektion nicht gewagt wurde trotz Mangels nachweisbarer Metastasen, war entweder die exorbitante Grösse des Tumors oder unlösbare Verwachsungen oder der desparate Zustand des Patienten die Ursache. Gerade Fälle, wie Steudel [1]) sie erwähnt, Fälle, bei welchen während der Operation die Diagnose auf ein nicht mehr radikal operables Carcinom gestellt wurde, und welche dennoch $2^1/_2$ bis $5^1/_2$ Jahre nach der Gastroenterostomie sich noch wohl befanden (1898), warnen davor, solchen zweifelhaften Fällen mit der Radikaloperation allzuviel zuzumuten.

Nicht uninteressant wird es sein, die ungefähr gleich grossen Serien von G.-E. anterior und posterior zu verfolgen. In Rostock wurde fast ausschliesslich jene bevorzugt, hier ist diese die Operation der Wahl. Nur wenn der Magen sehr schlecht beweglich war oder der Sitz des Carcinoms die Ausführung der G.-E. p. unmöglich machte, wurde in den letzten zwei Jahren die Wölfler'sche Methode der Magendarmfistel angewandt (2mal). Im ganzen handelt es sich um 29 Wölfler'sche und 26 Hacker'sche Gastro-

1) Diese Beiträge Bd. 23. S. 407.

enterostomien bei Carcinom. Niemals wurde primär eine Enteroanastomose hinzugefügt. Von den 29 ersterwähnten Patienten starben im Anschluss an die Operation 10 = 34, 5%. In 3 Fällen bildeten Peritonitiden die Todesursache; zwei derselben sind leider auf technische Fehler (Lockerung der Naht) zurückzuführen; sie gehören zu den ersten dieser Serie. In dem Fall 9 lag eine Perforations-Peritonitis infolge abnormer Brüchigkeit der Magenwand vor. Es waren durch Druck des geblähten Quercolons die Erscheinungen des Magenileus aufgetreten. In noch 4 anderen Fällen (13, 15, 21, 45) war der Exitus wahrscheinlich durch Regurgitation bedingt; dreimal war dabei das Quercolon als sehr stark gebläht verzeichnet, in einem Falle findet sich im Sektionsprotokoll nur die Bemerkung: Bei Druck auf den Magen bläht sich der zuführende Schenkel stärker als der abführende. (F. 45.) Die Darmnähte waren stets reaktionslos und kontinent. Zweimal waren Bronchopneumonien als Todesursache zu verzeichnen. Der eine von diesen Patienten litt dazu an einer sehr starken allgemeinen Adipositas und Fettherz (24). Erbrechen war nicht vorhanden gewesen nach der Operation. Ein bereits sehr kachektischer Patient ist 2 Tage nach der Operation im protrahierten Collaps ad exitum gekommen. Bei der Autopsie fand sich nichts Positives als braune Atrophie des Herzmuskels. Beim letzten der 10 Verstorbenen endlich war eine am 3. Tage p. op. auftretende profuse Magenblutung aus dem Carcinom die Todesursache.

Vergleichen wir damit unsere operativen Resultate bei der Retrocolica wegen Carcinoms, so haben wir zwar bezüglich der Gesamtresultate keinen Fortschritt zu verzeichnen, obwohl die Operationen in die zweite Periode der Magenoperationen fallen; denn die Mortalität betrug auch hier 34, 6%, 9 Verluste bei 26 Eingriffen. Die Mehrzahl der Patienten, nämlich 5, verloren wir hier durch Pneumonie. Wir glauben dies für unsere Fälle weniger auf die Mitwirkung eines Genius epidemicus zurückführen zu sollen, wie Ringel[1]) und Steudel[2]) es thun, als vielmehr zum Teil auf lokale Verhältnisse; wir beobachteten hier sehr viel häufiger bei unseren Patienten postoperative Pneumonien und Bronchitiden, als dies in Rostock der Fall war. So ist dort unter 30 wegen Carcinoms Gastroenterostomierten nur bei zweien vor der Operation das Vorhandensein einer Bronchitis notiert, während hier bei 9 von 25 Kranken Lungenkomplikationen nachweisbar gewesen

1) Mitt. aus den Hamburger Staatskrankenanstalten. Bd. III. H. 3. S. 191.
2) Diese Beiträge Bd. 23.

sind. Auch bei Gesunden, die aus anderen Gegenden hierherkommen und früher nie durch Bronchitiden belästigt wurden, stellen sich solche, wie auch Anginen, Pharyngitiden, immer und immer wieder in längeren oder kürzeren Pausen ein. Wir wollen damit die vielen anderen disponierenden Momente, die Gerulanos[1]) und Henle[2]) für das Zustandekommen von Lungenaffektionen verantwortlich machen, keineswegs in Abrede stellen. Vielmehr nehmen wir für manche unserer Fälle — ich erwähne nur F. 20 der wegen benigner Magenaffektionen Gastroenterostomierten — deren Theorien in Anspruch. Zudem zeigten sich auch bei einigen unserer an Pneumonie Verstorbenen auf dem Sektionstisch Embolien der Pulmonalarterien, kleine embolische Infarkte der Lungen, so dass auch uns die Entstehung von postoperativen Lungenerkrankungen auf embolischem Wege ein sehr beachtenswerter Modus zu sein scheint. Erbrechen in der Narkose oder nach der Operation mit „grober" Aspiration von Mageninhalt haben wir in keinem unserer Fälle beobachtet. Wohl aber mag — trotz der hier streng durchgeführten Tieflagerung des Kopfes während der Narkose — die unbemerkbar eingetretene Aspiration von Mundhöhlensekret dann und wann mit Ursache für die tödliche Lungenaffektion gewesen sein. Dass wir übrigens auch bei Schleich'scher Lokalanästhesie Pneumonieverluste hatten, ist erwähnt. Die 5 Verluste an Pneumonie verteilen sich ziemlich gleichmässig auf die letzten zwei Jahre.

Erfreulich ist, dass in der zweiten Serie nur ein einziger Fall, und auch dieser nicht sicher, einer durch technische Fehler bedingten Peritonitis zum Opfer fiel. Bei der Obduktion (F. 32) zeigte sich zwar keine nachweisbare Perforation der Gastroenterostomiestelle (wasserdicht bei hohem Druck), doch bestand eine Peritonitis fibrinosa purulenta. Bei der genaueren Prüfung zeigten sich die Mucosanähte an der hinteren Cirkumferenz der Fistel gelockert und an der vorderen Cirkumferenz 4 gelockerte Uebernähungsnähte. Ob hierauf oder auf Fehler der Asepsis die Bauchfellentzündung zurückzuführen ist, lässt sich mit Sicherheit kaum entscheiden. Ausserdem war eine doppelseitige ausgedehnte Bronchopneumonie und braune Atrophie des Herzens vorhanden. Ein zweiter Fall dürfte durch einen technischen Fehler letal geworden sein (F. 38): Unter Erscheinungen des Magenileus kam am 3. Tage post operationem eine

1) Deutsche Zeitschr. f. Chir. Bd. 57. S. 361.
2) Arch. f. klin. Chir. Bd. 64. S. 339.

bereits vorher sehr heruntergekommene Patientin ad exitum. Bei der Sektion stellte sich als Ursache der Stauung ein kleiner Sporn zwischen beiden Darmschenkeln heraus, der sich etwas vor den abführenden Schenkel vorlegte. Schliesslich wären noch zwei Todesursachen zu erwähnen: Im Fall 35 perforierte das carcinomatöse Ulcus 8 Tage nach der Operation in die Bauchhöhle und führte zu einer diffusen Peritonitis und im F. 47 ward neben beiderseitiger Bronchopneumonie und Peritonitis carcinomatosa eine verrucöse Endocarditis der Aortenklappen gefunden. Die übrigen letal endigenden Fälle boten bei der Autopsie nur das Bild des Collapses: braune Atrophie des Herzens oder fettige Degeneration des Herzens ohne Lungen- oder Bauchhöhlen-Befunde.

Wir sehen aus diesen Ergebnissen, namentlich wenn wir die entsprechenden Komplikationen in der Rekonvalescenz hinzuziehen, dass die Gastroenterostomia antecolica weniger günstige Abflussverhältnisse schafft wie die Retrocolica. Haben wir doch — abgesehen von den letalen Fällen — bei jener noch 8 mal vorübergehende Regurgitationssymptome erlebt, während bei dieser nur noch 3 mal kurzdauerndes Erbrechen vom 2. Tage ab beobachtet wurde. Da wir durch die an anderer Stelle besprochenen Mittel in vielen Fällen zum Ziele kamen, andrerseits die operativen Resultate anderer Operateure beim Magenileus recht ungünstige sind, haben wir nur dreimal, nachdem durch die üblichen Massregeln kein Erfolg erzielt ward, einen zweiten operativen Eingriff vorgenommen. Einmal (F. 21) wurde 4 Tage nach Anlegung der Gastroenterostomia antecolica wegen Rückstauung die zuführende Schlinge am Magen kurz abgetragen, beide Darmlumina durch mehrschichtige Naht verschlossen, darauf die zuführende der abführenden Schlinge seitlich adaptiert und durch Murphyknopf vereinigt. 4 Stunden später Exitus im Collaps. Beim anderen Patienten (F. 25) war bis zum 9. Tage nach der ersten Operation (Antecolica) durchaus ungestörter Verlauf. Von da ab Regurgitationserscheinungen, so dass am 11. Tage zur Relaparotomie geschritten und eine breite Enteroanastomose nach Braun angelegt wird. Der Patient ist genesen. Der 3. Fall (Nr. 9) hat am Tage nach der Ausführung der Enteroanastomose gleichfalls letal geendigt.

Ueberblicken wir unsere Gesamtverluste, so kommen wir zu dem Schlusse, dass von den 19 Todesfällen (34,5%) 8 hätten vermieden werden können. Aufgabe stetiger Vervollkommnung der Technik des Einzelnen wird es sein, bis zu diesem Punkte zu gelangen. Seit

wir die hintere Gastroenterostomie als Operation der Wahl ausüben, sind unsere Verluste durch technische Fehler, besonders eben durch Ileus, auf ein Minimum reduziert. Die übrigen Todesfälle wird der Chirurg, der sich so weite Grenzen stellt wie wir, nie ganz vermeiden können.

Im Gegensatz zu den Beobachtungen bei der Resectio pylori treten die Störungen der Wundheilung bei den Palliativoperationen durchaus in den Hintergrund, trotz mehrfach vorhandener miliarer Carcinose des Peritoneums, trotzdem bei einigen wenigen Operationen das Ausfliessen von Mageninhalt nicht ganz vermieden werden konnte. Nur zweimal kam es zu geringfügiger Stichkanaleiterung. Es scheint die längere Operationsdauer einerseits, die vermehrte Infektionsgefahr auf der anderen Seite die Ursache dafür zu bilden, dass wir bei den Radikaloperationen häufiger Komplikationen erlebten. Temperatursteigerungen nach der Operation waren — ausgenommen die Todesfälle — 10 mal vorhanden. 6 davon sind durch kurz dauernde Bronchitiden (sämtl. mit Aether narkotisiert) bedingt gewesen, in den übrigen Fällen war eine sichere Ursache nicht nachweisbar. Nur in einem Falle (42) ist in der Krankengeschichte der Vermerk gemacht, dass gleichzeitig mit der Temperatursteigerung Diarrhöen eingetreten seien, angeblich infolge eines Diätfehlers: der Patient hatte sich heimlich Leberwurst verschafft (am 16. Tage nach der Operation). Es scheint sich hier thatsächlich um einen Diätfehler gehandelt zu haben, denn bei flüssiger Diät gingen sämtliche Erscheinungen binnen zwei Tagen zurück. Andernfalls hätte man annehmen können, dass es sich um einen jener Fälle von Diarrhöen nach Gastroenterostomien gehandelt habe, die Kelling[1]) als Säuren- bezw. Gährungsdiarrhöen anspricht. Wir haben übrigens unter unseren Fällen ausser diesem einen sehr unwahrscheinlichen keinen mehr erlebt. Ernstere Collapszustände waren nur einmal zu überwinden und wurden mittelst Campher und subkutaner Infusionen erfolgreich bekämpft.

Von den 36 aus der Klinik entlassenen Patienten liess sich leider nur bei einer kleinen Zahl der weitere Verlauf mit Sicherheit feststellen. Von 17 Kranken konnten wir nichts mehr erfahren; man darf wohl annehmen, dass sie alle oder wenigstens der grösste Teil mittlerweile verstorben sind. 4 weitere sind dem Leiden nach unbekannter Zeit erlegen, von 12 Patienten, deren Todestag sich

1) Arch. f. klin. Chir. Bd. 62.

feststellen liess, betrug die kürzeste Lebensdauer nach der Operation $1^1/_2$, die längste 18 Monate, im Durchschnitt 6,2 Monate. Bei der Mehrzahl traten gegen das Lebensende zu wieder die alten Beschwerden, besonders Schmerzen und Erbrechen ein; wenige (2) behielten auch nach der Operation ihre Beschwerden oder doch die Schmerzen und ebenfalls eine Ausnahme war es, wenn die Patienten bis zum Ende ganz beschwerdefrei blieben (bei zweien war solch ein plötzlicher friedlicher Tod zu verzeichnen). Mehrere der Verstorbenen erlangten vorübergehend ihre ganze Arbeitskraft wieder, so dass sie nicht nur die Hauswirtschaft, sondern selbst schwere Arbeit verrichten konnten. Eine erfreuliche Thatsache war fast regelmässig nach der Operation zu konstatieren, dass nämlich die Kranken von dem quälenden Erbrechen für längere Zeit, oft bis wenige Wochen vor der Katastrophe, befreit waren. Nur von den Angehörigen eines Patienten erhielten wir die Nachricht, dass nach der Operation die gleichen Beschwerden wie vor derselben (Schmerzen und Erbrechen) dauernd vorhanden gewesen seien. Der Mann blieb dennoch noch 11 Monate p. op. am Leben. Eine Frau (F. 43) gab 6 Monate nach der Entlassung einem Knaben das Leben, der z. Zt. noch gesund ist ($^5/_4$ Jahre alt). Die Frau lebte nach der Geburt noch $11^1/_2$ Monate, im ganzen 18 Monate nach der Operation.

3 Patienten leben zur Zeit noch, 20, 12 und $18^1/_2$ Monate nach der Operation. Einer derselben steht ante exitum, bei den beiden anderen ist das Befinden, wie bereits früher erwähnt (F. 42 und 48) noch heute ein vorzügliches, und, was am auffallendsten ist, weder von einem Tumor etwas zu fühlen, noch irgendwelche abnormen chemischen, mikroskopischen oder motorischen Verhältnisse zu konstatieren.

Diesen 81 Carcinomfällen füge ich der Vollständigkeit halber noch 14 Fälle von Jejunostomie, 10 Fälle von Gastrostomie[1]) und 14 Fälle hinzu, bei denen die Probelaparotomie einen inoperablen Tumor ergab. In der Einleitung habe ich ausgeführt, wann und warum wir die Jejunostomie für berechtigt halten. Hier sei nur für die Gesamtübersicht mitgeteilt, dass 3 der Patienten im Anschluss an die Operation starben, alle 3 an peritonitischen Erscheinungen (beim einen war bereits bei der Operation ein Durchbruch des Carcinoms konstatiert; die betreffende Partie des Magens wurde übernäht, und da ein anderer Eingriff ausgeschlossen war, die Jejunostomie hinzugefügt). Von den Gastrostomien,

1) Die ausführlichen Krankengeschichten dieser Fälle und die eingehende Besprechung derselben sollen einer anderen Arbeit vorbehalten sein.

die bis auf eine sämtlich wegen Oesophagus- oder Cardiacarcinom angelegt wurden, starben 4. Von den Probelaparotomien kam keine ad exitum.

B. Operationen bei gutartigen Magenaffektionen.

(57 Fälle.)

I. Resectio pylori.

Siehe Fall 22 vorne bei Carcinom.

II. Segmentäre Resektion (3 Fälle).

1. Anna R., 19 J., Dienstmädchen. Seit Weihnachten 1897 Schmerzen unterhalb des linken Rippenbogens von verschiedener Intensität, unabhängig vom Essen, nie kolikartig. Appetit gut, kein Erbrechen. Stuhlgang in Ordnung. — Frische Gesichtsfarbe, mässiger Ernährungszustand. In der linken Oberbauchgegend dicht oberhalb des Rippenbogens ein derber, nicht besonders druckempfindlicher Tumor fühlbar, fast bis zum Nabel reichend. Haut darüber gut verschieblich, dagegen scheint der Tumor mit dem Rectus verwachsen zu sein. Vom Rippenbogen ist er deutlich abgesetzt, sonst ist das obere Ende nicht sicher abzugrenzen. Aeusserer Rand deutlich palpabel. Wie weit der Tumor sich in die Tiefe erstreckt, ist nicht sicher zu entscheiden. — Klin. Diagnose: Fibrom oder Fibrosarkom? von den Bauchdecken ausgehend. — Operation: 8. III. 01. Längsschnitt über dem Tumor, dem äusseren Drittel des Rectus entsprechend. Muskulatur in ein derbes, schwartiges Gewebe umgewandelt (imponierte als Tumor). Peritoneum am äusseren Rectusrand eröffnet. Markstückgrosse Stelle des Magens (an der grossen Kurvatur, nicht weit vom Pylorus) mit dem schwieligen Muskel verwachsen. Der Muskel wird umschnitten, der Magen mitsamt dem anliegenden Tumor von Eigrösse wird vorgezogen. Das betreffende Magenstück wird mit 2 Bogenschnitten umschnitten und so ein 5 cm langes Stück reseciert. Fast 10pfennigstückgrosses, tiefes, kraterförmiges Ulcus, perforiert. Magenwand schwielig verändert. Durch Verwachsung mit den Bauchdecken war die Wunde geschlossen. Die Schleimhaut wird etwas mobilisiert und durch feine Seidennaht, teils fortlaufend, teils Knopfnähte vernäht. Muscularis-Serosanaht. Einstülpungs-Serosanaht. — Verlauf ganz ungestört, keine Temperaturerhöhung, Puls normal. Mehrere Pfund abgenommen. Weitere Nachrichten nicht zu erhalten.

2. Friederike U., 23 J., Dienstmädchen. Seit Herbst 1897 Schmerzen in der linken Oberbauchgegend, besonders nach schweren Speisen. Allmähliche Abmagerung. Seit 6 Wochen einige Zeit nach dem Essen unter heftigen Schmerzen Erbrechen, einmal mit Blutgehalt (z. T. geronnen). — Mässig gut genährt. Abdomen unten leicht eingezogen, nicht druck-

empfindlich. In der linken Seite des Epigastriums sieht man eine flache, ca. handtellergrosse Vortreibung, nicht mit der Respiration verschieblich, auf Druck und spontan empfindlich. Grenzen der Vorwölbung: linke Mamillarlinie, unten 1 cm oberhalb des Nabels, rechte Mittellinie, oben der Rippenbogen. Haut darüber unverändert, Muskulatur nicht deutlich abhebbar. Perkussionsschall über dem Tumor leer. Probefrühstück nach $1^1/_2$ Stunden nur noch mit Wasser auszuhebern. Stark sauer; reichlich freie HCl, keine Milchsäure. Beim Aufblähen keine Veränderungen des Tumors. Körpergewicht 97 Pfd. — Klin. Diagnose: Entzündlicher Tumor des Magens? — Operation: 12. VIII. 98 (G. R. Garrè). Morphium-Aethernarkose ohne Störung. Schnitt ca. 1 cm medial vom äusseren Rand des linken Rectus vom Proc. xyph. bis zum Nabel. Die tieferen Lagen des Rectus sind induriert und gehen ohne Grenze in den Tumor über. Abpräparierung der Bauchdecken vom Tumor, der in die Magenwand übergeht. An einer Stelle bricht die Schere durch brüchiges Gewebe in den Magen ein. Loch provisorisch genäht. Abtrennung der Bauchdecken von der Schwiele, die auch mit dem linken Leberlappen nach oben verwachsen ist. Nun wird der Magen mit der kreisförmigen, ca. 6 cm im Durchmesser haltenden Schwielenmasse isoliert, wobei die Adhäsionen unter dem Rippenbogen stumpf gelöst werden. Der entzündliche Tumor sitzt an der vorderen Magenwand, näher der kleinen Kurvatur, die dadurch stark spitzwinkelig geknickt ist. Von der kleinen Kurvatur strahlt nach der Cardia an der hinteren Magenwand noch ein derb infiltrierter Strang aus, der nur durch das Gefühl zu konstatieren ist. Die Magenwand wird möglichst vorgezogen, die Schwiele umschnitten, wobei der nach der Cardia gerichtete Fortsatz quer durchtrennt wird. An der Schwiele innen keine Schleimhaut. Da, wo der Fortsatz der Schwiele durchschnitten ist, erstreckt sich trichterförmig nach oben links an der hinteren Magenwand ein 6—7 cm langes Ulcus, eingebettet in die hier fast 3 cm dicke Narbenmasse, welche die hintere Magenwand darstellt. Da eine Resektion des ganzen erkrankten Gebietes schon wegen der Fixation des Magens unmöglich wäre, wird der Trichter gespalten, das Ulcusbett excidiert, stückweise noch im Narbengewebe, der Defekt teils mit Knopf-, teils mit fortlaufender Naht geschlossen. Darüber in 2—4 Etagen die Flächen des excidierten Geschwürsbettes in den oberen Teilen aneinander gelegt, im unteren Teile des Defektes durch Muscularis- und Serosanähte eine Art Einstülpung möglich. Die Pylorusgegend wird seitlich gedehnt, um die Passage zu erleichtern. Bauchnaht. In den oberen Wundwinkel wird ein Jodoformgazestreifen eingeführt, um den oberen Zipfel der Magennaht da, wo Narbe an Narbe genäht ist, zu decken. Ziemliche Spannung. — Anatom. Befund: Das zuerst ausgeschnittene Stück ist gut 5markstückgross, schüsselförmig, die Wand ca. 5 mm dick, starr, Muscularis nicht erkennbar. Die Schleimhaut an der Innenfläche fehlt. Analog die kleineren Stücke. Mikroskopischer

Befund: Oberfläche des Ulcus von nekrotischem Gewebe gebildet, darunter älteres und jüngeres Granulationsgewebe, stellenweise derbes Bindegewebe. Muskulatur spärlich. — Am Tag der Operation Erbrechen (Narkose), später nicht mehr. In den nächsten Tagen ist der Leib bei Temperaturen bis 38,2 etwas aufgetrieben, aber weich. Winde gehen ab. Am 17. VIII. wird der Tampon gewechselt, er enthält etwas schleimig-eitriges Sekret. Nach nochmaligem Wechsel des Tampons am 21. VIII. wird derselbe vom 25. ab weggelassen, die Wunde vernarbt. 23. IX. Körpergewicht 86 Pfd., 11 weniger als vor der Operation. Gutes Aussehen. Essen mit Appetit, manchmal noch Schmerzen in der Unterbauchgegend. 8. X. Mit fester Narbe geheilt entlassen. Manchmal noch Schmerzen. 14. III. 99. Bericht von Dr. Schlüter: Befinden viel besser, verträgt die Speisen gut, selbst reichlichere Mahlzeiten. — II. Aufnahme 17. XI. 99 bis 9. I. 00. Seit Pfingsten ds. Js. wieder mehr Schmerzen und täglich wiederholtes Erbrechen, unabhängig vom Essen. — Blass, schlecht genährt, Gewicht 83 Pfd. Resistenz links oberhalb des Nabels. Beim Aufblähen reicht der Magen in die Mittellinie bis zur Nabelhöhe; die Resistenz wird dabei undeutlicher. 12 Stunden nach dem Abendessen enthält der Magen nur etwas Schleim. 3/4 Stunden nach Probefrühstück keine freie HCl, schwach Milchsäure. Mikroskopisch nichts Besonderes. — Da heisse Breiumschläge, Belladonna und Wismut eine wesentliche Besserung nicht herbeiführen, wird ein operativer Eingriff vorgenommen. — Operation: 9. XII. 99 (G. R. Garrè). Morphium-Aethernarkose o. St. Schnitt in der Narbe. Die Verwachsungen des Magens mit der Bauchwand werden gelöst, die hintere Fläche des Magens freigelegt für die Gastro-Enteroanastomose. 3 Etagennaht. Bei der Eröffnung des Magens an der Hinterwand ein Geschwür fühlbar, in das man soeben die Daumenkuppe legen kann. — Heilung p. p. 8. I. Sehr erholt. Gewicht 86 Pfd. 200 gr. Probefrühstück: Schwache Salzsäurereaktion, keine Milchsäure. April 1900 Gewicht 105 Pfd., Magenuntersuchung ergiebt gute motorische und chemische Funktion. November 1900: Seit 14 Tagen öfter Erbrechen, dabei nie Schmerzen, nie Blut. Gewicht 124 Pfd. Blühendes Aussehen. Untersuchung ergiebt nichts Positives. 26. V. 03. Bericht des Dienstherrn: Durchaus beschwerdefrei, blühendes Aussehen, verträgt alle Speisen ausser rohem Speck und Schwarzbrot. Juli 1902 normale Geburt nach normaler Schwangerschaft. Körpergewicht 134 Pfd.

3. Rosine A., 34 J., Instmannsfrau. Seit 3 Jahren Magenschmerzen. Im letzten Monat beträchtliche Zunahme der Schmerzen. Erbrechen nur alle 8—14 Tage. Nie Blut. Ueber der Magengegend soll an einer Stelle ganz besondere Druckempfindlichkeit bestehen. — Dürftiger Ernährungszustand. Starker Hängebauch. Weite Diastase der Recti. Dicht unterhalb des Rippenbogens befindet sich eine von der Parasternal- bis zur Mamillarlinie reichende, schmale, sehr druckempfindliche Partie. Palpatorisch daselbst nichts Abnormes zu finden. Beim Aufblähen des Magens

ändert die schmerzhafte Stelle ihre Lage nicht, die grosse Kurvatur liegt 3—4 Querfinger unterhalb des Nabels. Im Magensaft freie Salzsäure, keine Milchsäure, Ges.-Acidität 86. — Klin. Diagnose: Ulcus ventriculi. — Operation: 17. V. 02 (G. R. Garrè). Aethernarkose. Bauchschnitt in der Medianlinie, 8 cm lang. Es fällt sofort eine Adhäsion zwischen der Vorderwand des Magens und den Bauchdecken auf, die 1 cm links vom Schnitt beginnt und sich 5 cm weit nach aussen erstreckt. Ober- und unterhalb derselben wird die Bauchhöhle tamponiert und darauf die lamellenförmige Adhäsion dicht an der Bauchwand durchtrennt. Auf die Peritonealwunde wird ein Tampon gelegt. Die so abgetrennte vordere Magenwand zeigt einen kleinen Defekt, der sofort durch einen Tupfer geschlossen wird. Dann wird nach Schutz der Bauchhöhle an der Stelle der Adhäsion ein ca. 4 cm breites und 2 cm hohes Stück aus der Magenwand exstirpiert. Der entstehende Defekt wird durch zweifache Etagennaht geschlossen. Die Wunde ist 6—7 cm lang, geht medial dicht an die kleine Kurvatur in die Nähe des Pylorus und verläuft von da ziemlich quer nach aussen. Die Peritonealwunde an der vorderen Bauchwand wird durch 3 Knopfnähte geschlossen. 3 Etagennaht der Bauchdecken. — Bis zum 22. V. Abendtemperaturen zwischen 38 und 39, dabei subjektiv, abgesehen von geringer Schmerzhaftigkeit in der Magengegend, beschwerdefrei. Kein Erbrechen, keine Lungenerscheinungen. Vom 27. V. 02 ab normale Temperaturen. Reaktionslose Wundheilung. 16. VI. Entlassung. 2 Pfd. Gewichtsabnahme. In der Magengegend besteht noch geringe Druckempfindlichkeit. Mai 1903. Kommt wieder mit typischen Ulcusbeschwerden: Erbrechen, Schmerzen. Keine Retention. Hyperacidität, keine Milchsäure. Mikroskopisch nichts Besonderes. Auf Leube'sche Ulcuskur Besserung. Nach 14 Tagen auf Wunsch in ärztliche Behandlung nach Hause entlassen.

III. Gastroplastik und Pyloroplastik (9 Fälle).

4. Martin O., 43 J., Arbeiter. Beginn der Erkrankung 1893 mit Erbrechen, Schmerzen in der Magengegend nach dem Essen. Seither von einem Krankenhaus ins andere. Zustand wechselnd. Morphinist. — Erbrechen nach jeder Nahrungsaufnahme. Kein Tumor, keine Magenerweiterung. Milchsäure positiv, keine freie Salzsäure. — Klin. Diagnose: Pylorusstenose. — Operation: 20. IV. 96. Membranartige Adhärenzen und dickere Stränge zwischen Magen und Gallenblase. Pylorus narbig verengt. Durchtrennung der Adhäsionen. Pyloroplastik (Heinecke-Mikulicz). — Zunächst Schmerzen, dann Wohlbefinden. Kein Erbrechen, verträgt alle Speisen. 20. V. alter Zustand wieder da! Nach Bericht der Post gestorben.

5. Marie K., 59 J., Förstersfrau. Vom 15. Lebensjahre an Magenbeschwerden, mit 20 Jahren blutendes Ulcus ventriculi. Seit 1/2 Jahr

Verschlechterung, wiederholtes Blutbrechen, Kräfteverfall, Ohnmachten. — Starke Anämie. Abmagerung. Tumor epigastricus, sehr schmerzhaft. Blutbrechen. — Klin. Diagnose: Carcinoma ventriculi. — Operation: 17. XI. 97. Narbige Pylorusstenose. Grosses derbes Geschwür der kleinen Kurvatur (Carcinom). Pyloroplastik. — Anfangs starke Collapszustände. Nach einigen Tagen Erbrechen kaffeesatzähnlicher Massen. Schmerzen. Dann erholt sich Pat. gut. Januar 1898 gutes Allgemeinbefinden. Brieflicher Bericht: 25. V. 03. Keinerlei Beschwerden seit der Operation mehr. Mitunter träger Stuhlgang, dabei manchmal Schmerzen in der Narbe.

6. J., 41 J., Kuhhirte. Seit 2 Jahren Magenbeschwerden, Erbrechen. — Retention von Mageninhalt. Milchsäure eben positiv, keine freie HCl. Ges.-Acidität 9. Kein Tumor. Undeutliche Resistenz. Fieber. Lungen? — Klin. Diagnose: Pylorusstenose. — Operation: 14. V. Narbenstenose des Pylorus. Präperitoneales Lipom. — Auch nach der Operation noch Temperaturen um 38. Sonst ungestörte Heilung. Mit gutem Appetit geheilt entlassen. Weiterer Verlauf unbekannt.

7. Marie Sch., 65 J., Schuhmachersfrau. Seit einer Reihe von Jahren Schmerzen in der Magengegend. Seit März ds. Js. Erbrechen. Bisherige Behandlung mit täglichen Magenausspülungen brachte stets vorübergehende Erleichterung. Gewichtsabnahme, Abmagerung. Obstipation. Im April Abgang von dunklem Stuhl, im September nochmals. Nie Bluterbrechen. — Dürftiger Ernährungszustand. Unterhalb des linken Rippenbogens in der Tiefe ein kleintaubeneigrosser, derber, beweglicher Tumor fühlbar, der bei Anfüllung des Magens nur wenig hinabsteigt. Er ist zeitweilig sehr deutlich, zuweilen gar nicht fühlbar. Rechts und ein wenig oberhalb des Nabels eine ca. $1^1/_2$ fingergliedlange Resistenz (dem Pylorus angehörig?). Ausheberung nach Probefrühstück: Mageninhalt gut zerkleinert. Salzsäure positiv, Milchsäure negativ, Ges.-Acidität 30. Körpergewicht 47 kg. — Klin. Diagnose: Carcinom? Ulcustumor? — Operation: 2. XI. 97 (G. R. Garrè). Morphium-Aethernarkose ohne Störung. Pylorus rechts neben der Mittellinie, verdickt, derb, hart, narbig eingezogen, nahezu cirkulär. In der Umgebung oben und unten membranartige und strangförmige Adhäsionen. Durch Einstülpen der Magenwand mit dem Finger in den Pylorus kein Lumen in diesem feststellbar. Am Morgen hoch oben an der kleinen Kurvatur hinten ein flacher, ca. 5 markstückgrosser, $1^1/_2$—2 cm dicker, derber, central vertiefter Tumor. Die Exstirpation erscheint wegen des Sitzes unmöglich. Es wird daher nur die Pyloroplastik vorgenommen: 3 cm langer Längsschnitt durch die narbige Muskulatur. Der Pylorus ist jetzt für einen Finger durchgängig. — Verlauf völlig fieberfrei. Am 9. und 11. XI. etwas Unruhe im Leib: Nach Einführung eines Gummirohres reichlich Winde und Besserung. Ende 1899: Vorzüglicher Zustand. Pat. hat nach der Operation in kurzer Zeit um 25 Pfund zugenommen

(Dr. Joseph). Brieflicher Bericht 2. VI. 03. Nie mehr Erbrechen. Dagegen jetzt anfallsweise Schmerzen, die aber, wie Pat. selbst angiebt, „jetzt ganz anders auftreten wie früher". Damals hatte sie dieselben auf der linken Seite, jetzt sind sie rechts lokalisiert und ziehen sich ganz nach dem Rücken hin (Cholelithiasis?).

8. Joachim A., 61 J., Schneidermeister. Seit 10 Jahren Sodbrennen, Aufstossen, von Zeit zu Zeit Erbrechen. Bei entsprechender Diät monatelanges Wohlbefinden. Vor 3 Jahren Schmerzen in der Magengegend, damals 8 Tage lang theerschwarzer Stuhl. Im letzten Jahr in mehrtägigen Pausen mässig voluminöses Erbrechen ohne Blut. Seit Ende 1897 Magenspülungen. — Dürftig genährt. Abdomen nirgends schmerzhaft. Kein palpabler Tumor. Der Magen fasst 3 Liter, steht dann ein Querfinger oberhalb der Symphyse. Eine Stunde nach Probefrühstück: Salzsäure positiv, keine Milchsäure, Ges.-Acidität 76. — Klin. Diagnose: Dilatatio ventriculi. Pylorusstenose. — Operation: 8. X. 98 (G. R. Garrè). Morphium-Aethernarkose ohne Störung. Magen enorm dilatiert, Pylorus durch ringförmige Narbe fast völlig verschlossen. Kein Tumor. Pylorus gegen Leber und Colon transversum fixiert, wird ohne nennenswerte Blutungen gelöst. Pyloroplastik: 6—7 cm langer Schnitt, quere Vereinigung durch 3 Etagennaht. Pylorus für Zeigefinger gut durchgängig. Catgut-, Peritoneal-, Haut-, Seidennaht. — Verlauf durchaus ungestört. 2. XI. Entlassung: Bestes Allgemeinbefinden, keine Magenbeschwerden. Erhebliche Gewichtszunahme. Geregelte Stuhlverhältnisse. Der Magen ist objektiv noch immer mehr gefüllt als der Norm entspräche. Weiterer Verlauf unbekannt.

9. Dorothea S., 51 J., Schuhmachersfrau. Angeblich seit 20 Jahren Erbrechen, vor 9 Jahren plötzlich heftiges Blutbrechen, vorher heftige Schmerzen in der Oberbauchgegend. Wiederholungen vor 8, 7, 6 Jahren. Zwischenzeit leidlich, doch Brechen fast täglich nach wie vor. In den letzten Jahren kein Blutbrechen, wohl aber einfaches Erbrechen. Seit 1 Jahr nach dem Essen Gefühl von Völle, Magenspülungen. — Magere, nicht kachektische Frau. Abdomen schlaff. Magendilatation. Magen enthält 2 Liter Flüssigkeit, sehr sauer, Salzsäure positiv, keine Milchsäure. Nach der Ausspülung fühlt man in der Mitte zwischen Nabel und Symphyse eine Resistenz, die bei Füllung des Magens wieder schwindet. Dieselbe reicht rechts um 2 Querfinger, links um 4 nach aussen von der Mittellinie. Gewicht 85½ Pfd. — Klin. Diagnose: Gutartige Pylorusstenose. — Operation: 12. I. 99 (Dr. v. Chamisso). Morphium-Aethernarkose. Schnitt in der Mittellinie. Magen dilatiert. Pylorus und Cardiateil genähert, Magen stark gekrümmt. Pylorus vorziehbar, trotz Adhäsionen an der Vorderseite desselben. Er ist nicht wesentlich verhärtet, aber verengt, für einen Federkiel wohl durchgängig. Längsschnitt durch den Pylorus und 2 cm in Magen und Duodenum hinein. Quervereinigung

durch 3fache Naht. Der neue Pylorus für den Daumen durchgängig. — Verlauf, abgesehen von leichter Temperatursteigerung, in den ersten Tagen bis 38,0, ungestört. 5. II. 2 Stunden nach Probefrühstück am Vormittag enthält der Magen 1½ Liter Flüssigkeit (Pat. hat am Vorabend nichts gegessen). Deutlich Semmelreste erkennbar. Salzsäure positiv. 10. II. Entlassung: Subjektives Wohlbefinden, kein Erbrechen. Guter Appetit. Geregelte Stuhlverhältnisse. 25. V. 03. Brieflicher Bericht: Durchaus beschwerdefrei. Nie mehr ärztliche Hilfe nötig. Körpergewicht um 19 Pfd. gestiegen.

10. Sophie Sch., 38 J., Briefträgersfrau. Vor 13 Jahren zum ersten Mal Blutbrechen. Jetzt Druckgefühl im Epigastrium stärker und Angstgefühl, als ob etwas hochkomme. Abmagerung seit Weihnachten um 18 Pfd. Auch jetzt noch öfters Blutbrechen in kleineren Quantitäten. — Gracil, schwächlich. Abdomen gespannt. In der Gegend der Gallenblase ein beweglicher, nussgrosser Tumor (kontrahierter Pylorus?) Magenspülung: Früh keine Retention von einem abends genossenen Beefsteak. Nur Schleim im Magen. Beim Spülen etwas Blut. ¾ Stunden nach Probefrühstück: Nachdem nur weniger Inhalt exprimiert ist, kommt Blut. Keine freie HCl, keine Milchsäure. — Klin. Diagnose: Ulcus ventriculi. — Operation: 15. III. 01. (G. R. Garrè). Morphium-Aethernarkose. An der grossen Kurvatur findet sich eine stenosierende Stelle, leichten Sanduhrmagen erzeugend. Ausserdem Pylorus stark narbig verengt. Pyloroplastik nach Mikulicz. (2—3 cm lange Längsincision). Sehr stark ist der Pylorus nicht erweitert. Dieselbe Operation wird an der engen Stelle des Magens vorgenommen, hier mit sehr gutem Resultat. — Glatte Heilung. 3. IV. Entlassung: Gewichtsabnahme von 1¾ Pfd. Immer noch etwas Druck vor dem Magen. Probefrühstück ergiebt jetzt normale Verhältnisse. Diätvorschriften. Weiterer Verlauf unbekannt.

11. Caroline D., 31 J. Seit 11 Jahren magenleidend. Im Jahre 1890 wurde Gastrektasie ärztlich festgestellt. Seit 1 Jahr erhebliche Verschlimmerung. In ¾ Jahren 47 Pfd. Gewichtsabnahme. Kann gar keine feste Nahrung behalten. — Kein Tumor. Ueber 1 l Retention im nüchternen Magen. Schwache Milchsäurereaktion. Nach Magenspülungen vorübergehende Besserung, weshalb Pat. in die med. Klinik transferiert wurde. Da aber keine dauernde Befreiung von den Beschwerden erzielt wird, operativer Eingriff. — Operation: 14. III. 98. Sanduhrmagen. Gastroplastik. — Verlauf ohne Störung. 4. IV. 98. Geheilt entlassen. Briefl. Bericht Anfang Mai 1903: Stets beschwerdefrei. Blühendes Aussehen. Verrichtet schwere Arbeit. Nur bei grossen Mahlzeiten leichtes Gefühl der Völle im Leib; nimmt deshalb spontan nur kleinere Mahlzeiten. Körpergewicht 145 Pfd.

12. Caroline R., 64 J., Erbpächterswitwe. Seit vielen Jahren Magenschmerzen, zeitweise Erbrechen. Seit Winter 1898 stärkere, z. T.

schneidende Schmerzen im Magen oft Tag und Nacht so unerträglich, dass Pat. laut schreien muss. Pat. sehr heruntergekommen. Erbrechen selten. — Magere, jedoch nicht kachektische Frau. Mässige Druckempfindlichkeit der l. Oberbauchgegend. Nach Probefrühstück freie Salzsäure positiv, Milchsäure negativ, Ges.-Acidität 50, freie Salzsäure 38. Untersuchung in Narkose: In der Magengegend zwischen Nabel und l. Rippenbogen kleinfaustgrosser, flacher, schlecht abgrenzbarer Tumor. — Klin. Diagnose schwankt zwischen Perigastritis, Magencarcinom. — Operation 12. VII. Der Pylorus ist hoch nach oben verzogen, mit der Gallenblase flächenhaft verwachsen. Auch am Duodenum zahlreiche Adhäsionen. Pylorus stark krampfartig verengt. Magen sanduhrförmig; hinter der Einschnürung, oberhalb und unterhalb derselben Verwachsungen und diffuse Infiltration. Die Stenose kaum für eine Fingerkuppe durchgängig, derb. Beim Einstülpen der Magenwand fühlt man hinten ein cirkumskriptes, zweimarkstückgrosses Loch, bezw. einen Defekt in der Magenwand (Ulcus oder Ulcusnarbe nach früherer Perforation). Durchtrennung der Verwachsungen, stumpfe Dehnung des Pylorus. Gastroplastik: 6—7 cm langer Längsschnitt über der Einschnürungsstelle und quere Vereinigung durch 3 Etagennaht. Da die so geschaffene Erweiterung noch nicht genügend erscheint, werden von der Mitte der Naht aus nochmals je ein ca. 2 cm langer Längsschnitt cardia- und pyloruswärts geführt und wieder quer vereinigt. Im Netz geschwollene Drüsen; werden zur Untersuchung excidiert (mikroskopisch ohne Befund). — In den ersten Tagen Leibschmerzen, Temperatur bis 37,8. 8. VIII. Entlassung: Leib leicht aufgetrieben, Operationsnarbe linear, fest. Perigastritische Infiltration mindestens $^2/_3$ kleiner. Palpation nur bei tiefem Druck empfindlich. Spontan so gut wie keine Schmerzen. Appetit gut, feste Kost gut vertragen, Ernährungszustand noch wenig gehoben. Weiterer Verlauf unbekannt.

IV. Gastroenterostomie (36 Fälle).

18. Marie K., 24 J. Seit 9 Jahren magenleidend, alljährlich Anfälle. Zeichen von Dilatatio ventriculi. Seit $^1/_2$ Jahr enorme Abmagerung (bis auf ein Körpergewicht von 57 Pfd. Täglich Erbrechen, nach den Mahlzeiten. — Sehr starke Abmagerung. Magen enorm dilatiert, bis 3 Querfinger unterhalb des Nabels bei anscheinend normalem Stand der kleinen Kurvatur. — Klin. Diagnose: Narbenstenose des Pylorus. — Operation 16. VIII. 97 (G. R. Garrè). Pylorus hochgradig verengt, durch Adhäsionen an die Leber und Gallenblase fixiert. Weite Anastomose zwischen vorderer Magenwand und hoher Jejunalschlinge (für $2^1/_2$ Finger durchgängig). — Verlauf drei Tage ungestört, fieberfrei, dann Erbrechen galliger Flüssigkeit. Winde gehen ab. Keine Erscheinungen von Peritonitis, dennoch rascher Verfall. Magenspülung erfolglos. Kochsalzinfusionen. — Relaparotomie 21. VII. ohne Narkose. (G. R. Garrè). Starke Blähung des zuführenden Schenkels und des Duodenums. Deshalb Implantation des

zuführenden Schenkels in den abführenden. — Die weitere Rekonvalescenz wird noch durch eine Bronchopneumonie gestört. Dann erholt sich Pat. rasch. Entlassung 19. X. 97. Gewichtszunahme von 20 Pfd. Januar 1898 Gewichtszunahme von 59 Pfd. seit der Operation, frei von allen Beschwerden, verträgt jegliche Kost. Weiterer Verlauf unbekannt.

14. Emil G., 66 J., Geh. Justizrat. Als Student typische Ulcuserscheinungen. Schwanden nach Jahren bei Diät. Seit 2 Jahren Druck in der Magengegend, etwa 2 Stunden nach dem Essen auftretend. Seit einigen Monaten Verschlimmerung, Erbrechen oft kolossaler Mengen. — Mager. Leichte linksseitige Bronchitis. Kein Tumor. Plätschern. Nach Einlauf von 2 l in den Magen steht die kleine Kurvatur bis unterhalb des Nabels. Probefrühstück: Gut zerkleinert, z. T. verdaut, stark sauer, Milchsäure negativ, Salzsäure positiv. — Klin. Diagnose: Gutartige Pylorusstenose. — Operation 8. VII. 98 (G. R. Garrè). Chloroform-Morphium-Aether ohne Störung. Magen sehr gross und schlaff, Pylorus gut beweglich, anscheinend völlig undurchgängig, narbig, hart. Entspricht einer gutartigen Stenose. Als schonendste Operation wird die G.-E. antecolica vorgenommen. — Nach ursprünglich glattem Verlauf (Wundheilung per primam) am 15. abends starker Magendruck, Vollsein, Brechreiz. Magensonde. Der Zustand bessert sich auch in den nächsten Tagen nicht, Pat. verfällt etwas. Am 18. VII. Erbrechen reichlicher grünlicher Massen. Leib weich, nicht schmerzhaft, keine Temperaturerhöhung. Es wird Circulus vitiosus angenommen. Abends 6 Uhr deshalb II. Operation: 18. VII. 98. In Chloroform-Narkose Relaparotomie. Zuführende Schlinge gebläht, jedoch weniger als vermutet (vorausgehende Magenspülung!) Abführende Schlinge collabiert. Grund nicht ersichtlich. Naht tadellos. Es wird nicht die einfache Enteroanastomose vorgenommen, sondern die zuführende Schlinge ungefähr 2 Finger breit vom Magen entfernt zwischen 2 Klemmen durchtrennt, der am Magen hängende Zipfel durch dreifache Naht geschlossen, darüber ein Mesenterialzipfel genäht. Hierauf Schliessung des abgetrennten Stückes durch gleiche Naht. Die zuführende Schlinge wird dann an die abführende in entsprechender Richtung angelegt und beide Schlingen durch weite Enteroanastomose nach v. Frey vereinigt. Versenkung des Magens und Darms. — Verlauf durchaus gut. 5. VIII. Nachts infolge Diätfehlers (saure Milch) plötzlich heftiges Erbrechen, Magenschmerzen. Opium. Warme Umschläge. Eis im Mund. Darauf rasche Besserung. 12. VIII. entlassen. 22. V. 03. Briefl. Bericht: Ist noch im Amt. Nie Magenbeschwerden mehr, dagegen seit 3 Jahren öfters Verstopfung (71jähriger Herr!). Fühlt sich „frisch und kräftig".

15. Friederike U., 23 J., Dienstmädchen. Ein Jahr nach partieller Resektion des Magens wird, da Pat. nicht beschwerdefrei blieb, die G.-E. post. (v. Hacker) vorgenommen. Krankengeschichte siehe unter „seg-

mentäre Resektion". Befindet sich heute noch beschwerdefrei.

16. Johann B., 54 J., Arbeiter. Seit über 15 Jahren „magenleidend": Schmerzen, meist bald nach dem Essen, zuweilen Erbrechen, mit etwas dunklem Blut. Stühle damals schwarz. Bei vorsichtiger Diät Jahre lang leidliches Wohlbefinden. Vor 5 Wochen spontanes Blutbrechen; seitdem Magenschmerzen, Aufstossen. Am 9. II. wieder Blutbrechen, nach Magenspülung durch Arzt. — Bronchitis l. h. u. Abdomen: Kein Tumor. Nicht druckempfindlich. Probefrühstück: Reaktion sauer, Salzsäure stark positiv, keine Milchsäure. Keine alten Speisereste, kein Blut. Ektasie nicht festzustellen (Gefahr der Blutung beim Aufblähen). Körpergewicht 50,250 kg. — Klin. Diagnose; Ulcus ventriculi. — Operation 23. II. 99 (G. R. Garrè) mit Schleich'scher Lokalanästhesie unter ziemlichen Schmerzen. Kleine Kurvatur streifen- und bandförmig mit der Umgebung verwachsen, namentlich mit der Leber. Hier fühlt man am Magen eine flache, ca. 2markstückgrosse Verhärtung. An der kleinen Kurvatur zahlreiche bis bohnengrosse Drüsen. Gastroenterostomia retrocolica post.: Nach richtiger Lagerung der Dünndarmschlinge Naht in deren Serosa zur Anlegung des Knopfes. Nach Durchtrennung der Darmwand und Einlegung des Knopfes reisst der Faden; darauf Naht. 9.—13. III. Durchfälle, sonst ungestörter Verlauf. Entlassen 21. III. Gewichtszunahme von 7,750 kg. Weiterer Verlauf unbekannt.

17. Dorothea J., 29 J., Erbpächterstochter. Von jeher bleichsüchtig, schwächlich, Magenbeschwerden. Beginn eigentlicher Ulcuserscheinungen vor 3 Jahren: Schmerzen in der Magengegend und mehrmaliges Blutbrechen. Seitdem stets schwacher Magen, verträgt nur Milch, Eier etc. — Zwischen Nabel und linkem Rippenbogen etwas vermehrte Resistenz. Druckempfindlichkeit unbedeutend. Eine Stunde nach Probefrühstück $^1/_6$ Wasserglas voll dünnen Mageninhaltes; reagiert sauer, freie Salzsäure positiv, Milchsäure negativ. Semmel gut zerkleinert. — Klin. Diagnose: Ulcus ventriculi. — Operation: 13. VII. 99. Pylorus und Gallenblase durch Adhäsionen verbunden. Kein Tumor. 7 cm cardialwärts von dem normal weiten Pylorus eine derbe Einschnürung. Nach Einstülpung der Wand kann man gerade die Fingerkuppe in die Stenose legen. Der zwischen Pylorus und Stenose gelegene Teil des Magens 7 cm lang, vom Kaliber des Dünndarms: Sanduhrmagen. An der Vorderfläche des Magens flächenhafte Adhäsionen, zum Teil auch bandartige, mit Leber und Colon. G.-E. r. p. in der üblichen Weise. — Temperatur in den ersten 3 Tagen bis 38,3. Sonst normal. 23. V. 03 ärztlicher Bericht: Stets beschwerdefrei und dauernd arbeitsfähig.

18. Anna Sch., 29 J., Büdnersfrau. Seit Herbst 1899 Schmerzen in der Magengegend, stets nach dem Essen, öfters Erbrechen, darnach Erleichterung. Nie Blut. Trotz Diät keine Besserung. Am 9. IV. 00 besonders schlimme Erscheinungen: starkes Erbrechen, sehr heftige

Schmerzen, Stuhlverhaltung. — Puls klein. Abdomen leicht aufgetrieben. Unsichere Resistenz in der Pylorusgegend. Aus dem nüchternen Magen werden über 2 l Flüssigkeit entleert. Probefrühstück: Reaktion schwach sauer, keine Milchsäure, keine Salzsäure. — Klin. Diagnose: Pylorusstenose (Narben? Carcinom?). — Operation: 27. IV. 00 (G.R. Garrè). Morphium-Aethernarkose. Magen sehr gross. Pylorus tumorartig, jedoch nicht carcinomatös, derb infiltriert, mit etwa bleistiftdickem Lumen. Im Colon transvers. eingedickte Kotballen trotz Abführens und Einläufen. G.-E. r. p. in der gewöhnlichen Weise. — Am 28. IV. ganz geringes Erbrechen ohne weitere Störung des Allgemeinbefindens. Von da ab glatter, stets fieberfreier Verlauf. 20. V. 03 ärztlicher Bericht: Stets beschwerdefrei und arbeitsfähig.

19. Sophie K., 45 J., Arbeitersfrau. Seit Oktober 1896 magenkrank, zuerst typische Ulcuserscheinungen. Später Erbrechen, in letzter Zeit täglich, dabei Magenschmerzen. Abmagerung. Stuhlverhaltung. — Im Epigastrium tumorartige Resistenz, bei der Palpation etwas schmerzhaft. 3/4 Std. nach Probefrühstück. Salzsäure positiv, Milchsäure negativ. — Klin. Diagnose: Narbenstenose des Pylorus. Ulcustumor. — Operation: 2. VI. 00. Vordere Magenwand in der Gegend der kleinen Kurvatur mit der vorderen Bauchwand flächenhaft verwachsen. An der Stelle eine tumorartige Verdickung der Magenwand. Magen selbst wenig mobil, am meisten noch die grosse Kurvatur. G.-E. r. p. Nach Eröffnung des Magens findet sich ein ziemlich tiefes, penetrierendes Ulcus der vorderen Wand. — Wundverlauf gut. Am 1. Tag post operationem setzt eine linksseitige Pneumonie mit Temp. bis 39,2 ein, die Pat. jedoch überwindet. Mai 1903 brieflicher Bericht: Heute ganz beschwerdefrei.

20. Johann N., 55 J., Seilermeister. Seit 5 Jahren Appetitmangel, Erbrechen, Stuhlverstopfung. Zeitweise Besserung. Seit drei Wochen wesentliche Verschlimmerung. — Ziemlich elendes Aussehen, Emphysem. Abdomen flach, weich, keine Resistenz. Starke Dilatatio ventriculi (3 l fassend). Nach Probefrühstück Reaktion sauer, keine freie HCl, keine Milchsäure, Gesamtacidität 42. Im Urin Albumen. Vor der Operation 500 ccm NaCl-Infusion. — Klin. Diagnose: Gutartige Pylorusstenose. Dilatatio ventriculi. — Operation: 1. VI. 00 (G.R. Garrè). Aether-Chloroform-Narkose mit mehrfachen Zwischenfällen. Pylorusgegend stark verengt, nur bleistiftdick. Es wird das Duodenum heraufgezogen und das erste Drittel mit seiner rechten Seite an den vor dem Pylorus gelegenen Magenteil mit fortlaufender Serosanaht genäht. Incision des Pylorus, der sich nur für eine Sonde durchgängig erweist. Serosa-Muscularisnaht. Durchschlungene Nähte der Mucosa. Es folgt die zweite Serosa-Muscularisnaht, deren Endteil nur sich auf den narbigen Pylorus erstreckt, endlich die Schlussserosanaht. Darüber Fixation des Netzes. — Am Tag nach der Operation Temperatursteigerung bis gegen 40, keine

Schmerzen, allgemeine Müdigkeit. Am nächsten Morgen trotz Kochsalz und Campher unter allgemeinen Schwächeerscheinungen Exitus letalis. — Autopsie: Wundverhältnisse normal, keine Peritonitis. Tuberkulose der rechten Lunge.

21. Johann W., 36 J., Arbeiter. Seit 1898 mehrfach wegen Magenatonie in der inneren Klinik behandelt. Zuletzt entlassen. 22. VII. 99. Darnach Wohlbefinden bis Okt. 1899. Seitdem dauernd Magenschmerzen. Kein Erbrechen. Stuhlgang oft schwarz. Von der inneren Klinik überwiesen. Körpergewicht 107 Pfd. — Elendes Aussehen. Kein Abdominalbefund; wiederholt Blutstühle. Chemisch: 3/4 Stunden nach Probefrühstück 300 ccm entleert. Lacmus schwach positiv, keine freie Salzsäure, keine Milchsäure. Gesamtacidität 24. Ernährung durch Klysmate. Vor der Operation 2 Kochsalzinfusionen à 1 l. — Klin. Diagnose: Ulcus ventriculi. Pylorusstenose. Gastrektasie? — Operation: 24. VIII. 00 (G.R. Garrè). Morphium-Aethernarkose. Magen allseitig ziemlich verwachsen. Am Pylorus ein 5markstückgrosses Ulcus, dahinter ein kleineres, ohne zu stenosieren. G.-E. r. p. in der gewöhnlichen Weise. — Am Operationstag Temperatursteigerung bis 38,3, später fieberfrei. Ungestörte Heilung. Prima intentio. Vom 28. VIII. ab feste Kost. 22. IX. In bestem Wohlbefinden entlassen. Brieflicher Bericht Mai 1903: Stets beschwerdefrei. 33 Pfd. Gewichtszunahme.

22. Philipp E., 56 J., Ziegelarbeiter. Seit 20 Jahren „magenleidend", vor 10 Jahren einmal starke Magenblutung. Zwar arbeitsfähig, aber stets Schmerzen nach dem Essen, zuweilen Erbrechen. Seit drei Wochen häufiger Erbrechen, Gefühl von Vollsein. — Kein kachektisches Aussehen. Abdomen mässig aufgetrieben, namentlich die Magengegend, kein Tumor. Probefrühstück: 100 ccm stark schleimigen Inhaltes, schlecht verdaut, grosse Brocken. Reaktion sauer, keine freie Salzsäure, Milchsäure schwach positiv. Körpergewicht 58,5 kg. — Klin. Diagnose: Gutartige Pylorusstenose. — Operation: 11. X. 00 (G.R. Garrè). Aethernarkose. Vordere Magenwand mit der unteren Leberfläche ziemlich fest verwachsen, dadurch wie eine Portière zusammengerefft. Cardia und Pylorus sind einander genähert. Da ein besonders starker Strang über die Mitte des Magens zur grossen Kurvatur zieht, so ähnelt dieser einem Sanduhrmagen. Magen stark erweitert. Am Pylorus eine ca. 1 cm breite narbige Partie, trichterförmig. Pylorus etwa für die Kuppe des kleinen Fingers durchgängig. G.-E. antecolica. — Die ersten Tage Puls unregelmässig, aber nur 74—88. Am 11. X. etwas Erbrechen, nachher wenig Störung. Temperatur vom 11.—14. X. erhöht (bis 39). Von da ab glatter Verlauf. Mai 1903 brieflicher Bericht: Ganz beschwerdefrei. Verrichtet mit 59 Jahren noch die schwersten Arbeiten im Ziegeleibetrieb.

23. Heinrich W., 45 J., Maschinist. Mit 22 Jahren Blutbrechen, von da ab Druckgefühl in der Magengegend, sobald Diätfehler gemacht

wurden. Langsame Verschlimmerung der Beschwerden, Schmerzen, lange Jahre Magenausspülungen. Seit Herbst 1900 weitere Zunahme der Beschwerden, Abmagerung. — Magerer, alt aussehender Mann. Dilatatio ventriculi. Chemisch: 350 ccm mit gut zerkleinertem Bodensatz. Reichlich Salzsäure (freie HCl 30). — Klin. Diagnose: Dilatatio ventriculi. Narbenstenose des Pylorus. — Operation: 13. III. 01 (G. R. Garrè). Morphium-Aethernarkose. Magen erweitert. Am Pylorus eine ca. 4 cm lange narbige Partie. In der Mucosa fühlt man ein altes Ulcus mit prominierenden Rändern, hauptsächlichst an der Vorderfläche gelegen. Pylorus stenosiert. G.-E. r. p. Der neue Pylorus für Daumenkuppe gut durchgängig. — Bronchitis, dadurch Temperatursteigerung. Sonst ungestört. 4. IV. Pat. ist einige Tage aufgewesen, wird bei gutem Befinden entlassen. 7. V. 03. Brieflicher Bericht: Stets beschwerdefrei.

24. Michael J., 37 J., Landwirt. Seit 3 Jahren Schmerzen in der Magengegend, Erbrechen nach den Mahlzeiten. Vorübergehende Zeiten der Besserung. Im Stuhl öfters „Blut", teils rot, teils schwarz. Im Erbrochenen nichts von Blut. Seit 9 Monaten wesentliche Zunahme der Beschwerden. Am 6. VI. 01 Aufnahme in die medicin. Klinik. — Sehr mager, blass, leichtes Oedem der Unterextremitäten. Herz und Lungen ohne Befund. Temperatur 38,1. Im Urin Albumen, Cylinder. Hämoglobingehalt 45 %. Abdomen weich, Epigastrium druckempfindlich. In Nabelhöhe quere Falte, oberhalb der Leib etwas aufgetrieben in Form eines dilatierten Magens. Plätschern. Der nüchterne Magen enthält kaffeesatzähnliche Flüssigkeit (Blutprobe positiv); Reaktion stark sauer, keine freie HCl, wenig Milchsäure, Gesamtacidität 120. Mikroskopisch: Sarcine, gesprosste Hefe, Blut, Speisereste, lange Bacillen. Hämorrhoidal-Blutungen. — Klin. Diagnose: Dilatatio ventriculi. Carcinom? Ulcus? — Operation: 8. VI. 01 (G.R. Garrè). B.-Mischg.-Narkose. Blut stark hydrämisch. Auf der Vorderseite des Magens, ebenso im Lig. gastrocolicum zarte, spinnenwebenartige Stränge. Die Pylorusgegend ist von einem kraterförmigen, hinter der Leber gelegenen Tumor eingenommen. Derselbe ist etwa handtellergross, von sehr derber Konsistenz, liegt im wesentlichen an der Rückseite des Pylorus, greift aber von oben und unten auf die Vorderseite über. Der Magen lässt sich leicht vorziehen. G.-E. r. p. in der gewohnten Weise. — Pat. klagt trotz wiederholter NaCl-Einläufe über grossen Durst. Abendtemperatur 38,4. Am nächsten Tag mehrfache Collapsanfälle, nachts 11 h plötzlicher Exitus — Autopsie: Kleinhandtellergrosses Ulcus ventriculi an der kleinen Kurvatur, aus dessen Grunde zwei grössere Arterienstümpfe (Aeste der Coronaria ventric. sinistr.) hervorragen. Geschwürsgrund mit der Leber verwachsen. Thrombose beider Pulmonalarterien. Wenig Blut im Magen und Darm. Pleuritis. Nephritis.

25. Emil Sch., 40 J., Rentner. Seit 20 Jahren Magenbeschwerden.

Seit 3 Jahren Verschlimmerung. Vor 4 oder 5 Jahren hat Pat. bereits einmal eine Bauchoperation wegen der gleichen Beschwerden durchgemacht; Näheres darüber nicht mehr zu eruieren. — Grosse Kurvatur bis 3 Querfinger unterhalb des Nabels. Plätschern. Kein deutlicher Tumor. Chemisch: Viel Salzsäure, deutlich Milchsäure. Sarcine, Hefe, Stärkekörner, keine langen Bacillen. — Klin. Diagnose: Gutartige Pylorusstenose. Gastrektasie. — Operation: 25. VII. 01 (G. R. Garrè). Aethernarkose: Magenerweiterung. Am Pylorus durch ringförmige Narbe starke Verengerung. Pylorus nicht invaginierbar. Kein maligner Tumor. Ueber die frühere Operation nichts zu finden. G.-E. r. p. in der üblichen Weise. — Verlauf ungestört. 24. VI. 03. Brieflicher Bericht: Nie mehr Erbrechen. Beschwerdefrei.

26. Adolf W., 40 J., Faktor. Seit 19 Jahren mit Unterbrechungen magenleidend. Vor 13 Jahren Verschlimmerung. Besserung unter Diät in einigen Wochen, doch blieb Pat. nie dauernd beschwerdefrei. Jeder Diätfehler brachte das alte Leiden zum Aufflackern. Vor 9 Monaten neuerliche Verschlimmerung. Erbrechen jeden zweiten Tag, manchmal auch mehrmals täglich in den Abendstunden. Darnach Erleichterung. Nie Blut. — Geringes Fettpolster. Geringe Druckempfindlichkeit im Epigastrium, besonders rechts von der Mittellinie. Dort auch spontane Schmerzen. Grosse Kurvatur bis in die Mitte zwischen Nabel und Symphyse reichend, kleine dicht oberhalb des Nabels (bei Füllung des Magens). Rechts vom Nabel eine undeutliche ovale Resistenz fühlbar. Retention von 150 ccm. Reichliche Salzsäure, kein Blut. Nach Probefrühstück: Freie HCl stark positiv, keine Milchsäure, Ges.-Acidität 73. Mikroskopisch Blut, Hefe, lange Bacillen. — Klin. Diagnose: Stenosis pylori. Narben? Carcinom? Ulcus? — Operation: 10. X. (G. R. Garrè). Aethernarkose. An der Vorderfläche des Magens eine ca. 10pfennigstückgrosse, strahlige, weissliche Narbe. Regio pylorica induriert. Zarte strangförmige und leicht flächenhafte Adhäsionen. Lösung derselben und Durchschneidung nach doppelter Unterbindung. Keine Drüsenvergrösserungen. G.-E. r. p. in typischer Weise. — Abends Erbrechen von $2^1/_2$ Litern blutiger Flüssigkeit. Seitenlage. Nährklysmen. Seitdem ungestörter Verlauf. 17. IV. 03. Stellt sich wieder vor: Ganz beschwerdefrei, nie mehr Erbrechen. Isst alles; leichte Obstipation. Gewichtszunahme von 20 Pfd. seit der Operation. Untersuchung ergiebt durchaus normale Verhältnisse. 8. VI. 03. Pat. stellt sich wieder vor. Seit 1 Monat Schmerzen im Unterleib, Harndrang (bei normaler Harnentleerung und normalem Harnbefund), öfters Obstipation. Seit 8—14 Tagen Schmerzen in der Magengegend, 1 bis 2 Stunden nach der Nahrungsaufnahme, jedoch nie Erbrechen. Guter Appetit. In der letzten Zeit Schmerzen mehr in der rechten Oberbauchgegend, nach dem Rücken ausstrahlend. Objektiv nichts Positives nachweisbar. Im nüchternen Magen Spuren galligen Schleims. $^3/_4$ Stunden nach Probefrühstück ca. $^1/_3$ des Genossenen in gut angedautem Zustand

auszuhebern. Chemische Untersuchung durch Versehen nicht ermöglicht. Ulcuskur angeraten.

27. Friedrich G., 62 J., Kutscher. Beginn des Leidens vor 5 Jahren. Ziemlich regelmässig 3—4 Stunden nach dem Essen heftige Schmerzen im oberen Teil des Leibes. Darnach Erbrechen und Verschwinden der Beschwerden. Mit Pausen von 1 Woche bis höchstens 1 Monat dauerte der Zustand bis vor 1 Jahr. Seitdem fast keine Pause mehr. Das Erbrochene enthielt nie Blut. — Mässiger Ernährungszustand. Kein deutlicher Magentumor. Grosse Kurvatur bis 3 Querfinger unterhalb des Nabels. Nach Probefrühstück stets sehr starke Salzsäurereaktion, keine Milchsäure, Ges.-Acidität bis 80. Mikroskopisch Sarcine, Hefe. Lungenemphysem und katarrhalische Erscheinungen. — Klin. Diagnose: Pylorusstenose, wahrscheinlich durch Ulcusnarbe. — Operation: 4. XI. (G. R. Garrè). Narkose mit Billroth'scher Mischung. Pylorus und angrenzender Teil der Magenwand sehr verdickt. Stenose des Pylorus kaum für den kleinen Finger durchgängig. Strahlige, weissliche, ca. 10-pfennigstückgrosse Narbe auf der Vorderfläche des Magens. Pars pylorica in Adhäsionen älterer und frischerer Entstehung eingebettet. Keine Drüsenschwellungen. Typische G.-E. r. p. — Verlauf ungestört. 14. IV. 03. Briefliche Mitteilung vom Dienstherrn G.'s, dass „der Magen tadellos funktioniert, die recht schweren, fetten Speisen verträgt und keinerlei Beschwerden verursacht. Leistet seine Arbeiten Tag für Tag ohne Anstrengung".

28. Anna N., 32 J., Schneiderin. Vor 12 Jahren typische Ulcussymptome mit Hämatemesis. Seit jener Zeit Schmerzen in der Magengegend in bisweilen mehrtägigen Intervallen von wechselnder Intensität, ganz unabhängig von der Nahrungsaufnahme. Vorübergehende Behandlungsversuche mit Bettruhe und Ernährung per rectum haben eine Aenderung nicht herbeigeführt. Seit April 1901 weitere Verschlimmerung: Schmerzen, Brennen im Magen. Kein Erbrechen. — Dürftiger Ernährungszustand. Abdomen weich, nirgends druckempfindlich, keine abnormen Resistenzen oder Dämpfungen. Leber, Milz ohne Befund. Im nüchternen Magen keine Retention. Beim Aufblähen des Magens fällt auf, dass sich derselbe ausserordentlich rasch und stark erweitert. Nach Probefrühstück: Inhalt ca. 50 ccm. Ges.-Acidität 56. Freie Salzsäure positiv, Milchsäure negativ. Körpergewicht 82 Pfd. — Klin. Diagnose: Magenerweiterung. Atonie. — Operation: 13. I. 02 (G. R. Garrè). Aethernarkose. Magen sehr gross, mit Gas gefüllt, Wand auffallend dünn, Venen stark gefüllt. An der Rückseite, nahe dem Pylorus einige derbere fibröse Streifen in der Serosa; weitere Veränderungen in der Magenwand sind nicht vorhanden. Pylorus durchaus frei. G.-E. r. p. in der gewöhnlichen Weise, nur weiter cardialwärts. — Verlauf ungestört. Vereiterung eines Stichkanals, sonst glatte Heilung. 2. II. 02. Pat. in gutem

Zustande und im wesentlichen beschwerdefrei entlassen. Körpergewicht 82 Pfd. 10. IV. 03. Auf Anfrage berichtet die Pat., dass sie seit der Operation fast keinen Tag ohne Beschwerden gewesen sei. Uebelkeit und förmliches „Grauen vor einzelnen Speisen, wie Fleischsuppen, Milch, Cacao, Eiern", „schmerzhaftes Brennen im Magen und im Leib", „Schmerzen im Magen beim geringsten Geräusch, besonders wenn sie zu Bett sei und auf dem Rücken liege", sind ihre Hauptbeschwerden. Von sehr günstiger Wirkung, berichtet sie, sei eine 3monatliche Massagekur im vorigen Sommer (die in hiesiger Klinik durchgeführt wurde), gewesen. Körpergewicht 90 Pfd. (Zunahme von 8 Pfd.)

29. Karl B., 38 J., Fischer. Seit 15 Jahren ungefähr ab und zu Schmerzen in der Oberbauchgegend, unabhängig von der Nahrungsaufnahme, zunächst 1—2mal wöchentlich. Der Zustand hielt mit zeitweiligen Besserungen bis 1892 an. Seitdem Erbrechen. 1894 Gelbsucht, Ende 1894 heftige Magenschmerzen, Anfang 1895 mehrmaliges Blutbrechen. Wochenlange Ulcusbehandlung brachte Besserung. Seit Dezember 1901 neuerliche Verschlimmerung. Abmagerung. Aufnahme in die medicinische Klinik. — Mittlerer Ernährungszustand. Mässige Arteriosklerose. Abdomen: Pat. hat dauernd heftige Schmerzen im Epigastrium von krampfartigem Charakter. Links von der Medianlinie handbreit über dem Nabel undeutlich eine stark druckempfindliche Resistenz. Starke Magenektasie. Mehrmaliges Erbrechen, kein Blut. Sauer. In Gährung. Obstipation. Nach Probefrühstück keine freie HCl, keine Milchsäure, Ges.-Acidität zwischen 20 und 30. Hefe, Sarcine, etwas Blut, keine langen Bacillen. — Klin. Diagnose: Ulcus ventriculi, Pylorusstenose. — Operation: 22. I. 02 (G. R. Garrè). Aethernarkose. Magen ektatisch, Wand verdickt. Pylorus in einen kleinapfelgrossen Tumor umgewandelt, angrenzende vordere und hintere Magenwand derb infiltriert. Ausgedehnte flächenhafte und strangförmige Adhäsionen. G.-E. r. p. in typischer Weise. — Am ersten und zweiten Tage Temperatursteigerung bis 38,9, sonst ungestört. 15. IV. 03. Briefliche Mitteilung: Völlig beschwerdefrei. Körpergewicht 168 Pfd.

30. Leopold Sch., 47 J., Besitzer. Im Alter von 20 Jahren längere Zeit Magenschmerzen nach dem Essen, nie Erbrechen. Später ab und zu, besonders nach Diätfehlern, kolikartige Leibschmerzen; dabei nie Erbrechen. Seit Frühjahr 1901 kopiöses Erbrechen, nie mit Blut. Behandlung: Diät, Magenspülungen war vorübergehend von Erfolg. — Geringer Kräftezustand. In der Regio epigastrica geringe Druckempfindlichkeit. Daselbst eine walzenförmige, schräg von oben nach unten links zu verlaufende, ca. 2 fingerdicke und fingerlange Resistenz, respiratorisch verschieblich. Magen stark erweitert, grosse Kurvatur bis 2 Querfinger unterhalb des Nabels. Retention: Wenig Salzsäure, wenig Milchsäure. Ges.-Acidität 110. Wenig Hefe, viel Sarcine. Nach Probefrühstück:

Keine Salzsäure, Spur Milchsäure, Ges.-Acidität 52. Hefe. Lange Bacillen. — Klin. Diagnose: Pylorusstenose durch Tumor. Ulcus? Carcinom? — Operation: 3. II. 02 (G. R. Garrè). Aethernarkose. Magen stark erweitert. Am Pylorus ein besonders der vorderen Wand angehöriger, grosser, schwieliger Tumor. Pylorusstenose noch nicht für den kleinen Finger durchgängig. Beträchtliche Adhäsionen an der vorderen Wand. Keine Drüsen. Typische G.-E. r. p. — In den ersten 3 Tagen post op. Erbrechen galliger Massen, Uebelkeit, Aufstossen, keine Temperatursteigerung über 37,8. Von da ab beschwerdefrei und fieberfrei bis 12. II. An diesem Tage neuerdings Erbrechen nach vorhergehender Uebelkeit und Druckgefühl im Magen (2 Liter). Trotz reducierter Nahrungszufuhr per os und vorsichtigen Magenspülungen auch in den nächsten Tagen Erbrechen galliger Massen und Temperaturanstieg bis 39,2. Die dem Pat. am 18. II. vorgeschlagene Relaparotomie wird abgelehnt. Am 19. II. geht die Temperatur spontan zur Norm zurück, desgleichen verschwinden die Ileuserscheinungen. Von jetzt ab ungestörter Verlauf. Am 15. III. völlig beschwerdefrei entlassen. 15. IV. 03. Briefliche Mitteilung: Fühlt sich noch schwach in den Gliedern, aber keine Magenbeschwerden mehr. Körpergewicht 117 Pfd.

31. Eduard R., 48 J., Kaufmann. Seit 1888 magenleidend. Seit April 1898 im Anschluss an Diätfehler Erbrechen bis Juli 1898 dauernd. Damals 3tägige Behandlung in der med. Klinik. Es wurde ein normaler Magenbefund konstatiert (chemisch) (keine Gastrektasie). Von Ende 1898 ab dauernd Beschwerden, viermal Magenblutungen (Juni 1899, Herbst 1899, Frühjahr 1901, Januar 1902. Am 10. II. Aufnahme in die med. Klinik. — Mässiger Ernährungszustand. Geringe Druckempfindlichkeit der Regio epigastrica. Wiederholtes Erbrechen mit Blutbeimengung. Starke Hyperacidität, freie HCl positiv, keine Milchsäure. Sarcine. Blut. — Klin. Diagnose: Ulcus ventriculi. — Operation: 6. III. 02 (Dr. Bunge). Aethernarkose. Magenwand verdickt. Zahlreiche frischere und ältere, vorwiegend flächenhafte Adhäsionen an der Vorderwand des Magens. Fingerbreit vom Pylorus beginnt eine fast ringförmige, nur an der kleinen Kurvatur fehlende Infiltration der Magenwand. Es wird die G.-E. r. p. in der gewöhnlichen Weise vorgenommen, dann die Jejunostomie mit Witzelscher Schrägfistel angeschlossen. Schluss der Bauchwunde bis auf einen kleinen Spalt an der Austrittstelle des Katheters. — In den ersten Tagen starke Magenschmerzen und einige Male Erbrechen. Später, abgesehen von einer geringen, fieberlos verlaufenden Bronchitis keine Störung. 27. III. Kein Blut mehr in den Stühlen. Entlassung. $4^1/_2$ Pfd. Gewichtszunahme. Nachricht: Im Sommer 1902 ziemlich munter, seit Herbst 1902 wieder kränkelnd, konnte jedoch von seinen Angehörigen nicht bewegt werden, die Klinik aufzusuchen. Am 31. III. 03 Exitus letalis. Todesursache nicht festzustellen. Carcinom?

32. Gustav Sch., 40 J., Buchhalter. Vor 10 Jahren schwere Lungen-

entzündung. Vor 2½ Jahren entdeckte Pat. zufällig, ohne dass er Beschwerden hatte, dass seine Stühle schwarz gefärbt waren. Der konsultierte Arzt konstatierte Blutstühle und leitete eine Ulcuskur ein. Januar 1900 Schmerzen im Unterleib, diesmal ohne Blutstühle. Im März 1902 nach vorausgegangenen Blutstühlen Arg. nitricum-Kur. Ohne Erfolg. Niemals Erbrechen, aber immer Schmerzen, so dass der Pat. allmählich sehr herunterkam. — Kein objektiver Befund. Der Magen erweist sich beim Aushebern als leer. — Klin. Diagnose: Ulcus duodeni? — Operation 11. IV. 02. (G. R. Garrè). Morphium-Aether-Narkose. Magen nur schwer vorzuziehen, überall perigastritische Verwachsungen. Nach Lösung derselben findet sich an der vorderen Magenwand in der Nähe des Pylorus ein grosses, hartrandiges, derbes Ulcus, ohne zu strikturieren. G.-E. retroc. post. — Schon am Morgen nach der Operation Temperatursteigerung auf 38,3. Etwas Auswurf, kein cirkumskripter Herd zu finden, keinerlei Magenerscheinungen. Es entwickelt sich unter hohen Temperatursteigerungen eine umschriebene Gangrän des l. unteren Lungenlappens, die am 24. V. 02 operativ in Angriff genommen wird. Darnach sehr langsame Rekonvaleszenz und völlige Heilung der Lungenaffektion. Von Seiten des Magens keine objektiven Symptome. Der Pat. klagt allerdings öfter über ein gewisses Gefühl von Druck im l. Epigastrium.

33. Alexander K., 43 J., Bauer. Seit 6 Jahren magenleidend: brennende Schmerzen, häufiges Erbrechen kaffeesatzähnlicher Massen. — Starker Schwund des Panniculus adiposus. Magengegend sehr druckempfindlich, kein Tumor fühlbar. Sonst kein Abdominalbefund. Probefrühstück: Freie Salzsäure positiv, keine Milchsäure, Ges.-Acidität 60. Kleines Blutgerinnsel. Sarcine, Hefe. — Klin. Diagnose: Ulcus ventriculi. Pylorus-Stenose. — Operation: 24. IV. 02. (Dr. Bunge). Aethernarkose. Am Pylorus ringförmiger Narbenwulst, der nicht die ganze Cirkumferenz einnimmt, aber den Pylorus doch so verengert, dass eine Invagination des Duodenums in den Pylorus nicht möglich ist. G.-E. r. p. in der gewöhnlichen Weise. — Während vor der Operation nichts Pathologisches über den Lungen nachweisbar war, entwickelt sich nach der Narkose bereits vom zweiten Tage ab zunächst unter dem Bilde der Bronchitis eine fieberhafte Bronchopneumonie, die sich am 7. V. soweit gebessert hat, dass sich Pat. in den Stuhl setzen kann. Nach einer fieberfreien Periode von 3 Tagen treten wieder leichte Temperatursteigerungen ein und Pat. verfällt nach und nach immer mehr bei dauernd gleichbleibenden katarrhalischen Erscheinungen der r. Lunge, besonders des r. unteren Lappens. Temperatur bis 39. Trotz Excitantien treten allmählich Oedeme auf, die Expektoration wird kraftloser, Pat. erliegt der Pneumonie am 24. VI. 02. — Autopsie: Glatt geheilte Gastroenterostomie. Käsige Pneumonie und Miliartuberkel der r., Oedem und Miliartuberkel der l. Lunge. Eitrige Bronchitis. Miliartuberkulose der Nieren. Mehrere nicht tuberkulöse Magengeschwüre und zwar eines mit scharf abgegrenzten Rändern etwa in

der Mitte zwischen Pylorus und Cardia an der kleinen Kurvatur, ein zweites dicht an der Cardia, noch auf den Oesophagus übergreifend. Narbige Pylorus-Stenose. [Im Sputum konnten Tuberkelbacillen nicht gefunden werden].

34. Marie R., 25 J., Kaufmannstochter. Seit dem 14. Lebensjahr häufig Erbrechen nach dem Essen, zunächst ohne Schmerzen. Daneben chlorotische Erscheinungen. Seit 3 Jahren häufig Schmerzen in der Magengegend, längere Zeit nach den Mahlzeiten einsetzend. Dabei Uebelkeit; selten Erbrechen. Nie Blut im Erbrochenen. Seit 12 Wochen weitere Verschlimmerung der Beschwerden, so dass Pat. trotz Ulcuskur, Bettruhe, Elektrisierens, kalten Abreibungen, Magenspülungen kaum eine Minute schmerzfrei sein will. Seit 14. IV. in der med. Klinik. Ulcuskur. Trotzdem häufiges Erbrechen und Schmerzen. Im Erbrochenen meist etwas Blut. — Dürftiger Ernährungszustand. Im Epigastrium sowie etwas unterhalb zwischen Nabel und Rippenbogen lebhafte Druckempfindlichkeit, desgleichen am Rücken in der Höhe der 12. Rippe. Im Magensaft freie HCl, keine Milchsäure, Ges.-Acidität 70. Viel Hefezellen. Körpergewicht 73 Pfd. — Klin. Diagnose: Ulcus ventriculi. — Operation 23. V. 02. (G. R. Garrè). Aethernarkose. Pylorus verdickt, mässig verengt, wird durch Einstülpen von der vorderen Magenwand und vom Duodenum aus gedehnt, so dass ein Finger hindurchgeführt werden kann. Ein Ulcus ist nicht nachweisbar. Stellenweise leichte Adhäsionen. G.-E. r. p. in der gewöhnlichen Weise. — Verlauf reaktionslos. 16. VI. Beschwerdefrei nach Hause entlassen. Pat. hat 1 Pfd. abgenommen. 26. VIII. 02. Pat. stellt sich wieder vor, klagt über Schmerzen, besonders in der l. Bauchseite. Dieselben seien beim Liegen heftiger als beim Aufsein. Sie haben den Charakter von Periodenkoliken. Erbrechen nicht wieder aufgetreten. Allgemeinzustand nicht verschlechtert. 1. XI. 02. Pat. kommt wieder und klagt über starke Schmerzen in der r. Unterbauchgegend. Magenuntersuchung ergiebt Spuren von HCl und Milchsäure, Ges.-Acidität 10. Mikroskopisch: Hefe. Abdomen ohne Befund. Gynäkologische Untersuchung ergebnislos. Wird nach der internen Klinik am 18. XI. 02 verlegt. Dort Besserung erzielt. Jetzt ist Pat. wieder in der chir. Klinik, mit allen möglichen Beschwerden. Es handelt sich offenbar um eine hysterische Person. Von Seiten des Magens jetzt weniger Beschwerden.

35. Rudolf Kr., 53 J., Rentier. Seit ca. 30 Jahren „magenleidend". Vor 25 Jahren 14 Tage in der med. Klinik mit Magenspülungen behandelt. Seit dieser Zeit spült sich Pat., wenn er Schmerzen bekommt (4—7 Stunden nach der Nahrungsaufnahme) selbst den Magen. 1892, 1895 und 1898 Blutstühle. Ulcuskuren wiederholt durchgeführt. Seit 8 Monaten Schmerzen in der r. Oberbauchgegend, nach der Nahrungsaufnahme. Vereinzelt Erbrechen, kein Blut. Gewichtsabnahme von 17 Pfd. — Kachektisches Aussehen. In der r. Regio epigastrica, 5 cm unterhalb des Rippen-

bogens starke Druckempfindlichkeit. Keine Resistenz. Keine Retention. Nach dem Abendessen: Reichliche HCl, keine Milchsäure. Mikroskopisch Hefe, Sarcine, keine lange Bacillen. — Klin. Diagnose: Ulcus ventriculi mit Stenosenerscheinungen. — Operation 5. VII. 02. (G. R. Garrè). Aethernarkose. Sehr zahlreiche zarte, spinnwebenartige und einige stärkere strangförmige Adhäsionen, besonders in der Gegend des Pylorus. Dieser verengert, aber nicht ganz verschlossen durch einen walnussgrossen, cirkulären, ziemlich derben Narbentumor. Keine Drüsenschwellungen. Lösung der Adhäsionen. G.-E. retroc. post. — Verlauf ungestört. 22. VI. Entlassung. Pat. ist mit dem Tage der Operation von seinen früheren Beschwerden völlig befreit und fühlt sich wie neugeboren. Weiterer Verlauf unbekannt.

36. Rifka N., 32 J., Kaufmannsfrau. Vor 1 Jahr stellte sich Druckgefühl nach dem Essen, ab und zu Aufstossen. Später Erbrechen, das sich allmählich häufte, Pat. magerte ab. Der Appetit blieb gut. — Starke Abmagerung. Magen stark dilatiert und nach unten verlagert: Undeutliche Resistenz unterhalb des Nabels. Retention von 400 ccm. Ges.-Acidität 80, freie HCl stark positiv, Binretreaktion stark positiv. Hefe, Sarcine, Blut. — Klin. Diagnose: Gastrektasie, Gastroptose. Carcinoma ventriculi? Ulcustumor? — Operation: 6. VII. 02. (G. R. Garrè). Aethernarkose. Zahlreiche perigastritische Adhäsionen des erweiterten und tiefstehenden Magens. Am Pylorus ein kleinhühnereigrosser Tumor, dem äusseren Aspekt nach durch Ulcus hervorgerufen. Keine Drüsen. G.-E. r. p. in der gewöhnlichen Weise mittelst Naht. — Verlauf fieberfrei und ungestört. 21. VI. Pat. wird bis zur weiteren Kräftigung in die med. Klinik zurückverlegt. Brief unbestellbar.

37. David Schm., 37 J., Kaufmann. Vor 10 Jahren Dysenterie; in den nächsten Sommermonaten bisweilen noch blutige Stühle. Vor 6 Jahren wurde gelegentlich einer ärztlichen Untersuchung eine Magenerweiterung festgestellt, ohne dass bis dahin Magensymptome vorhanden waren. Vor 4 Jahren Brennen in der Magengegend und Aufstossen. Diät und Magenspülungen ohne besonderen Erfolg. Vor $3^1/_2$ Jahren wurde Hyperacidität festgestellt. Vor 2 Jahren Verschlimmerung der Beschwerden. Regelmässige Magenspülungen brachten zwar Linderung, aber keine Heilung. Keine wesentliche Gewichtsabnahme konstatiert. — Leichter Spitzenkatarrh links. In der unteren Bauchhälfte deutlich die Magenkonturen sichtbar: die kleine Kurvatur kreuzt den Nabel, die grosse steht an der Symphyse. Der Fundus liegt in der rechten Unterbauchgegend. Keine deutlichen Resistenzen. Lebhaftes Plätschern. Keine Druckempfindlichkeit. 20 Stunden nach letzter Nahrungsaufnahme keine Retention. Probefrühstück nach einer Stunde fast vollkommen exprimierbar. Gesamtacidität 38, freie HCl positiv, keine Milchsäure, kein Blut. Im Erbrochenen Gesamtacidität 98. Körpergewicht 90 Pfd. — Klin. Diagnose: Gastrek-

tasie, Gastroptose. — Operation: 22. V. 02 (G.R. Garrè). Aethernarkose. Bei Beginn der Operation ziemlich schwerer Collaps. Magen stark dilatiert, am Pylorus kleinapfelgrosser, harter, schwieliger Tumor, keine Verwachsungen, keine Drüsen. Peritoneum ödematös. Magenmuskulatur hypertrophisch. Da Anamnese und Befund für Ulcustumor sprechen, wird von einer Exstirpation abgesehen und die G.-E. r. p. ausgeführt. Mit Rücksicht auf den Tiefstand der grossen Kurvatur wird eine etwas längere zuführende Schlinge genommen. — Ungestörter Verlauf bis 10. VI. Von da ab 3 Tage lang Temperaturen um 38, objektiv links vorne oben katarrhalische Erscheinungen, kein Auswurf. Vom 13. VI. ab kein Fieber mehr, Lungensymptome gehen langsam zurück. April 1903. Aerztlicher Bericht: Blühendes Aussehen. Völlig beschwerdefrei. Keine Retention, leicht galliges Spülwasser. Eine Stunde nach Probefrühstück 0,16% Gesamtacidität, 0,12% freie HCl.

38. Wilhelmine Gr., 34 J., Dienstmädchen. Schon als Kind vielfach „Magenschmerzen" und Erbrechen nach der Nahrungsaufnahme. Mit 21 Jahren besonders heftige Schmerzanfälle und Blutbrechen. Beides hat sich im Laufe der nächsten Jahre häufig wiederholt. Pat. hat bereits 6mal mehrere Wochen bis zu 3 Monaten in Krankenhäusern gelegen, zuletzt in der medicin. Klinik. — Mässiger Ernährungszustand. Im Epigastrium undeutliche, nicht abgrenzbare Resistenz in der Tiefe, welche auf Druck sehr schmerzhaft ist. Im Magensaft freie HCl, keine Milchsäure. Gesamtacidität 50. Sprossende Hefe. Körpergewicht 91 Pfd. — Klin. Diagnose: Ulcus ventriculi. — Operation: 23. V. 02 (G.R. Garrè). Aethernarkose. An der hinteren Magenwand einen ziemlich derben, apfelgrossen Tumor, welcher auf die kleine Kurvatur übergeht und dem Magen schalenartig aufsitzt. Nach dem Magenlumen zu fühlt man in diesem Tumor ein ca. 5markstückgrosses Ulcus. Nach oben bestehen Verwachsungen mit der Leber, in der Gegend des Pylorus und des Anfangsteiles des Duodenums flächenhafte Adhäsionen, welche den Pylorus etwas einschnüren und die Pars transversa sup. duodeni ziemlich steil nach oben ziehen, so dass zwischen oberem queren und senkrechten Schenkel das Duodenum wahrscheinlich eine Abknickung besteht. An der Vorderwand des Magens links von der Gegend des Tumors gleichfalls flächenhafte Adhäsionen mit der vorderen Bauchwand, welche gedehnt werden. G.-E. r. p. in typischer Weise. — In den ersten Tagen Schmerzen in der Magengegend. Im oberen Teil der Wunde ein kleiner Abscess (Stichkanaleiterung), keine Temperatursteigerung. Kein Erbrechen. 13. VI. Entlassung. Keine Schmerzhaftigkeit in der Magengegend. Mit 2 Pfd. Gewichtszunahme entlassen. 11. IV. 03. Stellt sich vor: Sieht blühend aus, wiegt jetzt 140 Pfd. (49 Pfd. Zunahme). Glatte, feste Narbe, keine Resistenz mehr. Sehr gutes subjektives Befinden; nur nach sehr schweren Speisen noch manchmal leichtes Druckgefühl in der Magengegend, aber nie Erbrechen. Zeitweise Aufstossen. Normale Stuhlverhältnisse.

39. Emil F., 49 J., Zimmermeister. Vor 1 Jahr mehrere Tage lang schwarze Blutstühle ohne bestimmte Magenerscheinungen. Einige Zeit später Unbehagen im Leibe, Gefühl der Völle, so dass sich Pat. selbst zum Brechen reizte. Trotz Magenspülungen und Diät keine Besserung. Erhebliche Gewichtsabnahme. — Dürftiges Fettpolster. Palpatorisch und durch Perkussion am Abdomen nichts Pathologisches nachweisbar. Im nüchternen Magen ca. 1 l Retention. Der Magen fasst bequem 2 l Flüssigkeit. Probefrühstück nach einer Stunde fast in toto exprimierbar. Gesamtacidität 31, keine freie HCl, keine Milchsäure, reichlich Sarcine, etwas gesprosste Hefe, kein Blut, keine langen Bacillen. Körpergewicht 149 Pfd. — Klin. Diagnose: Gutartige (?) Pylorusstenose. — Operation: 12. V. 02 (G. R. Garrè). Aethernarkose, bald durch Billroth'sche Mischung ersetzt, da Pat. selbst durch grosse Dosen Aethers nicht in tiefe Narkose kommt. Magen gross, keine Verwachsungen. Am Pylorus ein etwa kleinapfelgrosser Tumor, $^5/_6$ der Cirkumferenz einnehmend, nur an der kleinen Kurvatur eine schmale Zone freilassend. Im fettreichen Lig. gastro-colicum einige kleine Drüsen. Dünndarm eigenartig gelbbraun gefärbt. G.-E. r. p. in der gewöhnlichen Weise. — Verlauf ungestört. 14. IV. 03. Briefliche Mitteilung: Beschwerdefrei. Wiegt 95 kg, 41 Pfd. Zunahme.

40. Therese D., 34 J., Lehrersfrau. Mit 17 Jahren unter Gelbfärbung der Haut und Fieber wiederholte Schmerzanfälle in der Oberbauchgegend. Auch später noch öfters solche Anfälle, jedoch ohne Icterus, dagegen mit Erbrechen. Nach wiederholten Geburten Entstehung eines Hängebauchs. Vor 4 Jahren Prof. v. E. und L. konsultiert, welche Leibbinde verordneten und Operation noch nicht für indiciert hielten. Seit $3^1/_2$ Jahren in Behandlung von Magenspecialisten (Magenspülungen). In letzter Zeit häufig sauer und übelriechendes Aufstossen, häufiges kopiöses Erbrechen. Abmagerung. — Dürftiger Ernährungszustand. Dicht oberhalb des Nabels eine walnussgrosse, verschiebliche Resistenz, nicht druckempfindlich. Der Magen im ganzen vergrössert und tiefstehend (kleine Kurvatur 3 Querfinger oberhalb, grosse ebensoviel unterhalb des Nabels). Mässige Retention. Im Magensaft freie HCl positiv, Milchsäure negativ, Gesamtacidität 58. Reichlich sprossende Hefe, etwas Sarcine. — Klin. Diagnose: Gastrektasie, Gastroptose. Narbenstenose, Carcinom? — Operation: 28. VI. 01 (G. R. Garrè). Aethernarkose. Magen gross, schlaff. Kein Tumor oder Ulcus fühlbar. Am Pylorus eine längsgestellte, etwas eingezogene Narbe. Pylorus selbst ist durchgängig. Dennoch wird wegen des Erbrechens die G.-E. r. p. vorgenommen, etwas weiter vom Pylorus entfernt als gewöhnlich. — Verlauf ungestört. Kein Fieber, kein Erbrechen, glatte Wundheilung. 15. VII. 02 Entlassung. Guter Appetit, subjektives Wohlbefinden. Gewichtsabnahme von $^1/_2$ kg. 11. IV. 03. Sieht in ganz kurzer Zeit einer Niederkunft entgegen; von Seiten des Magens beschwerdefrei.

41. Ottilie V., 55 J., Privatière. Seit Winter 1899 Appetitlosigkeit und Drücken in der Magengegend. Keine Ulcuserscheinungen. In den ganzen 3 Jahren nur 2maliges Erbrechen (von galligem Schleim und Speiseresten). Kann seit Monaten nur reizlose, flüssige Kost zu sich nehmen, wenn sie beschwerdefrei sein will. Feste Speisen bleiben Tage lang im Magen liegen (konstatiert bei Magenspülungen). Nie Gallensteinkoliken. — Mittlerer Ernährungszustand. Magengrenzen bei „leerem" Magen an normaler Stelle, nach Nahrungsaufnahme erweitert, 2 Querfinger unterhalb des Proc. xyphoides leichte Druckempfindlichkeit. Keine Resistenz. Retention von 500 ccm säuerlich riechender Flüssigkeit. Mässige Hyperacidität, keine freie HCl, Milchsäure positiv. Hefe. Leber ohne Befund. — Klin. Diagnose: Gastrektasie, Ulcus ventriculi? — Operation: 31. VII. 02 (G. R. Garrè). Aethernarkose ohne Störung. Pylorus nicht besonders verdickt, aber mässig verengert; man kann eben die Kuppe des Zeigefingers einschieben. Sehr feste, fibröse Stränge schräg und quer über die Serosa des Pylorus verlaufend. In der Mitte der kleinen Kurvatur an der hinteren Magenwand näher dem Pylorus ein etwa markstückgrosses, ziemlich derbes Ulcus mit kraterförmiger, centraler Einsenkung. Keine Drüsen, keine Serosaveränderungen in der Umgebung des Ulcus. Lösung der Adhäsionen, typische G.-E. r. p. Bei der weiteren Untersuchung fühlt man in der wenig erweiterten Gallenblase 5 fast kirschgrosse Steine. Cysticus und Choledochus frei. Eröffnung der Gallenblase. Auslöffelung der facettierten Steine. Zweifache fortlaufende Naht, mehrere Serosa-Knopfnähte. Bauchnaht. — Verlauf, abgesehen von Retentio urinae in den ersten 8 Tagen p. op., durchaus ungestört. 18. VIII. Geheilt entlassen. Keine Magenerscheinungen auch in der Folge mehr, dagegen Anfang d. J. Cholelithiasis.

42. Max Sch., 31 J., Oberleutnant. Früher stets gesund. Vor 5 Wochen ohne nachweisbare Ursache akut einsetzende Appetitlosigkeit, Erbrechen, zunächst galliger Massen, später jeglicher aufgenommenen Nahrung. Gewichtsabnahme von 35 Pfd. Pat. konsultiert Dr. A., der Magenspülungen vornimmt und enorme Quantitäten flüssigen Mageninhaltes entleert. Am 2. Tag wird durch die Spülungen ein Zwetschgenstein entleert. Pat. entsinnt sich nicht, dass er im Laufe der letzten 4 Wochen Zwetschgen gegessen hat. Trotz täglicher Spülungen absolute Intoleranz des Magens, akuter Kräfteverfall. — Abgesehen von der Abmagerung und Gastrektasie kein objektiver Befund. Chemismus des Magens nicht untersucht, da sofort die Operation vorgenommen wird. — Klin. Diagnose: Atonie des Magens. Gastrektasie. — Operation: 3. VIII. 02 (G. R. Garrè). Morphium-Aethernarkose ohne Störung. Auffallend gutes Fettpolster. Magen im Ganzen stark dilatiert, Oberfläche auffallend stark hyperämisch. In der Pylorusgegend über der Serosa eine Reihe querverlaufender Bindegewebsstränge, die jedoch eine so wesentliche Stenose nicht bedingen konnten. Pylorus nur sehr wenig verengt. Duodenum

in seinem oberen sichtbaren Abschnitt deutlich dilatiert. Von abnormen Resistenzen ist an den zugänglichen Teilen desselben nichts zu fühlen. G.-E. r. p. Die schliessliche Fixation der reponierten Darmteile am Mesocolon durch Serosa-Knopfnähte gelingt wegen der starken Brüchigkeit der Wand nur unvollkommen. Bei der Nachuntersuchung am Schluss der Operation findet sich im Kopf des Pankreas ein ca. 4 cm langer, auffallend harter Körper in der Substanz des Organs, wie von einem Stein herrührend. Probepunktion ergiebt weder für Stein, noch Cyste, noch Abscess einen Anhaltspunkt. Tumor? — Keine Magenerscheinungen mehr. Die Heilung wird nur durch eine Thrombose beider Venae saphenae und Stichkanaleiterung verzögert. 30. VIII. 02. Nahrungsaufnahme unbehindert. Geregelte Stuhlverhältnisse. Gestorben Frühjahr 1903 an malignem Tumor (Pankreas?).

43. Alois Str., 35 J., Besitzer. Seit 6 Jahren zeitweise leichte Magenschmerzen. Seit 1 Jahr Aufstossen, heftige Magenschmerzen, unabhängig von der Mahlzeit. Vor 8 Monaten 2 Tage lang wiederholtes, reichliches Blutbrechen. Seitdem häufiges Erbrechen ohne Blutbeimengung, meist nur alle paar Tage, grosse Mengen stark sauer schmeckender Massen. — Hochgradige Abmagerung, blasses, aber nicht kachektisches Aussehen. Im Epigastrium links von der Mittellinie handtellergrosse, flache Vorwölbung, leichte Auftreibung der Partien unterhalb des Nabels. Starkes Plätschern. Keine besonderen Resistenzen, leichte Druckempfindlichkeit. Im nüchternen Magen ca. 400 ccm braungelblicher, sauer riechender Flüssigkeit. Reaktion sauer. Freie HCl positiv, Milchsäure angedeutet, Ges.-Acidität 25. 1 Stunde nach Probefrühstück wird fast die Gesamtmenge ausgehebert. Viel freie HCl, wenig Milchsäure, Ges.-Acidität auf HCl berechnet 0,3 %. — Klin. Diagnose: Stenosis pylori ex ulcere. — Operation: 25. VIII. 02 (G. R. Garrè). Aethernarkose. Pars pylorica durch einen über walnussgrossen, entzündlichen Tumor stark verdickt, Pylorus dadurch verengert. Keine Drüsenschwellungen. G.-E. r. p. in üblicher Weise. — Magensonde förderte fast 2 Liter Flüssigkeit zu Tage. Nach Aufrichten des Pat. verschwinden sämtliche Stauungserscheinungen, auch die Uebelkeit. Kochsalzinfusionen. 1. IX. Neuerdings Uebelkeit, Temperatursteigerung bis 38,7. Erbrechen kopiöser, bräunlichgalliger Massen ohne fäkulenten Geruch. Ausheberung des Magens und kurze Spülung. Druckempfindlichkeit der Mittelbauchgegend um den Nabel herum. 2. IX. Nochmaliges Erbrechen. Abends Exitus letalis. — Autopsie: Die Magennaht ist vollkommen intakt. An der hinteren Wand des Pylorus, auf die vordere eben übergreifend, die Narbe eines etwa markstückgrossen, fast ausgeheilten Ulcus mit wallartigen, derben Rändern, welche mit dem die Unterlage bildenden Pankreaskopf fest verwachsen sind. Nur an einer an der vorderen Wand gelegenen Stelle ist der Rand durch eine kleine Perforationsöffnung von der Unterlage abgehoben. Aus dieser Perforationsöffnung entleert sich Mageninhalt. —

Peritonitis. Lungenödem.

44. Gustav K., 37 J., Oberpostassistent. Beginn der Beschwerden vor 15 Jahren mit Magenschmerzen, später Erbrechen. 1 Jahr darnach Blutbrechen, Blutstühle. Auf ärztliche Behandlung Besserung. Seitdem trat zwar nie mehr eine Blutung auf, die Beschwerden aber blieben sonst mit wenigen Pausen — nach ärztlicher Behandlung — bestehen. In den letzten 8 Wochen Gewichtsabnahme von 20 Pfd. — Mässiger Ernährungszustand. Am Abdomen nichts Pathologisches nachweisbar. Starke Retention. Ges.-Acidität 68, freie HCl vermehrt, keine Milchsäure. Mikroskopisch gut erhaltene Muskelfasern, reichlich Sarcine und Hefe, keine langen Bacillen. — Klin. Diagnose: Stenosis pylori ex ulcere. — Operation: 29. XI. 02 (G. R. Garrè). Aethernarkose. Der ganze Magen ist mit Adhäsionen überzogen, besonders an der Hinterwand. Dieselben werden vorsichtig abgezogen. Am Pylorus, der etwas, aber nicht hochgradig verengt ist, findet sich an der hinteren oberen Cirkumferenz, dem Duodenum nahe, eine etwa mandelgrosse, harte, derbe, narbige Stelle. G.-E. r. p. in der üblichen Weise. — 11. XII. Eröffnung eines Bauchdeckenabscesses, der an zwei Stellen bis aufs Peritoneum reicht. Entfernung der gelösten Fasciennähte, Tamponade mit Jodoformgaze. 25. bis 27. XII. Interkurrente Angina follicul. 3. I. Gut vernarbte Wunde. 7. I. 03. Geheilt entlassen. 12. IV. 03. Briefliche Mitteilung: Vollständig beschwerdefrei; völliges Wohlbefinden. Körpergewicht 148 Pfd.

45. Michael K., 42 J., Besitzer. Seit 3 Jahren häufiges Unbehagen im Magen, gelegentlich auch Erbrechen nach dem Essen. Nie Blut. Seit April 1902 Verschlimmerung: Magenschmerzen, häufiges Erbrechen, angeblich stets ohne Blut, Gewichtsabnahme um 15 Pfd. in 2 Monaten bei gutem Appetit. Am 3. XI. 02 Aufnahme in die medicinische Klinik. Dort wiederholtes, sehr starkes Blutbrechen. — Geringes Fettpolster. Magengegend etwas vorgewölbt. Palpation der Magengegend schmerzhaft. Entsprechend der Vorwölbung fühlt man eine undeutliche Resistenz. Plätschern. Pat. hat im Erbrochenen (3—4 Liter in ca. 1 Stunde) mikroskopisch: Blut, zahlreiche Sarcine, reichlich Stärkekörner, spärliche Hefe und Muskelfasern, keine langen Bacillen; chemisch freie HCl, keine Milchsäure, Ges.-Acidität 152. — Klin. Diagnose: Ulcus ventriculi. Pylorusstenose. — Operation: 1. XII. 02 (G. R. Garrè). Aethernarkose ohne Störung. Magen etwas dilatiert, in seinen Wandungen verdickt, rings, besonders aber an der Hinterwand in Adhäsionen eingehüllt, deren Ablösung vorsichtig vorgenommen wird. 3 festere, unregelmässige Stränge heften den Dünndarm an den Magen; sie werden gelöst. Der sehr stark stenosierte Pylorus ist in einen derben, überall mit der Umgebung verwachsenen Tumor von gut Walnussgrösse verwandelt. Die Verwachsungen werden, so weit möglich, gelöst, darnach die G.-E. r. p. in typischer Weise angelegt. — Verlauf ungestört. 14. IV. 03. Briefliche

Mitteilung: Keinerlei Beschwerden, 44 Pfd. Gewichtszunahme.

46. Moses M., 42 J., Tischler. Vor ca. 10 Jahren Beginn des Leidens mit zeitweilig auftretenden Schmerzen in der Magengegend. Die Schmerzen traten vielleicht jeden Monat einmal auf und hielten dann ca. 8 Tage an. Dazwischen waren freie Intervalle. Seit ca. 5 Monaten Zunahme der Beschwerden, nie Erbrechen. Am 13. XI. 02 Aufnahme in die medicinische Klinik. Dort wiederholt trotz Diät und Gelatine geringe Hämatemesis. — Geringes Fettpolster. Nirgends eine Resistenz oder Dämpfung. Im Erbrochenen mikroskopisch massenhaft Sarcine, Blutfarbstoff, spärlich Stärkekörner, Fett und Muskelfasern. Ges.-Acidität 150. Reichlich freie Salzsäure, keine Milchsäure. Körpergewicht 102 Pfd. — Klin. Diagnose: Ulcus ventriculi. — Operation: 6. XII. 02 (G. R. Garrè). Aethernarkose. Die ganzen Magenwände sind, besonders an der Hinterseite, in dünne Adhäsionen eingehüllt, die unter einigen Schwierigkeiten abgestreift werden. Pylorus ziemlich eng; an seiner hinteren oberen Cirkumferenz ein kleinapfelgrosser, derber und harter Narbentumor, der nach hinten unten gabelförmig 2 Fortsätze aussendet, die den Pankreaskopf zwischen sich fassen und den Magen ziemlich fixieren. An der grossen Kurvatur eine 10pfennigstückgrosse, verhärtete Stelle (Ulcus?). Die jetzt folgende Anlegung der typischen G.-E. r. p. ist einigermassen erschwert wegen der Adhäsionen. — Verlauf glatt. 16. IV. 03. Briefliche Mitteilung: Vorzügliches Befinden, gute Arbeitsfähigkeit, Körpergewicht 170 Pfd. (Zunahme von 68 Pfd.).

47. Emil W., 33 J., Maurer. Vor 16 Jahren anfallsweise auftretende Schmerzen der Magengegend. Kein Erbrechen, keine Blutstühle. Spontane Heilung, 4jährige Pause. Darnach neuerdings die gleichen Beschwerden, wechselnder Intensität, bis vor 4 Jahren zum erstenmal Erbrechen auftrat, nie jedoch mit Blutgehalt, dagegen sollen damals dunkle Stühle abgegangen sein. 4 Wochen später Anschwellung im rechten Hypochondrium, die als paranephritischer Abscess angesehen und am 25. VII. 98 in hiesiger Klinik incidiert wurde (Prof. v. Eiselsberg). Am 15. IX. 98 konnte Pat. in ambulante Behandlung entlassen werden. Bis Sommer 1902 Wohlbefinden. Seit Juli wiederum Schmerzen in der Magengegend, ca. 3 Stunden nach dem Essen einsetzend. Auch Erbrechen trat wieder auf. Nach 10 Tagen war Pat. wieder beschwerdefrei bis vor 7 Wochen, wo sich Schmerzen und Erbrechen erneut einstellten. Am 14. XI. Aufnahme in die medicinische Klinik. Am 22. XI. fiel Pat., der die Klinik bereits gebessert wieder verlassen wollte, plötzlich um und erbrach reichliche hämorrhagische Massen; ebenso am 10. XII. Am 13. XII. unter Bewusstlosigkeit wieder eine grosse Menge Blut gebrochen, ebenso am 14. XII. — Sehr mässiger Ernährungszustand, ausserordentlich blasse Hautfarbe. Hämoglobingehalt 15 %. Auf der rechten Seite im 8. Interkostalraum eine 20 cm lange, lineare Narbe, ebenso hinten in

der Skapularlinie im 10. Interkostalraum. Leichte linksseitige, stärkere rechtsseitige Bronchitis. Herz ohne Befund. Puls ca. 100, ziemlich kräftig. Magengegend schmerzhaft, keine Resistenz, Plätschergeräusch. Ges.-Acidität 137, reichlich freie HCl, keine Milchsäure. Mikroskopisch nichts Besonderes. Obwohl Pat. per os nur Eisstückchen erhält, erbricht er trotz täglicher subkutaner Injektionen von 2 gr Gelatine am 19. XII. abends reichliche Mengen Blut. Auch in der Nacht und am nächsten Morgen noch Blutbrechen. Puls darnach 120, aber leidlich gefüllt. — Operation: 20. XII. 02 (G. R. Garrè). Leichte Aethernarkose. Einige Adhäsionsstränge gelöst. Der Pylorus ist in einen derben Tumor verwandelt, der besonders mit der Leber fest verwachsen ist. Kein nachweisbares Ulcus. Es wird sofort die G.-E. r. p. in der üblichen Weise angelegt. — Ohne dass Pat. wieder zum Bewusstsein kommt, tritt trotz Infusion von Kochsalz und Campherinjektionen nachmittags 5 Uhr der Exitus letalis ein. — Autopsie: Pylorus kaum für den kleinen Finger durchgängig. Verwachsungen desselben mit der Leber durch harte schwielige Massen. Unterhalb der Pylorusklappe ein 3markstückgrosses Ulcus, in dessen Grunde offen ausmündend ein Ast der Arteria pancreaticoduodenalis.

48. Friederike P., 48 J., Böttchersfrau. Vor 20 Jahren ausgesprochene Ulcuserscheinungen. Vor 10 Jahren neuerdings Magenbeschwerden, bestehend vor allem in Erbrechen kaffeesatzähnlicher Massen, auch unabhängig von den Mahlzeiten. Wiederum baldige Besserung. Vor 6 Jahren dritter Anfall. Nach 10wöchiger Bettruhe Heilung, bis vor 5 Wochen neue Krankheitssymptome eintraten, diesmal ohne Blutgehalt des Erbrochenen. Ausserordentlich starke Schmerzen nach jeder Nahrungsaufnahme. — Unterhalb des linken Rippenbogens, ungefähr in der Linea parasternalis sin. eine flache, platte Resistenz fühlbar, die sich unter dem linken Rippenbogen verliert und nach der Medianlinie des Körpers einen ziemlich scharfen Rand zeigt. Atemkursion der Resistenz äusserst gering. Oberfläche nicht höckerig, Konsistenz derb, von der Grösse etwa eines halben Handtellers. Keine Retention. Ges.-Acid. 20, keine Milchsäure, deutlich freie HCl. Mikroskopisch: Reste von Blutfarbstoff, reichlich Hefen. Körpergewicht 92 Pfd. — Klin. Diagnose: Carcinoma ventriculi? — Operation: 31. XII. 02 (G. R. Garrè). Aethernarkose ohne Störung. Fast die ganze kleine Kurvatur zeigt sich von einer diffusen Infiltration eingenommen, welche die vordere und hintere Magenwand mit ergriffen hat. Wenn man die vordere Magenwand invaginiert, fühlt man fast in der Mitte dieser Infiltration, etwas mehr cardialwärts, ein kraterförmiges tiefes Ulcus der hinteren Magenwand. Auf der Serosa des Magens und Dünndarms hie und da kleine Knötchen von weisslicher Farbe, die als Reste vom peritonitischen Schüben anzusehen sind. Es wird die G.-E. r. p. in der üblichen Weise angelegt. — Sofort nach der Operation sind alle Schmerzen verschwunden. Glatte

Wundheilung. Völlig beschwerdefrei am 19. I. 03 entlassen. Bei der Entlassung ist die Infiltration der Magenwand nicht mehr zu fühlen. Gewichtsabnahme von 1 Pfd. 15. VI. 03. Stellt sich selbst vor: Beschwerdefrei; Zunahme von 32 Pfd. Kein Tumor in abdomine mehr.

V. Gastrolyse (6 Fälle).

49. Sofie G., 40 J., Frau. Seit 3 Jahren Magenschmerzen, Erbrechen. Seit August rasche Abmagerung. Interne Therapie erfolglos. Wiederholt kaffeesatzähnliches Erbrechen. — Abmagerung. Im Epigastrium ein Tumor von unbestimmter Begrenzung zu fühlen. Acidität 32—65. Trotz sorgfältigster Diät ist nur geringe Zunahme des Körpergewichts zu erzielen. — Klin. Diagnose: Schwankt zwischen Carcinom und Narbenstenose. — Operation: 11. XI. 95 (G. R. Garrè). Pylorus sehr derb, kaum für den kleinen Finger durchgängig. Die Verhärtung erstreckt sich an der kleinen Kurvatur bis nahe an die Cardia hin. Im Netz eine Drüse. Ein bindegewebiger Strang, ca. 10 cm lang, ist straff angespannt zwischen Magenfundus und der Gegend des Lig. hepatis. Carcinom kann auch jetzt nicht mit absoluter Sicherheit ausgeschlossen werden, eine Totalexstirpation ist jedoch bei der Ausdehnung der Infiltration ausgeschlossen. Es wird deshalb der Pylorus mit dem auf eingestülpter Magenwand vorgeschobenen Finger (Loretta) energisch dilatiert und die Adhäsion durchtrennt. Die exstirpierte Drüse zeigte nichts von Carcinom. — Die Kranke erholte sich rasch, die Magenschmerzen verschwanden, das Erbrechen trat nicht mehr auf, der Appetit hob sich. Feste Speisen wurden gut vertragen. Bis zum 1. IV. 96 hatte Pat. 38 Pfd. zugenommen und sah blühend aus. 26. V. 01. Briefl. Bericht: Durchaus beschwerdefrei. Körpergewicht 203 Pfd.

50. Marie H., 32 J., Arbeitersfrau. Früher stets gesund. Erkrankte Juni 1897 mit Erbrechen. Im August 1898 fand sich bei einer ersten Untersuchung (G. R. Garrè) ein Magentumor, der für nicht operabel gehalten wurde. Nach einer vorübergehenden Besserung seit 6. XII. 98 spontan plötzlich einsetzende heftige, nach dem Rücken ausstrahlende Schmerzen der Magengegend. Pat. reizte sich selbst zum Erbrechen, darnach Erleichterung. — Mager. In der l. Oberbauchgegend bis zum Nabel herab eine handtellergrosse, flache Vorwölbung von ausserordentlicher Schmerzhaftigkeit. Daselbst Resistenzgefühl. — Klin. Diagnose: Ulcustumor? Carcinom? — Operation: 16. XII. 98 (G. R. Garrè). Morphium-Aether-Narkose. Vorderfläche des dilatierten Magens z. T. mit dem Peritoneum pariet. verwachsen. Ganze vordere Magenfläche mit Pseudomembranen bedeckt, aber nicht verdickt. Pylorus für einen Finger durchgängig. Magen wenig mobil, weil die kleine Kurvatur mit der Leber unlösbar verwachsen. Hintere Magenwand verdickt und hart. In

1) Korr.-Bl. des allg. Meklenbg. Aerztevereines. Nr. 168.

der Mitte der Hinterwand, etwas näher der Cardia ein thalergrosses rundes Loch fühlbar, durch das man in einen hinter dem Magen gelegenen Hohlraum mit höckeriger Wand (Pankreas) kommt. Exstirpation unmöglich; Pylorus durchgängig. Daher werden nur einige Drüsen entfernt (zeigen mikrosk. nur Entzündungserscheinungen, nichts von Carcinom) und die Adhäsionen gelöst. — Zunächst heftige Magenschmerzen, am 19. XII. Blutstuhl, dann aber baldige Besserung. 1. I. 99 entlassen; frisches Aussehen, keine wesentlichen Beschwerden. Bei der (nur möglichen) leichten Palpation vom Tumor nichts zu fühlen. Mai 1903 ärztl. Bericht: Pat. hatte 3 Jahre hindurch nach der Operation noch unerträgliche Schmerzen, die hohe Gaben subkut. Morphiums nötig machten, so dass Pat. schwere Morphinistin wurde. Als der Arzt sich entschloss, plötzlich das Morphium ganz zu entziehen, erholte sich Pat. rasch und blieb seitdem durchaus beschwerdefrei. Jetzt blühendes Aussehen, kein Tumor in abdomine.

51. Wilhelmine Sch., 17 J., Hofgängerin. Juli 1900 Erbrechen und Schmerzen nach dem Essen. Schmerzen schwinden allmählich, das Erbrechen nimmt zu. Gewichtsabnahme von 30 Pfd. — Abdomen ohne positiven Befund. Pat. erbricht alles. $^3/_4$ Stund nach Probefrühstück: Reaktion sauer, freie HCl und Milchsäure positiv. Ges. Acidität 80. Körpergewicht 94$^3/_4$ Pfd. Am 15. I. in die med. Klinik verlegt. Da dort keine Besserung, Wiederaufnahme. — Klin. Diagnose: Gutartige Pylorusstenose. — Operation: 25. III. 01 (G. R. Garrè). Morphium-Aether-Narkose, wegen starker Cyanose Chloroform. Dabei Asphyxie. Künstliche Atmung. Magen gebläht. Pylorus nach rechts verzogen und stark mit der Gallenblase verwachsen. Lösung der Adhäsionen, Luft entweicht jetzt durch den Pylorus. Schluss der Bauchwunde. — Temp. anfänglich erhöht, bis 38. Am 27. einmaliges Erbrechen, sonst glatte Heilung. Mai 1903 Briefl. Bericht: Durchaus beschwerdefrei. 36 Pfd. Gewichtszunahme.

52. Wilhelm M., 62 J., Rentner. Seit 4 Jahren alle paar Wochen Schmerzanfälle in der r. Oberbauchgegend, unabhängig vom Essen, nach dem Rücken und Kreuz ausstrahlend. Kein Icterus. Kein Erbrechen. Seit 1 Jahr Zunahme der Anfälle an Intensität und Häufigkeit. Kein Erbrechen, keine Stuhl- und Urinbeschwerden. — Mittlerer Ernährungszustand. Im Epigastrium weder durch Inspektion noch Palpation etwas Besonderes zu konstatieren. Normale Stühle ohne Steine. Während der Beobachtung zwei Kolikanfälle von 3—4stündlicher Dauer. Kein Erbrechen, kein Icterus, am Abdomen während des Anfalles nichts Abnormes zu finden. Urin o. Befund. — Klin. Diagnose: Cholelithiasis? Magenaffektion? — Operation: 1. XII. 01. (G. R. Garrè). Aethernarkose. Es finden sich ausgedehnte flächenhafte Verwachsungen zwischen Pylorus, Gallenblase und Duodenum, so dass dadurch eine Einbuchtung an der

grossen Kurvatur des Magens entstanden war. Dieselben werden teils stumpf, teils mit der Schere gelöst. — Verlauf ungestört. Pat. bis zur Entlassung ohne Anfall. 23. XII. geheilt entlassen. Briefliche Mitteilung des Pat. 18. IV. 03: Hatte noch ca. 6 Wochen nach der Operation Beschwerden, dann ging es bis zum Herbst 1902. Auf interne Behandlung wegen „Ueberschuss an Magensäure" sei Pat. beschwerdefrei geworden. Jetziges Körpergewicht 150 Pfd.

53. Minna N., 31 J., Wirtin. Seit Jahren Appetitlosigkeit, Uebelkeit, Anfälle von Magenschmerzen. Seit 2 Jahren Erbrechen, alle paar Tage, meist im Anschluss an die Nahrungsaufnahme. Weihnachten 1901 Blutbrechen, desgleichen Anfang dieses Jahres. — Dürftiger Ernährungszustand. Abdomen flach, weich, nirgends Resistenzen. Unterhalb des Processus ensiformis, etwas rechts von der Mittellinie eine auf Druck empfindliche Stelle. Chemismus nicht erwähnt. — Klin. Diagnose: Stenosis pylori ex ulcere. — Operation 16. VI. 02. (G. R. Garrè). Aethernarkose. Die ganze Pylorusgegend ist in Adhäsionen eingesponnen, die von der Kurvatur über den Pylorus nach der Leber hinziehen. Dieselben werden teils stumpf, teils nach Unterbindung mit der Schere getrennt. Der Pylorus selbst erscheint verengt, an einer Stelle fühlt man in der Schleimhaut eine Verbreiterung des Pylorusringes. Durch Einstülpen der Magenwand auf dem Finger wird der Pylorus stumpf erweitert (Loretta). Schluss der Bauchdecken. — Pat. hat die Operation gut überstanden. Es wird gleichzeitig eine strenge Ulcusdiät eingeleitet; Pat. bekommt nichts per os, dagegen viermal täglich 250 gr Fleischbrühe mit Ei und 2 Kochsalzeingiessungen per rectum. Absolute Bettruhe in Rückenlage. Kühle Flüssigkeiten zum Mundspülen unter Aufsicht. Nach 20 Tagen erhält Pat. zum ersten Male kleine Mengen Milch per os. Darnach keine Schmerzen, kein Aufstossen, kein Erbrechen. Nach weiteren 7 Tagen Ei per os. Darnach wird Pat. auf Wunsch nach Hause entlassen mit der Anweisung, noch 14 Tage absolut zu Bett zu liegen und die bisherige Diät weiterzuführen. 14. IV. 03. Nachricht der Post: Pat. verstorben.

54. Marie D., 45 J., Lehrersfrau. Beginn des Leidens vor 3 Jahren. mit starken Magenschmerzen, besonders nach jeder Nahrungsaufnahme, Erbrechen, zeitweilig sogar Blutbrechen. Nach 6 Wochen vorübergehende Besserung, seitdem stets leichte Schmerzen in der Magengegend trotz vorsichtiger Diät. — In der Pylorusgegend eine undeutliche Resistenz. Untere Magengrenze beim Aufblähen bis 2 Querfinger unterhalb des Nabels. Chemismus des Magens nach Probefrühstück: Ges.-Acidität 30, wenig freie HCl, keine Milchsäure. Mikroskopisch keine langen Bacillen, wenig Hefen. — Klin. Diagnose: Pylorusstenose (Ulcus, Pylorospasmus?) — Operation: 12. XI. 02. (G. R. Garrè). Aethernarkose. Es fällt sofort eine abnorme strangförmige Verwachsung des Magens und des Lig. hepatogastricum mit der vorderen Bauchwand und dem Lig. teres hepatis auf. Die-

selbe wird gelöst. Magen stark gebläht, erweitert; zeigt sonst nichts Besonderes. Reposition des Magens. Aufsuchen der Gallenblase. Dieselbe, von graugrüner Farbe, ist prall gefüllt und durch reichliche Adhäsionen mit der Leber und dem Duodenum verwachsen. Nach Lösung derselben fliesst der Inhalt der Gallenblase sofort ab, so dass diese schlaff und leer wird. Schluss der Bauchwunde. — Die Wundheilung wird durch 2 kleine Nahtabscesse etwas verzögert. Sonst keine Komplikationen. 14. IV. 03. Brieflicher Bericht der Pat.: Durchaus beschwerdefrei. Körpergewicht 107 Pfd.

VI. Jejunostomie (2 Fälle).

55. Siehe Fall 31.

56. Gottfried R., 67 J., Altsitzer. Seit 30 Jahren Ulcusbeschwerden, wiederholt mit geringfügigen Blutungen, einige Male stärkere Blutverluste. Mehrmals Ulcuskuren mit vorübergehendem Erfolg. Seit einigen Wochen starke Verschlimmerung der Beschwerden, besonders durch häufiges Erbrechen. — Sehr starke Abmagerung. Kein Tumor. Blutstühle. Nahrungszufuhr per os wegen stetem Erbrechen gering. Nährklysmen nicht gehalten. Klin. Diagnose: Blutendes Ulcus mit Stauungserscheinungen. — Operation 9. X. 02. (Dr. Stieda). Schleich'sche Lokalanästhesie. Medianschnitt. Pylorus stark kontrahiert, anscheinend derb. Unter möglichster Kürzung der Operationsdauer Jejunostomie mit Witzel'scher Schrägfistel. — Operation zunächst gut überstanden. Pat. erhält sofort etwas verdünnten Wein durch die Fistel. Tags darauf unter zunehmender Unruhe und Verfall leichte Haematemesis. Abends Exitus. — Autopsie: Bauchhöhle frei. Alle Därme mit Blut erfüllt. Pylorus für 3 Finger bequem durchgängig, trotzdem Magen enorm erweitert, mit schwarzer Flüssigkeit erfüllt. Im Fundus viele Kirschkerne. Nach Aufschneiden des Magens Pylorus nicht zu differenzieren, geht vielmehr ohne scharfe Grenze in das Duodenum über. In der Pylorusgegend fast handtellergrosses, tiefes Ulcus, in dessen Grund zwei weit offene arterielle Gefässstümpfe.

VII. Probelaparotomie (1 Fall).

57. Franz H., 42 J., Hallenmeister. Pat. war bereits im April 1900 wegen derselben Beschwerden, über die er jetzt klagt, in der hiesigen chir. Klinik, wurde jedoch nach wenigen Tagen in die med. Klinik verlegt, von wo er nach 3 Wochen entlassen wurde, ohne dass eine Besserung seines Zustandes eingetreten wäre. Hauptklagen: Schmerzen in der ganzen Oberbauchgegend, zeitweise in Anfällen heftiger werdend. Geringer Appetit, unregelmässiger Stuhl, nie Erbrechen, nie Blutstühle. Seit Weihnachten 1901 wiederum Verschlimmerung des Leidens. — Blühendes Aussehen, guter Ernährungszustand. Abdomen ohne jeden positiven Befund. — Klin. Diagnose: Ulcus ventriculi? — Operation: 11. X. 02. (G. R.

Garrè). Aetherchloroform-Narkose. Da an keinem der in Betracht kommenden Eingeweide etwas Pathologisches nachgewiesen werden kann, Schluss der Bauchwunde. — Glatte Wundheilung. In den ersten Tagen nach der Operation noch starke Schmerzen, dann beschwerdefrei. 30. X. Entlassung. 18. IV. 03 Pat. kommt selbst zur Vorstellung. Hat noch öfters unabhängig von der Nahrungsaufnahme Leibschmerzen in der Oberbauchgegend. Nie Erbrechen, nie Blutstühle. Vorzügliches Aussehen, feste Narbe. In abdomine nichts Abnormes zu finden. Täglich normaler Stuhlgang.

Benigne Magenaffektionen.

Wiederum beobachten wir das auffallende Zahlenverhältnis von männlichen und weiblichen Patienten, das beim Ulcus und dessen Folgeerscheinungen noch mehr in die Augen springt als beim Carcinom. Etwas mehr nach der Seite der weiblichen Kranken verschieben sich allerdings die Zahlen, wenn wir zu der Gastroenterostomie diejenigen Patienten hinzunehmen, bei welchen wegen gutartiger Magenaffektionen eine Pyloro- oder Gastroplastik, die segmentäre Resektion eines Ulcus-Tumors oder die Gastrolyse, endlich die Jejunostomie oder Probelaparotomie ausgeführt wurde. Wir würden dann 30 männliche und 26 weibliche Kranke haben. Körte erhält ähnliche Zahlenverhältnisse[1]) und führt die gleiche Erklärung an, die wir beim Carcinom gaben.

Das mittlere Lebensalter unserer Ulcuspatienten ist höher, als es sonst für Ulcus ventriculi angegeben ist. Die Mehrzahl unserer Kranken (incl. Pyloroplastik etc.) stand in der 4. Dekade, während man sonst die 2. und 3. Dekade als die am häufigsten betroffene anzunehmen pflegt. Nur 2 Patienten waren unter 20, 6 über 60 Jahre alt. Das hat seinen Grund darin, dass die Ulcusfälle, die in die Hände des Chirurgen kommen, fast ausnahmslos verschleppte sind, oder dass es sich gar nicht mehr um frische Ulcera handelt, sondern dass deren Folgezustände, Narben, perigastristische Verwachsungen etc. vorliegen. Das giebt sich auch aus den vorliegenden Anamnesen kund.

Die Dauer des Leidens war nämlich bei den meisten Kranken eine sehr beträchtliche. Bis zu 30 und 40 Jahren lagen bei einzelnen die ersten Symptome von Magengeschwür (Schmerzen, Erbrechen, Blutungen) zurück. Nur bei dreien war die Krankheitsdauer kürzer als 1 Jahr; in allen übrigen Fällen bestanden schon lange Beschwerden. Meist waren diese nicht ununterbrochen vor-

1) Arch. f. klin. Chir. Bd. 63. S. 9.

handen, sondern anfallsfreie Zeiten wechselten mit „Anfällen". Gewöhnlich war dann von einem bestimmten Termin ab, der meist unter 12 Monaten begrenzt war, rapide Verschlechterung, Abmagerung, unaufhaltsames Erbrechen, unerträgliche Schmerzen, häufige Blutungen u. dergl. eingetreten.

Typische Ulcuszeichen, also Blutungen, waren zu Beginn der Krankheit 18mal beobachtet worden, also beim dritten Teil der Fälle. Hiezu kommen noch eine Reihe von Patienten, die zwar kein Blutbrechen, dagegen theerschwarze Stühle (z. T. ärztlich bestätigt) beobachteten, so dass nahezu die Hälfte der später operierten Fälle zu irgend einer Zeit 1mal geblutet hatte. Das ist etwas weniger als Petersen[1]) für seine Fälle angiebt, der 60% herausrechnet; dafür haben wir es hier im Osten mit einer weit indolenteren Bevölkerung zu thun, als es das Material ist, aus dem die Heidelberger Klinik schöpft.

Alle Patienten waren bereits lange Zeit in ärztlicher Behandlung und hatten wiederholte Ulcuskuren durchgemacht. Manche waren nie länger als 4 Wochen beschwerdefrei geblieben und jedesmal von einem Recidiv befallen, wenn sie die Kost der arbeitenden Klassen wieder geniessen mussten. Vereinzelt sollen über ein halbes Dutzend Blutungen beobachtet worden sein.

Weitaus die grösste Zahl gehörte der arbeitenden Bevölkerung an. Etwa ein Drittel stellte der Mittelstand und ein Siebentel die oberen Zehntausend, ein Beweis, dass das Ulcus ventriculi bezw. seine Folgezustände in allen Schichten der Bevölkerung relativ ziemlich gleich häufig ist, und dass auch bei denjenigen, die die nötige Pflege und Diät haben könnten, durchaus nicht immer eine Restitutio ad integrum zu verzeichnen ist, wenn sie einmal ein Magengeschwür acquiriert haben.

Wir können uns nach unseren Erfahrungen nicht zu denjenigen rechnen, die nur eine Mortalität von $2^1/_2$% beim Ulcus ventriculi anerkennen [Leube][2]). Man muss zu den Verstorbenen eben auch diejenigen nehmen, die nach jahrelangem Siechtum schliesslich an Inanition zu Grunde gehen. Höchstwahrscheinlich ist in früheren Jahrzehnten ein grosser Teil dieser Fälle unter der Flagge des „Magenkrebses" gesegelt, da thatsächlich, wie wir später sehen werden, viele von ihnen dem Magenkrebs verzweifelt ähnlich sehen und selbst in Kliniken, in denen chemische und mikroskopische Untersuchungen weit eingehender vorgenommen werden können als

1) l. c. 2) l. c.

in der Praxis, nicht mit Sicherheit diagnosticiert werden können. Wenn von diesen Fällen freilich das Ulcus rotundum entlastet wird, dann mögen jene verschwindend kleinen Zahlen vielleicht ihre Berechtigung haben. Andernfalls wird man nicht fehlgehen, wenn man mit v. Mikulicz eine Mortalität von 25—30% annimmt. Wie schwer ausserdem die Kontrolle ist, ob ein Fall „vollständig und dauernd geheilt" bleibt oder nicht, beweist folgendes Beispiel (Fall 14). Ein 66jähriger Herr gab an, als Student an einem Magengeschwür gelitten zu haben (typische Ulcuserscheinungen, Haematemesis, Schmerzen, Brechen). Auf mehrjährige Behandlung hin schwanden die Beschwerden völlig, so dass er sich Jahrzehnte lang für gesund hielt, vor 2 Jahren neuerdings Magensymptome: zuerst Druckgefühl in der Magengegend, etwa 2 Stunden nach dem Essen auftretend, später Erbrechen, schliesslich Erbrechen kolossaler Mengen, trotz täglicher Magenspülungen, ausserdem starke Abmagerung. Bei der Operation fand sich neben einer starken Gastrektasie eine hochgradige Narbenstenose des Pylorus. Es ist mehr als wahrscheinlich, dass sie die Folge des anscheinend „geheilten" Magengeschwürs war. Auch von den anderen Patienten gab eine ganze Reihe an, dass sie nach jedesmaligem Krankenhausaufenthalt erheblich gebessert waren, vielfach sogar zunächst ganz beschwerdefrei. Bei der schweren häuslichen Kost jedoch — mitunter aber auch trotz eingehaltener Diät — seien die alten Schmerzen immer wieder von neuem aufgetreten.

Eine besondere Ursache für sein Leiden, etwa Trauma, wusste keiner der Patienten anzugeben. Meist wurden Diätfehler, eventuell noch klimatische Schädigungen beschuldigt.

Bei einigen unserer Patienten konnten wir ähnliche Anamnesen aufnehmen, wie sie Lauenstein[1]) auf dem 21. Chirurgenkongress vortrug, und wie Bandl, Credé, Maydl, Riedel sie beobachtet hatten. Schmerzen im gewöhnlichen Sinne waren ja fast ausnahmslos vorhanden, nur selten bestand statt dessen mehr ein Gefühl der Völle und Schwere im Leib. Die Beschwerden setzten meist erst einige Stunden nach den Hauptmahlzeiten ein und steigerten sich dann allmählich etwas. In manchen Fällen trat dann durch Erbrechen Befreiung von den Beschwerden ein. In anderen aber kam es erst während der Nacht zu einer Emotion, so dass die Patienten durch die bis dahin ertragenen Qualen besonders mitgenommen wurden. Gar nicht so ganz selten aber — in etwa dem sechsten Teil unserer Fälle — waren neben diesen mehr kontinuier-

1) Kongressverhandlungen 1892.

lichen Schmerzen noch äusserst heftige, akut und anfallsweise auftretende Schmerzen vorhanden, Kolikanfälle, die mit Vorliebe am Nachmittag oder Abend, mehrere Stunden nach der Hauptmahlzeit, einsetzten, und die so intensiv waren, dass die behandelnden Aerzte wiederholt zu der Morphiumspritze hatten greifen müssen; auch die längere Zeit durchgeführte Ernährung per rectum war manchmal ohne Einfluss auf die „Magenkrämpfe". Wenn solche Anamnesen vorlagen, wurde bei der Operation ganz besonders exakt nach Adhäsionen gefahndet. In allen Fällen — 9 an der Zahl — wurden denn auch solche gefunden, seltener in Form scharf cirkumskripter versperrender Stränge als vielmehr flächenhafter derber Adhärenzen. In den meisten Fällen verbanden diese die Leber bezw. Gallenblase mit der Pylorusgegend des Magens. Sie wurden zwischen Klemmen nach Ligatur scharf durchtrennt, wenn ihre stumpfe Lösung gefährlich erschien. Einigemale sprang der Erfolg dieses kleinen Eingriffes ganz ausserordentlich deutlich in die Augen.

So fand sich bei einer 17j. Pat. (Fall 51), die, abgesehen von den Schmerzen seit 1/2 Jahr, fast alles erbrach und vergeblich in der medicin. Klinik und bei uns behandelt worden war, so dass sie 28 Pfd. abgenommen hatte, der Pylorus durch Membranen stark nach rechts gezogen und mit der Gallenblase fest adhärent. Der Magen war, trotz vorheriger Ausspülung, von Gasen gebläht. Nach Durchschneidung der Adhäsionen entwich unter den Augen des Operateurs die Luft durch den Pylorus in das Duodenum. Da sich weiter an der Pat. nichts Krankhaftes finden liess, wurde die Bauchhöhle alsbald wieder geschlossen. Nach der Operation hat sie am 2. Tage noch einmal gebrochen, von da ab völlig ungestörtes Wohlbefinden. In kurzer Zeit nahm sie 12 Pfd. an Gewicht zu.

In einem anderen Fall (Fall 54) fiel sofort nach Eröffnung der Bauchhöhle eine strangförmige Verwachsung des Magens und des Lig. hepatogastricum mit der vorderen Bauchwand und dem Lig. teres hepatis auf. Dieselbe wurde gelöst. Der Magen war stark gebläht, erweitert, zeigte sonst jedoch nichts Besonderes. Er wurde deshalb reponiert und die Gallenblase aufgesucht. Sie war prall gefüllt und durch reichliche Adhäsionen mit dem Duodenum und der Leber verwachsen. Nach Durchtrennung der Adhäsionen floss der Inhalt der gespannten Gallenblase sofort ab, so dass sie schlaff und leer wurde. Auch hier konnte sonst nichts Pathologisches gefunden werden, weshalb man trotz der vorher vorhandenen Stauungssymptome von jedem weiteren Eingriff absah. Die Pat. ist noch heute, 5 Monate nach der Operation, völlig beschwerdefrei, hat nie wieder gebrochen oder Schmerzen gehabt.

Im Fall 22 war die vordere Magenwand mit der unteren Leberfläche

ziemlich fest verwachsen, dadurch die Magenwand wie eine Portière zusammengerefft und die Cardia dem Pylorus genähert. Von dieser Membran ausgehend, zog ein starker, fibröser Strang über die Mitte des Magens nach der grossen Kurvatur hin, so dass dieser einem Sanduhrmagen ähnelte. Da ausserdem der Pylorus durch eine Narbenstenose verengt war, so begnügte man sich nicht einfach mit der Lösung der Adhäsionen, sondern fügte die Gastroenterostomia antecolica hinzu.

Wie die Schmerzen etwas Gewöhnliches waren, so traf es sich auch nur ganz ausserordentlich selten, dass Erbrechen vor der Operation fehlte. Nur in 5 Fällen war niemals oder doch nur so selten Erbrechen aufgetreten, dass es nicht mit Sicherheit auf das Magenleiden bezogen und zur Festigung der Diagnose benützt werden konnte:

2½ Jahre vor der Aufnahme (Fall 32) entdeckte der eine von diesen Patienten zufällig, ohne dass er Beschwerden hatte, dass seine Stühle schwarz gefärbt waren. Der konsultierte Arzt konstatierte Blutstühle und leitete eine Ulcuskur ein. Nach zwei Jahren neuerdings Blutstühle, diesmal gleichzeitig kolikartige Unterleibsschmerzen. Wiederholte Ulcuskuren ohne Erfolg; stets Schmerzen, besonders einige Zeit nach der Nahrungsaufnahme. Bei der Operation fanden sich starke perigastritische Adhäsionen und an der vorderen Magenwand ein grosses Ulcus in der Nähe der Cardia.

Eine andere Pat. hatte, trotz hochgradiger Retention, während des ganzen, 3 Jahre dauernden Leidens nur 2 mal erbrochen (kein Blut) (Fall 41). Sie litt nur an Appetitlosigkeit und einem unangenehmen Druckgefühl in der Magengegend. Seit Monaten konnte sie nur reizlose, flüssige Kost zu sich nehmen, wenn sie beschwerdefrei sein wollte. Seit 2 Jahren behandelte sie sich selbst mit Magenspülungen und konstatierte dabei, dass feste Speisen oft tagelang im Magen liegen blieben. Trotz ausdrücklichen Befragens negative Antworten über Gallenstein-Koliken, Icterus. Bei der Operation fanden sich neben Narbenstenose des Pylorus und sehr festen fibrinösen Strängen über der Pars pylorica des Magens eine erweiterte Gallenblase mit 5 über kirschgrossen Steinen. Ausserdem war in der Mitte der kleinen Kurvatur an der hinteren Wand des stark ektasierten Magens näher dem Pylorus ein etwa markstückgrosses, ziemlich derbes Ulcus mit kraterförmiger, centraler Einsenkung.

Der dritte Fall betraf einen 62j. Herrn, der erst seit 4 Jahren leidend war. Alle paar Wochen bekam er Schmerzanfälle in der rechten Oberbauchgegend, unabhängig vom Essen. Die Schmerzen strahlten, ähnlich wie bei Gallensteinkoliken, nach dem Rücken und Kreuz aus. Nie war jedoch Icterus vorhanden. Auch der Abgang von Steinen wurde nicht beobachtet. Die objektive Untersuchung ergab keinerlei positiven Befund.

Die Diagnose schwankte zwischen Cholelithiasis und einer Magenaffektion. Bei der Operation fanden sich flächenhafte Verwachsungen zwischen Pylorus, Gallenblase und Duodenum, so dass eine Einbuchtung an der grossen Kurvatur des Magens entstand. Da nach Lösung derselben die Passage frei zu sein schien, wurde von der Gastroenterostomie abgesehen.

Die beiden letzten hierher gehörigen Fälle betrafen eine Pat. mit perforierendem Ulcus (Fall 1) und den einzigen Fall, bei dem Gastroplastik und Pyloroplastik neben einander angewandt wurden.

Die neueren statistischen Arbeiten unterscheiden bei ihren Fällen inkomplicierte und komplicierte Magengeschwüre. Ich folge diesem Beispiel, schicke jedoch voraus, dass in dieser Einteilung sehr strenge Grenzen nicht gezogen werden können. Es ist individuell eben verschieden, ob man den oder jenen Grenzfall zu den komplicierten rechnen will oder nicht.

I. Komplicierte Fälle von Ulcus ventriculi.

a) Blutung.

[Fall 5, 10, 16, 24, 31, 32, 33, 34, 38, 41, 43, 56.]

Neben den Schmerzen und dem Erbrechen waren es häufig noch in der letzten Zeit beobachtete Blutungen, welche die Patienten uns zuführten. Bei den meisten waren die einzelnen Blutungen ja nicht erheblich, aber die Häufigkeit ihres Auftretens hatte doch vielfach bereits eine bedenkliche Anämie verursacht. Nur in drei unserer Fälle (F. 47, 45, 56) waren sehr profuse Blutungen vor der Operation aufgetreten, die sich trotz interner Behandlung mehrfach wiederholten. Weder rein rektale Ernährung noch subkutane Infusionen halfen die Blutung zum Stehen zu bringen. Auch tägliche Gelatineinjektionen von 2 gr. erwiesen sich bei diesen Patienten als machtlos. Trotz eines Hämoglobingehaltes bis herab zu 15% schien es Indicatio vitalis zu sein, einen Eingriff zu wagen. Bei der in leichter Aethernarkose ausgeführten Operation zeigte sich bei Fall 47 der Pylorus in einen derben Tumor verwandelt und so fest besonders mit der Leber verwachsen, dass von einer Resektion keine Rede sein konnte. Auch nach Eröffnung des Magens konnte das Ulcus nicht gefunden werden, so dass man sich mit der Gastro-Enterostomie nach v. Hacker begnügen musste. Ohne dass der Patient wieder zum Bewusstsein kam, trat trotz Infusionen von Kochsalz und Kampherinjektionen am gleichen Abend noch der Exitus letalis ein. Bei der Obduktion fand sich dicht unterhalb der Pylorusklappe ein 3 markstückgrosses Duodenalgeschwür, in dessen Gründe

offen ausmündend ein Ast der Arteria pancreatico-duodenalis. Der Pylorus war — im erschlafften Zustande bei der Autopsie — kaum für einen kleinen Finger durchgängig, der Magen mit Blut gefüllt.

Die Berechtigung eines Eingriffes überhaupt in diesem Falle war vorhanden. Der Patient hatte im Laufe von 7 Wochen 6 schwere Blutungen durchgemacht, die zum Teil so stark waren, dass der Kranke im Anschluss daran ohnmächtig wurde. Konsequente interne Behandlung in der medicinischen Klinik (Geh. Rat Lichtheim) hatte keine Hilfe gebracht; er wurde deshalb zu einer Operation gesandt. Die Möglichkeit, ihn durch einen chirurgischen Eingriff noch zu retten, war vorhanden, wie uns eigene Fälle bewiesen haben, wie Mikulicz, Roux, Küster, Löbker, Czerny u. A. zeigten. Es fragte sich, in welcher Weise wir vorgehen sollten. Die cirkuläre Resektion war im vorliegenden Falle durchaus unausführbar; sie hätte — selbst bei geringeren Verwachsungen, einen viel zu schweren Eingriff für den Patienten dargestellt. Zudem war es ja gar nicht sicher, wo das Ulcus sass, wenn man auch bei den Veränderungen am Pylorus annehmen konnte, dass es wahrscheinlich hier lag. Erst recht unmöglich wäre aus dem gleichen Grunde die segmentäre oder sectoräre Resektion gewesen. Ein längeres Suchen nach dem Geschwür, breites Eröffnen des Magens bot keine Aussicht auf Sicherheit des Erfolges, wie die Erfahrungen von v. Eiselsberg, Hirsch, Weir-Foote lehren, die Fälle erwähnen, bei welchen es selbst bei der später vorgenommenen Obduktion nur mit Mühe gelang, die Geschwüre zu entdecken[1]). Die Pyloroplastik war wegen des Narbentumors nicht angängig. Aus dem gleichen Grunde wie die Thermo-Kauterisation von Küster[2]) war die Verschorfung des Ulcus mittelst des Höllensteinstiftes nach Martin[3]) nicht möglich. So wären nur zwei der üblichen Methoden angängig gewesen: die Unterbindung der zuführenden Arterie nach Witzel[4]) oder die Gastro-Enterostomose. Die erstgenannte Operation war deswegen in unserem Falle nicht indiciert, da der Sitz des blutenden Geschwürs nicht sicher war; abgesehen davon ist es noch nicht festgestellt, wie weit durch diesen Eingriff einer Gangrän vorgebeugt werden kann. Endlich wäre bei der vorhandenen Pförtnerverengerung doch noch eine zweite Operation

1) Handbuch der prakt. Chir. Bd. III. S. 287. (1. Aufl.).
2) Centralbl. f. Chir. 1894. S. 1254.
3) Münch. med. Wochenschr. 1901. Nr. 5.
4) Kaupe, Deutsche Zeitschr. f. Chir. Bd. 62. S. 582.

nötig gewesen. So wurde denn die Gastro-Enterostomia posterior ausgeführt. Kaupe[1]) berichtet über 16 aus der Litteratur gesammelte Fälle von lebensbedrohender Magenblutung, wo 10 mal durch einen operativen Eingriff Heilung erzielt wurde. Nur in 4 Fällen war die Ligatur des blutenden Gefässes bzw. die Blutstillung durch die Umstechung möglich (Mikulicz und Roux). Von den übrigen Methoden hatte die Gastro-Enterostomie ohne jeden Nebeneingriff die meisten Erfolge (drei der geheilten Fälle). Dazu kommen noch zwei von Petersen und Machol[2]) angeführte, geheilte Fälle (der eine Czerny'sche ist bei Kaupe enthalten), so dass die weitaus günstigsten Chancen die Gastro-Enterostomie aufzuweisen hat. Um den Magen gänzlich aus der Verdauung auszuschalten und dabei doch günstigere Ernährungsbedingungen zu schaffen als es die Rektaleingiessungen und subkutanen Infusionen bieten, kann man auch an die Anlegung einer Jejunumfistel denken. Sie wird indes nur dann zu empfehlen sein, wenn keine Pylorusstenose besteht, sei es durch Narben, Adhäsionen, Spasmus, und wenn Hypersekretion fehlt. Andernfalls werden zwar die Nahrungsmittel mit Ausschaltung des Magens dem Organismus zugeführt, dafür aber findet das im Magen dauernd gebildete salzsäurereiche Sekret, der verschluckte Speichel etc., keinen Abfluss. Wir können selbst auf einen solchen Fall zurückblicken, in welchem das Ulcus nach der Jejunostomie weiter blutete und schliesslich zum Tode führte.

Bei einem 67j. Manne (Fall 56) bestanden seit 30 Jahren Ulcusbeschwerden mit wiederholten Blutungen. Auf Ulcuskuren nur vorübergehende Besserung. In der letzten Zeit hochgradige Stenosenerscheinungen, häufige Blutungen. Objektiv Befund von blutendem Ulcus mit hochgradiger Stenose. Unter Schleich'scher Lokalanästhesie wird die Jejunostomie nach Witzel angelegt. Am Abend des folgenden Tages nach einmaliger leichter Hämathemesis Exitus. — Die Autopsie ergab an dem enorm erweiterten Magen in der Pylorusgegend ein fast handtellergrosses Ulcus, in dessen Tiefe zwei weit offene, arterielle Gefässstümpfe. Während bei der Operation der Pylorus eng und derb gefunden wurde, war bei der Sektion der Pylorus nicht zu differenzieren, sondern ging ohne scharfe Grenze in das Duodenum über. Es hatte sich demnach um spastische Zustände gehandelt, die bei der Operation beobachtet worden waren.

Dagegen haben wir gleichfalls einen Fall von profuser Magenblutung aufzuweisen, der nach der Gastro-Enterostomie allein glatt

1) Kaupe, Deutsche Zeitschr. f. Chir. Bd. 62. S. 582.
2) l. c.

zur Heilung kam und bei einer Gewichtszunahme von 44 Pfd. bis heute beschwerdefrei geblieben ist (Nr. 45). Wir hätten es nach diesen Ausführungen für eine Unterlassungssünde gehalten, bei dem „verlorenen Fall" um der Statistik willen einen Versuch zur Rettung zu unterlassen. Vielmehr halten wir trotz des zweimaligen Misslingens ein chirurgisches Vorgehen bei profusen Magenblutungen in dem eingangs erwähnten Sinne für indiciert, frühzeitiges operatives Vorgehen, wenn keine Tendenz zum spontanen Stehen der Blutung vorhanden. Auch die Mitteilungen von Schloffer[1]) können uns hievon nicht abbringen. Schloffer berichtet über einen Fall von schwerer mehrfacher Haematemesis, der sich bei der Operation als Ulcus duodeni herausstellte. Da ein schwerer Eingriff bei dem Zustande des Patienten ausgeschlossen erschien, wurde das Abdomen wieder geschlossen. Die Blutung sistierte. Es ist später, vielleicht infolge der kolossalen, langdauernden Anämie, bei dem Kranken zu Ascites, Hydrothorax und Oedemen gekommen, die sich aber mit der Besserung des Allgemeinbefindens wieder verloren haben.

Wiederholte kleinere Magenblutungen waren bei 9 unserer Patienten in den letzten Monaten vor der Aufnahme in die Klinik vorangegangen. Es ist heute wohl nicht nur von allen Chirurgen, sondern auch von der Mehrzahl der Internen anerkannt, dass diese Patienten, nachdem ein bis zwei richtige Ulcuskuren fehlgeschlagen, in die Hände der Chirurgen gehören. Je früher die Patienten operiert werden, um so günstiger sind natürlich die Aussichten, dass sie die Operation überwinden. Bei unseren Fällen bleibt uns der Vorwurf erspart, dass wir zu früh zum Messer gegriffen hätten; zwei standen seit $2^1/_2$ und 3 Jahren, alle übrigen länger als 6 Jahre in ärztlicher Behandlung. Trotz der nachgewiesenen Blutung konnte in zweien unserer Fälle bei der Operation kein Ulcus nachgewiesen werden.

Bei dem einen (Fall 33) fand sich am Pylorus nur ein ringförmiger Narbenwulst, der nicht die ganze Cirkumferenz einnahm, aber den Pylorus doch so verengerte, dass eine Invagination des Duodenums nicht möglich war. Bei der Obduktion — der Pat. erlag 2 Monate nach der Operation einer Miliartuberkulose — fanden sich zwei Magengeschwüre, eines mit scharf abgegrenzten Rändern etwa in der Mitte zwischen Pylorus und Cardia an der kleinen Kurvatur, ein zweites dicht an der Cardia, noch auf den Oesophagus übergreifend. Nach dem Sektionsprotokoll scheint es sich bei allen beiden Geschwüren um Ulcera rotunda ge-

1) Diese Beiträge Bd. 32. S. 333.

handelt zu haben, nicht etwa um tuberkulöse Geschwüre. Es ist auffallend, dass nicht wenigstens das eine bei der Operation gefühlt werden konnte.

Bei der anderen Pat. (Fall 34) konnte neben einer ziemlich erheblichen Gastrektasie und spärlichen Adhäsionen nur eine leichte Verdickung und Verengerung des Pylorus (spastische Vorgänge (?)) gefunden werden.

Bei allen übrigen Kranken wurden bis auf den später erwähnten Fall von Sanduhrmagen mit Sicherheit Ulcera nachgewiesen. Der Sitz war in $^3/_4$ der Fälle in der Nähe des Pylorus oder an diesem selbst, seltener mehr cardiawärts gegen die kleine Kurvatur zu. Vordere und hintere Wand waren ziemlich gleich oft betroffen. Ueber der Cardia sass das Geschwür nur einmal.

Die chirurgische Behandlung der Fälle war eine recht verschiedene. In dem ersten derselben (F. 5) sass das Ulcus an der kleinen Kurvatur, vom Pylorus einigermassen, entfernt. Der Pylorus war ausserdem narbig stenosiert. Da damals die Gefahren der Pyloroplastik gegenüber denen der Gastro-Enterostomie geringer erschienen, so wurde die erstere ausgeführt. Der Erfolg war zunächst kein guter; trotz reichlicher NaCl-Infusionen kam es zu starken Collapszuständen, die durch Erbrechen blutiger Massen in den folgenden Tagen noch verschlimmert wurden. Wider Erwarten stand die Blutung aber doch bald spontan, und die Patientin erholte sich bald so gut, dass sie beschwerdefrei entlassen werden konnte. Ausser in diesem Falle kam die Pyloroplastik nur noch einmal zur Anwendung. Es handelte sich hier (F.10) um einen Sanduhrmagen, kombiniert mit narbiger Pylorusstenose. Ein Ulcus konnte — trotz der vorhandenen leichten Blutungen — nicht sicher gefunden werden; doch ist es wahrscheinlich, dass sich in der derben stenosierten Partie des Magens noch ein Ulcus befand. Da die Gastro-Enterostomie an dem cardialen Teil des Sackes allein nicht genügt hätte, um den Ingestis freien Abfluss zu verschaffen, eine solche am Pylorusteil jedoch technisch unausführbar war, so wurde statt dessen die Gastroplastik und an der Pförtnerverengerung die Pyloroplastik nach Heinecke-Mikulicz mit Erfolg ausgeführt. — In allen übrigen Fällen wurde die hintere Gastro-Enterostomie angelegt.

Bei einem weiteren Patienten, der schon 4 schwere Magenblutungen hinter sich hatte und während seiner Beobachtung in der medicinischen Klinik gleichfalls leicht blutete, wurde zur gänzlichen Ausschaltung des Magens neben der Gastro-Enterostomia retrocolica posterior eine Jejunostomie angelegt. Der Patient konnte nach

3 Wochen mit Diätvorschriften geheilt entlassen werden, d. h. es waren keine Blutungen nach der Operation mehr aufgetreten, er hatte keine Schmerzen mehr und 4 1/2 Pfd. zugenommen. Leider hat sich der Patient entgegen unserer Weisung nicht wieder in der Klinik gezeigt. Er soll nach einem Briefe seines Sohnes vor 1 Monat (13 Monate nach der Operation) gestorben sein, nachdem er im letzten halben Jahr wieder gekränkelt hatte. Ob ein Carcinom vorlag, oder was sonst die Todesursache bildete, liess sich nicht feststellen.

Von allen 9 Patienten ist nur einer im Anschluss an die Operation gestorben (F. 24), und zwar bereits am Tage nach der Operation im Collaps. Der Patient, der vor dem Eingriff nur noch einen Hämoglobingehalt von 45% aufzuweisen hatte, hatte noch eine — gleichfalls ante op. nachgewiesene — Nephritis. Bei der Autopsie fand sich ein kleinhandtellergrosses Ulcus an der kleinen Kurvatur, aus dessen Grunde zwei grössere Arterienstümpfe (Aeste der Coronaria ventric. sin.) hervorragten. Ausserdem fanden sich Thromben (marantische?) in beiden Pulmonalarterien.

Bei allen übrigen ist Heilung eingetreten. In einem Falle (F. 32) verlief dieselbe insofern nicht glatt, als eine bald nach der Operation auftretende linksseitige cirkumskripte Gangrän des unteren Lungenlappens die Rekonvalescenz um fast 1/4 Jahr verzögerte. Der Fall kam jedoch nach ausgedehnter Lungenresektion schliesslich auch zur Heilung. In einem weiteren Falle verzögerte eine leichte Bronchitis und in einem dritten eine geringfügige Stichkanaleiterung die Entlassung um wenige Tage. Trotzdem muss man die Operationserfolge bei der Schwere der Fälle als günstige bezeichnen.

Auch die Dauerresultate waren, soweit wir Nachrichten erhalten konnten, günstige. Erwähnt ist schon, dass nur ein Patient (13 Monate nach der Operation) gestorben ist. Aufklärung über die Todesursache ist uns nicht zu Teil geworden. Von 2 weiteren Fällen haben wir nichts über den weiteren Verlauf erfahren können (F. 10 und 16). Von den übrigen 5 Patienten, über deren jetzigen Zustand wir unterrichtet sind, ist eine (F. 34) nicht ganz beschwerdefrei. Es handelt sich hier jedoch um eine schwere Hysterica, bei der übrigens nie mehr ernstere Magenerscheinungen (Erbrechen oder gar Haematemesis) aufgetreten sind. Ihre jetzigen Beschwerden sind anderer Natur. Die anderen Patienten sind durchaus gesund und arbeitsfähig und haben bis zu 68 Pfd. an Körpergewicht zugenommen. Auch der Fall von Pyloroplastik (F. 5) ist geheilt geblieben.

b) Perforation.

Ein in die freie Bauchhöhle perforiertes Geschwür kam nicht zur Beobachtung.

c) Penetrierende, callöse Geschwüre.
[F. 1, 2, 3, 19, 50.]

Seit dem Vortrage Hofmeister's[1]) im Jahre 1895 haben sich die Mitteilungen über diese Form des Ulcus ventriculi ganz bedeutend vermehrt. Zwei neuere Arbeiten von Schwarz[2]) und Brenner[3]) befassen sich eingehend mit den Fragen über die Genese, Pathologie und Therapie dieser Geschwüre und kommen alle beide zu etwas anderen Resultaten wie Hofmeister. Dieser hat die perigastritischen Verwachsungen an der Vorderfläche des Magens und in der Pylorusgegend bzw. deren breite flächenhafte Verlötung mit der vorderen Bauchwand und die dadurch bedingte tumorartige Infiltration der Bauchdecken eventuell mit Uebergang der schwieligen Neubildung auf die benachbarten Organe — Milz und Leber — als charakteristisch angesehen. Ihm schliesst sich Hirschfeld[4]) auf Grund eines Falles aus Gersuny's Abteilung im Rudolfiner Hause in Wien an. Schwarz[5]) gesteht den perigastritischen Verwachsungen keine grössere Bedeutung für das Zustandekommen des Hofmeister'schen Krankheitsbildes zu. Er glaubt vielmehr, dass „die unerträglichen Schmerzen, an denen diese Patienten leiden, durch das Uebergreifen, das Eindringen des Magengeschwüres in die Nachbarorgane, Bauchwand, Leber, Pankreas, Milz, verursacht werden", und will — im Gegensatz zu den in die Bauchhöhle frei perforierenden Magengeschwüren — diese als penetrierende Magengeschwüre bezeichnen. Brenner[6]) wiederum hält es für viel naheliegender, nicht die Verwachsungen und nicht das Hineinfressen als Quelle der Schmerzen und für pathognomonisch zu halten, sondern die besondere Beschaffenheit des Geschwürsgrundes und seiner Umgebung, die derbe entzündliche Infiltration, welche nicht nur unter dem Einfluss des Mageninhaltes chemisch gereizt, sondern auch durch die peristaltische Bewegung mechanisch gezerrt werde. Die Geschwüre seien ausgezeichnet durch die entzündliche Binde-

1) Diese Beiträge Bd. 15. S. 351.
2) Mitteil. aus den Grenzgeb. f. Med. und Chir. Bd. 5. S. 821.
3) Arch. f. klin. Chir. Bd. 69. S. 704.
4) Grenzgebiete der Med. und Chir. 1901.
5) l. c. 6) l. c.

gewebswucherung und erzeugten bei längerer Dauer und allmählichem Wachstum fühlbare Tumoren von verschiedener Grösse. Sie zeichnen sich ferner aus durch eine oft Jahre lange, von Zeiten der Besserung unterbrochene Dauer, haben aber vermöge ihrer Grösse und Beschaffenheit wenig Neigung zur Heilung. Wenn wir unsere Krankenberichte auf solche Fälle durchsehen, so finden wir eine ganze Reihe, die sich hierher gruppieren lassen. Petersen und Machol[1]) u. a. vereinigen diese Krankheitsbilder unter dem Namen der „rebellischen Form des Magengeschwürs". Doch scheint mir die Bezeichnung Brenner's den Forderungen der Pathologie gerechter zu werden.

Zunächst wären drei Fälle hier heranzuziehen, die den ersten von Billroth[2]) Mikulicz[3]) und Hofmeister[4]) operierten Fällen gleichen und, wie diese, mit segmentärer Resektion des Geschwüres behandelt wurden. In allen drei Fällen handelte es sich um einen vorbereiteten Durchbruch der tiefen, kraterförmigen Ulcera gegen die vordere Bauchwand; zweimal wurde während der Ablösung des mit den Bauchdecken verwachsenen Magens unabsichtlich das Organ eröffnet; das Loch wurde zunächst provisorisch durch Tamponade bzw. Naht geschlossen, die freie Bauchhöhle durch Kompressen peinlichst abgeschützt und dann die Resektion der erkrankten Magenwand samt dem Ulcus vorgenommen.

Die Diagnose bot beim ersten dieser Fälle vor der Operation noch erhebliche Schwierigkeiten; es war der erste derartige Fall, der hier zur Operation kam.

Die 19j. Pat. (Fall 1) hatte seit etwa 2 Monaten Schmerzen unterhalb des linken Rippenbogens von verschiedener Intensität, ganz unabhängig von der Nahrungsaufnahme; Erbrechen war nie aufgetreten. Die objektive Untersuchung ergab in der linken Oberbauchgegend einen anscheinend den tiefen Partien der Bauchdecken angehörigen Tumor, der für ein Fibrom oder Fibrosarkom gehalten wurde. Bei dem Längsschnitt über dem Tumor, dem äusseren Drittel des Rectus entsprechend, zeigte sich die Muskulatur in ein derbes, schwartiges Gewebe umgewandelt, durch welches die Geschwulst vorgetäuscht war. Die vordere Magenwand war in markstückgrosser Ausdehnung mit diesen schwieligen Massen verwachsen. Mit zwei Bogenschnitten wurde die betreffende Stelle um-

1) l. c.

2) Arch. f. klin. Chir. Bd. 39. S. 805.

3) Ueber die Resultate von 103 Magenoperationen. Inaug.-Dissert. von H. Wagner. Breslau 1885.

4) l. c.

schnitten, die vordere Magenwand vorgezogen und in ca. 5 cm langer Ausdehnung die segmentäre Resektion der schwielig veränderten Magenwand vorgenommen. Es fand sich ein fast 10pfennigstückgrosses, tiefes, kraterförmiges, perforierendes Ulcus.

In den beiden anderen Fällen waren Magensymptome — Schmerzen im Anschluss an das Essen, Erbrechen, zum Teil von Blut — vorhanden, so dass in dem einen Fall (Nr. 2), in dem ein mit den Bauchdecken anscheinend verwachsener Tumor konstatiert wurde, die Diagnose in Analogie mit dem vorher beobachteten Falle gestellt werden konnte. Im 3. Fall war kein Tumor fühlbar; es wurde deshalb nur ein Ulcus ventriculi angenommen. In allen 3 Fällen fand sich die vordere Magenwand mit der Bauchmuskulatur verwachsen. Dementsprechend sass auch das Geschwür an der vorderen Wand.

Von besonderem Interesse war der zweite Fall.

Da das Ulcus hier eine zu grosse Ausdehnung hatte und weit auf die hintere Magenwand übergriff, so war eine totale Resektion desselben sehr schwierig, wenn nicht unmöglich. Man begnügte sich deshalb damit, die mit der Bauchwand verwachsene Schwiele der vorderen Magenwand zu resecieren. Das in der hinteren Magenwand liegende, 6—7 cm lange Ulcus war in eine fast 3 cm dicke Narbenmasse eingebettet; es wurde — stückweise noch im Narbengewebe — excidiert, der Defekt teils mit Knopf-, teils mit fortlaufender Naht geschlossen. Die vorhandene Pylorusstenose war sehr gering, so dass man glaubte, zur Abkürzung der Operation sich mit der Divulsion begnügen zu können. In diesem schwierigen Falle wurde von einem völligen Schluss der Bauchwunde abgesehen. Man hielt eine einfache Netzübernähung, wie sie Braun[1]) empfahl, für zu riskant und führte deshalb in den oberen Wundwinkel einen Jodoformgazestreifen ein, um den oberen Zipfel der Magennaht, da wo Narbe an Narbe genäht war, zu decken. Die Wunde schloss sich in ca. 14 Tagen. Die Pat. konnte „geheilt", d. h. beschwerdefrei entlassen werden. Sie kam jedoch nach 5/4 Jahren wieder und zwar mit den Erscheinungen einer Pylorusstenose, so dass jetzt doch noch die Gastroentero-Anastomose angelegt werden musste. Es stellte sich während dieser Operation übrigens heraus, dass wiederum — ein allerdings wesentlich kleineres — Ulcus der hinteren Magenwand vorhanden war. Leider ist den Aufzeichnungen nicht zu entnehmen, ob es seinen Sitz an der gleichen Stelle hatte wie das erste. Es ist wohl anzunehmen, dass es sich um das noch ungeheilte erste Geschwür handelte. Auch diesen Eingriff überstand die Pat.; sie nahm in den folgenden zwei Jahren um 27 Pfd. zu und ist heute durchaus beschwerdefrei.

1) Verhandlungen der deutsch. Gesellschaft f. Chir. 1897. I. S. 15.

Zu dieser Gruppe hätten wir des weiteren einen Fall zu zählen, bei dem sich die vordere Magenwand in der Gegend der kleinen Kurvatur mit den Bauchdecken flächenhaft verwachsen erwies (F. 19). Eine Ablösung des Tumors schien bei dem reducierten Zustand der Patientin gewagt, da ihr doch wahrscheinlich die segmentäre Resektion hätte folgen müssen. Zudem war die grosse Kurvatur so weit mobil, dass eine hintere Gastro-Enterostomie angelegt werden konnte. Da das Geschwür an der kleinen Kurvatur seinen Sitz hatte, war von dieser Operation mit einiger Bestimmtheit Erfolg zu erwarten.

Der fünfte Fall endlich (F. 50) scheint uns ganz besonders interessant zu sein.

Die Pat. war vor 1½ Jahren mit den Symptomen einer Magenaffektion erkrankt. ¾ Jahre später wurde die Pat. in der Klinik untersucht. Es fand sich ein „Magentumor", der für inoperabel gehalten wurde. Die Pat. ging dann wieder nach Hause, und dort trat spontan Besserung ein, bis sie wenige Tage vor der zweiten Aufnahme neuerdings erkrankte, diesmal mit sehr heftigen Gastralgien und starker Brechneigung. Bei der Operation fand sich ein thalergrosses Loch der hinteren Magenwand an der kleinen Kurvatur etwas näher der Cardia, durch das man in einen hinter dem Magen gelegenen Hohlraum mit höckeriger Wand, die Substanz des Pankreas gelangte. Da die Exstirpation infolge unlöslicher Verwachsungen nicht möglich erschien, der Pylorus durchgängig war, begnügte man sich mit der Lösung einiger Adhäsionen und schloss dann die Bauchwunde.

Diese 5 etwas ausführlicher wiedergegebenen Fälle haben alle das Charakteristische gemeinsam, dass neben den entzündlichen Erscheinungen noch grosse offene Ulcera vorhanden waren, die sämtlich auf dem Wege der Perforation und mit den Nachbarorganen stark verwachsen waren. 4 derselben sassen an der vorderen Magenwand und waren dementsprechend mit den Bauchdecken verwachsen; eines griff von der vorderen auf die hintere Wand über. und das letzte hatte seinen Sitz nur an der hinteren Wand und senkte sich in die Substanz des Pankreas ein.

Alle 5 Patienten waren — wie weitaus die meisten derartigen Fälle aus der Litteratur — weiblichen Geschlechts.

Die Diagnose war durchaus nicht immer leicht zu stellen, obwohl nur einmal kein Tumor oder eine Resistenz zu fühlen war. Man kann eben weder dem Alter noch dem Geschlecht der Patienten, weder der chemischen noch der motorischen Funktion des Magens allzu grosses Gewicht beilegen. Am einfachsten liegen die Verhält-

nisse noch, wenn ein mit der Bauchwand verwachsener Tumor zu konstatieren ist. Auch die Dauer des Leidens ist nicht ausschlaggebend; unter unseren Carcinomfällen konnten wir einige finden, deren Bild sehr gut hierher gepasst hätte. Wir glauben demnach, entgegen der Ansicht von Schwarz[1]), dass auch in der Zukunft einzelne dieser Fälle der Diagnostik noch recht erhebliche Schwierigkeiten bieten können.

Dagegen sind wir mit Schwarz einig, dass sie ein ausgezeichnetes Feld für erfolgreiche chirurgische Thätigkeit bieten. Trotz der grossen technischen Schwierigkeiten ist kein Patient dem Eingriff erlegen. Sehr interessant war es, den späteren Krankheitsverlauf bei diesen Patienten zu verfolgen. Von einer Patientin haben wir nichts mehr erfahren können. Eine Patientin, bei der die segmentäre Resektion (Nr. 3) ausgeführt wurde, kam vor wenigen Tagen neuerdings mit typischen Ulcuserscheinungen in die Klinik. Die Motilität des Magens war normal. Auf Leube'sche Ulcuskur Besserung. Die Patientin steht jetzt noch in ärztlicher Beobachtung. Wir haben damit neuerdings einen Beweis dafür gebracht, dass die segmentäre Resektion eines Magengeschwürs ebensowenig vor Recidiv schützt wie jede andere Magenoperation. Die Nachrichten der 3 übrigen Patienten lauten günstig. Sie sind sämtlich z. Z. beschwerdefrei. Allerdings war laut ärztlichen Berichtes die Patientin, bei der nur die Lösung einiger Pseudomembranen vorgenommen wurde, noch 3 Jahre lang von sehr heftigen Magenschmerzen gequält, so dass sie schwere Morphinistin wurde. Dann schwanden bei einer Entziehungskur plötzlich alle Beschwerden. Heute sieht sie blühend aus, ein Tumor in abdomine ist nicht mehr zu fühlen.

Die Wahl der Therapie ist häufig eine sehr schwere. In manchen Fällen wird einem die Entscheidung ja — wie schon Hofmeister[2]) hervorhebt — dadurch leicht gemacht, dass man den Magen beim Versuch der Ablösung von der vorderen Bauchwand unabsichtlich eröffnet. An einen einigermassen sicheren Verschluss der in schwieligem, unnachgiebigem Gewebe liegenden Perforation ist meistens nicht zu denken; die einfache Netzübernähung wird man hier nicht immer für ausreichend halten können; da wird man sich denn leicht zu segmentärer Resektion entschliessen. Welchen Hindernissen diese begegnen kann, haben wir oben an der Hand eines Falles gezeigt.

Was ist nun in jenen Fällen zu thun, in denen die Resektion

1) l. c. 2) l. c.

bei dem Körperzustand des Patienten oder aus technischen Rücksichten nicht angängig erscheint? Diejenigen Fälle, in welchen das Geschwür an der kleinen Kurvatur oder am Pylorus sitzt, werden sich, einige Beweglichkeit des Magens vorausgesetzt, am besten noch zur Gastroenterostomie eignen. Es sinkt dann nach den Beobachtungen von Chlumski, Kausch, Petersen u. A. die Hyperacidität des Magensaftes, die Stauung wird durch günstigere Abflussbedingungen beseitigt, und dadurch werden nicht nur die andauernden Schmerzen vermindert oder behoben, sondern dem Ulcus auch bessere Chancen zur Heilung geboten. Nur in dem einen der Fälle, in dem das Geschwür in die Substanz des Pankreas eingedrungen war, eine nennenswerte Pylorusstenose jedoch nicht bestand, glaubten wir uns mit der Lösung eines Teiles der hemmenden Verwachsungen begnügen zu sollen. Dass der Eingriff ein ungenügender war, hat der erwähnte weitere Verlauf bewiesen.

II. Nicht komplicierte Fälle.

a) Entzündliche Tumoren.

[Fall 22 bei Resectio pylori; Fall 18, 27, 29, 30, 36, 37, 39, 45, 48, 49, 53].

Es sind eigentlich auch jene derben „callösen" Tumoren Brenner's[1]), die ich unter dieser Gruppe bespreche, aber ich habe sie absichtlich von den vorhergehenden Affektionen getrennt und zu den „nicht komplicierten" Fällen gerechnet, weil dieselben der Behandlung nicht jene Schwierigkeiten entgegensetzen, welche die callösen penetrierenden Geschwüre bieten. Zunächst lässt sich schon in den meisten dieser Fälle kein eigentliches „Geschwür" mehr nachweisen. Es sind eben in der Heilung begriffene oder verheilte Schleimhautdefekte, und nicht das „Geschwür" ist das Charakteristische an ihnen, sondern einerseits die noch nicht zurückgebildeten Entzündungsvorgänge der tieferen Partien, also der Submucosa, Muscularis und Serosa, anderseits jene gewissermassen über das Ziel hinausschiessenden regenerativen Wucherungsvorgänge, weniger der epithelialen als besonders der bindegewebigen Elemente der Magenwand. Ich möchte sie als ein Uebergangsstadium zu den reinen Narbenstenosen betrachten. Es ist deshalb auch eine strenge Trennung dieser beiden Gruppen nicht gut möglich, und es mag sein, dass ein anderer manchen unserer Fälle, den ich noch als „entzündlichen

1) l. c.

Tumor" bezeichne, bereits den Narbenstenosen zurechnet. In der Mehrzahl der Fälle sitzt der Tumor am Pylorus und bietet infolge dessen klinisch oft ganz das gleiche Bild wie die einfache Narbenstenose. Aber doch lässt sich häufig ein gewisser Unterschied konstatieren; in unseren Fällen wenigstens war bei den narbigen Stenosen nur in sehr seltenen Fällen palpatorisch in abdomine etwas nachweisbar, gewöhnlich fehlte sogar jedes Gefühl der Resistenz, während in weit über der Hälfte der anderen Fälle zum mindesten eine solche, öfters aber auch eine deutlich palpable Geschwulst vorhanden war. Diesem Umstande ist es auch zuzuschreiben, dass die Diagnose recht häufig gegenüber dem Carcinom zweifelhaft ist. Wenn auch gewöhnlich freie Salzsäure vorhanden ist und Milchsäure fehlt, — bei den von uns beobachteten 14 Fällen von entzündlichen Pylorustumoren war 3mal keine freie HCl nachweisbar und 2mal Milchsäure (neben positiver freier Salzsäure) vorhanden —, so ist damit allein noch keine Diagnose gesichert. Es ist ja schon von den verschiedensten Autoren darauf hingewiesen worden, wie schwierig selbst bei der Autopsie in vivo oft die Diagnose zu stellen ist, und wie die gewiegtesten Diagnostiker getäuscht wurden, ja dass selbst der pathologische Anatom am Mikroskop mitunter seine liebe Not mit den Fällen hat. Ich habe bei Besprechung der Pylorusresektion jenen Fall beleuchtet, der auch uns eine Enttäuschung bereitete und später bei den Gastroenterostomien wegen des gleichen Leidens zwei andere zweifelhafte Diagnosen erwähnt. Dass man freilich nicht jeden Fall von fraglichem Carcinom, der nach der Gastroenterostomie noch $1^1/_2$ und 2 Jahren lebt, zu den gutartigen Erkrankungen herübernehmen darf, beweisen die zum Teil bereits erwähnten Beobachtungen von Wölfler, Rosenheim, Ewald, König, Alsberg u. A. Die Palliativoperation kann eben einen scheinbaren Stillstand im Wachstum eines Carcinoms bedingen. Nach den letzten Untersuchungen allerdings möchte ich die beiden letztgenannten Fälle doch zu den gutartigen zählen, da — abgesehen von dem vortrefflichen Allgemeinbefinden und der Gewichtszunahme — zur Zeit weder ein Tumor fühlbar ist, während vorher in dem einen der Fälle ein deutlicher Tumor der Pylorusgegend palpabel war, noch die chemischen Funktionen des Magens anormal sind, während vor der Operation beide Male nach Probefrühstück keine freie Salzsäure und Spuren von Milchsäure nachgewiesen worden waren (Gastroenterostomie bei Carcinom 48 und 42).

1) In der Gesamtstatistik sind sie den Carcinomen zugerechnet.

Bei 8 von unseren 12 Patienten war aus den angegebenen Gründen die Diagnose vor der Operation nicht klar. Auch die Anamnese, der Allgemeinzustand der Patienten, hatten hier keine Entscheidung bringen können. Gegen die Annahme eines malignen Tumors sprach in 3 Fällen nur der stark vermehrte Salzsäuregehalt des Magensaftes, in 2 Fällen war der Chemismus des Magens ganz normal, in zweien bestand Anacidität und in einem war Milchsäure vorhanden; in diesem letzteren Falle fanden sich auch lange Bacillen nach Ewald'schem Probefrühstück und ein walzenförmiger verschieblicher Tumor in der Pylorusgegend. Stutzig machten nur heftige kolikartige Schmerzanfälle, sonst wäre bei dem 47jährigen Patienten (F. 30) die Diagnose „Carcinom" vor der Operation gesichert gewesen. Bei der Operation fand sich der Magen stark erweitert, gut beweglich; am Pylorus ein besonders der vorderen Wand angehöriger grosser schwieliger Tumor, keinerlei Drüsenschwellungen, so dass Carcinom mit Wahrscheinlichkeit ausgeschlossen werden konnte. In ähnlicher Weise gelang es bei 6 weiteren Kranken, während der Operation zur Diagnose zu gelangen. Nur in 2 Fällen blieb dieselbe auch da noch zweifelhaft, einmal in dem besprochenen Fall, der zur cirkulären Resektion kam und dann im Fall 49 (Gastrolyse).

Die 40j. Frau[1]) litt seit 3 Jahren an Magenschmerzen und Erbrechen; seit 1/4 Jahr rasche Abmagerung. Bei der Untersuchung fand sich im Epigastrium ein Tumor von unbestimmter Begrenzung. Trotz sorgfältiger Diät war nur geringe Zunahme des Körpergewichts zu erzielen (G. R. Thierfelder). Die Diagnose schwankte zwischen Carcinom und Narbe nach Ulcus. Bei der Operation erwies sich der Pylorus sehr derb, kaum für den kleinen Finger durchgängig; die Verhärtung erstreckte sich an der kleinen Kurvatur bis nahe an die Cardia hin; im Netz eine Drüse. Ein bindegewebiger Strang, ca. 10 cm lang, war straff angespannt zwischen Magenfundus und der Gegend des Lig. hepatis. Carcinom kann auch jetzt noch nicht mit absoluter Sicherheit ausgeschlossen werden, eine Totalexstirpation der ausgedehnt verhärteten Magenpartie war aber nicht möglich. Es wurde deshalb die energische Dilatation des verengten Pylorus mit dem auf eingestülpter Magenwand eingeschobenen Finger (Loretta) vorgenommen und die Adhäsion durchtrennt. Die exstirpierte Drüse zeigte nichts von Carcinom. Die Folgen des Eingriffes, der a priori nicht allzu grosse Hoffnungen erwecken konnte, gestalteten sich erstaunlich günstig. Die Kranke erholte sich sichtlich, die Magenschmerzen waren verschwunden, Brechen trat nicht mehr auf, der Appetit hob sich,

1) S. A. aus Nr. 168 des Korr.-Bl. des allgem. Meklenbg. Aerztevereines.

feste Speisen wurden gut vertragen. Die aufs äusserste abgemagerte Pat. wurde kräftig und sah nach 1/2 Jahr bei einer Gewichtszunahme von 38 Pfd. blühend aus. Sie ist noch heute gesund und hat ein Körpergewicht von 203 Pfd., fast 8 Jahre nach der Operation.

Man kann aus dem Operationserfolge schliessen, dass kein Carcinom vorlag. Der Fall ist dadurch noch bemerkenswert, dass sich zur Behebung der Pylorusstenose die einfache Methode Loretta's hier vorzüglich bewährt hat.

Schwierigkeiten für die Diagnose bei der Operation waren natürlich auch dann gegeben, wenn grosse höckerige Pylorustumoren zum Vorschein kamen. Aber einerseits das Fehlen jeglicher regionären Drüsenschwellungen, und dann die chronisch entzündlichen Erscheinungen am Tumor sprechen hier für Ulcus; ausserdem lag gerade in diesen Fällen entweder eine typische Ulcusanamnese vor, oder es stützten die klinischen Symptome die Diagnose eines gutartigen Leidens. Mitunter fanden sich auf der Serosa des Magens und Dünndarms kleine weissliche Knötchen, die sehr an Carcinom erinnerten. Stellte sich aber dann bei genauerer Betrachtung heraus, dass man die Gebilde nicht als maligne Tumoren, sondern wohl als Reste peritonitischer Schübe ansehen musste, so konnte man von der radikalen Beseitigung des Tumors absehen.

In einem anderen Falle wurde nur die Gastrolyse und Divulsion des Pylorus vorgenommen (F. 53). Anscheinend ist jedoch in diesem Falle der Eingriff nicht dauernd von Erfolg gewesen; denn die Patientin verstarb innerhalb weniger Monate zu Hause, ohne dass allerdings die Todesursache festgestellt werden konnte.

In allen übrigen Fällen wurde die hintere Gastro-Enterostomie ausgeführt. Der Sitz des Tumors war nämlich in fast allen Fällen am Pylorus selbst, mehrmals griff er noch auf einen Teil des Magens, besonders der kleinen Kurvatur über. Nur in einem Falle hatte die callöse Infiltration fast die ganze kleine Kurvatur mit Ausnahme des Pylorus eingenommen; das ist auch der einzige Fall, in welchem noch ausserdem ein offenes Ulcus nachgewiesen werden konnte und zwar an der hinteren Magenwand (F. 48). Im Falle 27 konnte aus einer strahligen Narbe der vorderen Magenwand geschlossen werden, dass ausser der Pylorusaffektion bereits andere Ulcusschübe bestanden haben mussten, die Patientin hatte auch seit 5 Jahren fast ununterbrochen Magenbeschwerden.

Die augenblicklichen Resultate der Operation waren nicht ganz so günstig wie die der vorigen Gruppe; 2 Patienten sind dem

Eingriff erlegen; einmal der Mann, bei dem die cirkuläre Resektion vorgenommen wurde und dann F. 48. Hier fand sich bei der Autopsie die Naht intakt. Der Patient war den Folgen einer nachträglichen Perforation des Ulcus erlegen; man konstatierte nämlich an der hinteren Wand des Pylorus, auf die vordere eben übergreifend, die Narbe eines fast vollkommen ausgeheilten markstückgrossen Geschwürs mit wallartigen derben Rändern, welche mit dem die Unterlage bildenden Pankreaskopf fast verwachsen war. Nur an einer an der vorderen Wand gelegenen Stelle war der Rand des Geschwürs durch eine kleine Perforationsöffnung von der Unterlage abgehoben und von hier aus Mageninhalt in die freie Bauchhöhle geflossen.

Die Dauererfolge sind als ausserordentlich gute zu bezeichnen. Von den geheilt entlassenen Patienten sind bei 9 keinerlei Magenbeschwerden in der Folge mehr aufgetreten. Die Mehrzahl verrichtet selbst schwere Arbeiten anstandslos wieder bei ausgezeichnetem körperlichem Befinden. Nur 1 Patient schrieb, er fühle sich noch etwas schwach in den Muskeln bei vorzüglichem Funktionieren des Verdauungsapparates. Eine Patientin soll, wie erwähnt, zu Hause verstorben sein, ohne dass wir leider die Todesursache eruieren konnten, von einer weiteren empfingen wir keine Nachrichten.

b) Narbenstenosen.

[F. 4, 6, 7, 8, 9, 11, 12, 13, 14, 17, 20, 23, 25, 26, 35.]

„Die Ursache aller Störungen der Magenleidenden, sowohl bei Uebermass als bei Mangel an Salzsäure, ist die Aufstauung", sagen Carle und Fantino[1]), und suchen diese Ursachen, abgesehen von bösartigen Geschwülsten, Verstopfung durch Steine und Druck durch Tumoren der Nachbarschaft

1) in echten fibrösen Stenosen des Pylorus,

2) im Pylorospasmus,

3) in atonischen Zuständen der Muskulatur.

Wir gehen weiter wie diese Autoren, und beschuldigen auch noch andere Vorgänge — ich nenne nur die Bildung strangförmiger Adhäsionen — Störungen zu veranlassen. Dass aber für eine grosse Zahl von Kranken Carle's und Fantino's Ursachen zutreffen, haben wir aus unserem, wenn auch nicht sehr grossen Material, ersehen können. Zu allen drei Gruppen können wir mehrere Beispiele anführen.

In 15 von unseren noch nicht an anderer Stelle besprochenen

1) Arch. f. klin. Chir. Bd. 56. S. 4.

Fällen waren Narbenstenosen Ursache zur Operation; ich habe mich bereits früher dahin ausgesprochen, dass eine ganz strenge Trennung der Narbenstenosen von den entzündlichen wegen der Uebergangsformen nicht möglich ist. In allen unseren Fällen sind, meist vor 10 und mehr Jahren, Ulcussymptome vorangegangen, doch bestanden zur Zeit nur selten noch die typischen Erscheinungen eines frischen Geschwüres. Blut wurde nur ein einzigesmal (F. 26) im ausgeheberten Magensaft nach Probefrühstück mikroskopisch gefunden, obwohl sich vorher im Erbrochenen nichts von Blut nachweisen liess. Ich glaube jedoch nicht, dass man diesen Befund für das Vorhandensein eines frischen Ulcus anzusehen hat, sondern eher, dass das Blut von Würgbewegungen aus dem Rachen oder Oesophagus, vielleicht auch aus dem Magen (aspiriertes Schleimhautstückchen) stammt. In allen Fällen waren die Symptome der Pylorusstenose das Hervorstechendste; das Erbrechen voluminöser Massen in den Abendstunden stand im Vordergrunde der Erscheinungen. Unter diese Fälle sind auch die meisten von den früher erwähnten zu rubricieren, in denen statt der Schmerzen mehr das Gefühl der Schwere und Völle im Leib vorhanden war. Durch das Erbrechen erfolgte dann sichtliche Erleichterung. Nur in dem unten noch eingehender besprochenen Fall von Sanduhrmagen und Pylorospasmus war an der hinteren Magenwand eine 2 markstückgrosse Einsenkung, von der es nicht ganz sicher schien, ob sie von einem Ulcus oder einer Ulcusnarbe herrührte. Blut war im ausgeheberten Magensaft nicht nachgewiesen. Ausserdem fand sich noch im Fall 8 neben der narbigen Stenose des Pylorus hoch oben an der kleinen Kurvatur ein 5 markstückgrosses Ulcus. Und endlich war im Fall 23 neben einer ca. 4 cm langen narbigen Partie am Pylorus noch ein derbes Ulcus an der Vorderseite des Pförtners zu fühlen.

Bezüglich des Chemismus des Magens herrschte die gleiche Unregelmässigkeit wie in anderen Gruppen; etwa $^2/_3$ der Fälle enthielten freie HCl im Magensaft; zweimal konnte weder Milchsäure noch Salzsäure gefunden werden, einmal waren lange Bazillen — bei Fehlen von Milchsäure — vorhanden.

Ein hierhergehöriger Fall, d. h. ein Fall mit Narbenstenose des Pylorus, ist wegen der Komplikation mehrfacher kleiner Blutungen an anderer Stelle aufgeführt (F. 5) und deshalb hier nicht mitgezählt. Das Gleiche gilt von dem Fall von Sanduhrmagen mit gleichzeitiger Pylorusstenose, bei dem Gastroplastik und Pyloroplastik vorgenommen wurde (F. 10). Endlich wäre der andere Fall von „Sand-

uhrmagen" hierherzuziehen, dessen bei den Adhäsionen Erwähnung gethan ist (pag. 450), da es sich um keinen eigentlichen Sanduhrmagen handelte sondern um die Vortäuschung eines solchen durch einen von der Leber zur grossen Kurvatur ziehenden fibrösen Strang.

Dagegen sind ausser den 11 unserer narbigen Pylorusstenosen noch 3 nicht durch Pylorusverengerung komplicierte Fälle von Sanduhrmagen zu erwähnen. Diagnostische Schwierigkeiten bot besonders einer von diesen.

Eine 64j. Frau hatte seit vielen Jahren an Intensität wechselnde Schmerzen in der Magengegend, die in den letzten Monaten kolikartigen Charakter annahmen, so dass sie geradezu unerträglich wurden, und die Pat. dadurch sehr herunterkam. Die Untersuchung ergab normale chemische Verhältnisse des Magens, bei der Untersuchung in Narkose fand sich in der Magengegend zwischen Nabel und linkem Rippenbogen ein kleinfaustgrosser, flacher, schlecht abgrenzbarer Tumor. Die klinische Diagnose schwankte zwischen Perigastritis, Magencarcinom und Nierentumor. Bei der Operation fand sich der Pylorus krampfartig verengt, jedoch nichts von einem Tumor oder einer Narbenstenose an demselben. Dagegen war der Magen etwas cardiawärts stark sanduhrförmig eingeschnürt; oberhalb und unterhalb der Einschnürung Verwachsungen und diffuse Infiltration; die stenosierte Partie selbst war kaum für einen Finger durchgängig. Da die Gastroanastomose nicht möglich war, so wurde nach Durchtrennung der Verwachsungen und stumpfer Dehnung des Pylorus (Loretta) zu einem 6—7 cm langen Längsschnitt über der Einschnürungsstelle und querer Vereinigung durch Etagennaht geschritten. Als die Operation fertig war, erwies sich bei der Nachprüfung die so geschaffene Erweiterung als noch nicht genügend. Es wurde deshalb von der Mitte der Naht nochmals je ein ca. 2 cm langer Längsschnitt cardia- und pyloruswärts geführt und wieder quer vereinigt. Nach vier Wochen konnte der Pat. feste Kost gut vertragen und hatte spontan keine, bei starkem Druck leichte Schmerzen. Die perigastritische Infiltration war mindestens um $^2/_3$ kleiner als vor der Operation.

In den beiden anderen Fällen von Sanduhrmagen lag die Einschnürung einmal 7 cm cardiawärts von dem normal weiten Pylorus und war so hochgradig, dass man eben die Kuppe des kleinen Fingers in die Stenose legen konnte. Der zwischen Pylorus und Stenose gelegene Teil des Magens war gerade vom Kaliber eines Dünndarms.

Bei diesen 15 ziemlich gleichartigen Fällen — sie mögen sich höchstens in dem Grade der Dilatatio ventriculi unterschieden haben — wurden die mannigfachsten Eingriffe vorgenommen. In der ersten

Zeit war, wenn technisch möglich, die Pyloroplastik die beliebteste Operation. Als sich aber später dann zeigte, dass sich nicht alle technisch möglichen Fälle zu dieser Methode eignen, nämlich diejenigen nicht, bei welchen eine Gastrektasie höheren Grades und Schwäche der Magenmuskulatur bestand, da wurde die Pyloroplastik nur noch in selteneren Fällen, die besonders günstig für sie lagen, angewandt. Im ganzen ist sie bei den Narbenstenosen 5 mal angelegt worden; einmal trat schon 5 Wochen nach der Operation das Recidiv ein, dem der Patient später erlegen ist, da ein weiterer Eingriff nicht vorgenommen werden konnte. Im anderen Falle (F. 9) handelte es sich um eine starke Dilatatio ventriculi. Der Pylorus war stark stenosiert. Der Magen stark gekrümmt, so dass Pylorus und Cardiateil einander genähert waren. Man würde heute in solchen Fällen wohl nur die Gastro-Enterostomie anlegen. Die Operation war übrigens dadurch erschwert, dass bei der Naht sich die Schleimhaut zum Teil ablöste. Obwohl sich die Patientin bei der Entlassung subjektiv durchaus wohl fühlte, nicht mehr erbrach, guten Appetit und geregelte Stuhlverhältnisse hatte, erwies sich die motorische Funktion des Magens zunächst doch als erheblich verlangsamt. Doch ist die Patientin heute, $4^1/_2$ Jahre nach der Operation, durchaus beschwerdefrei und hat um 19 Pfd. zugenommen. In den drei übrigen Fällen wurden mit der Pyloroplastik momentan gute Resultate erzielt. Leider sind die jetzt an die Patienten gesandten Briefe bei zweien unbestellbar geblieben. Beim dritten sind die Magenfunktionen gut.

Zweimal — in den Fällen von Sanduhrmagen ohne narbige Pylorusstenose — kam die Gastroplastik zur Anwendung; einmal wurde — wegen Pylorospasmus — die Divulsion hinzugefügt. Obwohl die Divulsion heute — mit Recht — wegen ihrer Gefährlichkeit und der schlechten Resultate, die sie gezeitigt, nicht mehr gerne angewandt wird, dürfte der vorliegende eine jener Ausnahmen sein, in welchen sie noch eine gewisse Berechtigung hat. Ein Geschwür war am Pylorus sicher nicht vorhanden; ebenso fehlten narbige Zusammenziehungen, deren dumpfe Dehnung zu Zerreissungen und Blutungen hätte Veranlassung geben können. Eine andere Frage ist freilich die, ob der Dauererfolg der Divulsion beim Pylorospasmus nicht ebenso unvollkommen ist wie bei den anderen Veränderungen. Aus unserem Falle können wir keine Schlüsse ziehen, weil wir keinen Bericht über den weiteren Verlauf der Operation erlangen konnten.

Ein Fall, der einzige unter allen unseren Gastro-Enterostomien,

schien sich zur Gastro-Duodenostomie zu eignen; der Magen war sehr stark dilatiert, der kaum für einen Federkiel durchgängige Pylorusteil des Magens hatte eine stark aufsteigende Richtung, während die Pars superior duodeni ziemlich senkrecht verlief, so dass eine Adaptierung beider Darmteile möglich war. Leider kam der Patient 2 Tage nach der Operation unter den Erscheinungen schweren Collapses ad exitum. Die Obduktion ergab normale Wundverhältnisse und eine mässig ausgebreitete Tuberkulose der rechten Lunge. Es ist der einzige Verlust, den wir in dieser Gruppe zu beklagen hatten.

Komplikationen boten noch die beiden vorderen Gastro-Enterostomien, die ausgeführt wurden. In beiden stellten sich mehrere Tage (einmal 8 Tage) nach der Operation Regurgitationssymptome ein, so dass die Relaparotomie vorgenommen werden musste. Einmal wurde die zuführende Schlinge nach Abtrennung vom Magen seitlich ins Duodenum implantiert und das anderemal eine weite Enteroanastomose nach v. Frey angelegt, gleichfalls nach Abtrennung der zuführenden Schlinge vom Magen. Beide Patienten genasen. Die 5 Gastro-Enterostomosen nach v. Hacker verliefen ohne Zwischenfall.

Um nochmals kurz die Erfolge der 15 Operationen zusammenzufassen: Es wurden ausgeführt wegen Narbenstenosen am Magen:

5 Pyloroplastiken; davon ein sicheres Recidiv gestorben, 2 mal fernerer Verlauf unbekannt, 2 mal guter Erfolg (nach $5^1/_2$ und $4^1/_2$ Jahren).

2 Gastroplastiken, eine kombiniert mit Loretta; von dieser fernerer Verlauf unbekannt, die andere noch heute beschwerdefrei (nach 5 Jahren).

8 Gastro-Enterostomien, davon 1 mal Tod nach 3 Tagen (Collaps, Lungentuberkulose), von zweien Verlauf unbekannt, bei dreien Dauerheilung; bei einem Verdacht auf Ulcus-Recidiv (F. 26).

c) Offene Ulcera.
(Fall 21, 32, 41).

Eine ganze Anzahl gutartiger Magenaffektionen, in denen bei der Operation ein offenes Ulcus nachgewiesen werden konnte, haben wir an anderen Stellen besprochen. So ist der 7 „blutenden", der 5 „penetrierenden" Ulcera gedacht, bei den entzündlichen Tumoren, bei den Narbenstenosen sind ein bezw. drei Fälle erwähnt. So hätten wir an dieser Stelle nur noch 3 Fälle unterzubringen, in denen das Geschwür, wenn nicht der einzige, so doch der Haupt-

grund für die Ausführung einer Operation war. Es soll dabei aber ausdrücklich betont werden, dass alle 3 Fälle vorher lange Zeit in sachgemässer interner Behandlung standen und erst nach langen vergeblichen Ulcuskuren der chirurgischen Klinik überwiesen wurden.

Am weitesten haben wohl die französischen und italienischen Chirurgen die operative Therapie auf Fälle von gutartigen Magenaffektionen ausgedehnt. Mit Recht wird von deutschen Autoren (v. Mikulicz, Körte und vielen Anderen) davor gewarnt, die günstigen Erfolge operativer Eingriffe stets auf diese selbst zu schieben. Es ist gerade in diesen Fällen ausserordentlich schwer, zwischen dem „post hoc" und dem „propter hoc" die richtige Grenze zu ziehen. Wer in allen Fällen von Magenaffektionen, in welchen die interne Therapie erfolglos ist, gleich mit dem Messer bei der Hand ist, um die Gastroenterostomie anzulegen, der wird nicht nur manchen unnötigen Misserfolg erleben, sondern — und das ist das Schlimmere — seine Patienten mitunter mehr schädigen als ihnen nützen. Ich schicke diese unsere Ansicht voraus, ehe ich zu den erwähnten Fällen übergehe.

Die 3 Patienten waren gegenüber den bisher besprochenen noch nicht sehr lange krank; 2—$2^1/_2$ Jahre vor ihrer Aufnahme waren die ersten Symptome eines Magenleidens beobachtet worden, stets zunächst geringfügige und etwas unbestimmte Beschwerden, verschlimmerten sich diese ganz allmählich immer mehr, so dass der Allgemeinzustand der Patienten nach und nach ein ausserordentlich schlechter wurde. 2mal wurden wiederholt Blutstühle konstatiert, während Erbrechen blutiger Massen nie zur Beobachtung kam. Die Leute standen hoch in den mittleren Jahren, zwei waren Männer, eine ein älteres Fräulein. Alle drängten zur Operation, da ihnen ihr Zustand unerträglich geworden war. Bei einem waren während des Aufenthaltes in der Klinik noch wiederholt Blutstühle vorhanden, bei zweien liess sich eine mässige Gastrektasie und ziemlich erhebliche Retention nachweisen. Der Salzsäuregehalt war 1mal stark vermehrt, ein anderesmal war weder freie Salzsäure noch Milchsäure vorhanden, beim dritten Patienten wurde der Magen bei zweimaligen Versuchen leer gefunden. Die Diagnose lautete 2mal Ulcus ventriculi und Gastrektasie, 1mal wurde ein Ulcus duodeni für wahrscheinlicher gehalten, weil wiederholt durch den Arzt Blutstühle festgestellt waren, der Patient jedoch während seines ganzen Krankenlagers kein einziges Mal erbrochen hatte. In allen Fällen musste jedoch hinter die Diagnose ein Fragezeichen gesetzt werden.

Die interne Therapie, welche in einem Falle durch einen hervorragenden Kliniker, in den beiden anderen durch anerkannt tüchtige Aerzte geleitet wurde, hatte keinen Erfolg gebracht. Damit war die Berechtigung zu einem Probeschnitt gegeben. Fand sich dann am Magen bezw. Duodenum etwas Krankhaftes, so konnten weitere Entschlüsse bezüglich operativen Vorgehens gefasst werden. Thatsächlich lagen denn auch stets Veränderungen vor, welche einen weiteren Eingriff rechtfertigten. Zunächst fanden sich 2mal ausgedehnte perigastritische Verwachsungen, welche auf das Vorhandensein anderer pathologischer Zustände hindeuten konnten. In diesen beiden Fällen bestand ausserdem, wie erwähnt, eine deutliche Magenerweiterung. Diese beiden Umstände allein hätten die Indikation zur Gastroenterostomie noch nicht geben dürfen; sie wurde vielmehr durch den Nachweis eines Geschwürs geschaffen, das beide Male in der Nähe des Pylorus an der kleinen Kurvatur bezw. hinteren Wand sass, ohne jedoch zu stenosieren und ohne dass — wenigstens während der Operation und in Narkose — spastische Zustände vorhanden waren. Da aber einerseits die interne Therapie bereits seit 2 Jahren vergeblich eingeleitet war, anderseits durch viele Beispiele erhärtet ist, dass durch die Anlegung einer Magendünndarmfistel günstigere Bedingungen für die Heilung solcher chronischer Ulcera gebracht werden, so wurde die hintere Gastroenterostomie ausgeführt. In dem dritten Fall, in dem keine perigastritischen Adhäsionen vorhanden waren, wurde neben einem Geschwür in der Pars pylorica des Magens noch ein zweites mehr cardiawärts an der hinteren Wand gefunden. Auch hier fehlte jede Stenose. Die Operation war die gleiche wie in den beiden vorigen Fällen, da die Geschwüre stets in der Nähe des Pylorus sassen, und damit die einfachere Pyloroplastik nicht auszuführen war.

Auffallend ist, dass bei allen 3 Patienten trotz der Nähe des Geschwüres am Pylorus bei der Operation nichts von reflektorischem Pyloruskrampf zu merken war. Es sind allerdings die Mitteilungen über die Beobachtung dieses Zustandes bei der Operation äusserst spärlich, aber dennoch hätte man in unseren Fällen erwarten müssen, von Pylorospasmus etwas zu sehen, um so mehr, als das Erbrechen geradezu darauf hinwies. Immerhin muss man bedenken, dass die Beobachtung des Pylorusringes verhältnismässig nur recht kurze Zeit während eines solchen Eingriffes möglich ist, dass ausserdem die Leere des Magens und das Fehlen von grösseren Salzsäuremengen zur Zeit der Operation zur Auslösung des Krampfzustandes

weniger geeignet ist als eben die Zeiten nach der Nahrungsaufnahme. Es ist somit durchaus wahrscheinlich, dass in unseren Fällen zu anderen Zeiten spastische Vorgänge hätten beobachtet werden können. Zudem war in einem Falle überhaupt die sonst ziemlich regelmässig beim Ulcus vorausgesetzte Hyperacidität nicht vorhanden, vielmehr bestand statt dessen sogar Hypochlorhydrie. Im dritten Falle, in dem niemals Erbrechen aufgetreten war — trotz deutlicher Ulcuszeichen (Blutstühlen) — waren offenbar stets günstige Abflussbedingungen da.

Die Heilung der Kranken nach der Operation verlief nicht immer ganz ungestört; in einem der Fälle (auffallenderweise gerade bei dem weiblichen Individuum) stellte sich eine 8 Tage währende postoperative Retentio urinae ein, so dass mehrfach katheterisiert werden musste. Bei einem anderen Kranken, der 10 Jahre vorher bereits 1mal eine schwere Lungenentzündung durchgemacht zu haben angab, kam es — bei fehlenden bronchitischen Erscheinungen vor der Operation — zu einer schweren Lungengangrän, die den Patienten fast das Leben gekostet hätte. Es wurde die Pneumotomie und Resektion eines apfelgrossen Gangränherdes des linken Unterlappens vorgenommen, wonach langsame Erholung und, wie in den anderen Fällen, völlige Genesung eintrat.

Bei keinem der Patienten hat sich in der Zwischenzeit ein Recidiv des Ulcus eingestellt, vielmehr befinden sie sich heute, $2^1/_2$, 1 und $^3/_4$ Jahre p. op., beschwerdefrei, soweit die Magenerkrankung in Betracht kommt.

Fassen wir hier nochmals zusammen, was wir bei unseren 62 operativen Eingriffen an o f f e n e n Geschwüren konstatieren konnten. Im ganzen waren es 18 Ulcera, die entweder durch Inspektion oder durch Palpation nachgewiesen werden konnten. Wir müssen annehmen, dass uns vielleicht noch einmal soviel entgangen sind; denn es ist allgemein bekannt, dass das Auffinden der Geschwüre, selbst bei geöffnetem Magen, durchaus nicht immer gelingt, namentlich, wenn diese sich hinter callösen Tumoren verbergen. Tatsächlich ist ja bei unseren 15 „entzündlichen Tumoren" nur einmal ein Geschwür aufgefunden worden. Ausserdem hat die Autopsie zweier Fälle noch Ulcera aufgedeckt, die bei der Operation nicht gefühlt worden waren, endlich ist bei den 6 Fällen von Haematemesis, in denen kein Ulcus gefunden wurde, das Dasein eines solchen trotzdem sicher gestellt.

$^2/_3$ aller Ulcera sassen in der Pylorusgegend, sei es am Pylorus

selbst oder an der Pars pylorica oder der Hinterwand des Corpus, und zwar ist die kleine Kurvatur die bevorzugte gewesen. An der vorderen Magenwand in der Nähe der kleinen Kurvatur war der Sitz von 4 Geschwüren. Von den übrigen ist z. T. nicht angegeben, wo sie gesessen haben, z. T. lagen sie an der grossen Kurvatur und dem übrigen Magen.

Zweimal wurden bei der Autopsie vorher ihrem Sitz nach unbekannte Ulcera entdeckt; einmal mehrfache — an der Pars pylorica und der Grenze zwischen Oesophagus und Cardia — das anderemal im Duodenum. Abgesehen davon sind nur ein einziges Mal mehrfache Geschwüre bei ein und derselben Person gefunden worden; beide lagen in der Pars pylorica.

d) Atonie (3 Fälle).
[Fall 28, 40, 42.]

Die Magenatonie ist ein erst in neuerer Zeit beobachtetes Krankheitsbild. Man versteht darunter eine durch Schwäche der Magenmuskulatur bedingte Behinderung der Entleerung des Magens. Die Aetiologie des Leidens ist noch nicht genau bekannt; u. a. werden vor allem Operationen an den Gallenwegen und Narkosen überhaupt an dem Zustandekommen der Magenatonie beschuldigt. Albrecht[1]) und Stieda[2]) bringen eine Kasuistik von im ganzen 37 Fällen dieser noch selten beschriebenen Affektion. Seitdem sind weitere aufklärende Arbeiten erschienen, die, wie z. B. Kausch[3]), Rückenmarksläsionen als Ursache der akuten Magendilatation nachweisen. Verdauungsstörungen nach akuten und chronischen Infektionskrankheiten, reichliche Mahlzeiten, Traumen etc. wurden ebenfalls als ätiologische Momente angesehen.

Neben dieser akuten gibt es mehr chronische Formen der Atonie, deren Ursachen noch dunkler sind.

Ueber einen interessanten, wohl hierhergehörigen Fall, möchte ich noch berichten. (Fall 42.)

Irgend welche im vorangegangenen erwähnten Ursachen haben wir trotz eingehenden Nachforschens bei diesem Patienten nicht finden können. Auch die Annahme, dass es sich um hysterisches Erbrechen etwa handeln konnte, erscheint mir ausgeschlossen. Der Patient hatte bis zum akuten Beginn seines Leidens tagtäglich

1) Virchow's Archiv Bd. 156.
2) Deutsche Zeitschr. f. Chir. Bd. 56.
3) Mitteil. aus den Grenzgeb. der Med. und Chir. 1901. Bd. 7.

Dienst gethan. Er machte nach der Schilderung seiner Angehörigen, seiner Kameraden, auch nichts weniger als den Eindruck eines Neurasthenikers.

Diesem relativ akuten Fall von primärer idiopathischer (?) Magendilatation reihen sich zwei mehr chronische an. Bei einem waren vor Jahren typische Ulcussymptome vorangegangen, bei den anderen Patienten schienen Gallensteinleiden mit im Spiel sein zu können. Stets wurde deshalb an primäre Pylorusstenosen, sei es durch Narben oder durch Adhäsionen, gedacht, und die ante operationem nachgewiesene Dilatation wurde für eine Folgeerscheinung gehalten. Auffallend war allerdings, dass bei der erstgenannten Frau im nüchternen Magen keine Retention beobachtet wurde; des ferneren fiel bei ihr auf, dass der Magen sich ganz ausserordentlich rasch und stark durch Aufblasen erweiterte. Da die Kranken bereits seit Jahren vergeblich intern behandelt worden waren, drängten sie sehr zur Operation, die auch ohne weiteres vorgenommen wurde, da man das Vorhandensein einer Pylorus-Stenose für wahrscheinlich gehalten hatte. In beiden Fällen fanden sich jedoch bei der Operation weder Verwachsungen, noch ein Ulcus, noch eine Pylorusstenose. Ein grosser, schlaffer Magen mit auffallend dünnen, hyperämischen Wandungen war das einzige Abnorme, was sich nachweisen liess. Was sollte geschehen? Sollte man die Bauchwunde einfach schliessen und die Frauen ihrem Schicksal überlassen? Bestand nicht doch einige Hoffnung, durch eine am Fundus nahe der grossen Kurvatur angelegte Fistel die Abflussverhältnisse des Magens günstiger zu gestalten, und dadurch die vom Magen zu leistende Arbeit einigermassen zu erleichtern? Die Entscheidung war nicht leicht; die Gastroenterostomie ist immerhin ein Eingriff, der noch dann und wann ein Opfer fordert. Die Gastroplicatio ist zwar ungefährlicher, aber da wir, besonders in dem einen Fall, doch nicht ganz sicher waren, ob nicht ein Ulcus vorliege, so haben wir den schwereren Eingriff vorgezogen. Eine eventuelle Ausschaltung des Geschwürs durch „Extrafaltenbildung", wie sie Bircher[1]) bei der Gastroplicatio vorschlägt, wäre bei dem unbekannten Sitz des Ulcus nicht auszuführen gewesen.

Die Heilung verlief in jedem Falle glatt. Die Dauererfolge waren jedoch nicht so günstig; der eine der Patienten ist, wie erwähnt, seinem malignen Tumor inzwischen erlegen. Die erste der Operierten (Fall 28) ist dauernd von Beschwerden geplagt, Be-

1) Korr.-Bl. f. Schweizer Aerzte. 24. Jahrg. 1894.

schwerden, die zwar den Verdacht erwecken, dass es sich hier um hysterische Zustände handeln könnte, die aber eben doch durch die Operation nicht erfolgreich und dauernd haben bekämpft werden können. Nur bei dem dritten Fall (Nr. 40) scheint der Erfolg ein günstiger gewesen zu sein. Die Patientin sieht in ganz kurzer Zeit einer Niederkunft entgegen und hat in ihrem letzten Bericht keine Klagen über irgendwelche Magenbeschwerden gebracht.

Ich glaube, dass man trotz dieser Erfahrungen auch in Zukunft, wenn die interne Therapie gänzlich im Stiche lässt — die gerade bei atonischen Zuständen ausgiebig anwendbar ist —, dass man dann sich doch auch in Zukunft zu einem operativen Versuch wird entschliessen müssen. Es fragt sich nur, ob dieser Eingriff nach wie vor die Gastroenterostomie bleiben soll. In den Fällen, in welchen eine erhebliche Magenerweiterung besteht, werden durch die Fistelöffnung freilich günstigere Bedingungen geschaffen. Anders steht es bei den ohne solche Dilatation einhergehenden Fällen. Es wäre in Erwägung zu ziehen, ob nicht durch zeitweilige Ausschaltung des Magens mittelst der Jejunostomie eine langsame Erholung der Magenmuskulatur zu erzielen wäre.

Beziehungen zwischen Magen- und Gallenblasenaffektionen konnten wir unter unseren Fällen nicht sehr häufig konstatieren; zweimal wurden typische Cholelithiasis-Anamnesen gegeben, wo jedoch die Anfälle bereits Jahre zurücklagen. In beiden Fällen wurde nichts Abnormes an der Gallenblase gefunden ausser einmal leichte Adhäsionen zwischen dieser und dem Pylorus. Einmal sind, wie bereits besprochen, bei einem Ulcusfall Gallensteine entfernt worden, ohne dass hier jedoch anamnestisch vor oder nach der Operation etwas Auffälliges zur Beobachtung gekommen wäre. In einer demnächst aus der Klinik erscheinenden Arbeit über die Operationen von Herrn Geheimrat Garrè an den Gallenwegen werden diese Punkte weiter zur Besprechung gelangen.

Zusammenfassung.

Es kamen demnach in der genannten Zeit zur Beobachtung

1. Fälle von Magencarcinom.

Nicht operiert 50[1]) Fälle

1) Eingehende Krankenberichte sind von diesen ebenso wie von den Probelaparotomien und Jejunostomien wegen des ohnehin zu grossen Umfanges der Arbeit nicht gegeben; viel grösser ist natürlich diese Zahl, wenn die ambula-

Operiert	109	Fälle, davon	†	28	= 25,7%
Probelaparotomie	14	„ „	†	0	= 0 %
Pylorektomie	26	„ „	†	6	= 26,9%
Gastroenterostomie	55	„ „	†	19	= 34,5%
davon antecolica	29	„ „	†	10	= 34,5%
„ retrocolica post.	26	„ „	†	9	= 34,6%
Jejunostomie	14	„ „	†	3	= 21,4%

2. Operationen bei gutartigen Magenaffektionen.

Nicht operiert	ca. 30[1])	Fälle			
Operationen (an 57 Personen)	63	Fälle, davon	†	6	= 9,5%
Probelaparotomie	1	„ „	†	0	
Pylorektomie	1	„ „	†	1	
Segmentäre bezw. sektoräre Resektion	3	„ „	†	0	
Gastroenterostomie	36	„ „	†	4	= 11,1%
davon antecolica	3	„ „	†	0	
„ retrocolica	32	„ „	†	3	
„ Gastroduodenostomie	1	„ „	†	1	
Gastroplastik	3	„ „	†	0	
Pyloroplastik	7	„ „	†	0	
Gastrolysis	6	„ „	†	0	
Divulsion	4	„ „	†	0	
Jejunostomie	2	„ „	†	1	= 50 %

torisch zur Beobachtung gekommenen Patienten hinzugefügt werden, bei denen schon die erste Untersuchung die Aussichtslosigkeit jeden Eingriffes erwies. Es würden dann weit über 100 Fälle gezählt werden.

1) Diese wurden meist den inneren Kliniken zu Rostock bezw. Königsberg überwiesen.

Nr.	Klinik	Autor	Jahr der Veröffentlichung	Carcinom (Sarkom)												Res. pyl.		
				Res. pylor.			Gastro-enterost.			Jejuno-stom.			Probe-lap.					
				Zahl der Fälle	†	Mort. in %	Z. d. F.	†	M. i. %	Z. d. F.	†	M. i. %	Z. d. F.	†	M i. %	Z. d. F.	†	M. i. %
1	Billroth	v. Eiselsberg	1889	26	15	58[1])	17	10	59							11[2])	6	55
2		Billroth	1891	29	15	52										12[2])	7	59
3		Hacker	1895	42	19	46	51	25	50							12[2])	7	59
4	Carle	Carle und Fantino	1898	14	3	22	24	9	38				10	0	0			
5	Czerny	Czerny-Rindfleisch	1892	12	5	42	20	8	40				10	3	30	4	2	50
6		Mündler	1895	16	7	44	32	10	32				18	5	28			
7		Steudel	1899	24	10	42	79	28	36				24	6	25			
8		Petersen und Machol	1902													4	2	50
9	v. Eiselsberg	v. Eiselsberg	1897	13[3])	5	39	34[3])	9	27	5	1	20				2	1	50
10		v. Eiselsberg	1900	22	7	32	45	13	29	6	2	34				8	1	13
11	Garrè	Garrè	1898	5	2	40	19	7	37				8	0	0			
12		Stich	1903	26	6	27	55	19	35	14	3	22	14	0	0	1	1	100
13	Hartmann	Hartmann	1903													4	1	25
14	Kappeler	Kappeler	1894	13	5	39												
15		Kappeler	1898				31	10	33							1	0	0
16		Kappeler	1902	30	8	27												
17	Kocher	Kocher	1893	27	14	52												
18		Broquet	1900	52	18	35												
19		Kaiser	1901				33	12	37									
20	Körte	Körte-Herzfeld	1901													5	1	20
21	Krönlein	Krönlein	1896	15	4	27	4	3	75				22	0	0			
22		Krönlein	1898	25	4	16												
23		Krönlein	1902	50	14	28	74	18	25				73	7	10			
24		Schönholzer	1903	55	15	28	91	21	23									
25	Kümmell	Ringel	1901	24	15	63	30	16	54				8	1	13			
26	Schede Kümmell Sick	Ringel	1903	63	38	60	82	51	63									
27	Lauenstein	Lauenstein	1897	13	8	62	35	13	38							5[4])	3	60
28	v. Mikulicz	v. Mikulicz	1896	18	5	28	22	6	28				7	0	0	2	0	0
29		Kader	1897	25	8	32	22	6	28							2	0	0
30		Chlumsky	1898				61	21	35									
31		Chlumsky	1900				115	40	35									
32	Rydygier	Rydygier	1901	32	21	67	38	16	43									

Gutartige Magenaffektionen

Segm. Resekt.			Gastro-ent.			Pyl. Plast.			Gastro-plast.			Gastro-lyse			Loretta			Jejuno-stom.			Probe-lap.			Bemerkungen
Z. d. F.	†	M. i. %	Z. d. F.	†	M. i. %	Z. d. F.	†	M. i. %	Z. d. F.	†	M. i. %	Z. d. F.	†	M. i. %	Z. d. F.	†	M. i. %	Z. d. F.	†	M. i. %	Z. d. F.	†	M. i. %	
			2	1	50																			1) Sämtliche Procentzahlen sind nach oben auf ganze Zahlen abgerundet. 2) inclus. segm. Resektion.
			4	3	75							2	0	0										
			27	2	8	14	1	8							3	0	0							
3	0	0																						
			9	1	12	4	1	25																
			27	3	12	11	1	10																
7	3	43	80	5	7	11	1	10	4	0	0	5	0	0	1	0	0				2	0	0	
1	0	0	4	0	0				1	0	0													3) Ob nicht von diesen der eine oder andere benignen Affektionen angehört, lässt sich aus dem Bericht nicht ganz sicher entnehmen.
			37	5	14				10	2	20							1	0	0				
1	0	0	1	0	0	4	0	0	1	0	0				1	0	0							
3	0	0	36	4	12	7	0	0	3	0	0	6	0	0	4	0	0	2	1	50	1	0	0	
			55	8	15	1	0	0				2	0	0										
			8	2	25																			
			15	0	0																			
1	0	0	29	6	21	1	0	0																
3	1	34	22	5	23				2	0	0													
			3	0	0	3	2	67																4) Soweit sich die Diagnose ersehen lässt. 5) Zum Teil Gastrotomie.
6[5])	3	50	4	1	25	6	3	50																
			5	1	20	7	3	43																
			11	1	10																			
			34	2	6																			
			26	5	20																			

Litteratur
zu vorstehender Tabelle.

1) v. Eiselsberg, Magenresektionen und Gastroenterostomien in Prof. Billroth's Klinik bis Oktober 1899. Arch. f. klin. Chir. Bd. 39. — 2) Billroth, Ueber 124 vom November 1878 bis Juni 1890 etc. Wien. klin. Wochenschr. 1891. Nr. 34. — 3) Hacker, Ueber Magenoperationen bei Carcinom und narbigen Stenosen. Wien. klin. Wochenschr. 1895. Nr. 25. — 4) Carle und Fantino, Beitrag zur Pathologie und Therapie des Magens. Arch. f. klin. Chir. Bd. 56. S. 1. — 5) Czerny-Rindfleisch, Ueber die an der Heidelberger chir. Klinik etc. Diese Beiträge Bd. 9. — 6) Mündler, Die neuerdings an der Heidelberger chir. Klinik etc. Diese Beiträge Bd. 14. — 7) Steudel, Die in den letzten Jahren an der Czerny'schen Klinik etc. Diese Beiträge Bd. 23. — 8) Petersen und Machol, Beiträge zur Pathologie und Therapie der gutartigen Magenkrankheiten. Diese Beiträge Bd. 33. — 9) v. Eiselsberg, Zur Kasuistik der Resektionen etc. Arch. f. klin. Chir. Bd. 54. — 10) Ders., Ueber Verätzungsstrikturen etc. Arch. f. klin. Chir. Bd. 62. — 11) Garrè, Beiträge zur Magenchirurgie. Münch. med. Wochenschr. 1898. Nr. 37. — 12) Stich, Beiträge zur Magenchirurgie (vorliegende Arbeit). Diese Beiträge Bd. 40. — 13) Hartmann, Travaux de chir. anat.-clinique. Paris, Georges Steinheil. 1903. — 14) Kappeler, Zur operativen Behandlung des Magencarcinoms. Korr.-Bl. f. Schweizer Aerzte. Jahrg. 24. 1894. — 15) Ders., Erfahrungen über Gastroenterostomie. Deutsche Zeitschr. f. Chir. Bd. 49. S. 113. — 16) Ders., Erfahrungen über Magenresektionen wegen Carcinoms. Deutsche Zeitschr. f. Chir. Bd. 64. — 17) Kocher, Zur Technik und zu den Erfolgen der Magenresektion. Korr.-Bl. f. Schweizer Aerzte. Jahrg. 23. — 18) Broquet, Contribution à l'étude du cancer de l'estomac. Diss. Berne. Delémont 1900 cit. nach Hildebrandt's Jahresbericht. — 19) Kaiser, Ueber die Erfolge der Gastroenterostomie. Deutsche Zeitschr. f. Chir. Bd. 61. S. 294. — 20) Körte und Herzfeld, Ueber die chir. Behandlung des Magengeschwürs etc. Arch. f. klin. Chir. Bd. 63. S. 1. — 21) Krönlein, Chirurgische Frfahrungen über das Magencarcinom. Diese Beiträge Bd. 15. — 22) Ders., Bisherige Erfahrungen bei der radikalen Operation des Magencarcinoms. Arch. f. klin. Chir. Bd. 57. — 23) Ders., Uebei den Verlauf des Magencarcinoms etc. Arch. f. klin. Chir. Bd. 67. — 24) Schönholzer, Die Chirurgie des Magenkrebses etc. Diese Beiträge Bd. 39. S. 162. — 25) Ringel, Beiträge zur Chirurgie des Magens. Mitteil. aus den Hamburger Staatskrankenanstalten. III. 3. 1901. — 26) Ders., Die Resultate der operativen Behandlung des Magenkrebses. Diese Beiträge Bd. 38. S. 585. — 27) Lauenstein, Erfahrungen aus dem Gebiet der Magenchirurgie. Deutsche Zeitschr. f. Chir. Bd. 44. — 28) v. Mikulicz, Bericht über 103 Operationen am Magen. Arch. f. klin. Chir. Bd. 51. — 29) Kader, Ueber die in der Mikulicz'schen Klinik etc. Centralbl. f. Chir. 1897. Nr. 39. — 30) Chlumsky, Ueber die Gastroenterostomie. Diese Beiträge Bd. 20. — 31) Ders., Weitere Erfahrungen über die Gastroenterostomie. Diese Beiträge Bd. 27. S. 281. — 32) Rydygier, Meine Erfahrungen über die von mir von 1880 etc. Deutsche Zeitschr. f. Chir. Bd. 58. S. 197.

AUS DER

LEIPZIGER CHIRURGISCHEN KLINIK

DES PROF. DR. TRENDELENBURG.

X.

Ein Fall von multiplen Knochencysten.

Von

Dr. H. Heineke,

Assistent der Klinik.

(Hierzu Taf. VIII.)

Die Knochencysten haben wie alle Erkrankungen des Skeletts durch die Entdeckung des Röntgenverfahrens neues Interesse gewonnen; auch die Publikationen über diese seltene Erkrankung haben sich infolgedessen in den letzten Jahren gemehrt. Die Mitteilungen der jüngsten Zeit beziehen sich aber ohne Ausnahme auf solitäre Cystenbildungen der Knochen und keine einzige Publikation über multiple Knochencysten ist seit langer Zeit bekannt geworden. Die ausserordentliche Seltenheit der multiplen Cystenbildung oder „cystoiden Entartung des ganzen Skeletts" macht die Mitteilung jedes Falles wünschenswert, auch wenn er, wie der in der Leipziger Klinik beobachtete, bei dem Fehlen einer genaueren anatomischen Untersuchung nicht erlaubt, zur Kenntnis der Pathogenese der Knochencysten etwas Wesentliches beizutragen.

Ich gebe zunächst die Krankengeschichte des Falles.

E. K., 24 J., Arbeiterin aus Leipzig, ist als Kind vollkommen gesund gewesen; von Rachitis ist ihr nichts bekannt; sie hat zur normalen Zeit laufen gelernt. Die Periode in den letzten Jahren stets regelmässig. Seit 4 Jahren bestehen nach einem Fall auf die l. Hüfte

Schmerzen im l. Oberschenkel, die den Gang aber nicht beeinträchtigten und überhaupt wenig heftig gewesen sind; Pat. konnte sogar gut tanzen. Seit ca. 4 Wochen klagt sie heftige reissende „rheumatische“ Schmerzen in der r. Hüfte und dem r. Oberschenkel, seit 3 Wochen Schmerzen gleicher Art auch im l. Oberschenkel. Pat. war dabei nicht bettlägerig. Am 15. IX. 01 empfand sie früh morgens, als sie am Bette auf beiden Füssen stehend sich eben das Kleid anziehen wollte, ein Knacken im l. Oberschenkel; sie brach sofort zusammen und konnte nicht mehr auftreten. Seitdem hat die Pat. im Hause mit Streckverband gelegen. Nur zeitweise leichte Schmerzen im l. Oberschenkel.

26. X. 01 Aufnahme in das Krankenhaus. Kleine sehr gracil gebaute muskelschwache Person mit normalen Körperproportionen. Die inneren Organe durchaus gesund. Das l. Bein liegt in Adduktion und Aussenrotation, um 7 cm verkürzt. Der Femur handbreit unterhalb des Troch. maj. gebrochen; an der Frakturstelle starke abnorme Beweglichkeit, keine Crepitation. Deutliche Auftreibung des Knochens an der Bruchstelle ist nicht zu fühlen. Die Untersuchung ist wenig schmerzhaft. Die Brustwirbelsäule ist leicht kyphotisch gekrümmt. Der Thorax ist stark gewölbt, sonst ohne Deformität. An den Knochen der Extremitäten sind nirgends Verkrümmungen sichtbar; auch am r. Oberschenkel, wo Schmerzen geklagt werden, ist palpatorisch nichts abnormes nachweisbar. Das Röntgenbild des l. Femur zeigt eine ca. hühnereigrosse Höhle im Knochen dicht unterhalb der Trochanteren, die fast den ganzen Querschnitt der Diaphyse einnimmt; ihre Begrenzung bildet eine dünne Knochenschale, die quer durchgebrochen ist. Die wegen der Schmerzen im r. Bein ausgeführte Röntgenaufnahme des Beckens und des r. Oberschenkels zeigt grosse Knochendefekte in beiden Beckenschaufeln und eine ca. walnussgrosse Höhle in der Mitte der Diaphyse des r. Femur. (Genaue Beschreibung der Röntgenbilder s. u.)

27. X. 01. Probeincision auf die Frakturstelle am l. Femur; Schnitt an der Aussenseite. Nach Durchtrennung des Periosts kommt das Messer durch eine dünne, morsche Knochenschale in einen hühnereigrossen cystischen Hohlraum, der mit dünnflüssigem, klarem Inhalt von bräunlicher Farbe gefüllt ist. Die Innenwand der Höhle ist glatt, wie Serosa sich anfühlend. Nach Excision eines Stückes der Cystenwand zur mikroskopischen Untersuchung Naht der Wunde. Gipsverband.

In den nächsten Wochen Allgemeinbefinden gut; keine Schmerzen, weder r. noch l. — 18. XII. 01. Abnahme des Gipsverbandes. Die Fraktur ist noch nicht fest konsolidiert, doch ist die abnorme Beweglichkeit weit geringer. Neuer Gipsverband. — 24. I. 02. Keine wesentliche Aenderung. Fraktur noch nicht vollkommen fest. Keine Schmerzen. Neuer Gipsverband. — 28. II. Fraktur fest konsolidiert, aber in starker Winkelstellung der Fragmente. Pat. klagt seit kurzem wieder über Schmerzen im r. Oberschenkel. Etwas oberhalb der Mitte desselben an

der Innenseite starke Druckempfindlichkeit, eine Verdickung des Knochens ist nicht zu fühlen. Das Röntgenbild zeigt die schon früher konstatierte Höhle nach allen Seiten vergrössert. — 17. III. 02. Die in starker Winkelstellung geheilte Fraktur wird in Narkose nochmals gebrochen und geradegestellt. Gipsverband. — 10. V. 02. Verband entfernt. Keine Konsolidation. Extensionsverband. Die Schmerzen im r. Oberschenkel haben ganz aufgehört. — 15. VI. 02. Fraktur noch immer nicht fest. Keinerlei Beschwerden. — 15. VII. 02. Fraktur scheint konsolidiert. Bruchstelle ganz unempfindlich. Seit kurzem Klagen über Schmerzen im r. Oberarm. Druck auf die Gegend des Collum chirurgicum sehr schmerzhaft; bei starkem Druck deutliches Pergamentknittern. Keine fühlbare Auftreibung. Röntgenbild zeigt mehrkammerige Höhle unterhalb der Tubercula. Der Arm wird aktiv im Schultergelenk nicht bewegt, passive Bewegungen sehr schmerzhaft. — 15. VIII. 02. Am l. Femur keine Schmerzen mehr, Fraktur fest geheilt. Auftreten ist unmöglich, da beim Versuch Schmerzen im r. Femur auftreten. Pat. hat das Gefühl, als wollte das r. Bein zusammenbrechen. Schmerz und Funktionsstörung im r. Schultergelenk unverändert. — 5. IX. 02. Pat. war die letzte Zeit ausser Bett; sie kann bei starker Unterstützung jetzt stehen und sich mit kleinen Schritten vorwärts bewegen, doch besteht immer noch das Gefühl der Haltlosigkeit im r. Femur. Schmerzen in den Beinen haben ganz aufgehört. Die Schmerzen im r. Humerus sind geringer, die Beweglichkeit im Schultergelenk kehrt allmählich zurück. Am Röntgenbild des r. Femur und des r. Humerus im Wesentlichen derselbe Befund; im l. Femur unterhalb der Frakturstelle eine haselnussgrosse helle Partie im Knochen. Eine systematische Röntgenuntersuchung des ganzen Skeletts deckt noch 2 weitere Cysten auf, nämlich in der l. Tibia und in der Grundphalanx der l. grossen Zehe. Dieselben bestehen vollkommen symptomlos, palpatorisch an den betreffenden Stellen nichts Abnormes festzustellen. — Pat. wird auf ihren Wunsch entlassen.

17. XI. 02 Nachuntersuchung. Allgemeinbefinden dauernd gut. In der Ruhe keine Schmerzen. Pat. kann allein stehen und einige Schritte gehen. Sie hebt dabei den l. Fuss vom Boden auf und stützt sich auf das r. Bein, hebt den r. Fuss aber nicht auf, sondern schleift ihn am Boden hin, da sie beim Stützen auf das l. Bein Schmerzen in Oberschenkel bekommt. Stehen auf dem r. Bein allein ist möglich, zum Stellen auf das l. ist sie trotz Unterstützung nicht zu bewegen. Es ist also jetzt nicht, wie vor 2 Monaten, der r., sondern wieder der l. Femur der schwächere. Am r. Humerus besteht kaum noch Druckschmerz; die Bewegungen im Schultergelenk sind fast ganz frei. Am r. Femur nur bei starkem Eindrücken an der Innenseite leichter Schmerz. Die l. grosse Zehe ist ganz unempfindlich; die Grundphalanx ist dünner und schlanker als die entsprechende Phalanx der r. Seite. Von der schon früher erwähnten leichten Kyphose und der etwas abnorm starken Thoraxwölbung

abgesehen, bestehen am Knochensystem nirgends Verkrümmungen; ebensowenig ist abnorme Biegsamkeit der langen Röhrenknochen nachweisbar. Die Röntgenuntersuchung zeigt nur am l. Femur bemerkenswerte Veränderungen; unterhalb der alten Frakturstelle findet sich in der Markhöhle ein scharf begrenzter, taubeneigrosser Hohlraum.

20. I. 03 II. Nachuntersuchung. Es ist keine Aenderung eingetreten. Pat. geht noch ebenso schlecht. Neue Beschwerden werden nicht geklagt. Das Allgemeinbefinden ist dauernd gut. Im August 1903 habe ich über die Pat. noch in Erfahrung bringen können, dass der Zustand im Allgemeinen unverändert ist. Schmerzen bestehen dauernd am r. Schultergelenk. Neue Herde scheinen nicht aufgetreten zu sein.

Ich gehe nun zur genaueren Beschreibung der Röntgenbilder über.

Linker Oberschenkel.

27. X. 01. Kopf und Hals des Femur zeigen normale Formen, ebenso die unteren zwei Drittel der Diaphyse. Der ganze Knochen ist schlank und dünn, die Knochenschatten zart, die Corticalis schmal. Im oberen Drittel der Diaphyse, nach oben bis zur Linea intertrochanterica heranreichend, und von da 14 cm nach unten ausgedehnt, zeigt sich im Knochen ein Hohlraum; das Innere dieser Höhle ist gleichmässig durchscheinend, ohne irgend welche Struktur. An der Innenseite ist die Höhle begrenzt durch eine dünne Schicht der Corticalis, die sich gegen die Höhle zu scharf und gleichmässig absetzt. Nach aussen fehlt der Höhle in der Mitte in grösserer Ausdehnung jede sichtbare Kontur, so dass sie hier ohne Grenze in den Weichteilschatten verläuft. Nach oben zu ragt der Hohlraum ein Stück weit in die Basis des Trochanter major hinein, hier aussen wie innen scharf begrenzt von einer dünnen Corticalisschicht, ebenso nach unten zu ein Stück weit in die Markhöhle der Diaphyse hinein. Der Knochen zeigt an der Stelle der Cyste nur ganz geringe Auftreibung. Etwas unterhalb der Mitte des Hohlraums ist der Femur gebrochen, die hier allein an der Innenseite sichtbare Corticalis des oberen Bruchstückes ragt in den Hohlraum hinein. Der Femur bildet an der Bruchstelle fast einen rechten, nach innen offenen Winkel. (Fig. 1, Taf. VIII.) — 25. I. 02. Die Knochenschatten des Kopfes, Halses und der untern Femurhälfte sind zarter und blasser. Die grosse Cyste ist in allen Dimensionen viel kleiner geworden; sie reicht von der Linea intertrochanterica 8 cm nach abwärts und zeigt dasselbe gleichförmig helle Centrum wie früher. Anstatt aber nur an der Innenseite von Corticalis begrenzt zu sein, zeigt sie jetzt auch an der Aussenseite eine ziemlich dicke Knochenschale; auch die Corticalis an der Innenseite ist dicker als früher; die Cyste erscheint somit jetzt vollkommen in den Markraum des Knochens eingeschlossen. Nach unten zu bildet ihre Grenze die Frakturstelle, an der die beiden Bruchstücke in stark winkliger Stellung durch einen dicken, intensiv schattengebenden Callus vereinigt sind. Unterhalb des Callus liegt in

der Markhöhle eine ca. haselnussgrosse, helle Stelle, offenbar ein zweiter Rest des früheren Hohlraums, der so durch den Callus in 2 Teile getrennt erscheint. — 12. III. 02. Der Hohlraum unterhalb des Trochanter ist noch kleiner geworden, die begrenzenden Corticalisschichten sind stärker und intensiver schattengebend. Das Centrum der Cyste ist nicht mehr homogen wie früher, sondern in verschiedener Richtung durchzogen von Knochenbälkchen, die die Cyste scheinbar in mehrere Abteilungen trennen. Die Grenzen der Höhle sind verwachsen, schwer erkennbar. Der Callusring ist dicker geworden. Von der kleinen Höhle unterhalb des Callus ist nichts mehr sichtbar. — 30. IV. 02. Die Winkelstellung ist durch die Korrektur in Narkose geringer geworden, aber nicht vollkommen ausgeglichen. Der Callus hat an Ausdehnung abgenommen und bedingt kaum mehr eine Verdickung des Knochens. Die Höhle oberhalb der Fraktur ist nur noch andeutungsweise zu erkennen, ihre Grenzen sind nicht mehr festzustellen. Die Atrophie des ganzen Knochens hat erhebliche Fortschritte gemacht, doch ist ausserhalb der Frakturstelle keine Spur von Verbiegungen sichtbar. — 26. VII. 02. Die Bruchstelle ist nur noch durch die Winkelstellung kenntlich, die Callusmasse ist verschwunden. Oberhalb der Frakturstelle zeigt der Knochen unregelmässige, durch den Markraum verlaufende Knochenschatten; von der alten Cyste ist nichts mehr zu sehen. 6 cm unterhalb der Frakturstelle fallen in Mitte des Knochenschattens zwei scharf begrenzte helle Stellen auf, von denen die eine ca. haselnussgross, die andere etwas grösser und länglich geformt ist. — 30. X. 02. Die beiden zuletzt erwähnten hellen Stellen sind vereinigt und stellen einen scharf begrenzten, ungleichmässig geformten Hohlraum dar, der offenbar im Centrum des Knochens gelegen ist. Auftreibung des Knochens an dieser Stelle fehlt. Dicht ober- und unterhalb der alten Bruchstelle sind mehrere kleine, kaum linsengrosse helle Stellen im Knochen undeutlich sichtbar. — 17. XI. 02. Die neugebildete Höhle im oberen Drittel der Diaphyse ist deutlich grösser geworden, scharf überall gegen die Corticalis abgegrenzt; die letztere ist weder verdünnt noch aufgetrieben. Auch dicht unterhalb der Frakturstelle sind einige kleine, linsen- bis kirschkerngrosse Höhlen als scharf begrenzte helle Stellen jetzt deutlich erkennbar. Von der grossen alten Cyste ist jede Spur verschwunden. (Fig. 2, Taf. VIII.) — 20. I. 03. Die erwähnte Höhle ist undeutlich geworden, ihre Grenze verwachsen; senkrecht durch ihre Mitte verläuft eine Knochenspange, die die Höhle in zwei ungleiche Hälften teilt. Dicht ober- und unterhalb der Frakturstelle sind einige hellere Stellen im Knochen undeutlich sichtbar, als Cysten aber nicht mit Sicherheit anzusprechen.

Rechter Femur.

27. X. 01. Fast genau in der Mitte der Diaphyse zeigt der Knochen eine länglich gestaltete Höhle von 9 cm Länge und 3 cm Breite. Die-

selbe ist allseitig scharf gegen den Knochen abgesetzt. Die Corticalis ist an der Aussenseite der Höhle normal dick und nicht aufgetrieben; an der Innenseite dagegen ist die Corticalis durch die Cyste flach vorgewölbt und auf die Dicke von wenigen mm reduciert, so dass sie nur als ganz feine, die Höhle begrenzende Knochenschale sich gegen den Weichteilschatten abhebt. An einer kleinen Stelle von 1 cm Ausdehnung fehlt diese Knochenschale ganz. Das Innere der Höhle ist gleichmässig hell; an einer Stelle nahe dem oberen Pol springt eine Knochenleiste eine Strecke weit in die Höhle ein. Der Knochen zeigt im übrigen durchaus normale Verhältnisse, keine ausgesprochene Atrophie. (Fig. 3, Taf. VIII.) — 20. II. 02. Die Höhle hat sich nach oben und unten ausgedehnt und ist jetzt fast 11 cm lang. Die zarte Knochenschale an der Innenseite ist vollkommen verschwunden, das helle Centrum der Höhle verläuft ohne sichtbare Grenze in den Weichteilschatten. Das Innere der Cyste ist nicht mehr gleichförmig hell, sondern in der Längsrichtung geteilt durch eine ziemlich dicke, muldenförmig nach aussen gebogene Knochenpartie, die eine kleine halbmondförmig gestaltete, nach aussen zu gelegene Höhle abschliesst. Die Corticalis an der Aussenseite ist dick und nicht aufgetrieben. — 26. VII. 02. Der Defekt der Corticalis an der Innenseite hat nach oben um 1 cm an Ausdehnung gewonnen. Die die Höhle der Länge nach teilende Knochenlamelle ist dicker geworden und nähert sich dem Niveau der Corticalis. Der Knochen ist deutlich atrophisch. (Fig. 4, Taf. VIII.) — 17. XI. 02. Die Ausdehnung des Knochendefektes ist wieder etwas geringer geworden, der obere Pol ist durch Knochenmasse ausgefüllt. Der nach aussen zu gelegene, halbmondförmige Hohlraum, der durch die die Cyste teilende Längswand abgetrennt ist, ist nach allen Dimensionen kleiner geworden, aber deutlich sichtbar geblieben. — 20. I. 03. Keine wesentliche Veränderung.

Rechter Humerus.

23. VII. 02. Von den Tuberculis an nach abwärts scheint die Diaphyse in Ausdehnung von 6 cm leicht aufgetrieben. Die Corticalis ist stark verdünnt, stellenweise papierdünn; ihre Konturen sind an der Innenseite normale, an der Aussenseite unterhalb der Tub. majus ist sie, wie gesagt, leicht aufgetrieben und wellig gebogen. Die dergestalt verdünnte Corticalis schliesst eine nach oben und unten scharf abgegrenzte Höhle ein; deren Innenraum ist durchscheinend, aber nicht homogen, sondern von zarten Knochenbälkchen in verschiedener Richtung durchzogen, von wabiger Struktur. Man erhält den Eindruck einer vielkammerigen, von zarten Scheidewänden durchzogenen Cyste. (Fig. 5, Taf. VIII.) — 17. XI. 02. Die Ausdehnung des Hohlraums nach unten zu ist etwas geringer. Die begrenzenden Corticalislamellen sind dicker geworden und geben intensiveren Schatten. Die Knochenbälkchen im Inneren der Cyste sind viel weniger deutlich, stellenweise kaum noch angedeutet. — 20. I. 03. Der

Knochen scheint entsprechend dem Hohlraum, namentlich am Tub. min., etwas mehr aufgetrieben; sonst das gleiche Bild wie früher.

Becken.

27. X. 01. Das Becken hat durchaus normale Gestalt. In der rechten Beckenschaufel zeigen sich 5 markstück- bis thalergrosse, helle, scharf durch Knochenränder begrenzte Stellen, als Knochendefekte imponierend. Dieselben liegen sämtlich, nur durch dünne Knochenbalken getrennt, im Centrum der Beckenschaufel. Die Ränder der letzteren sind von normaler Stärke und normalen Konturen. Auch in der linken Beckenschaufel zeigen sich schwach angedeutet zwei helle, runde Stellen. Die übrigen Beckenknochen sind ganz normal. — 26. VII. 02. Die hellen Partien in der rechten Beckenschaufel sind alle grösser geworden und sind zusammengeflossen; so erscheint jetzt das ganze Centrum der Beckenschaufel mit Ausnahme der normal dicken Ränder als durchscheinender Defekt, nur von zahlreichen zarten Knochenbalken in verschiedener Richtung durchzogen. — 20. I. 03. Die hellen Stellen sind sämtlich wieder kleiner und weniger durchscheinend, neue sind nicht aufgetreten. Die Beckenform ist ganz normal.

Linke Tibia.

23. VII. 02. 2 fingerbreit unterhalb der Tuberositas tibiae zeigt die Tibia an der Innenseite einen ca. markstückgrossen, muldenförmigen Defekt der Corticalis; gegen die Weichteile zu ist eine Begrenzung durch eine Knochenschale nicht erkennbar. Die Tibia zeigt hochgradige Atrophie, Verschmälerung der Corticalis auf wenige mm, äusserst blassen Knochenschatten, spinnwebenartige Struktur der Spongiosa; die Gestalt des Knochens ist normal, keine Spur von Verbiegungen oder Auflagerungen ist sichtbar. — 30. X. 02. Der Defekt der Corticalis ist flacher geworden, seine Grenzen gegen den Knochen sind derber. Sonst keine Veränderung. — 20. I. 03. Keine Aenderung.

Linker Fuss.

26. VII. 02. Die ganze Diaphyse der Grundphalanx der grossen Zehe ist eingenommen von zwei gleich grossen, hintereinander liegenden Höhlen, die in der Mitte des Knochens durch eine dünne Knochenleiste scharf getrennt sind. Sie sind allseitig von dünner Knochenschale umgeben und zeigen gleichförmig durchscheinendes Centrum. Die Knochenschale der proximalen Cyste ist an der Aussenseite eingeknickt, gefaltet. Die Phalanx selbst ist durch die beiden Cysten nicht aufgetrieben. Sämtliche Knochen des Fussskeletts sind hochgradig atrophisch, die Corticalis verschmälert, der Markraum weit, die Knochenschatten äusserst zart und blass. (Fig. 6, Taf. VIII.) — 30. X. 02. Die beiden Höhlen sind deutlich kleiner geworden; die begrenzende Knochenschale und die Scheidewand

sind dicker und geben intensiveren Schatten. Die Atrophie des Fussskeletts ist anscheinend unverändert.

Ueber die Röntgenbilder des übrigen Skeletts ist noch folgendes zu sagen: Wie schon mehrfach hervorgehoben, fehlt jede Spur von Verbiegungen an den langen Röhrenknochen, von der Frakturstelle am linken Femur abgesehen. Die leichte Kyphose der Brustwirbelsäule wurde schon erwähnt. Die äussere Form der Knochen ist vollkommen normal, nirgends finden sich Auflagerungen oder Verdickungen. Dagegen tritt am ganzen Skelett eine ausgesprochene, stellenweise hochgradige Atrophie der Knochen zu Tage. — An den oberen Extremitäten ist dieselbe wenig ausgesprochen. Es findet sich, am markantesten am rechten Humerus, grosse Schlankheit, weiter Markraum, dünne Corticalis und verwachsene Knochenstrukturen; auch am Handskelett fallen diese Veränderungen deutlich auf, und zwar rechts etwas mehr als links; die Corticalis an der Spongiosa der Handknochen zeigt stellenweise unregelmässig fleckige Zeichnung. Die Knochenschatten der oberen Extremitäten sind überall ziemlich intensiv. — Am Thorax sind die Rippen sehr schmal und dünn, aber sonst normal. Die Wirbelsäule giebt sehr blassen Schatten, so dass keine guten Bilder derselben zu erhalten sind; sonst ist an ihr nichts Pathologisches zu erkennen. Das Gleiche gilt von den cystenfreien Knochen des Beckens. — Die Knochen der unteren Extremitäten zeigen durchweg sehr hohe Grade der Atrophie. Die Femora, noch mehr beide Tibien, und vor allem die Fusswurzel- und Mittelfussknochen sind ausserordentlich schlank und dünn, die Corticalis stark reduciert, die Spongiosastruktur fein wie Spinnengewebe, durchscheinend. Die Mittelfussknochen sind so stark verschmälert, dass das distale Ende ihrer Diaphyse auf die Breite weniger mm reduciert ist. Von den Tibien und Fussknochen ist auch mit sehr weichen Röhren nur ein ganz zarter, blasser Knochenschatten zu erzielen. In den letzten Monaten ist es mir nicht mehr gelungen, gute Röntgenbilder zu bekommen; namentlich an den Oberschenkeln hebt sich der Knochenschatten nur wenig vom Weichteilschatten ab.

Die mikroskopische Untersuchung des excidierten Stückes der Cystenwand lässt erkennen, dass der Cyste eine Auskleidung mit Epithelien fehlt. Die Wand der Cyste besteht deutlich aus drei Schichten. Die innerste Wandschicht wird gebildet durch ein kernarmes Bindegewebe von geringem Gefässreichtum; hier finden sich an einzelnen Stellen in der Umgebung kleiner Gefässe Herde von körnigem Pigment. Die mittlere Schicht, knapp 1 mm dick, besteht aus einem System von zarten Knochenbälkchen, zwischen denen breite Züge von faserigem, kernarmem Bindegewebe verlaufen. Auch hier sind Pigmentablagerungen sichtbar. Die Knochenbälkchen sind grösstenteils kalklos, zeigen aber fast alle in der Mitte krümlige Kalkablagerungen. (Das Stück wurde unentkalkt geschnitten.) Die meisten Knochenbälkchen tragen einen Saum von Osteo-

blasten. Die äusserste Wandschicht besteht wiederum aus kernarmen Bindegewebszügen und schliesst an die Muskulatur an. Von Knorpel ist nirgends etwas zu sehen.

Wie sind die Knochencysten in diesem Falle entstanden, bezw. welcher Krankheitsprocess liegt der Cystenbildung zu Grunde? Auf diese Frage eine bestimmte Antwort zu geben, sind wir bei dem Fehlen einer genaueren anatomischen Untersuchung leider nicht in der Lage. Vollkommen sicher ist nur das eine, dass es sich nicht um parasitäre Cysten — um Cysticerken oder Echinokokken — handeln kann.

Die nicht parasitären Cysten der Knochen hat Koch[1]) erst kürzlich im Anschluss an eine Beobachtung der Körte'schen Abteilung ausführlich besprochen; ein genaueres Eingehen auf Geschichte und Litteratur der Erkrankung erübrigt sich daher für mich.

Wie Koch ausführt, bewegt sich die Lehre von den Knochencysten ganz in den Anschauungen, die Virchow[2]) im Jahre 1876 ausgesprochen hat. Die Ansicht Virchow's ging dahin, dass die sogenannten genuinen Knochencysten niemals als solche präformiert sind, sondern stets entstehen durch Erweichung ursprünglich solider Neubildungen; „die Primärzustände der Cysten stehen wahrscheinlich stets innerhalb der Gewebsformen, aus denen sich der Knochen entwickelt und sie schwanken daher hauptsächlich zwischen chondromatösen und gigantocellulär-sarkomatösen Formen". Nach Virchow sind es also in erster Linie Enchrondrome — die er wiederum von abgesprengten Teilen der Epiphysenknorpel ableitete — in zweiter Linie Riesenzellensarkome, deren cystische Umwandlung die Bildung von Knochencysten vermittelt.

Dass die Erklärung Virchow's für die grosse Mehrzahl der Fälle zutrifft, das scheint nach zahlreichen späteren Beobachtungen sicher zu sein. Sie gilt in erster Linie für diejenige Form der Knochencysten, die durch die Publikationen von Schlange[3]), Körte[4]) u. A. unter dem Namen der „solitären Cysten der langen Röhrenknochen" bekannt geworden ist, eine Form, die klinisch in typischen Fällen durch solitäres Auftreten, Sitz in den Diaphysenenden der

1) Koch, Ueber Knochencysten in den langen Röhrenknochen. Langenbeck's Archiv Bd. 68.

2) Virchow, Monatsbericht der Kgl. Akademie der Wissenschaften, physik.-mathemat. Klasse. 1876.

3) Schlange, Zur Diagnose der solitären Cysten in den langen Röhrenknochen. Langenbeck's Archiv Bd. 46.

4) Körte, Deutsche Zeitschr. f. Chir. Bd. XIII.

langen Röhrenknochen, Entstehung in den Wachstumsjahren und durch Gutartigkeit, d. h. Heilbarkeit durch operative Eröffnung und Entfernung der Cystenwand charakterisiert wird.

Unter den 22 Fällen von Knochencysten, die Koch aus der Litteratur zusammenstellen konnte, sind 17, bei denen der Nachweis der Entstehung aus soliden Neubildungen erbracht werden konnte.

Man ist aber noch weitergegangen. Auch für andere Fälle, in denen Geschwulstelemente in der Wand der Cysten nicht nachgewiesen werden konnten, hat man die Erklärung Virchow's herangezogen und nach dem Vorgange von Schlange angenommen, dass auch hier solide Primärtumoren vorhanden gewesen seien, von denen durch den Erweichungsprocess auch der letzte Rest zu Grunde gegangen sei. Gegen eine solche Auffassung ist ja auch nichts Stichhaltiges einzuwenden in Fällen, die sich ihrem klinischen und anatomischen Verhalten nach sonst durchaus an die „solitären Cysten der langen Röhrenknochen" anschliessen.

Die bisher genannten Formen der Knochencysten betreffen solitäre Cysten; es handelt sich um Erkrankungen, die streng lokal auf den einen Herd beschränkt sind und das übrige Knochensystem ganz unbeteiligt lassen. Diesen gegenüber steht eine kleine Gruppe von Fällen, bei denen die Cystenbildung zahlreiche Knochen des Skeletts befallen hat, so dass man sogar von „cystischer Entartung des gesamten Skeletts" sprechen konnte. Es handelt sich eigentlich nur um zwei Fälle, von denen der eine, von Froriep[1]) in seinen chirurgischen Kupfertafeln kurz beschrieben und abgebildet, bereits aus dem Jahre 1837 stammt, der zweite von Engel[2]) aus dem Jahre 1864.

Der Fall von Froriep wurde später nochmals von Virchow[3]) eingehend histologisch untersucht. Virchow kam dabei zu Resultaten, die ihn von seiner sonstigen Auffassung der Entstehung der Knochencysten nicht abweichen liessen; er fand nämlich Faserknorpelgewebe in der Wand der Cysten und nebenbei solide aus Faserknorpel bestehende Tumoren und schloss daraus, dass auch in dem Froriep'schen Falle die Cystenbildung durch cystische Erweichung ursprünglich solider Knorpeltumoren enstanden sei.

In dem Engel'schen Falle ist kein Knorpelgewebe in den

1) Froriep, Chirurgische Kupfertafeln. 438—440.

2) Engel, Ueber einen Fall von cystischer Entartung des ganzen Skeletts. Diss. Giessen. 1864.

3) Virchow, l. c.

Cystenwänden gefunden worden. Zwar beschreibt auch Engel solide Herde, die er als Vorstufen der Cystenbildung auffasst, doch geht weder aus den Bemerkungen Engel's noch aus seiner Beschreibung des mikroskopischen Bildes etwas hervor, das für die Tumoren-Natur dieser Herde beweisend wäre. Auf den Fall Engel wird übrigens unten noch ausführlicher zurückzukommen sein.

Vielleicht gehört noch ein dritter Fall in diese Gruppe, eine von Sonnenburg[1]) beschriebene Beobachtung von cystischer Entartung fast der ganzen Humerusdiaphyse. Sonnenburg und v. Recklinghausen konnte bei der mikroskopischen Untersuchung der Cystenwand nichts finden, was auf einen Zusammenhang mit einer früher bestandenen soliden Geschwulst hätte schliessen lassen; Sonnenburg glaubt daher, seine Beobachtung den Fällen von cystischer Entartung des gesamten Skeletts" an die Seite stellen zu sollen.

An die Fälle von cystischer Entartung des ganzen Skeletts schliessen sich endlich noch eine Reihe von Beobachtungen an, die das Gemeinsame haben, dass sie multiple Cystenbildungen in den Knochen nachweisen als Teilerscheinung von Erkrankungen des ganzen Knochensystems, Beobachtungen, die somit ebenfalls im Gegensatz stehen zu dem solitären Erweichungssystem, die streng lokale Processe erstellen.

Ich meine Cystenbildungen, die Rindfeisch[2]) bei der Osteomalacie und v. Recklinghausen[3]) bei der Ostitis deformans nachgewiesen hat[4]). Koch hat diese Fälle zweckmässiger Weise als eine Gruppe der Cystenbildung durch Knochenerkrankung den anderen, den Erweichungscysten gegenübergestellt. —

Man kann demnach die verschiedenen Formen der Knochencysten folgendermassen gruppieren:

I. Aus lokalen Processen hervorgegangene Erweichungscysten (solitäre Cysten) und zwar

a) erweichte Enchondrome,

b) erweichte Riesenzellensarkome.

II. Cystenbildungen bei Allgemeinerkrankungen des Skeletts:

a) die cystische Entartung des gesamten Skeletts

---

1) Sonnenburg, Deutsche Zeitschr. f. Chir. Bd. 12.

2) Rindfleisch, Pathologische Gewebelehre.

3) v. Recklinghausen, Festschrift für R. Virchow. Berlin 1891.

4) Die von Ziegler bei Arthritis deformans beobachteten Cysten übergehe ich als ganz aus dem Rahmen unserer Betrachtung fallend.

1. mit Chondromentwicklung,
2. ohne Chondromentwicklung.

b) Cysten bei Osteomalacie,

c) Cysten bei Ostitis deformans.

Zu welcher Gruppe gehört nun unser Fall? Mit dem Bilde der „solitären Cysten der langen Röhrenknochen" hat er, soweit wenigstens nur die Cyste im linken Femur in Betracht kommt, einige Aehnlichkeit. Diese Cyste sitzt an der Prädilektionsstelle der solitären Cysten, im Ende der Diaphyse nahe der Epiphysenscheibe; auch das Alter unserer Patientin entspricht dem von den Erweichungscysten bevorzugten. Das Fehlen von Tumorelementen in dem kleinen aus der Cystenwand excidierten Stückchen kann als Beweis gegen die Annahme einer Erweichungscyste kaum gelten, da auch in anderen Fällen, deren Entstehung aus Enchondromen als zweifellos gilt, Knorpelgewebe oft nur in kleinen zerstreuten, die Cystenwand zum Teil nicht einmal direkt berührenden Herden vorhanden war. Haben doch, wie oben schon gesagt, Schlange, Körte u. A. auch solche Cysten, denen Geschwulstgewebe nachgewiesenermassen ganz fehlte, unter die Erweichungscysten gerechnet in der Annahme, dass auch der letzte Rest des Primärtumors durch den Erweichungsvorgang verschwinden kann.

Endlich würde auch die Multiplicität der Cysten an und für sich nicht gegen die Entstehung aus Enchondromen sprechen, da deren multiples Vorkommen ja bekannt ist. Aber schon die Lokalisation von Cysten in der Mitte der Diaphysen und im Centrum der Beckenschaufeln würden der Ableitung von Enchondromen, die nach Virchow ja aus abgesprengten Teilen der Epiphysenknorpel entstehen, erhebliche Schwierigkeiten bereiten.

Ich glaube der Wahrheit näher zu kommen, wenn ich annehme, dass nicht lokale, wenn auch multiple Processe vorliegen, sondern eine Erkrankung des ganzen Skelettsystems, die sich klinisch hauptsächlich durch Cystenbildung manifestiert.

Für die Beurteilung des Verhaltens des gesamten Skeletts sind wir nun leider auf die Röntgenbilder allein angewiesen. Aus diesen lässt sich nicht mehr schliessen, als dass eine hochgradige Rareficierung des Knochengewebes und wahrscheinlich auch eine weitgehende Reduktion seines Kalkgehalts vorhanden ist; und zwar finden sich diese Veränderungen, wenn auch in geringerem Grade, auch in den von Cysten nicht befallenen Knochen.

Die Frage war nun die, ob diese Veränderungen als Kenn-

zeichen einer selbständigen Skeletterkrankung oder lediglich als Ausdruck einer hochgradigen Inaktivitätsatrophie oder entzündlicher Atrophie im Sinne Sudecks[1]) aufzufassen waren. Die Thatsache, dass die Knochen der bisher ganz cystenfreien linken oberen Extremität die geringsten, kaum sicher zu deutenden Grade der Atrophie aufwiesen, konnte nach keiner Richtung entscheiden. Vergleiche mit Röntgenbildern von anderen Kranken lehrten uns nun, dass markante Unterschiede gegen hohe Grade der Inaktivitätsatrophie nicht festzustellen waren; nur eine so weitgehende Verschmälerung der Knochen, wie sie z. B. an den distalen Enden der Mittelfussknochen statthat und eine derartige Verschmälerung der Corticalis, wie an der linken Tibia, habe ich bei Inaktivitätsatrophie bezw. entzündlicher Atrophie nicht zu Gesicht bekommen.

Die Röntgenbilder lassen also eine sichere Untersuchung im einen oder anderen Sinne nicht zu, immerhin sprechen sie mit Wahrscheinlichkeit für die Existenz einer selbständigen Skeletterkrankung. Ueber die Natur dieser Erkrankung aber und über die Aetiologie des Processes sagen sie nichts; hier beschränkt sich alles auf Vermutungen. Doch sei das Fehlen von Verkrümmungen der Knochen nochmals hervorgehoben.

Wie verhält sich unser Fall nun zu den beiden Fällen von „cystischer Entartung des gesamten Skeletts", dem von Froriep und dem von Engel?

Herr Geheimrat Marchand hatte die grosse Freundlichkeit, mich darauf aufmerksam zu machen, dass unser Fall sehr wahrscheinlich identisch sei mit dem Falle von Engel, von dem die Knochenpräparate noch in der Sammlung des pathologischen Instituts zu Giessen aufbewahrt werden. Durch seine gütige Vermittlung und das liebenswürdige Entgegenkommen von Herrn Geheimrat Boström bin ich sogar in der Lage gewesen, mehrere Knochen des Falles Engel selbst zu sehen und Vergleiche mit unserem Falle anzustellen. Die Vergleiche mussten sich beschränken auf die makroskopischen Verhältnisse und auf die Darstellung im Röntgenbilde, da uns bei unserem Fall keine genauere histologische Untersuchung zu Gebote stand, die Giessener Präparate auch zu einer solchen nicht mehr geeignet gewesen wären. Ich gestatte mir, den Herren Geheimrat Marchand und Boström auch hier nochmals meinen ergebensten Dank auszusprechen.

1) Sudeck, Ueber die acute Knochenatrophie etc. Fortschritte auf dem Gebiete der Röntgenstrahlen. Bd. 5.

In dem Engel'schen Falle handelte es sich um eine 55j. Frau, die seit dem 9. Wochenbett im 42. Jahre an Abmagerung, grosser Schwäche und Schmerzen in allen Knochen erkrankt und seit langen Jahren bettlägerig war. Im letzten Jahre vor dem Tode hatte die Pat. durch leichte Traumen zahlreiche Frakturen der Extremitäten erlitten. Bei der Sektion fanden sich in fast allen Knochen des Skeletts Cysten, deren Grösse von der einer Linse bis zu der eines Hühnereies schwankte; die Cysten fanden sich in Epiphysen wie Diaphysen, in der Corticalis wie im Markraum und der Spongiosa der Knochen; alle grösseren Cysten waren von einer fibrösen Membran ausgekleidet; Auftreibungen der von Cysten durchsetzten Knochen fehlten oder waren nur sehr unbedeutend, Verkrümmungen der Knochen fehlten ganz mit Ausnahme einer geringen Kyphose der Brustwirbelsäule und entsprechender Verbiegung des Thorax. Neben den Cysten fand Engel an einigen Stellen Veränderungen, die er als Vorstufe der Cysten auffasst, nämlich Herde, an denen der Knochen stark gerötet, mehr oder weniger biegsam, leicht zu zerbrechen war; diese Herde war scharf abgegrenzt und schlossen z. T. kleine Cysten ein. Die mikroskopische Untersuchung derselben zeigte gefässreiches, faseriges Bindegewebe, und zarte Knochenbälkchen; „es sind hier ebensowenig als bei den Cysten oder sonstwo im Skelett histologische Gebilde aufzufinden, welche im gesunden Knochen nicht vorkommen". Endlich fand Engel neben den Cysten eine beträchtliche Atrophie des ganzen Skeletts.

Ich kann der Beschreibung von Engel aus eigener Anschauung nur wenig hinzufügen. Mehr in den Vordergrund stellen, als Engel dies gethan hat, möchte ich die allgemeine Atrophie der Knochen. Diese fällt namentlich auf am Humerus, dessen Diaphyse fast ganz frei ist von Cysten, aber trotzdem eine ganz hochgradige Verschmälerung der Corticalis aufweist. Sehr deutlich zu sehen ist an den Präparaten noch jetzt die bindegewebige Membran, die die grösseren Cysten auskleidet und sich leicht vom Knochen abheben lässt. Von den Herden, die Engel als Vorstufen der Cystenbildung auffasst, kenne ich aus eigener Anschauung nur den einen in der Tibia; hier findet sich ein durch Corticalis und Markraum reichender ca. haselnussgrosser scharf abgegrenzter Herd von knochenharter Konsistenz, der eine membranlose Cyste einschliesst.

Dem Engel'schen Falle gleicht der unserige in den wesentlichsten Punkten: 1. Verteilung und Lokalisation der Cysten; dieselben sitzen bei beiden Fällen in der Corticalis wie im Markraum, in der Mitte wie in den Enden der Diaphysen; nur fehlen bei unserem Falle Cysten in den Epiphysen. Besonders charakteristisch scheint die Lokalisation der Cysten in den Beckenschaufeln zu sein.

2. Das Fehlen von Auftreibungen an den von Cysten befallenen Skelettteilen. 3. Das Fehlen von Verkrümmungen der langen Röhrenknochen und des Beckens und das Fehlen abnormer Biegsamkeit der Knochen. Bei beiden Fällen besteht eine leichte Kyphose der Brustwirbelsäule und stärkere Wölbung des Thorax; ob diese auch in unserem Falle wie in dem Engel'schen auf Cystenbildung in den Wirbelkörpern zurückzuführen ist, muss unentschieden bleiben. Wir konnten an dem Röntgenbilde der Wirbelsäule keine Abnormität erkennen. 4. Das Fehlen von Geschwulstgewebe, speciell Knorpelgewebe in der Wand der Cysten. 5. Die Auskleidung der grösseren Cysten mit einer bindegewebigen Membran. 6. Die hochgradige Atrophie aller Knochen.

Die Unterschiede zwischen den beiden Fällen sind wohl nur gradueller Art. Da die Erkrankung in dem Engel'schen Falle 13 Jahre bestand, bei unserer Patientin aber erst vor 4 Jahren die ersten Erscheinungen aufgetreten sind, ist die viel fortgeschrittenere Entwicklung des Prozesses im ersteren Falle wohl verständlich. Die Thatsache, dass in dem einen Falle eine 42jährige Frau und zwar im Puerperium, in dem anderen eine 20jährige Virgo befallen wurde, braucht unsere Auffassung nicht zu erschüttern.

Was den Froriep'schen Fall anbetrifft, so hat derselbe, grob-anatomisch betrachtet, mit dem unseren und dem von Engel manche Aehnlichkeit. Die Froriep'schen Abbildungen lassen erkennen, dass Verbreitung und Lokalisation der Cysten im ganzen die gleichen sind, nur finden sich bei Froriep auch Cysten in den platten Schädelknochen. Auch das Fehlen von Verkrümmungen ist allen drei Fällen gemeinsam, wiewohl der Froriep'sche sich durch mächtige Auftreibungen der Knochen an den Stellen der Cysten von den anderen beiden unterscheidet.

Die Virchow'schen Untersuchungen weisen dem Falle von Froriep aber eine Sonderstellung zu; Knorpelgewebe in den Cystenwänden und solide aus Faserknorpel bestehende Tumoren sind Befunde, die uns zwingen, ihn von den anderen zu trennen. Der Fall scheint also bisher vollkommen isoliert dazustehen.

Wenn wir nun auch als wahrscheinlich hinstellen konnten, dass unser Fall ein Analogon des Falles von Engel ist, so ist damit doch noch nichts gesagt über die Aetiologie der Cystenbildung, über das Wesen des der „cystoiden Entartung des ganzen Skeletts" zu Grunde liegenden Processes. Die Pathogenese der Erkrankung ist ja auch in dem Engel'schen Falle bisher nicht aufgeklärt.

Wenn wir daran festhalten, dass eine Erkrankung des ganzen Knochensystems vorliegt, deren eines Produkt die Cystenbildung ist, so liegt es nahe, an diejenigen bereits bekannten Erkrankungen zu denken, in deren Verlauf Cysten in den Knochen auftreten können — an Osteomalacie und Ostitis deformans.

Die gewöhnliche Osteomalacie kann bei dem vollständigen Fehlen von Deformitäten bestimmt ausgeschlossen werden; Cysten sind im osteomalacischen Knochen erst beobachtet worden in weit fortgeschrittenem Stadium der Erkrankung, in dem Verkrümmungen und abnorme Biegsamkeit der Knochen nicht mehr fehlen können.

Dagegen scheint es mir nicht unwahrscheinlich, dass der Process der Ostitis deformans v. Recklinghausen's nahesteht. v. Recklinghausen hat den Fall Engel übrigens selbst als in diese Gruppe gehörig angesehen.

Bei der Ostitis deformans handelt es sich um eine Kombination von osteomalacischen Vorgängen mit einer chronischen fibrösen Osteomyelitis und Ostitis. Die Erkrankung ist charakterisiert durch Umwandlung des Fettmarks in Fasermark, durch gesteigerte Knochenresorption und Kalkberaubung und durch Neubildung kalkarmen oder kalklosen Knochens. Die Bildung der Cysten bei der Ostitis deformans ist zu denken als entstanden durch Auftreten von Spalträumen in den Maschen des ödematösen Fasermarks, die sich durch Exsudation oder durch Blutungen vergrössern und in Cysten verwandeln und sich endlich durch eine bindegewebige Membran gegen die Umgebung abkapseln.

Wenn ich das Wenige, was in histologischer Beziehung von dem Falle Engel und dem unserigen bekannt ist, mit dem Bilde der Ostitis deformans vergleiche, so ergeben sich wenigstens keine Widersprüche. Von Engel sind nur die Herde, die er als Vorstufen der Cystenbildung auffasst, mikroskopisch untersucht worden; dort fand er Züge von kernarmem feinfaserigem Markgewebe mit zahlreichen erweiterten Gefässen, nur durch dünne Knochenbälkchen getrennt. Und in unserem Falle zeigt das mikroskopische Bild der Cystenwand dünne fast kalklose, mit Osteoblasten besetzte Knochenbälkchen in faseriges Bindegewebe eingelagert, die Cyste selbst begrenzt von einer Lage fibrösen Gewebes.

Allerdings zeichnen sich die Fälle von Ostitis deformans (Paget, v. Recklinghausen u. A.), ganz abgesehen von den Auflagerungen und den Tumoren, durch mächtige Verkrümmungen der Knochen aus, so dass z. T. enorme Verunstaltungen des Skeletts

resultierten. Man könnte sich aber vorstellen, dass es Fälle von Ostitis deformans giebt, in denen die, wenn ich so sagen darf, osteomalacische Komponente in den Hintergrund tritt, Fälle also, bei denen die fibröse Osteomyelitis und Ostitis nicht mit so starker Knochenresorption und Kalkberaubung einhergeht wie in den Fällen v. Recklinghausen's; dann müssten auch die mechanischen Folgen des ostemalacischen Processes, die Verkrümmungen, in den Hintergrund treten. Endlich wäre es denkbar, dass in manchen Fällen die durch Schmerzen oder Spontanfrakturen frühzeitig erzwungene Bettruhe die Ausbildung von Verkrümmungen hintanhält.

Etwas Sicheres zu sagen, ist aber unmöglich, und es wäre zwecklos, noch weitergehende Vermutungen zu äussern. Es möge genügen, die Möglichkeit, dass die cystische Entartung des ganzen Skeletts der Ostitis deformans verwandt ist, hier erwähnt zu haben.

Ich möchte nur noch mit kurzen Worten eingehen auf einige Eigentümlichkeiten im Verlaufe unseres Falles. Die subjektiven Krankheitserscheinungen bestanden vor allem in heftigen reissenden, rheumatischen Schmerzen, die an den Stellen der Cysten lokalisiert wurden. Die Schmerzen waren nicht kontinuierlich, sondern traten anfallsweise und mitunter ganz akut auf, um im Verlaufe von einigen Wochen wieder langsam abzuklingen; dann herrschte für längere Zeit wieder vollkommene Ruhe. Dies periodische Auftreten der Schmerzen beobachteten wir während des Krankenhausaufenthaltes der Patientin z. B. am rechten Femur und am rechten Humerus.

Wodurch diese Schmerzanfälle hervorgerufen werden, lässt sich nur vermuten. Die Bildung der Cysten scheint an und für sich vollkommen latent vor sich zu gehen; die Cysten in der Beckenschaufel und der Tibia z. B. haben niemals Symptome gemacht. Auch ist wohl kaum anzunehmen, dass die Cyste im rechten Humerus, die wenige Tage nach Beginn der ersten Schmerzattaque bereits wallnussgross war, in so kurzer Zeit entstanden sein sollte. An der Cyste des rechten Femur konnten wir während der mehrere Wochen anhaltenden Schmerzen erhebliche Vergrösserung und andere Veränderungen (s. o.) im Röntgenbilde konstatieren, während am rechten Humerus unter den gleichen Bedingungen das Bild unverändert blieb. Die Schmerzanfälle lassen sich also auch nicht ohne weiteres mit dem Wachstum der Cysten in Zusammenhang bringen. Ich möchte glauben, dass es Blutungen in die Cysten hinein sind, die die akut einsetzenden Schmerzen hervorrufen, kann aber freilich dafür keine Beweise bringen.

Auffallend ist das vollständige Verschwinden der grossen Cyste im linken Femur, die zur Zeit, als die Spontanfraktur eintrat, über hühnereigross war. Ob die Fraktur und die anschliessende Callusbildung oder die operative Eröffnung der Cyste diese zum Verschwinden gebracht hat, bleibt dahingestellt; wahrscheinlicher ist das erstere. Auch über die feineren Vorgänge bei der Ausfüllung des Cystenraumes geben die Röntgenbilder keine Aufklärung.

An den anderen Cysten sind Erscheinungen der Rückbildung nicht beobachtet worden. Die Veränderungen in der Form der Cysten im rechten Femur mussten, wie oben schon hervorgehoben, als ein Einbrechen der dünnen Knochenschale und muldenförmiges Hineinlegen in den Cystenraum gedeutet werden.

Die Therapie steht dem Leiden fast ganz machtlos gegenüber. Vielleicht wäre es aber doch gerechtfertigt, bei einzelnen Cysten, die heftige Beschwerden machen, eine operative Behandlung — Eröffnung, Auskratzung der Cystenwand, Tamponade — zu versuchen. Die Erfahrungen, die wir am linken Femur gemacht haben, würden zu solchem Vorgehen ermutigen. Freilich wird der Erfolg höchstens ein palliativer sein, da man nicht erwarten kann, eine Allgemeinerkrankung des Skeletts durch örtliche Massnahmen zu beeinflussen.

Erklärung der Abbildungen

auf Taf. VIII.

Fig. 1: Cyste im l. Femur kurz nach Eintritt der Spontanfraktur. Aufgenommen am 26. X. 01.

Fig. 2: Dieselbe Cyste nach Heilung der Spontanfraktur. Die grosse Cyste ist ganz verschwunden; unterhalb der alten Bruchstelle haben sich 2 kleine neue Cysten gebildet. Aufgenommen am 17. XI. 02.

Fig. 3: Cyste im r. Femur. Aufgenommen am 27. X. 01.

Fig. 4: Dieselbe Cyste. Aufgenommen am 26. VII. 02.

Fig. 5: Cyste im r. Humerus. Aufgenommen am 23. VII. 02.

Fig. 6: Cyste in der l. grossen Zehe. Aufgenommen am 26. VII. 02.

AUS DEM

KANTONSSPITAL MÜNSTERLINGEN.

DIRIGIERENDER ARZT: DR. C. BRUNNER.

XI.

Zu den retropharyngealen Tumoren.

Bemerkungen zu der Arbeit von Hellendall in diesen Beiträgen Bd. 39. H. 3. S. 666.

Von

Dr. **Conrad Brunner.**

In Band 36, Heft 3 dieser Beiträge habe ich eine Arbeit publiciert, betitelt: „Ueber die retrovisceralen Geschwülste und Strumen unter besonderer Berücksichtigung ihrer Topographie und der Technik ihrer Operation". Ich suchte dieses Thema besonders in den angedeuteten Richtungen möglichst erschöpfend zu behandeln. Das entworfene Bild glaubte ich genügend detailliert ausgeführt zu haben und durfte dies unter Anderem auch daraus schliessen, dass ein aufmerksamer Leser, der Referent im Centralbl. f. Chir. 1903, Nr. 22 die Arbeit eine „ausserordentlich umfassende und eingehende" nannte. Mit dieser Arbeit nun bin ich Hellendall zuvorgekommen, der in der Strassburger chirurgischen Klinik drei Fälle von retropharyngealen Tumoren zu beobachten Gelegenheit hatte und dadurch veranlasst wurde, sich mit diesen Tumoren ebenfalls eingehender zu beschäftigen und das Ergebnis nachträglich zu publicieren. Er sagt: „Als meine Arbeit annähernd vollendet war, erschien die Abhandlung Brunner's in diesen Beiträgen, die dieselben Zwecke verfolgte und in vielfacher Beziehung zu denselben Resultaten geführt hatte, wie die meinige. Einiges jedoch, was Brunner entgangen oder nicht von ihm berücksichtigt war, aber doch wichtig ist, glaube ich bei meinen Studien gewonnen zu haben. Dieses mitzuteilen, so Brunner's Arbeit etwas zu ergänzen, ist meine Absicht."

Selbstverständlich anerkenne ich zunächst dankbar die Kompletierung der Kasuistik durch die Publikation weiterer drei interessanter noch nicht bekannt gegebener Fälle aus der Strassburger chir. Klinik, sowie die Er-

gänzung der Kasuistik aus der Litteratur. Bei dem gewaltigen Umfang, den heutzutage die medicinische Weltlitteratur angenommen hat, wird Niemand je bei solchen Arbeiten absolute Vollständigkeit der Litteratur Berücksichtigung beanspruchen können. Es ist Hellendall gelungen, noch weitere 7 Fälle zu entdecken, ein nächster Bearbeiter dieses Themas wird auch ihn wieder zum Nutzen der Wissenschaft ergänzen.

Was nun die Sichtung der Litteratur anbetrifft, so hat sie auf diesem Gebiete zu Kollisionen ziemlich viel Gelegenheit gegeben und ich kann mich hier auch keineswegs mit allen Angaben Hellendall's einverstanden erklären. Er sagt: „Brunner hatte sich weiter bei dem grösseren Teil seiner allerdings vielfach an schwer zugänglichen Stellen publicierten Kasuistik auf die Kenntnisnahme von Referaten beschränkt. Ich habe mit geringen Ausnahmen die Originalarbeiten eingesehen." Sehen wir zu, wie es mit dieser Behauptung sich verhält. Eingangs meiner Arbeit (pag. 690) erwähnte ich zuerst die von Busch als retropharyngeale Tumoren erwähnten Fälle von Wutzer, Dieffenbach, Velpeau, Syme. Von diesen konnte ich den von Fall Dieffenbach im Original nachsehen und dabei habe ich und nicht erst Hellendall diesen Fall als sehr zweifelhaft bezeichnet (Anmerkung 4), die drei übrigen Publikationen konnte ich richtig nicht im Original erreichen; ich verliess mich in Bezug auf die Fälle Wutzer und Velpeau auf Busch, den Fall Syme sah ich zur Kontrolle noch in Canstatt's Jahresbericht nach (pag. 701, Anmerkung 1). Von diesen weit zurückreichenden 4 Publikationen habe ich also nur eine im Original benutzen können; Hellendall, dem dies möglich war — er hat die Strassburger Universitätsbibliothek in der Nähe — scheidet nun auch die Fälle von Wutzer und Velpeau als nicht retropharyngeale aus; Busch, auf den ich mich verliess, scheint sich also da geirrt zu haben. Nachkontrollieren kann ich dies nicht, weil mir diese Quellen hier nicht zu handen sind.

Nun weiter! Auf pag. 701—703 habe ich die übrigen entdeckten Fälle von retrovisceralen Geschwülsten — die Strumen kommen nachher — zusammengestellt. Von diesen sind im Original studiert: 1. Fall Bickersteth, Brunner, Berr; 2. Fall Bickersteth, Watson, Heine, Ritter, Kelburne King; 1. Fall Busch, 2. Fall Busch, 3. Fall Busch, 4. Fall Busch, Wagner-Caspary, Bidder, Wünsche. (Ich bemerke dabei, dass die Anmerkung 1 auf pag. 714, wie ich nachträglich sehe, am unrichtigen Orte gesetzt ist; dieselbe gehört zu den Fällen Peters.) Dass ich bei Bickersteth und Kelburne-King die Originalien vor mir hatte, ist vom Leser sofort aus meinen englischen, dem Originaltexte entnommenen Citaten zu sehen.

Nach Referaten sind citiert: Holt, Holmes, Sklifasowski, Peters 1—3, Sematzkij, Cabot.

Jetzt die Strumen: Von den reinen retropharyngealen Strumen, welche Hellendall in seiner Arbeit allein berücksichtigt, sind alle

nach dem Original aufgeführt. Fälle Braun, Weinlechner. Wenn also Hellendall genauer zusieht, so wird er zugeben müssen, dass seine Behauptung, ich habe „bei dem grösseren Teil“ meiner Kasuistik auf die Kenntnisnahme von Referaten mich beschränkt, eine unrichtige ist. Dass ich diese oberflächliche Angabe zurückweisen muss, ist begreiflich, denn, wäre die Behauptung richtig, so könnte ich meiner Arbeit nicht den Wert beilegen, den ich für sie vindiciere. Dass ich auf das Studium der Originale das grösste Gewicht gelegt habe und dass das, was im Texte aus den Krankengeschichten extrahiert ist, fast durchwegs den Originalen entstammt, ist meinen Ausführungen leicht zu entnehmen, so ist pag. 703 zu lesen: „Ich habe nun versucht, an Hand der Kasuistik, d. h. der mir im Original vorliegenden Beschreibungen über den Ausgangspunkt der Neubildungen etc. etwas Genaueres zu erfahren.“

Hellendall hat nun aus meiner Kasuistik die Fälle von Bickersteth, Watson, King ausgemerzt. Dabei sagt er von den Fällen Bickersteth, Ritter führe dieselben auf, er aber habe bei Einsicht der Originalarbeit gesehen, dass sie nicht zu den retropharyngealen Tumoren gehören. Watson's Fall schliesst er aus, weil es ein primärer Parotistumor sei. — Um von den retrovisceralen Tumoren ein umfassendes Gesamtbild geben zu können, habe ich, wie ich glaube, mit vollem Recht auch die von der Nachbarschaft aus retrovisceral gewachsenen Tumoren mit in den Rahmen der Betrachtung gezogen; ich musste dies vor allem schon der Differentialdiagnose wegen thun, die ich möglichst nach allen Richtungen behandeln wollte. Ich sage pag. 704: „Eine zweite Kategorie von retropharyngeal wachsenden Tumoren hat ihren ursprünglichen Standort entfernter vom Pharynx, sie wachsen aus der Nachbarschaft in diese Region. Ich nenne sie sekundär retropharyngeale zum Unterschied von den primären oder originären (originarius = ursprünglich, d. h. ursprünglich im retrovisceralen Raum entstanden). Die Kategorie ist vertreten durch den ersten Fall Bickersteth. Der betreffende Patient bemerkte zuerst einen Tumor in der Parotisgegend, welcher später in die Mundhöhle hineinwuchs. Derselbe trieb im Isthmus faucium das Gaumensegel nach vorn, während er die betreffende Unterkieferhälfte nach aussen gedrängt hatte und hinter dem aufsteigenden Kieferast dicht unter der Haut lag. An dem exstirpierten Chondrofibrom trennte eine tiefe Furche zwei Abschnitte, von denen der eine gegen den Isthmus faucium, der andere gegen die äussere Haut prominiert hatte. Es gehört ferner der analoge Fall von Watson etc. hierher.“ Der letztere wuchs, ebenfalls von der Parotis ausgehend, nach innen zu (vgl. pag. 701).

Wenn nun Hellendall, von dieser meiner Einteilung kein Wort sagend, diese Fälle kurzer Hand von der Kasuistik ausschliesst, so kann er dies meinetwegen mit der Begründung thun, dass er die sekundär retropharyngealen Geschwülste, wie ich sie unterscheide,

in seiner enger gehaltenen Arbeit nicht berücksichtigen wolle; keinesfalls aber ist er zu der Annahme und Behauptung berechtigt, dass ich sie irrtümlich in meine Kasuistik aufgenommen habe. Den Fall King rechnet er nicht mit, weil „man über denselben zweifelhaft“ sein könne. Ich sagte über denselben (pag. 702): „Nach dem Titel wäre die Geschwulst im weichen Gaumen entstanden (originating in the soft palate). Die ganze Beschreibung macht es durchaus wahrscheinlich, dass sie hinter der Tonsille entstand; man konnte letztere über ihr gespannt und ausgestreckt sehen. Dieser Ansicht schliesst sich auch Hüter an, der den Fall in Virchow-Hirsch referiert“.

Die Fälle Watson und King werden also von Hellendall aus der Kasuistik gestrichen. Wie kommt er nun aber dazu, dieselben später im Texte bei Beleuchtung der Operationsmethoden (pag. 710) doch herbeizuziehen?

Mit Interesse habe ich natürlich nun auch die von Hellendall aus der Litteratur neu hinzugefügten Fälle in seinen Referaten gelesen. Da wo er als Vorzug seiner Arbeit hervorhebt, dass er mit geringen Ausnahmen die Originalarbeiten eingesehen habe, bemerkt er über das Referieren: „Ich fand, dass wie so häufig die Referenten bald zu wenig, bald zu viel mitgeteilt hatten“. Wer kann nun aber bei seinem eigenen Referate über den neu hinzugekommenen Fall Knight (pag. 682) herausfinden, dass hier ein retropharyngealer Tumor vorlag? „36j. Dame, welche längere Zeit an Halsbeschwerden gelitten hatte. Bei laryngoskopischer Untersuchung kam ein Tumor zu Gesicht, der die obere Höhle des Larynx fast ausfüllte. Die Geschwulst war rund, fast glatt, ziemlich weich, breit aufsitzend“. Das ist die ganze Charakteristik der Lokalisation und Topographie! Wie kann man hier, wenn man nicht das Original vor sich hat, ersehen, dass der Tumor hinter der Pharynxschleimhaut sass? Welchen Zweck hat es, Referate wieder wörtlich zu referieren, die so ungenau den Sachverhalt wiedergeben?

Was das betrifft, was Hellendall zur Schilderung der retropharyngealen Tumoren aus der Kasuistik mehr herausgezogen hat, so kann ich daran mit dem besten Willen „wichtige“ Ergänzungen nicht konstatieren. Dass mit der Kleinmalerei hier viel erreicht sein soll, sehe ich nicht ein; Klarheit und Uebersicht haben dabei jedenfalls nicht gewonnen. Wenn er (pag, 710) die buccale Entfernung kleiner Tumoren „wie sie Brunner noch aufrecht hält“, nicht anerkennt, so ist damit natürlich nicht gesagt, dass es nicht Chirurgen giebt, welche trotzdem diesen Weg einzuschlagen für richtig finden.

Im Uebrigen steht es mir fern, der Arbeit alles Verdienst abzusprechen und erinnere ich an das eingangs Gesagte. Was ich hier bemerke, soll zur weiteren Abklärung der Materie dienen. Allen künftigen Bearbeitern dieses Gebietes, sowie denen, welche solche seltene Tumoren zur Behandlung bekommen, muss jede vorausgegangene Bearbeitung und Sichtung des Stoffes willkommen sein.

AUS DER

TÜBINGER CHIRURGISCHEN KLINIK

DES PROF. DR. v. BRUNS.

XII.

Ueber das Hygrom der Bursa trochanterica profunda.

Von

Dr. **Oskar Lipffert.**

Das Hygrom der Bursa trochanterica profunda ist eine ziemlich seltene Erkrankung. Vor zwei Jahren hat Zuelzer[1]) die in der Litteratur veröffentlichten Fälle von Schleimbeutelerkrankungen der Beckengegend gesammelt. Von Hygromen der Bursa trochanterica profunda konnte derselbe nur 26 Fälle auffinden. In der Tübinger chirurgischen Klinik des Herrn Professor Dr. v. Bruns sind nun in den letzten Jahren drei Fälle von Hygromen der genannten Bursa zur Beobachtung und Operation gekommen, und es dürfte wohl bei der Seltenheit dieser Erkrankung die Veröffentlichung derselben erwünscht sein.

Bevor ich indes zur Beschreibung der Fälle selbst übergehe, sei es gestattet, in Kürze Einiges über die Topographie der Schleimbeutel der Trochantergegend vorauszuschicken.

Die Bursa trochanterica profunda gehört als tiefer Schleimbeutel zu den schon frühzeitig angelegten. Sie liegt nach Zuelzer zwischen dem hinteren äusseren Teile des Trochanter major und dem Musc. vastus externus einerseits und dem Musc. glutaeus maximus ande-

1) Deutsche Zeitschr. f. Chir. Bd. 50. H. 1 u. 2.

rerseits. Die Fasern des letzteren Muskels laufen von der äusseren Lefze der Crista ossis ilei, von der Fascia lumbo-dorsalis, vom Steissbeine und vom Lig. sacro-tuberosum schräg nach unten und aussen und setzen teils breitsehnig an der Crista externa der Linea aspera femoris an, teils gehen sie als Maissiat'scher Streifen in die Fascia lata über. Der Muskel schlägt sich auf diese Weise um den Trochanter major herum, ist jedoch von letzterem durch den genannten Schleimbeutel getrennt. Der Längsdurchmesser des Schleimbeutels beträgt nach Hueter durchschnittlich 4—6 cm, sein Breitendurchmesser etwa 2—4 cm. Er kann ein- oder mehrkammerig sein. Die Wandung besteht aus Bindegewebe mit spärlichen, elastischen Fasern. Feine Capillargefässe und Nervenendigungen durchsetzen diese Wand, die an ihrer Innenfläche glatt und mit Endothel ausgekleidet erscheint. Von Wichtigkeit ist es, dass diese Wandung nach den Untersuchungen von Vanselow nicht überall gleich dick ist, sondern drei dünnere Stellen aufweist, und zwar deswegen, weil an diesen Stellen eine Perforation eines etwaigen pathologischen Inhaltes zu erwarten ist. Die eine dieser Stellen liegt in der hinteren Wand, etwa in der Mitte ihrer Längsausdehnung. Hier durchbohrt der andrängende Finger leicht die Wand und gelangt nach oben zu unter den Musculus glutaeus maximus in den Raum zwischen Musc. glutaeus medius und quadratus femoris. Die beiden anderen Stellen liegen in der vorderen Wand des Schleimbeutels, und zwar die eine am oberen, die andere am unteren Ende derselben. Nach oben zu gelangt der Finger im lockeren Bindegewebe zwischen dem Musc. tensor fasciae latae und dem Musc. rectus femoris bis unter den Sartorius, nach unten zu zwischen den Musculi rectus femoris und cruralis ebenfalls bis zum Sartorius. Eine starke Fascie, welche sich zwischen dem Sartorius und den Adduktoren ausbreitet, hindert das weitere Vordringen. An Inhalt ist normalerweise nur soviel vorhanden, als nötig ist, um die Wände schlüpfrig zu erhalten. Derselbe besteht aus einer serösen Flüssigkeit, die bei jugendlichen Personen dünn und durchsichtig, bei älteren dagegen dicker und dunkler ist. Sie enthält Eiweiss, Mucin, Fette und einige Salze (Chlorcalcium und phosphorsaure Erden).

In der seitlichen Hüftgegend finden sich in der Nähe der Bursa trochanterica profunda noch einige weitere kleine und nicht konstant vorkommende Schleimbeutel. Dieselben werden bei weitem weniger von Entzündungen betroffen, und sie erregen das Interesse der Chirurgen nur insofern, als nicht allzu selten Kommunikationen zwischen einem oder mehreren derselben und der Bursa trochanterica bestehen. Die Erkrankung greift in einem solchen Falle dann auf die kommunicierenden Schleimbeutel über, und es kann auf derartige Weise zu sehr ausgedehnten, multiplen Hygrombildungen kommen, die auf den ersten Blick zuweilen als solitäre Erkrankungen der Bursa trochanterica profunda mit Ausstülpungen der Sackwand imponieren. Als derartige Schleimbeutel

sind zu nennen:

Ein zwischen Fascia lata und dem Trochanter major, mehr an der äusseren, vorderen Partie desselben gelegener, sehr inkonstanter Schleimbeutel.

Die Bursa trochanterica superficialis s. subcutanea in dem fettarmen Unterhautbindegewebe über dem Trochanter major. Sie wurde von J. B. Petit[1]) bei seinen Untersuchungen an Leichen nur ein einziges Mal gefunden, während sie nach anderen Autoren ziemlich häufig sein soll. Sie ist meist sehr klein, mitunter mehrfächerig.

Die Bursa musculi glutaei medii. Sie liegt zwischen den Sehnen des Musc. glutaeus medius und pyriformis.

Die Bursa musculi glutaei minimi zwischen der Sehne des Glutaeus minimus und einer Facette an der vorderen Fläche des Trochanter major. Dieser Schleimbeutel ist ziemlich gross und findet sich fast konstant vor.

Die Bursa tendinis obturatorii interni zwischen der Sehne des Musc. obturator internus und der Gelenkkapsel.

Endlich die Bursa iliaca posterior an der hinteren Seite der Hüfte über der Spina iliaca posterior, zwischen diesem Knochenvorsprunge und der Fascie.

Von Erkrankungen der Bursa trochanterica sind bisher nur Entzündungen beobachtet worden, und zwar sowohl die akute Entzündung, die Bursitis, als auch die viel häufigere chronische Form, das Hygrom, auf welches sich diese Arbeit beschränken soll.

Von dieser Erkrankung wurden in den Jahren 1898 und 1899 folgende drei Fälle in der Tübinger chirurgischen Klinik beobachtet:

1. M. R., 56 J., Taglöhner. Aufgen. am 21. II. 98. Ueber Heredität ist nichts Bestimmtes zu erfahren. Pat. selbst war nie ernstlich krank. Vor 2½ Jahren bemerkte er in der linken Trochantergegend eine Anschwellung, die langsam bis zu ihrer jetzigen Grösse wuchs. Dieselbe verursacht keinerlei Beschwerden.

Status: Kräftig gebauter, etwas magerer Mann. Es besteht ein leichter Lungenkatarrh. Sonstige Organe sind gesund. An der Aussen- und Hinterseite des linken Oberschenkels befindet sich ca. handbreit unterhalb des Trochanter major eine etwa 2 faustgrosse, gelappte Anschwellung. Dieselbe zeigt deutliche Fluktuation, die Haut darüber ist verschieblich und nicht verändert.

28. II. 98 Operation in Aethernarkose. Nach Durchtrennung der Haut und Muskulatur mittelst eines etwa 25 cm langen, an der Aussenseite des linken Oberschenkels in dessen Längsrichtung geführten Schnittes

1) J. B. Petit, De l'hygrome trochantérien. Paris 1891.

kommt man auf eine dicke Cystenwand. Dieselbe lässt sich grösstenteils stumpf aus der Umgebung ausschälen. An ihrem oberen Ende, wo sie in einen Stiel übergeht, reisst sie ein. Das entstandene Loch wird sofort zugeklemmt. Nach oben zu von dieser ersten Cyste kommt in Zusammenhang mit ihr eine zweite, den ganzen Trochanter major umgreifende Cyste zum Vorschein. Auch diese wird exstirpiert. Es erfolgt Drainage der Wundtasche nach hinten und Naht. — 6. III. Wunde per primam geheilt. — 8. III. Pat. entlassen.

Die mikroskopische Untersuchung ergab Tuberkulose.

2. W. B., 20 J., Schneider. Aufgen. am 12. XII. 98. Pat. ist hereditär nicht belastet und war selbst auch nie krank. Seit etwa acht Jahren hat er in der rechten Hüftgelenkgegend eine härtere und erhabene Stelle, doch hat ihm dieselbe keinerlei Beschwerden verursacht. Vor 2 Jahren ist die Geschwulst aufgebrochen, und seitdem bestehen Fisteln, die von Zeit zu Zeit ausgespritzt wurden. Gehen und sämtliche Bewegungen im Hüftgelenke sind schmerzlos und nicht beeinträchtigt.

Status: Gracil gebauter Mann. Innere Organe gesund. Ueber dem rechten Trochanter major finden sich 3 Fisteln, von denen die mittlere ein geringes Sekret entleert. Mit der Sonde gelangt man etwa 3 cm in die Tiefe, ohne auf rauhen Knochen zu stossen. Bein nicht atrophisch.

14. XII. Operation in Aethernarkose. Nach Spaltung des Fistelganges gelangt man in einen mit fungösen Wandgranulationen ausgekleideten Sack von etwa 8 cm Breite und Länge. Derselbe liegt völlig abgeschlossen unter dem Musculus tensor fasciae latae. Unter Zuhilfenahme eines Parallelschnittes wird derselbe in toto ausgeschält. Die Wunden werden drainiert und genäht. — 22. XII. Wunden per primam intentionem geheilt. Entfernung von Drain und Nähten. — 24. XII. Pat. wird entlassen.

3. G. Sch., 52 J., Schreiner. Aufgen. am 18. VIII. 99. Pat. will nie krank gewesen sein. Aus unbekannter Ursache entwickelte sich vor etwa 2 Monaten eine Schwellung am linken Oberschenkel. Dieselbe wurde vom behandelnden Arzte punktiert, wobei sich eine gelbliche dünne Flüssigkeit entleerte.

Status: Blasser, magerer Mann. Herz und Lungen sind gesund. Am linken Oberschenkel befindet sich in der Trochantergegend eine sich spitz vorwölbende Geschwulst von Handgrösse. Dieselbe fluktuiert deutlich und ist von normaler Haut bedeckt, die an einer Stelle eine kleine Punktionswunde erkennen lässt. Die Probepunktion ergiebt die oben bezeichnete Flüssigkeit.

21. VII. Operation in Aethernarkose. Nach Durchtrennung von Haut und Muskulatur mittelst eines etwa 10 cm langen Schnittes etwas vor der Mitte des Trochanter kommt man auf einen kapselartigen Sack, der überall mit der Umgebung fest verwachsen ist. Bei der Incision

entleert sich eine Menge einer dünnen, grüngelben Flüssigkeit. Mit dem scharfen Löffel wird eine Menge von Gerinnseln und Granulationen entfernt. Beim Eingehen mit dem Finger bemerkt man eine Fortsetzung der Höhle unter der Muskulatur nach dem Kreuzbeine zu, die erst mit der Sonde gänzlich abgetastet werden kann. Ueber dem Sacroiliacalgelenke wird der Sack mit einem zweiten, etwa 5 cm langen Schnitte incidiert. Der Knochen liegt nirgends frei. Tamponade. Heilung per granulationem. Am 28. VII. wird Pat. auf seinen Wunsch entlassen. Die Wunden sind in guter Granulation.

Die ersten beiden Fälle der Tübinger Klinik betreffen isolierte Hygrome der Bursa trochanterica profunda, die trotz ihres langen Bestehens keinerlei Beschwerden verursachten. Im dritten Falle handelte es sich um kommunicierende Hygrome der Bursa trochanterica und der Bursa iliaca posterior. Trotzdem der Befund in diesem Falle für ein längeres Bestehen sprach, hatte der Patient erst seit zwei Monaten eine Schwellung bemerkt. In keinem der drei Fälle war über die Aetiologie etwas Besonderes zu erfahren, ebensowenig waren typische Reiskörperchen vorhanden. Eine mikroskopische Untersuchung der Sackwand wurde nur in einem Falle vorgenommen, wobei sichere Anhaltspunkte für Tuberkulose gefunden wurden. Doch spricht auch in den beiden anderen Fällen der makroskopische Befund für eine tuberkulöse Affektion.

Aus der Litteratur konnte ich ferner noch folgende von Zuelzer in seiner Arbeit über die Schleimbeutelerkrankungen der Hüftgegend nicht berücksichtigte Fälle sammeln:

Legrand[1]) berichtet über einen 20j. Bergmann, der seit 4 Jahren eine Anschwellung in der rechten Trochantergegend, die ihn bei der Arbeit hindert, bemerkt. Es handelt sich um kommunicierende Reiskörperchenhygrome der Bursa trochanterica superficialis und profunda. Das erstere erstreckt sich von der Crista ilei bis handbreit unterhalb des Trochanter. Das letztere reicht unter dem Glutaeus maximus weit nach hinten und sendet ausserdem einen Fortsatz nach innen gegen das Hüftgelenk, ohne indes mit letzterem zu kommunicieren.

Ein von v. Baracz[2]) veröffentlichter Fall betrifft ein 18j. Mädchen, das vor 2 Jahren mit Schmerzen in der linken Hüftgelenkgegend erkrankte. Bald darauf entstand oberhalb des linken Trochanter eine fluktuierende Geschwulst, die langsam an Grösse zunahm. Dieselbe hat zur Zeit der Operation die Grösse einer Billardkugel. Bedeckende Haut

1) J. Legrand, In.-Diss. Bonn 1895.
2) Berlin. klin. Wochenschr. 1887.

nicht verändert, verschiebbar. Exstirpation. Diagnose: Hygroma proliferans fibromatosum bursae trochantericae.

Endlich hat Leschziner[1]) im letzten Jahre zwei in der Freiburger Klinik beobachtete Fälle veröffentlicht.

Im ersten Fall handelt es sich um eine 42j. Kaufmannsfrau. Vor 8 Jahren trat eine Anschwellung in der Gegend des linken Trochanter auf. Als Schmerzen und Fieber hinzukamen, wurde 2mal incidiert, worauf eine Fistel zurückblieb. Bein steht in Aussenrotation. Bewegungen schmerzhaft. Die Fistel führt in eine mit schwammigen Granulationen ausgekleidete, käsigen Eiter enthaltende Höhle, die unter dem Tensor fasciae latae und dem Glutaeus maximus liegt.

Der zweite Fall betrifft eine 27j. Frau. Als Kind Erkrankung der linken Hüfte. Im letzten Jahre traten Schmerzen und eine fluktuierende Anschwellung in der linken Trochantergegend auf. Bein flektiert und nach aussen rotiert. Nach Durchtrennung des Tensor fasciae gelangt man in eine mit verkästen Granulationen erfüllte Höhle, die sich nach hinten und weit nach unten bis an die obere Grenze des mittleren Femurdrittels erstreckt. Am Trochanter Zeichen eines ausgeheilten tuberkulösen Processes.

Was die Aetiologie des Hygroms der Bursa trochanterica profunda anbetrifft, so entsteht dasselbe öfters nach langdauernden Insulten, von denen die Bursa betroffen wird. Auch einmalige Traumen wie Stoss, Schlag, Fall auf den Trochanter werden häufig als Ursache angegeben. Sind diese irritativen Processe leichter und von kürzerer Dauer, so bedingen sie nur eine Ausscheidung von Flüssigkeit; wird die Reizung stärker und länger andauernd, so ruft sie wirkliche Proliferationsvorgänge hervor. Eine bestimmte Grenze zwischen akuter Entzündung und Hygrom besteht weder im ätiologischen noch im genetischen Sinne. Dasselbe Trauma kann je nach seiner Stärke und Einwirkungsdauer und nach der Disposition des Individuums einmal Flüssigkeitsausscheidung und Gewebsneubildung, ein anderes Mal akute Entzündung hervorrufen. Auf Grund neuerer Erfahrungen ist vor allem noch die Tuberkulose als eine Hauptursache der Hygrombildung anzuführen. In einigen Krankengeschichten der bisher bekannt gewordenen Fälle finden sich leider nicht hinreichend genaue Angaben über die Aetiologie derselben, doch lässt sich immerhin mit ziemlicher Sicherheit 16mal Tuberkulose, 7mal Trauma und 1mal Gelenkrheumatismus als Krankheitsursache feststellen, während dieselbe 2mal unbekannt blieb. Nehmen wir

1) In.-Diss. Freiburg 1902.

dazu die oben von mir angeführten Fälle, in denen es sich dreimal sicher, zweimal höchst wahrscheinlich um Tuberkulose und zweimal um Erkrankung aus unbekannter Ursache handelte, so ergiebt sich Rheumatismus 1 mal oder in 3,03%, Trauma 7 mal oder in 21,21% und Tuberkulose 21 mal oder in 63,64% der Fälle als Ursache des Hygroms; 4 mal oder in 12,12% entstand dasselbe ohne nachweisbare Ursache.

Die Tuberkulose kann im Trochanterschleimbeutel entweder primär auftreten und stellt dann, wenigstens anscheinend, die einzige Manifestation eines tuberkulösen Herdes im Körper dar, oder sie kann sekundär auf dem Blut- oder Lymphwege oder im Anschlusse an eine tuberkulöse Erkrankung des Trochanter major erfolgen. Sehen wir daraufhin die Krankengeschichten an, so zeigten 12 Patienten — von denen 2 aus tuberkulöser Familie stammten — keine anderweitige Lokalisation der Tuberkulose, während sich bei den 9 übrigen derartige Herde fanden, und zwar bei zweien Lungentuberkulose und bei den 7 anderen Lymphdrüsen- und Knochentuberkulose. Von drei Patienten wurde die Entstehung des tuberkulösen Hygroms auf ein heftiges Trauma, das den Trochanterschleimbeutel getroffen, zurückgeführt, und in der That müssen wir derartigen Traumen insofern eine Rolle zuschreiben, als sie in dem Schleimbeutel einen Locus minoris resistentiae schaffen und so die Ansiedelung des Tuberkelbacillus begünstigen.

Merkwürdigerweise scheint der linke Schleimbeutel häufiger zu erkranken als der rechte. Soweit sich darüber eine Bemerkung vorfand, war in den angeführten Fällen 20mal die linke und 12mal die rechte Seite erkrankt. Ferner betraf die Erkrankung in 24 Fällen Männer und nur in 9 Fällen Frauen, eine Erscheinung, die in dem Umstande, dass die Männer besonders der arbeitenden Klasse viel häufiger Traumen ausgesetzt sind als die Frauen, ihre natürliche Erklärung findet.

Pathologisch-anatomisch finden wir am häufigsten eine wesentliche Vermehrung des Inhaltes, der sich anfangs kaum von dem normaler Weise in der Bursa befindlichen Sekrete unterscheidet. Derselbe kann blutig gefärbt sein nach einem kurz vorhergegangenen Trauma, bei hämorrhagischer Diathese oder wenn durch die Entzündung die Gefässwände alteriert sind. Später verändert sich der Inhalt, verfettete Epithelien, fettiger Detritus und Cholestearinkrystalle treten darin auf und zuweilen auch eine mehr oder minder grosse Zahl freier Körper. Wegen ihrer Gestalt hat man dieselben als

birnkern- oder reiskernartige bezeichnet: Corpuscula pyriformia seu oryzoidea. Indes ist ihre Form sehr variabel. Ihre Farbe ist grauweiss, durchscheinend. Ein Teil besteht aus einer strukturlosen, knorpelartigen Wand, die eine koncentrische Schichtung erkennen lässt und einen mit Serum gefüllten Hohlraum einschliesst. Ein anderer Teil besteht aus Bindegewebe, ist teilweise noch mit Epithel bedeckt und lässt meistens noch Stielreste erkennen. Die Grösse dieser Körper kann 1 cm im Durchmesser erreichen, doch sind sie in der Regel viel kleiner. Als Durchschnittsmass ist etwa 2—5 mm anzunehmen. Ihre Zahl ist sehr verschieden, bald finden sie sich nur vereinzelt, bald füllen sie den ganzen Sack aus.

Während über die tuberkulöse Natur dieser Körperchen heute wohl kein Zweifel mehr besteht, herrschten über ihre Genese noch lange Zeit die verschiedensten Ansichten, und auch heute hat man sich darüber noch nicht völlig geeinigt. Im wesentlichen herrscht zwar jetzt bezüglich des Entstehungsmodus der Reiskörperchen eine Uebereinstimmung zu Gunsten der Degenerationstheorie, die annimmt, dass die Reiskörperchen Degenerationsprodukte fibrinoid entarteter tuberkulöser Wandgranulationen sind. Im schroffen Gegensatze dazu steht die König'sche Gerinnungstheorie [1]), der sich Landow [2]) und Riese [3]) anschliessen. Darnach entstehen die Reiskörperchen aus derben, dem geronnenen Eiweiss ähnlichen Gerinnungsprodukten, entsprechend der Thatsache, dass dem Tuberkelbacillus wie keinem anderen Entzündungserreger die Eigentümlichkeit zukommt, als Erreger von faserstoffreichen Entzündungsprodukten aufzutreten. Die Gerinnung derselben führt einerseits zur Bildung der freien Körper, andrerseits hat sie Niederschläge auf die Synovialmembran zur Folge. Diese Auflagerungen werden von der Synovialis aus organisiert und erfahren später unter dem Einfluss des Tuberkelbacillus eine Tuberkulisation. Gegen diese Theorie ist besonders Goldmann [4]) aufgetreten.

Mit der Vermehrung und Veränderung des Inhaltes geht eine Veränderung der Wandung einher. Das Bindegewebe derselben nimmt zu, und die endotheliale Auskleidung kann in manchen Fällen verloren gehen. Es bilden sich oft polypöse Wucherungen, aus einem Fettklümpchen oder aus einem Bindegewebskern bestehend und von

1) Centralbl. f. Chir. 1894.
2) Arch. f. klin. Chir. Bd. 47.
3) Deutsche Zeitschr. f. Chir. Bd. 42.
4) Diese Beiträge Bd. 15.

seröser Haut überzogen. Dieselben sind in der Regel nur klein — bis erbsengross — doch können sie auch bedeutend grösser werden und so zahlreich vorhanden sein, dass sie fast den ganzen Sack ausfüllen.

Sehr viel seltener sind dagegen die chronischen Erkrankungen der Bursa trochanterica, bei denen die Verdickung der Wandung mit Bildung zottiger Wucherungen die Haupterscheinung bildet, während der Inhalt entweder gar nicht oder nur unwesentlich vermehrt ist. Oft bleiben nur noch eine oder mehrere centrale Höhlen frei, ja bisweilen kann es zu einer förmlichen Obliteration des Sackes kommen. Teilweise Verkalkungen der Wand sind dabei nichts Seltenes.

Die verschiedene Beschaffenheit des pathologisch veränderten Schleimbeutels bedingt nun auch verschiedene klinische Symptome. Der grössere oder geringere entzündliche Erguss veranlasst grössere oder kleinere Geschwülste. Aeusserlich stellt das Hygrom eine der Lage nach der Bursa trochanterica profunda entsprechende, meist schmerzlose Anschwellung dar. Dieselbe präsentiert sich nach Berend als ein schmales am oberen Ende des Trochanter major und an der Aussenseite des Oberschenkels gelegenes Ellipsoid. Wegen der relativ versteckten Lage der Bursa braucht indes eine deutlich sichtbare Schwellung nicht unbedingt vorhanden zu sein. Die bedeckende Haut ist von normaler Beschaffenheit und verschieblich. Je nach der Quantität und Qualität des Inhaltes und der mehr oder weniger hochgradigen Verdickung der Kapselwand fühlt sich das Hygrom weich und fluktuierend oder hart und gespannt an. Je nachdem es locker oder fest mit der Umgebung verwachsen ist, sitzt es mehr oder weniger verschieblich auf, doch ist diese — meist nur in seitlicher Richtung mögliche — Verschieblichkeit in keinem Falle eine ausgiebige, was offenbar seinen Grund in den oben beschriebenen anatomischen Verhältnissen hat. Sind Reiskörperchen vorhanden, so ist fast immer Krepitation zu fühlen. Doch scheint die Reiskörperchenbildung in Hygromen der Bursa trochanterica nicht so häufig zu sein, wie in Hygromen anderer Schleimbeutel, da sich unter den 33 Fällen nur einmal typische Reiskörperchen fanden. Bei der Beugung des Beines nimmt die Schwellung nach hinten etwas zu, da bei genannter Bewegung der Trochanter major unter dem Musculus glutaeus maximus ebenfalls nach hinten rückt.

In der überwiegenden Mehrzahl der Fälle erreichten die Hygrome

keine bedeutende Grösse, da die Patienten vorher in ärztliche Behandlung kamen, oder da unter Fistelbildung spontaner Aufbruch eintrat. Einigemale handelte es sich um grössere Geschwülste, die nach oben bis zur Crista iliaca, nach unten bis zur unteren Grenze des oberen Femurdrittels reichten. Dieselben bestanden aus kommunicierenden Hygromen mehrerer Bursae. Sie hatten die Glutaealfalte zum Verstreichen gebracht und den Nervus ischiadicus verdrängt. In der Regel belästigt das Hygrom seinen Träger gar nicht oder nur wenig, in anderen Fällen aber bedingt es durch seine Grösse, seinen Sitz und seine pathologische Beschaffenheit Steifigkeit in den unteren Extremitäten sowie Schmerz und Hemmung bei Bewegungen, so dass auf den ersten Blick eine Coxitis vorgetäuscht werden kann.

Kommen zu diesen dann noch einige weitere der Coxitis ebenfalls eigentümliche Symptome, so kann in der That die Aehnlichkeit zwischen einem Hygrome der Bursa trochanterica und einer Hüftgelenkerkrankung eine sehr grosse werden, und der Differentialdiagnose können sich ziemliche Schwierigkeiten entgegenstellen.

Ist nämlich der Schleimbeutel stark gefüllt und gespannt, so bemüht sich der Kranke, das Bein so zu halten, dass der entzündete Schleimbeutel und die auf denselben drückenden Muskeln möglichst entspannt werden. Aus der oben geschilderten anatomischen Lage des Schleimbeutels ergiebt sich nun ganz von selbst die Stellung, welche der Patient dem Beine geben muss. Da der Musc. glutaeus maximus den Hauptdruck auf das Hygrom ausübt, und da dessen Fasern vom hinteren Teile der Crista ossis ilei, von der Fascia lumbo- dorsalis, vom Steissbeine und vom Ligamentum sacro-tuberosum entspringen, schräg nach vorn und unten laufen und sich an der Linea aspera femoris und an der Fascia lata ansetzen, so würde Abduktion und Bewegung des Oberschenkels nach hinten diesen Muskel und damit auch den entzündeten Schleimbeutel am besten entspannen. Diese Haltung indes auf die Dauer beizubehalten, ist sehr unangenehm, ausserdem wird sie oft durch die Bettlage des Patienten unmöglich gemacht. Deshalb wird sie durch Flexion, Abduktion und Aussenrotation des Oberschenkels ersetzt, durch welche Bewegung zugleich die Ursprungssehne des Musc. vastus externus, die ebenfalls auf die vergrösserte Bursa drücken würde, eine leichte Entspannung erfährt. Diese Schenkelstellung: Flexion, Abduktion und Aussenrotation entspricht aber genau der Stellung, welche als charakteristisch für das erste Stadium der floriden Coxitis gilt.

Obwohl diese Schenkelstellung beim Hygrom des Trochanterschleimbeutels die gewöhnliche ist, kommen doch auch Fälle vor, in denen das Bein dieselbe Stellung hat, wie im II. Stadium der Coxitis: Der Schenkel wird dabei also flektiert, adduciert und nach innen rotiert gehalten. Einen derartigen Fall führt Franze[1]) an.

Ferner ruft bei Erkrankungen der Bursa trochanterica Schlag oder Stoss gegen den Trochanter oft Schmerzen hervor, ein Symptom, das bei Coxitis ebenfalls vorhanden ist. Vorsichtiges Hineinpressen des Gelenkkopfes in die Pfanne ist dagegen bei Schleimbeutelaffektionen immer schmerzlos, im Gegensatz zur Coxitis.

Die aktiven Bewegungen des Beines sind beim Hygrom der Bursa trochanterica meist ebenfalls in geringem Grade beschränkt und schmerzhaft, die passiven sind in der Regel frei, jedoch ebenfalls von Schmerzen begleitet, da die Muskeln dabei auf den empfindlichen Schleimbeutel drücken. Bei Untersuchungen in Narkose lässt sich jedenfalls immer freie Beweglichkeit im Hüftgelenke konstatieren. Der Trochanter steht in der Roser-Nélaton'schen Linie, und das Bein ist weder scheinbar noch real verkürzt.

Düvelius[2]) macht noch auf folgende differentialdiagnostische Merkmale zwischen den beiden Erkrankungen aufmerksam: Die vordere und hintere Hüftgelenkgegend ist auf Druck äusserst empfindlich. In der Regel finden sich auch an diesen Stellen Anschwellungen. Ausserdem ist Schlag oder Stoss gegen die Ferse bei Coxitis sehr schmerzhaft im Gegensatz zur Schleimbeutelerkrankung. Endlich gehen bei der Hüftgelenksentzündung die Kranken wegen der starken Schmerzen höchst ungern, während bei Entzündungen der Bursa trochanterica das Gehen keine oder nur geringe Schmerzen verursacht.

Die Differentialdiagnose zwischen einem Hygrom der Bursa trochanterica und einer tuberkulösen Erkrankung des Trochanter major selbst, oder die Entscheidung, ob die Erkrankung vom Knochen ausgeht und erst sekundär auf die Bursa übergegriffen hat, oder ob sie primär im Schleimbeutel entstanden ist, lässt sich in den meisten Fällen nicht mit Sicherheit treffen; denn eine Tuberkulose des Trochanter mit kaltem Abscess wird genau die Symptome einer Schleimbeutelerkrankung machen. Bedenkt man ferner, dass beide Erkrankungen nebeneinander bestehen können, dass ferner die Knochenerkrankung auf die Bursa und umgekehrt die Schleimbeutel-

1) In.-Diss. Würzburg 1894.
2) In.-Diss. Kiel 1880.

tuberkulose auf den Trochanter übergreifen kann, und dass in allen diesen Fällen nur die Symptome des Hygroms vorhanden zu sein brauchen, so wird es, vorausgesetzt, dass keine Fisteln vorhanden sind, die auf rauhen Knochen führen, unmöglich sein, in derartigen Fällen eine präcise Diagnose zu stellen.

Ein Hygrom der Bursa trochanterica von einem solchen des superficialen Trochanterschleimbeutels zu unterscheiden, dürfte in der Regel wohl auf keine grossen Schwierigkeiten stossen. Die von dem subkutanen Schleimbeutel herrührende Geschwulst liegt hart unter der Haut und ändert ihre Lage bei Bewegungen des Beines nicht, während die von der tiefen Bursa ausgehende Anschwellung bei Beugung des Beines etwas nach hinten rückt. Das subkutane Hygrom erscheint ferner kleiner, abgegrenzter, es fluktuiert deutlicher und bildet nach Berend ein mit seinem Längsdurchmesser in der Längsachse des Beines stehendes Oval, während das tiefer gelegene ein schmäleres und längeres, weniger cirkumskriptes Ellipsoid bildet. Letzteres verkleinert sich bei der Streckung des Beines, ja es kann ganz verschwinden, während es bei der Flexion grösser und schärfer hervortritt. Gar nicht so selten kommen übrigens beide Erkrankungen nebeneinander vor, in welchen Fällen dann die Bursae gewöhnlich miteinander kommunicieren.

Die Prognose des Trochanterschleimbeutelhygroms war früher, ehe man wagte, dasselbe in toto zu exstirpieren, eine ziemlich zweifelhafte, insofern die Heilung meist erst nach längerer Eiterung erfolgte — ein Umstand, der wegen der Nähe des Hüftgelenkes sehr zu fürchten war —, und da überdies Recidive an der Tagesordnung waren. So recidivierten von 19 mit Incision und Auskratzung behandelten Hygromen 9 = 47,4%, wovon ein Fall infolge Erschöpfung durch die andauernde Eiterung letal endigte. Sehr viel besser stellt sich dagegen die Prognose, wenn das Hygrom total exstirpiert wird. Von 11 auf diese Weise behandelten Patienten trat, soweit hierüber Notizen vorliegen, bei keinem ein Recidiv auf. In einem von Bryk beschriebenen Falle kam es nach Exstirpation der miteinander kommunicierenden Hygrome des Trochanterschleimbeutels und der Schleimbeutel des Glutaeus minimus sowie des Obturator internus zur Ankylose des betreffenden Hüftgelenkes, die indes auf Rechnung einer nach der Operation sich entwickelnden Phlegmone zu setzen ist. Im Allgemeinen ist also heute die Prognose der Exstirpation des Trochanterschleimbeutelhygroms, falls dasselbe nicht zu spät zur Operation kommt und keine Komplikationen vorhanden

sind, als günstig zu betrachten.

Die Therapie war im Laufe der Zeit häufigem Wechsel unterworfen. Von der Anwendung rein äusserlicher Mittel, wie Vesikantien, Jodtinktur u. dgl., die in unseren Fällen zweimal ohne irgend welchen Nutzen erfolgte, ging man zur Punktion des Hygroms mit anschliessender Injektion von Jodtinktur über. Diese hat indes beim Hygrom der Bursa trochanterica nur geringe Erfolge. Abgesehen davon, dass dasselbe oft aus mehreren getrennten Abteilungen besteht, in welchen Fällen die Injektionsflüssigkeit nicht überall in Berührung mit der Wand treten kann, bildet das Haupthindernis der Heilung die Sehne des M. glutaeus maximus, die als starre Decke über die Höhle hinzieht und nur schwer eine Verwachsung der Wände zulässt. Deshalb wandte man sich den breiten Incisionen zu, mit denen die Curettage oder die Aetzung der Sackwand verbunden wurde. Allein auch dieser Behandlungsmethode haften grosse Nachteile an: der Hygromsack muss sich dabei durch Granulation schliessen, worüber Wochen und Monate vergehen können, und ferner wird dabei die kranke Wand, die so oft den Tuberkelbacillus und damit den Keim zu Recidiven in sich trägt, nicht vollständig entfernt.

Demgegenüber bietet die moderne Methode der Totalexstirpation zwei grosse Vorteile. Diese bestehen erstens in der Möglichkeit, alles Krankhafte entfernen und so einem Recidive vorbeugen zu können, und zweitens in dem Vorzuge einer schnellen Wundheilung, da es sich nach der Totalexstirpation nur um die Verheilung zweier frischgesetzter glatter Schnittflächen handelt. Deshalb ist die Totalexstirpation als die einzig richtige Therapie bei Trochanterschleimbeutelhygromen anzusehen. Immerhin kann zuweilen die Isolierung des Sackes auf grosse Schwierigkeiten stossen, besonders wenn es sich um Ausstülpungen der Sackwand oder um gleichzeitige Erkrankung mehrerer Bursae handelt, oder es können andere Komplikationen vorhanden sein, so dass man sich mit Incisionen und gründlicher Auskratzung des Sackes begnügen muss.

AUS DER

TÜBINGER CHIRURGISCHEN KLINIK

DES PROF. DR. v. BRUNS.

XIII.

Ueber Unfälle durch landwirtschaftliche Maschinen und ihre Verhütung.

Von

Dr. **B. Honsell,**

Privatdocent und Assistenzarzt.

Es ist eine der wohlthätigsten Wirkungen unserer modernen Unfallversicherungs-Gesetzgebung gewesen, dass sie prophylaktische Massnahmen zur Verhütung von Unfällen und insbesondere von maschinellen Verletzungen ins Leben gerufen hat. Schon die Reichsgewerbeordnung (Novelle von 1891, § 120 a) verlangt vom Unternehmer ganz allgemein, Arbeitsräume, Betriebsvorrichtungen, Maschinen etc. so zu regeln, dass die Arbeiter möglichst gegen Gefahren für Leben und Gesundheit geschützt sind. Vor allem aber wurden eingehende Bestimmungen über Betriebsanlagen, Schutzvorrichtungen an gefährlichen Maschinen, Beschäftigung von kranken und minderjährigen Personen sowie über zweckentsprechendes Verhalten der die Maschinen bedienenden Arbeiter seitens der einzelnen Berufsgenossenschaften erlassen.

Leider erstreckt sich diese Fürsorge, die wohl schon manches Unheil verhütet haben dürfte, bisher nur auf Fabriken und sonstige gewerbliche Anlagen; dagegen fehlt es noch in vielen deutschen Bundesstaaten, wie in Württemberg und Baden, an Massregeln, um

Unfällen in landwirtschaftlichen Betrieben vorzubeugen. Obwohl kleinere maschinelle Apparate heutigen Tages fast in jedem Bauernhaus zu finden sind, so kontrolliert doch niemand, ob mit ihrem Betriebe Gefahren für die Arbeiter verbunden sind, die sich beseitigen liessen; ob Vorübergehende von Treibriemen oder Messern erfasst werden können, ob kleine Kinder zur Handhabung mit herangezogen werden, und dergleichen mehr.

Dass in dieser Richtung bisher noch so wenig geschehen ist, erklärt sich zum Teil schon aus den viel grösseren Schwierigkeiten, welche der Ueberwachung entsprechender Vorschriften im Privathaus gegenüber einem Fabrikbetriebe im Wege stehen. Man fürchtet wohl auch nicht mit Unrecht, dass man dem Landwirt den Gebrauch von Maschinen entleidet, wenn umständliche und kostspielige Bedingungen an denselben geknüpft sind. Ausserdem erhalten die Berufsgenossenschaften, welchen die Aufstellung der Unfallverhütungsvorschriften obliegt, und die ein materielles Interesse an ihnen haben, von einem erheblichen Teile der bei landwirtschaftlichen Arbeiten vorkommenden Verletzungen gar keine Kenntnis, da viele der Verunglückten keinen Anspruch auf Entschädigung geltend machen können.

Um so mehr scheint es mir geboten, von ärztlicher Seite auf die Bedeutung dieser Unfälle hinzuweisen; denn thatsächlich sind gerade Verletzungen durch landwirtschaftliche Maschinen ungemein häufig, und nicht selten sind dieselben auch so schwerer Art, dass die Kranken dauernd in ihrer Erwerbsfähigkeit geschädigt werden. Wir bekommen in der v. Brunsschen Klinik allwöchentlich derartige Fälle, die sich zudem meist nur aus dem nächsten Umkreis Tübingens rekrutieren, zur Behandlung. Zwei Dörfer der Umgebung haben zusammen in den letzten 4 Jahren nicht weniger als 20 hierher gehörige Maschinenverletzungen geliefert, und die Gesamtzahl derselben betrug im gleichen Zeitraum weit über 200.

Numerisch an erster Stelle stehen die Unfälle durch Futterschneidemaschinen; ich möchte daher auf diese unter Zugrundelegung des Materiales der v. Bruns'schen Klinik vom Juni 1899 bis Juni 1903 etwas näher eingehen:

Verletzungen beim Futterschneiden werden meistens dadurch hervorgerufen, dass beim Einlegen des Futters die Hand zwischen die Kammräder (Einziehwalzen) gelangt und von den Zähnen derselben zerquetscht wird. Eventuell schieben die Walzen die Hand

auch noch weiter nach vorn, sodass sie ausserdem noch in den Bereich des Messers gerät. Andere Male erfährt das Vorschieben des Futters eine Stockung, welche der Arbeiter dadurch beheben will, dass er rasch die gestauten Massen herauszieht. Wird hierbei das Walzenwerk oder das Schwungrad, welches die Messer enthält, nicht gestoppt, so können Finger, Hand und Arm von den Messern oder Walzen erfasst werden. Ferner kann es vorkommen, dass derjenige Arbeiter, welcher das Schwungrad zu drehen hat, ausgleitet und den Fuss zwischen Rad und Boden oder ins Rad selbst hereinbringt. Nicht selten werden ferner auch Vorübergehende oder spielende Kinder vom Schwungrad erfasst. Endlich gefährden bei Futterschneidemaschinen, die von Tieren getrieben werden, häufig die Göpel und vor allem die Transmissionen die an ihnen beschäftigten Personen.

Die durch die Messer verursachten Verletzungen stellen tiefe Schnittwunden dar, die gewöhnlich quer zur Längsachse des getroffenen Gliedes verlaufen und, wie unsere Statistik zeigt, nicht nur Finger und Mittelhand, sondern selbst den Arm und den Unterschenkel mit einem Hiebe durchtrennen können. Amputationen sind daher auch gerade bei den Messerverletzungen relativ häufig. Günstig ist andererseits, dass die Wunden geradlinige, glatte Ränder besitzen und daher wenig zu Wundinfektionen neigen. Als Beispiel seien einige unserer Fälle kurz angeführt:

Emil Pf., 8 J., Reutlingen. Brachte vor einigen Stunden den linken Oberarm zwischen die Messer einer Futterschneidemaschine. An der hinteren äusseren Seite des Oberarmes verläuft eine 7 cm lange, scharf geschnittene Wunde, welche in schräger Richtung den ganzen Tricepsmuskel durchtrennt hat. Der Knochen ist intakt geblieben, dagegen besteht eine vollständige Lähmung des Nervus radialis. — Nervennaht. Wundtamponade, Heilung per sec.

Magdalene L., 12 J., Hirrlingen. Wurde heute morgen beim Futterschneiden von den Messern erfasst, welche die Hand durchschnitten. — Die linke Hand hängt nur noch mit einem Streifen Haut am Unterarm: das Maschinenmesser hat vollständig glatt die Metacarpal- und Carpalknochen in einem einzigen Flachschnitte durchtrennt. — Ablatio antebrachii. Heilung.

Rudolf St., 25 J., Seedorf. Brachte gestern seine rechte Hand in die Futterschneidemaschine, wobei sie glatt im Handgelenk abgetrennt wurde. — Die Wunde durchsetzt die erste Reihe der Handwurzelknochen in schräger Richtung von oben dorsal nach unten volar. — Nachamputation, Heilung.

Ernst N., 16 J., Sindelfingen. Geriet heute früh mit der linken Hand in die Futterschneidemaschine und wurde dabei vom Schneidemesser getroffen. — Ueber den Handrücken verläuft eine quere, weit klaffende Wunde mit scharfen, geradlinigen Rändern. Dieselbe reicht vom radialen Rand des Daumens bis zur ulnaren Kante des 5. Metacarpale, durchsetzt sämtliche Sehnen und hat die Handwurzelknochen glatt in senkrechter Richtung durchtrennt. — Sehnennaht. Einzelne Fixationsnähte durch die Haut. Heilung nur teilweise per primam.

Ein durchaus anderes Gepräge zeigen die Kammradwunden. War ein Glied z. B. der Unterarm oder die Hand voll von den Kammrädern erfasst gewesen, so findet man sowohl auf der dorsalen als auf der volaren Seite mehrfache parallele, längsgerichtete Streifen, in denen die Weichteile wie aufgepflügt erscheinen. Bald handelt es sich hierbei nur um Reihen einzelner Stiche, bald auch um mehr oder minder kontinuierliche Risswunden. An der Hand und namentlich an den Fingern sind ausser den Weichteilen häufig auch die Knochen und Gelenke verletzt. In der Umgebung der Wunden pflegen die Weichteile zerquetscht und aufgefasert zu sein; sodass nachträgliche Nekrosen und Wundinfektionen leider recht häufig den Heilungsverlauf stören.

Auch hierfür einige Belege:

Math. U., 6 J., Dotternhausen. Brachte gestern abend die linke Hand in die Kammräder einer Futterschneidemaschine, wobei alle Finger bis auf den fünften verletzt wurden. — Daumen, Zeige- und Mittelfinger weisen jeweils zerrissene, längs verlaufende Wunden mit Zersplitterung der Phalangen und Eröffnung von Interphalangealgelenken auf. Am Ringfinger ist das Endglied bis auf eine volare Hautbrücke abgequetscht. — Feuchter Verband. In der Folge Abscess am Daumen, mehrfache Nekrosen von Phalangealteilen. Nach 4 Wochen in hausärztliche Behandlung mit gut granulierenden Wunden entlassen.

Alfons Z., 3½ J., Salzstetten. Brachte gestern abend die rechte Hand ins Kammrad einer Futterschneidemaschine und verletzte dabei alle Finger bis auf den Daumen. — An der Ulnarseite des Zeigefingers eine 2 cm lange, gequetschte Wunde, aus welcher der zersplitterte Knochen hervorragt. Erstes Interphalangealgelenk eröffnet. An der Radialseite des Mittelfingers eine 2,5 cm lange Risswunde, aus welcher die Beugesehnen und zersplitterter Knochen hervorragen. Weichteilzerreissungen am Mittelfinger und Kleinfinger. — Airolpulververband nach Toilette der Wunden. Guter Verlauf.

Johann R., 1½ J., G.-Bodelshausen. Wurde gestern abend an der rechten Hand von den Kammrädern einer Futterschneidemaschine erfasst.

— Quer durch die rechte Hand zieht eine unregelmässig geränderte, schmierig belegte, etwas klaffende Wunde. Dieselbe beginnt auf der Vola oberhalb des Köpfchens des Metacarpale II, läuft durch den Kleinfingerballen nach dem Dorsum und endigt auf dem Rücken des zweiten Metacarpale. Die entsprechenden Sehnen, sowie überhaupt alle Weichteile sind bis auf den Knochen durchtrennt. — Verband mit essigsaurer Thonerde. In der Folge Gangrän des 2.—4. Fingers. Nach Entfernung der Finger Heilung.

Christian O., 8 J., Denkendorf. Vor 4 Tagen brachte der Knabe seine rechte Hand in die Räder einer Futterschneidemaschine. Trockenverband seitens des Arztes. Wegen starker Schmerzen der Klinik übersandt. — An der rechten Hand ist die Haut der 3 ersten Finger schwarz verfärbt. In der Vola findet sich zwischen Daumenballen und Metacarpale II eine zerfetzte Wunde. Eine zweite Wunde verläuft längs des zertrümmerten Metacarpale I; eine dritte zwischen Metacarpale III und IV. Endlich zieht auf dem Dorsum eine von zerfetzten Rändern umgebene Wunde von der Gegend des dritten Metacarpophalangealgelenkes zur Mitte des ersten Metacarpale. In ihrem Grunde sind die zersplitterten ersten 3 Mittelhandknochen sichtbar. — Nach Abtragung der gangränösen Teile bleibt von der ganzen Hand nur der ulnare Rand mit Ringfinger und kleinem Finger erhalten. Heilung.

Noch wesentlich schwerere Verletzungen, zumeist komplicierte Frakturen und Abreissungen grösserer Extremitätenabschnitte, wurden durch die Transmissionen der Göpelbetriebe hervorgerufen, wie die drei folgenden Fälle zeigen mögen:

Anna Maria W., 21 J., Neufra. Geriet gestern abend in die Transmission einer Futterschneidemaschine. Dieselbe schleuderte sie gegen einen Balken und riss ihr den rechten Unterarm ab. Mit Notverband der Klinik überwiesen. — Vom Unterarm ist nur ein etwa 4querfingerbreites Stück erhalten. Haut und Muskeln sind in gleichem Niveau durchtrennt; die Knochenenden stehen mehrere Centimeter weit vor, haben unregelmässige, im Ganzen quer verlaufende Bruchflächen. Ausserdem findet sich eine subkutane Fraktur des rechten Humerus in der Mitte. — Konservative Behandlung mit Pulververbänden. Reaktionsloser Wundverlauf. Nach 5 Wochen Resektion der Knochenenden, worauf sich die angefrischten Wundränder vernähen lassen. Glatte Heilung.

Anton G., 44 J., Klengen. Wurde vorgestern abend, am Göpel der Futterschneidemaschine gehend, vom Treibriemen erfasst und angeblich mehrere Male herumgeschleudert. Der Arzt konstatierte eine komplicierte Fraktur des rechten Ellenbogens, renkte den Arm ein und sandte den Kranken nach 2 Tagen wegen zunehmender Temperatursteigerung zur Klinik. — Hohes Fieber. Am Ellenbogen eine 6 cm lange, mit dem Ge-

lenk frei kommunicierende Wunde, aus der sich serös eitrige Flüssigkeit ergiesst. Hand und Unterarm kalt, bläulich verfärbt, Sensibilität und Motilität aufgehoben, Lymphangitis am Oberarm. — Ablatio humeri; Tamponade. Heilung per sec.

Adam W., 14 J., Besingen. Gestern Nachmittag wurde W. beim Futterschneiden mittelst des Göpels von einer vorstehenden Schraube der Transmissionswelle an der Hose erfasst und zu Boden geworfen, wobei das linke Bein von der Welle abgedrückt wurde. Im Notverband in die Klinik überliefert. — Splitterbruch beider Unterschenkelknochen im unteren Drittel. Ueber der Innenseite der Tibia eine 1 cm lange, auf Durchstich seitens des oberen Fragmentes der Tibia beruhende Weichteilwunde. — Konservative Behandlung. Glatter Heilungsverlauf.

Wie es sich mit der Häufigkeit und Schwere der einzelnen Verletzungen verhält, dürfte eine Uebersicht über unser gesamtes Material aus den letzten 4 Jahren ergeben:

Es wurden im Ganzen behandelt 176 Unfälle durch Futterschneidemaschinen. Hiervon waren:

A. Ausschliessliche Weichteilverletzungen: 75 = 43 % der Gesamtheit. Dieselben betrafen allein die Finger 40 mal, die Hand 24 mal, den Arm 8 mal, die untere Extremität 3 mal. In 5 Fällen lagen Durchtrennungen von Nerven oder Sehnen vor.

B. Knochen- und Gelenkverletzungen: 57 = 32 % der Gesamtheit. Dieselben betrafen allein die Finger 37 mal, die Hand 11 mal, den Arm 5 mal, die untere Extremität 4 mal. Durchtrennungen von Nerven oder Sehnen wurden 7 mal konstatiert.

C. Amputationen und Exartikulationen: 44 = 25 % der Gesamtheit. Dieselben lagen im Bereich eines Fingers 15 mal, im Bereich mehrerer Finger 11 mal, im Bereich der Hand 10 mal, im Bereich des Oberarms 1 mal, im Bereich des Unterschenkels oder Fusses 2 mal.

Von den einzelnen Körperabschnitten waren naturgemäss am häufigsten beteiligt die Finger, deren Verletzungen — im Ganzen 93 — mehr als die Hälfte aller Fälle ausmachen. Es folgt die Hand mit 45, der Arm mit 19, die untere Extremität mit 9 Verletzungen.

In der Wundbehandlung konnte man sich bei der Mehrzahl der Verletzungen auf rein konservative Massnahmen, d. h. Desinfektion, Abtragung abgestorbener Weichteilfetzen, vorragender Knochensplitter und Gelenkflächen, eventuell auch Anlegung einiger Nähte beschränken. Als Normalverband diente der Trockenverband mit Airolpulver, Jodoform- oder Vioformgaze. Wo die Wunde primär genäht werden konnte, wurde sie mit Airolpaste oder Xeroformpaste bedeckt. Feuchte antiseptische Verbände wurden primär nur bei

sehr starker Weichteilquetschung und Zerreissung und auch dann hauptsächlich nur als schmerzlinderndes Mittel angelegt. Im weiteren Verlaufe griffen wir zu feuchten Verbänden, wenn Zeichen einer manifesten Wundinfektion auftraten. Granulierende Wunden erhielten teils trocken aseptische teils Salbenverbände. Durchtrennte Sehnen konnten 8 mal, durchtrennte Nerven 4 mal gleich nach dem Unfall durch Naht vereinigt werden.

Finger und Fingerglieder, welche bis auf eine schmale Weichteilbrücke abgetrennt waren, wurden womöglich zunächst versuchsweise erhalten, und zwar selbst dann, wenn die Cirkulation völlig unterbrochen schien. In der That gelang es auch in der Mehrzahl der Fälle eine Wiederanheilung zu erzielen, wenigstens soweit es sich um glatte Messerwunden handelte.

Maschinelle Amputationen in Handgelenk, Arm und Fuss machten selbstverständlich fast ausnahmslos primäre oder sekundäre Nachamputationen notwendig. Amputationen an den Fingern und selbst solche der Mittelhand liessen wir dagegen nach Resektion der Knochenenden vielfach auf dem Wege der Granulationsbildung ausheilen, um keine noch lebensfähigen Teile opfern zu müssen.

In 30 unserer Fälle waren — gewöhnlich vor dem Eintritt der Patienten in die Klinik — Wundinfektionen eingetreten. Verhältnismässig häufig erfolgten progrediente Phlegmonen nach geringfügigen und daher vernachlässigten Verletzungen oder auch bei Riss- und Quetschwunden, welche auswärts vernäht worden waren. Schwere Gelenkvereiterungen kamen 1 mal am Knie, 2 mal am Fussgelenk, 1 mal am Ellenbogen in Beobachtung. Die Ellenbogenvereiterung erforderte, da sie mit Gangrän des Unterarms kombiniert war, die Amputation des Humerus; die 3 anderen Fälle wurden nach Arthrotomie resp. Resektion der Gelenke schliesslich zur Heilung gebracht.

Einen besonders traurigen Verlauf nahm ein Fall von Kammradverletzung bei einem kleinen Knaben, bei dem sich erst ausgedehnte Gangrän der betroffenen Finger, dann eine schwere Tetanusinfektion einstellte. Er war der einzige unserer Patienten, der seine Unvorsichtigkeit mit dem Leben büssen musste:

Friedrich N., 4 J., Gültstein. Brachte wenige Stunden vor der Aufnahme in die Klinik, während er das Futter in die Häckselmaschine einlegen half, die rechte Hand in die Kammräder. — Auf dem Dorsum und an der Vola der Hand finden sich je 4 parallel verlaufende, etwa 5 cm lange Rissquetschwunden. Die Grundgelenke des 2. bis 4. Fingers sind

eröffnet, die Grundphalangen gesplittert. — Desinfektion, Airolpulververband, Handschiene. — Nach 3 Tagen müssen die 3 verletzten Finger, da sie nekrotisch geworden sind, entfernt werden. Nach weiteren vier Tagen akutes Einsetzen von Kieferklemme. Trotz Tetanusantitoxinbehandlung tritt bald Nackenstarre, tonischer Krampf der Bauch-, Rücken- und Oberschenkelmuskulatur sowie zeitweise ein universeller, tonischer Krampfzustand ein. Exitus 14 Tage nach der Verletzung.

Verstümmelnde Operationen (Amputationen und Exartikulationen) wurden wegen infektiöser Processe an den Fingern 4mal und ebenso oft auch an grösseren Extremitätenabschnitten nötig. Ausserdem musste teils wegen Gangrän, teils wegen ungünstiger Wundverhältnisse nach Abreissung von Gliederteilen noch 20mal amputiert werden, und zwar 10mal an den Fingern, 2mal an der Hand, 6mal an dem Arm, 2mal an dem Unterschenkel resp. Fuss.

Ueber die definitiven Schädigungen, welche die Kranken infolge ihres Unfalls davontrugen, vermag ich bis ins einzelne gehende Angaben nicht zu machen, da es hierzu einer Nachuntersuchung des ganzen Materials bedurft hätte. Insbesonders bezüglich der leichteren und mittelschweren Fälle, in denen nur Weichteilverletzungen oder offene Frakturen ohne sonstige Komplikationen vorlagen, würde es unmöglich sein, anzugeben, ob und bis zu welchem Grade etwa eine Beeinträchtigung der Erwerbsfähigkeit eintreten musste; dieselbe hängt ja auch nicht nur von der Art der Verletzung und dem Verlauf der Wundheilung, sondern auch noch von mancherlei anderen Umständen ab, die sich unserer Kontrolle entzogen (Bona voluntas des Patienten, Schmerzhaftigkeit der Narben etc.). Was sich überhaupt aus unseren Verletzungsbefunden und den Resultaten der Behandlung feststellen lässt, ist folgendes:

Es heilten aus:

mit Versteifung eines Fingers	18	Verletzte
„ „ mehrerer Finger	8	„
„ Verstümmlung oder Verlust eines Fingers	17	„
„ „ „ „ „ „ und Versteifung anderer Finger	8	„
„ Verstümmlung oder Verlust mehrerer Finger	15	
„ „ „ „ der Hand	7	„
„ „ „ „ des Unterarms	7	„
„ „ „ „ des Oberarms	4	„
„ Lähmung von Armnerven	5	„
„ Versteifung von Knie- oder Fussgelenk	4	„
„ Verstümmlung oder Verlust des Fusses	2	„

Es haben somit unter 176 Verletzten mindestens 38 den ungestörten Gebrauch eines Fingers, mindestens 36 denjenigen mehrerer Finger eingebüsst, 20 weitere sind um Hand, Arm oder Fuss gekommen.

Diese Endergebnisse dürften allein schon in überzeugender Weise darthun, dass die Futterschneidmaschinenverletzungen, wenn auch ganz geringfügige Verwundungen mit unterlaufen, im Ganzen recht ernst genommen werden müssen. Ausserdem darf ja auch nicht vergessen werden, dass selbst die Fälle, in denen eine Ausheilung ohne Berufsschädigung erreicht wurde, doch in der überwiegenden Mehrzahl wochenlang ihrem Berufe gänzlich entzogen waren, und dass die schweren Fälle der Regel nach eine auf Monate sich erstreckende Wundbehandlung durchzumachen hatten.

Die eigentliche Bedeutung der Unfälle durch Futterschneidmaschinen liegt aber trotzdem weder in der grossen Häufigkeit noch auch in der Schwere der Verletzungen an sich, sondern darin, dass die Mehrzahl Kinder und junge Leute betrifft.

Es standen nämlich:

im	1.	bis	6.	Lebensjahr	35	Patienten
„	6.	„	13.	„	47	„
„	13.	„	16.	„	20	„
„	16.	„	20.	„	13	„
„	20.	„	70.	„	61	„

Fast zwei Drittel der Verunglückten hatten somit noch nicht das 16. Lebensjahr vollendet; von diesen waren fast die Hälfte Schulkinder und ein Drittel stand noch unter dem schulpflichtigen Alter.

Die hohe Beteiligung kleiner Kinder hat ihren Grund zum Teil darin, dass diese beim Spielen in der Scheune oder im Hausflur der Maschine zu nahe kommen und vom Rad unversehens erfasst werden, oder dass sie sich in einem unbewachten Augenblick aus Neugier mit dem gefährlichen Apparate zu schaffen machen. Immerhin sind mir doch einzelne Fälle erinnerlich, in welchen schon 4 und 5 Jährige dadurch verunglückten, dass sie beim Futterschneiden selbst mit Hand anlegen mussten.

Bei den älteren Knaben und Mädchen liegt, soweit ich erfahren konnte, in der Regel ein Betriebsunfall im Sinne des Gesetzes vor. Das Schneiden des Futters in der Maschine erfordert weder grosse

Kraft noch eine besondere Uebung, und so hat sich, wenigstens in der Umgegend von Tübingen, der Brauch eingebürgert, dieses Geschäft Kindern selbst ohne Mithilfe oder Beaufsichtigung seitens Erwachsener zu überlassen. Dass in dieser Praxis ein grosses Unrecht liegt, bedarf kaum der Betonung. Wenn schon die Handhabung der Futterschneidmaschine für den erwachsenen Arbeiter nicht ohne Gefahr ist, so muss das um so mehr der Fall sein, wo es sich um Kinder handelt, die sich der Gefahr weniger bewusst sind und überhaupt mit weniger Ueberlegung handeln.

Nicht umsonst verbieten ja auch gewerbliche Berufsgenossenschaften, wie die südwestdeutsche Holz-Berufs-Genossenschaft, die Papiermacher-Berufs-Genossenschaft und die süddeutsche Eisen- und Stahl-Berufs-Genossenschaft, selbst junge Leute bis zum vollendeten 16. und 17. Lebensjahr an Maschinen zu verwenden. Dafür, dass in Fabriken Kinder unter 13 Jahren ausgeschlossen sind, hat überdies schon die Reichsgewerbeordnung gesorgt.

Kinder sind aber nicht nur Betriebunfällen mehr ausgesetzt als Erwachsene, sondern sie befinden sich auch noch insofern in einer ungünstigeren Lage als Erwachsene, als sie schlechterdings gezwungen sind, die ihnen von Eltern oder Fürsorgern aufgetragene Arbeit auszuführen, ob dieselbe gefährlich ist oder nicht, während der Erwachsene sich seiner Arbeit freiwillig unterzieht und sie mit einer andern vertauschen kann, wenn er die für gefährliche Verrichtungen erforderliche Ruhe und Geistesgegenwart nicht zu besitzen glaubt.

Unglücksfällen, vor allem Verstümmelungen, welche Kinder betreffen, wird man schon aus allgemein menschlichen Gründen immer ein ganz besonderes Bedauern entgegenbringen; und es ist ja auch in der That viel tragischer, wenn ein Schulkind, das den grössten Teil seines Lebens noch vor sich hat, zum Krüppel wird, als wenn ein älterer Erwachsener vom gleichen Missgeschick heimgesucht wird. Dazu kommt noch, dass alle Kinder, die sich ihre Verletzungen „spielender oder tändelnder Weise“ zuziehen, ferner überhaupt alle im Elternhaus beschäftigten jugendlichen Personen unter 12 Jahren, wenigstens in Württemberg, Baden und Hessen auf die Wohlthat einer Rentenentschädigung keinen Anspruch haben. Freilich fällt es ja auch Minderjährigen, soweit es sich um unbedeutende Schädigungen, wie Steifigkeit oder Verstümmelung eines Fingers handelt, relativ leicht, durch Uebung die erlittene Einbusse an Erwerbsfähigkeit auszugleichen oder sich einem Berufszweige zuzuwenden, in welchem sich der erlittene Schaden weniger bemerkbar macht. Wo

es sich aber um Verlust von Hand oder Arm oder auch nur mehrerer Finger handelt, werden die meisten Kinder zeitlebens ihrer Familie oder der Allgemeinheit zur Last fallen, und dann ist ihr Los, zumal auf dem Lande, ein wenig beneidenswertes.

Auch der Wehrkraft muss aus den zahlreichen Futterschneidmaschinen-Verletzungen ein nicht unbeträchtlicher Ausfall erwachsen, da ja schon der Verlust oder die Versteifung eines Fingers, ja unter Umständen selbst die Verkrüppelung eines solchen vom aktiven Dienst ausschliesst. Unter unseren männlichen Verletzten befinden sich 91, welche noch nicht das 20. Lebensjahr erreicht hatten, demnach also auch ihrer Militärpflicht noch nicht genügt haben konnten. Nach einer ungefähren Schätzung auf Grund der „Dienstanweisung zur Beurteilung der Militär-Dienstfähigkeit" (Berlin 1894) würden hiervon nur 46 d. h. etwa die Hälfte tauglich für den aktiven Dienst im Heere werden, 5 wären bedingt tauglich (Verlust eines Gliedes am 2. bis 5. Finger), 18 tauglich für Ersatzreserve oder Landwehr, und vollkommen untauglich wären 22.

Fassen wir die bisherigen Ausführungen nochmals zusammen, so haben wir gesehen, dass die Futterschneidmaschinen in ländlichen Distrikten alljährlich eine unverhältnismässig grosse Zahl von Opfern fordern, dass die Verletzungen oft sehr schwere sind und in der Mehrzahl dauernde Beeinträchtigungen der Erwerbsfähigkeit nach sich ziehen, und dass endlich Kinder und jugendliche Arbeiter bei weitem das grösste Kontingent zu den Unfällen stellen. In ähnlicher Weise liesse sich leicht auch die Gefährlichkeit anderer, weniger häufig gebrauchter oder weniger verbreiteter landwirtschaftlicher Maschinen wie der Obstpressen, Fruchtmühlen, Mäh- und Dreschmaschinen erweisen. Indessen dürfte schon das eine von uns gewählte Beispiel des Futterschneidmaschinenbetriebes genügen, um zu zeigen, dass eine Einschränkung der Unfälle durch landwirtschaftliche Maschinen mit allen zu Gebote stehenden Mitteln erstrebt werden sollte.

Hierbei würde es sich insbesonders um folgende Forderungen handeln:

1. Anbringung von Schutzvorrichtungen an gefährlichen Maschinenteilen.

2. Aufstellung der Maschinen an geeigneten Oertlichkeiten, wo keine Gefahr für Passanten besteht, und der Betrieb bei genügender Beleuchtung erfolgen kann.

3. Verbot der Beschäftigung von Kindern an den Maschinen.

All diese Forderungen liessen sich leicht erfüllen. Nach § 87 des landwirtschaftlichen Unfallgesetzes sind die landw. Berufsgenossenschaften — ebenso wie die gewerblichen — befugt, für den Umfang ihres Bezirkes über die von ihren Mitgliedern zur Verhütung von Unfällen zu treffenden Einrichtungen Vorschriften zu erlassen und darin die Zuwiderhandelnden mit Zuschlägen bis zum doppelten Betrag ihrer Beiträge resp. mit Einschätzung des Betriebes in eine höhere Gefahrenklasse zu bedrohen. Als Grundlage sollten die vom Reichsversicherungsamt ausgearbeiteten Normal-Unfall-Verhütungsvorschriften für land- und forstwirtschaftliche Betriebe[1]) dienen, und davon ausgehend haben auch einzelne Berufsgenossenschaften, so in Sachsen, Bayern, Elsass, Meiningen und Reuss jüngere Linie Unfallverhütungsvorschriften erlassen, welche dem Schutz gegen maschinelle Verletzungen weitgehende Rechnung tragen.

Von den einzelnen Bestimmungen dürfte an dieser Stelle am meisten interessieren, dass für Futterschneidmaschinen (Häcksel-, Streustroh- und Grünfutter-Schneidemaschinen) besondere Einrichtungen verlangt werden, welche verhindern, dass die an ihnen beschäftigten Personen bei der Zuführung der zu zerkleinernden Halme und Feldfrüchte von dem Schneidewerkzeug und den Einziehwalzen erfasst werden können. Zu diesem Zweck wird die Absperrung resp. Ueberkleidung der Schneidewerkzeuge sowie die Anbringung von beweglichen Schutzbrettern, Halmbankgabeln und dergl. mehr empfohlen. Sehr genaue, durch Abbildungen erläuterte Details hierüber finden sich in der „Anleitung zur Ausführung der Unfall-Verhütungsvorschriften" der Meininger land- und forstwirtschaftlichen Berufsgenossenschaft.

Dieselbe Berufsgenossenschaft bestimmt ferner, dass der Betrieb von Maschinen nur dann erfolgen darf, wenn die Arbeitsstelle genügend erhellt ist, dass Räume, in denen Maschinen zum Betriebe aufgestellt werden, so gross sein müssen, dass die Bedienung ordnungsmässig und gefahrlos erfolgen kann, und dass jede auf erhöht liegendem Raume aufgestellte Maschine soweit von der Tennenwand entfernt sein muss, dass die Arbeiter nicht abstürzen können.

Weitere Vorschriften der verschiedenen Ber.-Gen., auf die hier

1) Eine neue Ausarbeitung dieser Unfall-Verhütungsvorschriften wird, soviel mir bekannt, gegenwärtig im Auftrag des Reichs-Versicherungsamtes seitens einer Kommission des Verbandes landwirtschaftlicher Berufsgenossenschaften vorgenommen.

nicht eingegangen werden soll, verordnen Schutzmassregeln für Göpelbetriebe, Transmissionen, Mäh- und Dreschmaschinen etc.

Dankenswerter Weise ist manchen Ortes auch auf die erhöhte Gefährdung jugendlicher Personen Rücksicht genommen worden. So dürfen nach § 13 der U.-V. der Ber.-Gen. Augsburg Kinder unter 10 Jahren an durch Menschenkraft betriebenen landwirtschaftlichen Maschinen nicht unmittelbar beschäftigt werden. Die Ber.-Gen. Bayreuth bestimmt, dass Kinder unter 12 Jahren sich nicht unmittelbar an der Arbeit an Maschinen beteiligen dürfen und überhaupt von solchen fern zu halten sind. In Reuss jüngere Linie sind sogar neben kranken Personen alle Kinder unter 14 Jahren von Arbeiten an und bei Maschinen auszuschliessen.

Somit sind die Forderungen, welche wir oben als Bedingung für einen ungefährlichen Betrieb landwirtschaftlicher Maschinen und speciell der Futterschneidmaschinen aufstellten, bereits an einzelnen Orten in die Praxis übergegangen, und es kann daher auch an ihrer Durchführbarkeit nicht mehr gezweifelt werden. Dass überhaupt keine Futterschneidmaschinen-Verletzungen mehr vorkommen, wird sich freilich nie, auch nicht durch die rigorosesten Bestimmungen erreichen lassen. Sicherlich aber werden dieselben in sehr erheblichem Grade eingeschränkt werden, sobald die sämtlichen landwirtschaftlichen Berufsgenossenschaften für die geeigneten Schutzmassregeln gesorgt haben.

AUS DER

FREIBURGER CHIRURGISCHEN KLINIK

DES PROF. DR. KRASKE.

XIV.

Ueber Entstehung und Verbreitungsart der Bauchfellentzündungen.

Mit besonderer Berücksichtigung der vom Wurmfortsatz ausgegangenen Entzündungen.

Von

Dr. **P. Meisel,**

Privatdocent und Assistenzarzt.

(Hierzu 1 Abbildung und Taf. IX—XIII.)

I.

Eine Abhandlung über Bauchfellentzündung bedarf bei der grossen Zahl von Arbeiten, welche die Erforschung dieser Erkrankung und deren Behandlung zum Gegenstand hatten, einer Begründung. Denn so wichtig die richtige Erkenntnis dieser für den Kranken so oft verhängnisvollen Erkrankung als Grundlage für unser chirurgisches Handeln ist, und so wertvoll und lehrreich daher auch für den Einzelnen das wiederholte Studium der immerhin wechselnden Krankheitsbilder ist, so hat es doch den Anschein, als wenn es der wissenschaftlichen Forschung gelungen wäre, im Allgemeinen klare und richtige Vorstellungen über die Entstehung und über die Verbreitung der Entzündungen in der Bauchhöhle zu schaffen. In der That steht jeder, der sich mit diesem Gebiet beschäftigt, bewundernd vor den Meisterwerken wissenschaftlicher Beobachtung, klinischer Untersuchungen und künstlicher Versuchsanordnungen, die seit We-

gner und Grawitz, den Vorläufern auf diesem Gebiet, geschaffen wurden. Sie brachten in die dunklen und widersprechenden Erscheinungen Licht und ermöglichten durch wohlbegründete Lehren eine zielbewusstere Behandlung der Kranken.

Als Wegner[1]) seine Untersuchungen machte, stand er unter dem überraschenden Eindruck der Thatsache, dass bei Operationen in der Bauchhöhle trotz der Beobachtung antiseptischer Massregeln noch so häufig Entzündungen des Bauchfells sich einstellten, während doch im übrigen die Resultate der antiseptischen Wundbehandlung so überaus glänzende waren gegenüber den Misserfolgen früherer Jahre (Volkmann)[2]). Diese Thatsache war um so merkwürdiger, als er nach seinen Untersuchungen im Gegensatz zu der bisherigen Annahme einer grossen Vulnerabilität eine erstaunliche Toleranz des Peritoneum auch Bakterien gegenüber annehmen musste. Diese Beobachtungen mussten Wegner notwendigerweise veranlassen, nach den Ursachen dieser Widersprüche zu forschen, und es ist wohl kein Zweifel daran, dass es Wegner auch gelungen ist, dem Chirurgen in groben Zügen den Weg zu weisen, auf dem er seine Kranken vor Gefahren schützt. Er lehrte uns bei Laparotomien den schädlichen Einfluss der Druckänderungen, der Temperaturdifferenzen, der Verdunstung auf den Gesamtorganismus kennen und erkannte bereits die Bedeutung grösserer Wundflächen und toter Räume in der Bauchhöhle für die nachträgliche Entstehung der Entzündung des Bauchfells, während er die enorme Resorptionskraft des Bauchfells als das wichtigste Hilfsmittel desselben auch eingedrungenen Bakterien gegenüber uns durch seine Tierversuche vorführen konnte. So zeichnete bereits Wegner den Weg vor, auf welchem sich die meisten späteren Bearbeiter dieses Gebietes bewegten. Dem Chirurgen aber brachte die Berücksichtigung seiner Beobachtungen auch bei abdominellen Operationen bessere Erfolge (v. Mikulicz)[3]). Mir wenigstens scheint es nicht zweifelhaft, dass wir die besseren Resultate bei Laparotomien in den letzten zwei Dezennien auch noch zum grossen Teil der Beobachtung dieser Vorschriften, der grösseren Schonung des Bauchfells verdanken.

1) Wegner, Chir. Bemerkungen über die Peritonealhöhle mit besonderer Berücksichtigung der Ovariotomie. Arch. f. klin. Chir. XX. 1877.

2) Volkmann, Rede auf dem internat. med. Kongress in London. 1881.

3) v. Mikulicz, Ueber die Anwendung der Antisepsis bei Laparotomien, mit besonderer Rücksicht auf die Drainage der Bauchhöhle. Langenbeck's Archiv 1881.

Denn es ist wohl kaum zu bezweifeln, dass bei dem sicheren Glauben, den in diesen Jahren die Chirurgen an die Reinheit ihrer Hände hatten, noch häufig genug Bakterien und vielleicht sogar virulente Bakterien in die Bauchhöhle gelangt sind. So erklärt es sich auch, dass englische sehr geübte Chirurgen allein durch Beobachtung einer gewissen Reinlichkeit nach v. Mikulicz[1]) in der vorantiseptischen und im Beginn der antiseptischen Zeit noch bessere Resultate bei Ovariotomien erzielten als die Chirurgen, welche durch antiseptische Massnahmen das Bauchfell schädigten.

Nun haben sich allerdings seit Wegner unsere Anschauungen über die Natur und die Eigenschaften des Bauchfells noch wesentlich erweitert. Grawitz[2]) konnte im allgemeinen die Beobachtungen Wegner's bestätigen. Er stellte fest, dass auch virulente Reinkulturen in beschränkter Menge vom Bauchfell resorbiert werden, während Wegner das nur von Bakteriengemischen nachgewiesen hatte, deren Virulenzgrad unbekannt war. Dagegen hat die Einbringung von Eitererregern in eine geschädigte, anormale Bauchhöhle Eiterung zur Folge. Die Schädigung der Bauchhöhle kann durch eine stagnierende Flüssigkeit, durch ätzende Substanzen oder durch eine Eiter absondernde Wundfläche eintreten. Während nun diese Beobachtungen von anderen Forschern, insbesonders durch Wieland[3]), welcher durch verschieden gefüllte Fischblasen den natürlichen Infektionsmechanismus nachzuahmen suchte, Bestätigung und Erweiterung fand, blieben dieselben andererseits auch nicht unwidersprochen. Pawlowsky[4]) kam zu anderen Resultaten als Grawitz. Er fand, dass schon recht geringe Mengen virulenter Staphylokokkenkulturen eitrige Peritonitis hervorriefen. Allerdings war seine Versuchsanordnung, und Grawitz hebt das als Grund für die verschiedenen Resultate hervor, nicht dieselbe wie die von Grawitz. Während Grawitz die Substanzen mit der Pravazschen Spritze in die Bauchhöhle brachte, that das Pawlowsky mittelst einer kleinen Laparotomiewunde. Ausserdem aber lehrte uns Pawlowsky die wichtige Thatsache kennen, dass das Trypsin

1) l. c.

2) P. Grawitz, Statistischer und experiment.-pathol. Beitrag zur Kenntnis der Peritonitis. Charité-Annalen. Bd. 11. 1886.

3) Wieland, Experimentelle Untersuchungen über die Entstehung der cirkumskripten und diffusen Peritonitis. Mitteil. aus klin. und med. Instituten der Schweiz. 2. R. H. 7. 1894.

4) Pawlowsky, Beiträge zur Entstehungsweise der akuten Peritonitis. Centralbl. f. Chir. Nr. 48. 1887. — Ders., Virchow's Archiv Bd. 117. 1889.

schon allein im Stande ist eine haemorrhagische Peritonitis hervorzurufen und somit von denjenigen Verdauungssäften, die gelegentlich in die Bauchhöhle kommen, am meisten zu fürchten ist. Von späteren Untersuchern möchten wir besonders noch aus chirurgischem Interesse die Beobachtung von Walthard [1]) hervorheben, welcher eine Operation am Versuchstier ausführte und eine Zeit nach vollendeter Operation virulente Bakterien bes. Staphylokokken einspritzte, und erkannte, dass von ausgetrockneten Stellen der Serosa aus, wenn sie mit Staphylokokken in Berührung kamen, eine allgemeine Peritonitis ausging, dass dieselbe jedoch ausblieb, wenn in sorgfältigster Weise eine solche Austrocknung verhütet worden war; er benutzte daher bei seinen späteren Operationen am Menschen physiologische Kochsalzlösung, um eine Eintrocknung und Schädigung des Peritoneum zu verhüten. Wir haben hier also eine Bestätigung der schon von Wegner erkannten Thatsachen. Eine grosse Zahl von Forschern setzte sich ferner die Aufgabe, den Einfluss der verschiedenen, bei der Entstehung von Bauchfellentzündungen in die Bauchhöhle gelangenden Substanzen also insbes. den der verschiedenen Ingesta, des Kotes und der Gase getrennt oder zusammen mit Bakterien festzustellen, und wir verdanken ihnen eine Reihe wichtiger Thatsachen, auf welche ich hier jedoch nicht weiter eingehen will. Dagegen ist hervorzuheben, dass seit der grundlegenden Arbeit Wegner's unsere Kenntnisse über das Bauchfell von seiten der Anatomen und Physiologen eine wesentliche Erweiterung erfahren haben und zwar besonders durch v. Recklinghausen [2]), Ludwig [3]) und Ranvier [4]) inbezug auf das Verhältnis der Bauchhöhle zu dem Lymphgefäss- und Blutgefässsystem. Hierdurch wird uns ein Verständnis gegeben für den eigentümlichen Resorptionsmechanismus der Peritonealhöhle, ohne dessen Kenntnis der Ablauf der Entzündungen uns niemals verständlich werden würde. Während v. Recklinghausen durch seine einfachen Versuche mit Milch durch Nachweis der Milchkügelchen in den Lymphgefässen die Wege festlegte, auf denen sich Stoffe aus der Bauchhöhle herausbegeben, wird durch Ludwig und Brücke der physiologische Einfluss der Atmung auf die Fortbewegung dieser Stoffe durch das Zwerchfell experimentell erhärtet und von Ran-

1) Cit. nach v. Brunn, Centralbl. f. allg. Path. u. path. Anat. Bd. XII. 1901.
2) Virchow's Archiv. 1863. Bd. 26.
3) Ludwig, Ber. d. sächs. Ges. d. Wiss. Bd. 18. 1866.
4) Ranvier, Lehrbuch der Histologie. 1888.

vier wurden durch zarte Silberimprägnierung die Einmündungsstellen der Lymphgefässe in den allerdings nur temporär durch Verschiebung der Deckzellen geöffneten Peritonealraum demonstriert. Jedoch allen diesen Forschern war eine Thatsache noch unbekannt, nämlich die epitheliale Natur der Serosa-Deckzellen. Schon lange hatten Anatomen die Ansicht vertreten, dass es sich bei dem Peritoneal-„Endothel" um ein echtes Epithel handele, Häckel auf Grund der Entwicklungsgeschichte — denn das Peritoneum bildet sich von dem Uebergangsteil des Ectoderm zum Entoderm durch eine Einstülpung zwischen beide Blätter, in das Mesoderm — Andere jedoch auf Grund gewisser Analogien mit Epithelien, insbes. aber auf Grund der Thatsache, dass aus ihm primäre Krebsgeschwülste hervorgehen können. Sicher festgestellt wurde jedoch die epitheliale Natur der Serosa-Deckzellen erst durch den Nachweis von Härchen auf diesen Zellen, der sich sowohl für das Peritoneum des Tieres als auch für das des Menschen erbringen liess. Diese schon von Kolossow [1]) bekannt gemachte, aber nicht allgemeiner bekannt gewordene Thatsache wurde unabhängig von Kolossow von v. Brunn [2]) von neuem entdeckt und von Ziegler bestätigt. So unbedeutend vielleicht diese Thatsache von vornherein dem Praktiker erscheinen mag, der gewohnt ist in dem Peritoneum ein Gewebe zu sehen, das unter seinem Einfluss willkürlich zu Verklebungen und Verwachsungen gebracht werden kann, und das demnach trotz der zweifellosen epithelialen Abstammung seiner Deckzellen sich fast wie eine frische Wundfläche zu verhalten scheint, so verhängnisvoll kann die Unbekanntschaft mit dieser Thatsache werden. Wenn der Versuch einen Leistenbruch durch mechanische Reizung der Bruchsackwand zur Heilung zu bringen, wie es früher häufig, jetzt wohl nur noch sehr selten versucht wurde, fehlschlägt, so bringt das dem Kranken keinen weiteren Nachteil. Sollte aber nicht vielleicht in den Fällen, wo eine Vereinigung durch Murphyknopf ausblieb, das eigentümliche Verhalten der Serosadeckzellen mit in Betracht kommen?

In den Mitteilungen der Hamburg'schen Staatskrankenhäuser findet sich neuerdings ein Fall, bei welchem man daran denken muss. Hier trat bei vorher aseptischem Verlauf keine Heilung, sondern eine Lockerung des Knopfes mit nachfolgender Peritonitis ein. Auch die Anweisung, vorher die Flächen mit Tupfern gründlich zu reiben,

1) Kolossow, Arch. f. mikroskop. Anatomie. Bd. XLII.
2) v. Brunn, Ziegler's Beiträge zur path. Anat. Bd. XXX. 1901.

lässt fast auf unglückliche Erfahrungen schliessen. Jedenfalls muss der Chirurg bei Anwendung des Murphyknopfes sich bewusst sein, dass ein gehöriger Druck und eine gut funktionierende Feder für die Sicherheit der Anwendung eine unerlässliche Bedingung ist — eine zu zarte Chirurgenhand ist hier nicht am Platze. Auch bei der Entstehung der Bauchbrüche mag vielleicht hie und da das zwischen die Wundflächen mit der Naht hineingezogene Peritoneum eine Rolle spielen. So fände die Beobachtung von Hegar[1]) eine einfache Erklärung. Die beiden Flächen kommen nur zur Verklebung, halten aber dem Zug der Bauchmuskeln nicht stand, weil eine feste Vereinigung der Flächen infolge der Regeneration des Epithels nicht eintritt. Schon daraus geht zur Genüge auch die praktische Bedeutung dieser Thatsache hervor. Wir erinnern uns dabei auch der Versuche Graser's, welcher ohne Eröffnung der Bauchhöhle mittelst Bleiplatten zwei Serosaflächen aneinander drückte, um eine aseptische Vereinigung derselben zu erhalten. Zu seiner grossen Ueberraschung blieb die erwartete Verwachsung aus. Aber auch manche andere schon länger bekannte Analogien mit dem Epithel äusserer Häute werden verständlich — so z. B. die Ueberkleidung grösserer Wundflächen in der Bauchhöhle und die Wiederherstellung des freien Bauchfellraumes auch nach ausgedehnten entzündlichen Vorgängen in demselben. Wenn wir uns mit Wegner den Bauchfellraum als einen mit hinfälligen Endothel ausgekleideten Lymphraum vorstellen, können wir uns die Lösung einmal gebildeter Verwachsungen und die „Ueberhäutung" (sit venia verbo) aller der zufällig gebildeten Wucherungen und Stränge kaum erklären. Indes ist diese Fähigkeit der Serosadeckzellen schon lange bekannt und selbst von den Forschern, welche in ihnen Abkömmlinge des mittleren Keimblattes sahen, und welche einen Ersatz derselben durch Bindegewebszellen für erwiesen hielten, zugegeben worden. Ranvier betont die Aehnlichkeit dieser Zellen mit Epithelien, und auch Graser, der im übrigen eine Umwandlung dieser Zellen in Bindegewebszellen für sicher hielt, spricht sich in ähnlichem Sinne aus. Für unsere Vorstellungen nun über die Natur des Bauchfells und des Bauchfellraumes ist dieses morphologische Verhalten der Serosadeckzellen von grosser Bedeutung, und es lohnte sich wohl auf Grund dieser Thatsache die bisherigen Beobachtungen nachzuprüfen. Insbesondere bedürfte es einer erneuten Untersuchung der

1) Herr Geheimrat Hegar teilte mir seine Beobachtung gelegentlich einmal mit.

Beziehungen des Bauchfellraumes zum Lymphgefässsystem. Wie erwähnt, hat schon Ranvier sich über die Stomata sehr vorsichtig ausgedrückt und angenommen, dass dieselben nur temporär durch Verschiebung der Serosadeckzellen geöffnet würden. Es ist demnach sehr wohl möglich, dass die Annahme von Kolossow, dass es gar keine Stomata gäbe, eine Bestätigung erfahren wird. Auch für den Pathologen bringt diese Thatsache der epithelialen Natur dieser Zellen neue Aufgaben. In Bezug auf das Verhalten der Serosadeckzellen bei aseptischen durch Hollundermarkstückchen erzeugten Entzündungen verdanken wir bereits v. Brunn [1]) eine wertvolle Untersuchung. Durch diese Untersuchungen ist, wie mir scheint, in einwandfreier Weise bewiesen [2]), „dass die in die Gruppe der Epithelien gehörigen Zellen niemals sich in Bindegewebszellen umwandeln und auch nicht aus Bindegewebszellen entstehen können". „Die Zellen sind sehr hinfällig, aber haben die ausgesprochene Tendenz freie Flächen zu bedecken und vor Verwachsungen zu schützen". „In Fibrin eingeschlossene Reste von Deckzellen können unter günstigen Verhältnissen erhalten bleiben und schlauchförmige Hohlräume bilden, die eine bindegewebige Vereinigung an diesen Stellen verhindert". In welch wunderbar einfacher Weise wird durch eine solche temporäre Verwandlung der Zellen zu Schläuchen eine Lösung der Verklebungen ermöglicht! Gewiss würden weitere Untersuchungen in Bezug auf das Verhalten dieser merkwürdigen Zellen eine dankenswerte Aufgabe sein, zumal man bei dem neuerdings erst bekannt gewordenen Verhalten unserer Zellen überhaupt eingedrungenen fremdartigen Substanzen gegenüber (ich denke an die als Hämolysine, Cytolysine und Präcipitine bezeichneten Zellprodukte) fast einen Sekretionsvorgang dieser Zellen vermuten möchte, soweit sie bei den ausgeführten Versuchen in Betracht kamen. Die Versuche zur Feststellung dieses eigentümlichen Verhaltens der Zellen tierischer Organismen, im Kampf mit fremdartigen Zellsubstanzen, ihr Assimilationsvermögen bei wiederholt einwirkenden Reizen derselben Substanz zu steigern, wurden meistens an der Bauchhöhle gemacht und vielleicht hat hie und da ein Chirurg, als er von diesem merkwürdigen Verhalten der Zellen hörte, an die häufiger beobachtete, aber auch einmal ausgesprochene (Riedel) Erfahrungsthatsache gedacht,

1) v. Brunn, Ueber die Entzündung seröser Häute, mit besonderer Berücksichtigung der Rolle der Serosa-Deckzellen. Beiträge zur path. Anat. und zur allgem. Path. von Ziegler. Bd. XXX.

2) l. c. S. 453.

dass das Peritoneum auch nach chirurgischen Eingriffen bei Wiederholung derselben an Widerstandskraft zu gewinnen scheint. Gewiss wäre es für den Chirurgen von Interesse, zu wissen, ob dieses Assimilationsvermögen der Bauchhöhle auch für Bakterien Giltigkeit hat und man könnte daran allgemeinere Betrachtungen über den Einfluss der Rasse und des Geschlechtes und der augenblicklichen Konstitution auf den Ablauf der Verletzungen und Entzündungen in der Bauchhöhle anschliessen.

Indes dürfte auch der Weg, den ich auf Veranlassung meines hochverehrten Lehrers und Chefs bei der Durchsicht der in der Klinik zur Beobachtung gekommenen Fälle von Bauchfellentzündung einzuschlagen gedenke, auf einiges Interesse rechnen können. Die wiederholt gemachte Beobachtung gewisser Verbreitungsformen der eitrigen Peritonitis legte nämlich den Gedanken nahe, ob nicht für die grob anatomische Verbreitung im Bauchraum gewisse bestimmende Momente vorhanden seien. Es wurde mir daher die Aufgabe gestellt, nach dieser Richtung unser Material zu prüfen und mit anderwärts gemachten Beobachtungen zu vergleichen. Für die mir bei Bearbeitung dieses Gegenstandes von meinem hochverehrten Chef, Herrn Geheimrat Professor Dr. Kraske zu Teil gewordene Anregung und für seine freundlichen Ratschläge und Unterstützung sei es mir vergönnt, auch an dieser Stelle meinen geziemenden Dank auszusprechen.

Der Umfang der über Peritonitis erschienenen Litteratur gestattet mir nicht, mit Bestimmtheit zu sagen, ob Untersuchungen in dieser Fragestellung schon 1mal vorgenommen worden sind. Es ist jedoch wahrscheinlich und zu erwarten, obwohl ich bei Durchsicht der Litteratur eine solche Arbeit nicht gefunden habe[1]). Aber bei keiner Arbeit über Peritonitis im Allgemeinen kann eigentlich diese Frage übergangen werden. In bestimmter Weise kommen bei Maydl diese Fragen zum Ausdruck, welcher die Entstehung der subphrenischen Abscesse und ihre Verbreitungswege behandelt und in klarster Weise die Abhängigkeit derselben von den unter dem Zwerchfell besonders komplicierten peritonealen Spalträumen giebt. Wir erhalten durch seine Arbeit[2]) neben einem klaren pathologisch-

1) Nach Abschluss der Arbeit erscheint in den Grenzgebieten für Medicin und Chirurgie aus dem Breslauer pathol. Institut von Rauenbusch eine anatom. Arbeit über die Verbreitung von der eitrigen Bauchfellentzündung. Auch Tietze's Arbeit über Behandlung der Peritonitis geht in Abhängigkeit von den Anschauungen seines Lehrers v. Mikulicz auf diese Fragen ein.

2) Maydl, Ueber subphrenische Abscesse. Wien 1894.

anatomischen und klinischen Krankheitsbild gleichzeitig eine genaue anatomische Vorstellung der peritonealen Spalträume, dargestellt durch horizontale und vertikale Schnitte in verschiedenen Entfernungen von der durch die Zwerchfellskuppel gelegten horizontalen Ebene und der medianen sagittalen Ebene. Die ungleich schwierigere Frage, warum in dem einen Falle bei Ausbreitung einer Entzündung in diesen Spalträumen Verlötungen und Verwachsungen das Fortschreiten hemmen, in anderen Fällen ein Abscess und in besonderen Fällen diffuse Peritonitis entsteht, bleibt ungelöst. Von anderen Autoren, welche über Peritonitis sich verbreiten, ist es vor allen v. Mikulicz[1]), welcher ausdrücklich darauf hinweist, dass in der Ausbreitung bei der progredienten Peritonitis wohl keine vollkommene Regellosigkeit herrsche, sondern dass die Ausbreitung bei bestimmten Ausgangspunkten sich den präformierten anatomischen Verhältnissen anpasse. „Es finden sich in der Bauchhöhle", sagt v. Mikulicz, „trotz des überall freien Bauchfellraumes doch Anordnungen, welche die Bildung von Adhäsionen erleichtern; es finden sich natürliche Scheidewände, welche dem Verlauf der Entzündung ein Hindernis entgegensetzen und den Verlauf bestimmen. So scheidet das Colon transversum mit seinem Netz die Bauchhöhle in eine obere und untere Hälfte, den supra- und infraomentalen Raum". „In dem oberen Raum können Leber und Magen eine Scheidewand bilden oder kann durch das Ligamentum suspensorium hepatis eine Trennung erfolgen", kurz können die verschiedenen Möglichkeiten der Verbreitung eintreten, wie wir sie in vollkommenster Weise von Maydl dargestellt finden. Wollten wir in dem infraomentalen Raum nach solchen natürlichen Scheidewänden suchen, so würden wir wieder mit v. Mikulicz die Wurzel und das Blatt des Mesenterium als Scheidewand für beide Seiten betrachten müssen, und wollten wir nach Maydl's Vorbild die anatomischen Verhältnisse des infraomentalen Raumes zur ausschliesslichen Grundlage unserer Untersuchung nehmen, so stünde uns in den Gefrierschnitten Hencke's ein gutes anatomisches Substrat für die räumlichen Verhältnisse dieses Teiles der Bauchhöhle zu Gebote.

Von dieser rein anatomischen Betrachtung halten mich 2 Punkte ab. Erstens die Thatsache, dass die Organe im Unterleib ihre Lage zu einander viel mehr verändern als diejenigen unter der Zwerchfellskuppel, zweitens aber der Wunsch, die

1) v. Mikulicz, Arch. f. klin. Chir. Bd. 39. 1889.

Ursachen für die verschiedenen Verbreitungsarten aufzufinden. Dieser kann aber nur dann erfüllt werden, wenn wir die Gesetze der Verbreitung von Flüssigkeiten und freien Körpern in der Bauchhöhle und deren Einfluss auf die verschiedenen Punkte in derselben genauer kennen, und wenn wir ferner wissen, welchen Einfluss eine extraperitoneale Entzündung auf die Bauchhöhle ausübt, bevor die Entzündung das Peritonealblatt durchbrochen hat. Hierbei denke ich zuerst an grob anatomische Verlagerungen von gesunden Organen durch das entzündete Organ, zweitens an Form „und Lage"-Veränderungen des entzündeten Organes selbst, drittens an Aenderungen der Beschaffenheit des serösen Ueberzugs des entzündeten Organes. Zur Beantwortung dieser Frage soll ein besonderes Organ und zwar der Wurmfortsatz der Betrachtung zu Grunde gelegt werden.

Ferner müssen die durch akute und schleichende Entzündungen entstehenden Verwachsungen von dem Gesichtspunkt der Verbreitung kritisch betrachtet werden.

Erst nach Kenntnis der allgemeinen Gesetze der Verbreitung soll genauer auf die verschiedenen Formen der Bauchfellentzündungen und auf ihre Entstehung eingegangen werden.

Teil I.

Allgemeines über das Verhalten des Peritonealraumes und des Peritoneum, insbes. sein Verhalten bei extraperitonealen Entzündungen.

Diese allgemein gehaltenen Fragen sollen zuerst an einigen Beispielen erläutert werden. Stellen wir uns eine entzündete Gallenblase vor. Das sich vergrössernde Organ drückt das Mesocolon transversum und das Colon selbst herab, bei weiterer Vergrösserung gewinnt die Gallenblase eine Lage vor demselben und kann bis unter den Nabel und sogar bis in die Fossa iliaca herabrücken. Hier haben sowohl das entzündete Organ als auch die beweglichen Darmabschnitte eine erhebliche Lageveränderung erfahren. Erfolgt jetzt ein Durchbruch der Gallenblase in dieser abnormen Lage, so entwickelt sich eine Peritonitis weit weg von der normalen Lage der Gallenblase, also z. B. an der Stelle des Coecum. Uebersteht die Kranke die Bauchfellentzündung, so findet man dann die Gallenblase in der durch ihre akute Entzündung hervorgerufene Lageveränderung fixiert [1]).

1) Das Beispiel ist nicht willkürlich gewählt, sondern ist einem Fall von

Ein anderes Beispiel: Eine solch entzündete Gallenblase schiebt sich an der vorderen Bauchwand entlang und geht in dieser Lage eine Verwachsung mit dem Netz ein. Jetzt entleert sich der Inhalt der Gallenblase in den Choledochus und die Gallenblase zieht sich zusammen und schrumpft. Das Netz wird bei diesem Vorgang mit in den subhepatischen Raum hineingezogen. So tritt infolge dieses, vielleicht lange zurückliegenden Vorgangs eine erhebliche Verlagerung des Netzes ein, das natürlich wiederum für neu einsetzende Entzündungsprocesse von grosser Bedeutung sein kann.

Aber ausser diesen lediglich durch Entzündung des Organs hervorgerufenen Veränderungen in der Bauchhöhle haben wir Rücksicht zu nehmen auf die physiologischen Lageveränderungen und Füllungszustände der Eingeweide. Die Perforation eines Ulcus ventriculi der vorderen Wand wird andere Verbreitung der nachfolgenden Peritonitis machen, wenn der Magen gefüllt und unterhalb der Leber liegt, oder wenn er weniger gefüllt hinter der Leber im Hypochondrium versteckt liegt. Die Entwicklung einer Perforationsperitonitis des Wurmfortsatzes kann ebenfalls durch das mehr oder weniger gefüllte Coecum beeinflusst werden. Es wird aber auch für beide Vorgänge nicht gleichgiltig sein, ob sie eine sonst normal gestaltete Bauchhöhle treffen oder eine vielleicht durch den schwangeren Uterus veränderte Höhle. Diese physiologischen Veränderungen der Bauchhöhle werden im allgemeinen jedoch mehr Bedeutung haben für akut einbrechende Processe, mögen dieselben nun durch Traumen oder durch Entzündungen hervorgerufen worden sein. Für chronisch entstehende oder mehr allmählich sich verbreitende Entzündungen haben angeborene Lageveränderungen oder erworbene stabile Veränderungen der Bauchhöhle grössere Bedeutung. Indes dürfte es doch von Wert sein, zu wissen, wie schon durch die stärkere Füllung des Magens auch die Lage der Dünndarmschlingen verändert wird. Nach Henke's[1]) Untersuchungen an der Leiche wird es wahrscheinlich gemacht, dass die oberen mehr links gelegenen Dünndarmschlingen eine mehr horizontale Anordnung haben und entsprechend der Füllung des Magens mehr oberhalb oder unterhalb

Pericholecystitis entnommen, welcher in der Freiburger Klinik beobachtet wurde (Fall Dietsche). Der akute Anfall war in der That infolge dieser merkwürdigen Lageveränderung für eine Perityphlitis gehalten worden. Die viel später vorgenommene Operation deckte die interessanten Verhältnisse auf.

1) Arch. f. Anat. und Physiol. 1891. Raum der Bauchhöhle des Menschen.

der mittleren in Nabelhöhe gelegenen Einengung der Bauchhöhle gelegen sind. Entsprechend werden durch diesen Vorgang die im Becken gelegenen Darmschlingen mehr oder weniger nach dem Colon ascendens und Coecum hingedrängt werden. Auch die jeweilige Füllung des S Romanum, das ja an sich schon grosse Unterschiede in seiner Entwicklung aufweist, kann einen wirksamen Einfluss auf die Verbreitung ausüben. Und es lohnt sich wohl für den praktischen Arzt, auch bei Entzündungsvorgängen in der Bauchhöhle, so wie es ja bereits bei Verletzungen geschieht, sich über die Verdauungsperiode, in der die Entzündung einsetzte, zu verlässigen. Wir werden später nochmals auf diese Verhältnisse eingehen müssen, wenn wir die vom Wurmfortsatz ausgehenden Entzündungen betrachten.

Jetzt wollen wir uns der allgemeinen Frage zuwenden: Erfährt der Peritonealraum und insbesondere der Peritonealüberzug durch eine unter seiner Oberfläche sich abspielende (subseröse) Entzündung eine Veränderung? Dieser Frage steht nahe die zweite: Welches sind die Ursachen für die Entstehung von Verwachsungen entzündeter Organe? Stellen wir die erste Frage einfacher so: Muss ein entzündetes Organ der Bauchhöhle überhaupt notwendigerweise den Bauchfellüberzug in Mitleidenschaft ziehen? so können wir dieselbe mit nein beantworten. Es ist z. B. nicht nötig, dass ein oberflächlich gelegener Leberabscess sich durch Veränderungen des Bauchfellüberzugs kund giebt, ebensowenig wie eine croupöse Lungenentzündung notwendigerweise eine fibrinöse Pleuritis machen muss. Aber auch bei Entzündungen direkt unter der Serosa kann der Peritonealüberzug äusserlich glänzend und normal erscheinen. Ich denke an einen Fall von Cholecystitis purulenta, wo die Gallenblase eine beträchtliche Ausdehnung erfahren hatte, aber überall einen glänzenden Serosaüberzug aufwies, der keine Verwachsungen eingegangen war (Fall Zeller). Hier fanden sich bei der mikroskopischen Untersuchung der Gallenblasenwand nicht nur ausgedehnte Defekte der Schleimhaut, sondern auch eine starke zellige Infiltration in den subserösen Lymphräumen. Noch deutlicher aber erscheint die grosse Widerstandskraft der Serosa für denjenigen, der öfter Gelegenheit hatte, Typhusfälle auf dem Sektionstisch zu sehen. Hier ist man oft erstaunt, wie tiefgreifende Geschwüre nur noch durch ein dünnes Peritoneum von der freien Bauchhöhle getrennt sind und doch die Serosa sich auch hier spiegelnd glatt zeigt und noch nicht einmal einen leichten Fibrinüberzug trägt. Auf diese geringe Be-

teiligung des Serosaüberzugs weist auch Bäumler[1]) hin in seiner Arbeit über Perityphlitis, indem er (S. 95) sagt, dass selbst bei tiefgreifenden Geschwürsbildungen des Darms oder des Processus vermiformis häufig klinische Symptome vermisst werden, weil peritoneale Reizerscheinungen ausbleiben. Es stimmt also klinische Erfahrung mit autoptischen Befunden hierin überein. Sehr deutlich können wir auch diese Selbständigkeit des Peritoneum und seine Widerstandskraft bei Processen erkennen, welche von aussen her bis zum Bauchfell vordringen und an ihm Halt machen. Es gehört zu den grössten Seltenheiten, dass Phlegmonen oder präperitoneale Drüseneiterungen zu Peritonitis führen oder auch nur peritoneale Reizerscheinungen machen. In meiner jetzt 9jährigen klinischen Thätigkeit habe ich noch niemals im Anschluss an solche akute Entzündungen peritoneale Reizerscheinungen auftreten sehen. Dabei kann es zuweilen zu einer sehr ausgedehnten Ablösung des Peritoneum kommen. So ist mir ein Fall aus der Litteratur im Gedächtnis, wo ein linksseitiger, akuter Drüsenabscess das Peritoneum nicht nur links, sondern auch nach rechts hin bis zum rechten Rippenbogen ablöste und durch Incisionen an verschiedenen Stellen zur Heilung gebracht wurde. Auch akute Niereneiterungen und paranephritische Abscesse können ohne peritoneale Reizerscheinungen einhergehen und ähnliche Processe liessen sich aus der Litteratur und unserem Material leicht zusammenstellen. Bei den eitrigen Processen des Beckenzellgewebes sehen wir nicht selten die Eiterung oberhalb des Beckens oder gar am Oberschenkel zu Tage kommen (Winkel)[2]). Das dünne Bauchfell leistet also einen grösseren Widerstand als die Muskelspalten und Gewebslücken zwischen den Sehnen und Bändern. Wenn aber im übrigen gerade an den Beckenorganen des Weibes so ausserordentlich häufig sich Bauchfellentzündungen einstellen, so ist das wohl auf andere später zu erörternde Gründe zurückführen. Für die Frage der direkten Verbreitung durch die Serosa hindurch ist es unzweckmässig die Unterleibsorgane heranzuziehen. Denn es wird hier immer die Möglichkeit eines unmittelbaren Hineingelangens der Eitererreger durch die Tuben in Rechnung zu ziehen sein. Wir werden zur Entscheidung der Frage, wann und unter welchen Verhältnissen der Peritonealüberzug der

1) Bäumler, Klin. Erfahrungen über Behandlung der Perityphlitis. Deutsches Arch. f. klin. Med. Bd. 73.

2) Winkel, Suppl.-Bd. zu Pentzold und Stintzing. Handbuch der speciellen Therapie.

andrängenden Entzündung erliegt, uns besser an andere Organe halten.

Ich sprach von der Nichtbeteiligung des Bauchfells bei der akuten Niereneiterung und den paranephritischen Processen. Nun unterliegt es aber keinem Zweifel, dass diese Krankheiten zur Peritonitis führen können. Wo ist da die Ursache der Nichtbeteiligung und die der Erkrankung des Bauchfells? Wir haben unter unsren Peritonitisfällen einen solchen von Peritonitis nach Pyonephrose.

Bei einer 42j. Frau bestand seit über 10 Jahren ein Nierenleiden, das mit Schüttelfrösten, Nierenkoliken und wechselnd starker eitriger Urinabsonderung einherging. Wiederholt lag die Frau zum Tode krank darnieder; aber erst in den beiden letzten Anfällen kamen Auftreibung des Leibes, allgemeine Leibschmerzen und Verhalten von Stuhl und Winden hinzu. Im letzten Anfall aber wurden diese Erscheinungen nicht mehr rückgängig und die Kranke ging an diffuser Peritonitis zu Grunde. Die Sektion (ausgeführt von Herrn Professor v. Kahlden) ergab eine mit Eiterherden durchsetzte Niere, die nur noch ganz geringe Nierensubstanz aufwies. Die Niere war allseitig in feste Verwachsungen eingebettet und auch in diesen fanden sich kleinere und grössere Abscesse. Mit der Milz und dem Colon descendens war sie fest verwachsen. Die Milz war wiederum im linken Hypochondrium in ihrer Lage fixiert durch Verwachsungen mit den Nachbarorganen. Im übrigen fand sich eine diffuse, jauchig eitrige Peritonitis.

Acht Jahre hatte in diesem Falle das Peritoneum dem Entzündungsprocess Stand gehalten. Erst zwei Jahre vor dem Tode waren peritonitische Erscheinungen mit besonderer Lokalisation in der nächsten Nachbarschaft, im Hypochondrium sin. aufgetreten. Wodurch seine Widerstandskraft geschwächt wurde, lässt sich hier, scheint mir, unschwer erkennen. Es kann keinem Zweifel unterliegen, dass das an sich widerstandsfähige Gewebsblatt infolge der chronischen, immer wieder von akuten Attaquen begleiteten Entzündung erheblich verändert wurde. War es vorher elastisch und frei über dem erkrankten Organ verschieblich, so verlor es diese Eigenschaften, indem es allmählich mehr und mehr mit dem erkrankten Organ fest verwuchs. Hatte es vorher seine eigene selbständige Blutgefässversorgung und Lymphgefässanordnung, so zogen jetzt Gefässe vom Organ zum Peritoneum und die Abflussbedingungen entzündlicher Substanzen von den subserösen Räumen waren verlegt durch die das ganze Organ umschliessende Verwachsungszone. Wenn in einem solchen Organ die alte chronische Entzündung aufflammt, dann ist der Peritonealüberzug nicht mehr fähig, Widerstand zu leisten.

Schon durch den Verlust seiner Beweglichkeit über dem Organ und durch den Verlust seiner Elasticität kann ein oberflächlich gelegener Abscess die Hülle sprengen und seinen Inhalt in die Bauchhöhle ergiessen. Und, während früher der Druck eines solchen Abscesses durch die Verschieblichkeit des Gewebsblattes einen Abfluss der Gifte in die Lymphspalten nicht zu hindern vermochte, werden jetzt die etwa noch erhaltenen selbständigen Blutgefässe und Lymphgefässe durch die Infiltration zusammendrückt und es wird dadurch das Gewebsblatt in seiner Ernährung geschädigt.

Wir lernen also durch diesen lehrreichen Fall zwei wichtige Eigenschaften des Peritoneum kennen, seine Verschieblichkeit und seine Ausdehnungsfähigkeit. Sehen wir zu, ob diese beiden Eigenschaften auch bei Organen der Bauchhöhle, welche vollständiger als die Niere von Peritoneum überzogen sind, Giltigkeit und Bedeutung für die Ueberleitung der Entzündung in den freien Bauchfellraum haben. Der pathologisch-anatomische Ausdruck einer durchgemachten Bauchfellentzündung sind Bauchfellverwachsungen. Ist der Bauchfellüberzug eines Organes mit einem anderen Organ verwachsen, so muss entweder von einem der Organe oder von einer anderen Stelle der Bauchhöhle aus eine Schädigung des Peritonealepithels b e i d e r Flächen stattgefunden haben. Finden wir in einem dieser Organe entzündliche Vorgänge und ist die Bauchhöhle sonst frei, so können wir die abgelaufene Bauchfellentzündung auf das verwachsene Organ selbst beziehen. Wir lernten nun kennen, dass eine grosse mit Eiter gefüllte Gallenblase sich frei von entzündlichen Verwachsungen zeigen kann. Dürfen wir bei den kleinen geschrumpften Gallenblasen, bei denen doch offenbar der Entzündungsprocess länger bestanden hat, häufiger Adhäsionen erwarten? So einfach liegen die Dinge nicht. Es gibt kleine, geschrumpfte, nur haselnussgrosse Gallenblasen, die nicht die geringsten Verwachsungen eingegangen haben, und andere, die kaum aus dem sie einhüllenden Netz herauszufinden sind. Der Grund für diesen Widerspruch erklärt sich, glaube ich, einfach. Die kleine nicht adhärente Gallenblase hat frühzeitig ihren Inhalt, Steine und andere entzündliche Produkte der Schleimhaut in den Choledochus entleert. Der entzündliche, zur Schrumpfung führende Process dauert fort, aber es treten nur geringe Steigerungen ein — das Peritoneum hält diesen lang dauernden schädigenden Einflüssen, weil sie schwach sind, Stand. Anders in den Fällen, wo die Steine nur einzeln oder gar nicht die Gallenblase verlassen, wo immer neue Reizungen und ernste Entzündungen von

der aufgelockerten, vielleicht ulcerierten Schleimhaut der Subserosa zufliessen. Hier wird genau wie bei dem oben beschriebenen Fall von Pyonephrose eine innigere Vereinigung der Serosa mit der muskulösen Gallenblasenwand eintreten und dadurch die an sich schon geringe Verschieblichkeit, noch mehr aber die Elasticität beseitigt. In solchen Fällen treffen wir daher auch die meisten Adhäsionen — es handelt sich um lange schon erkrankte Gallenblasen, die noch ihren Inhalt haben oder die noch an ausgedehnten Ulcerationen der Schleimhaut den vorausgegangenen Entzündungsprocess erkennen lassen. Die stärksten Verwachsungen, monströse Verdickungen des Netzes finden wir bei bereits erfolgtem Durchbruch. Eingeleitet wird der Durchbruch durch eine schon lange vorausgegangene Schädigung der Wand und der Serosa.

Auch die Ausdehnungsfähigkeit des Peritonealüberzugs, auf welche wir zum Teil die Widerstandskraft des Gewebsblattes zurückführen müssen, wird mehr und mehr herabgesetzt. Vergleichen wir einmal dieselbe mit derjenigen der Nierenkapsel. Bei akuten Schwellungszuständen der Niere zieht sich die Nierenkapsel, wenn sie nicht etwa durch alte Entzündungen verwachsen ist, beim Sektionsschnitt zurück. Die von Bauchfell überzogenen Organe können schon eine erhebliche Vergrösserung erfahren, ehe dieses Ereignis eintritt (z. B. Stauungsleber). Doch es kommt vor, wenn das Organ sich sehr rasch vergrössert. Ehe aber z. B. eine Hydronephrose platzt und ihren Inhalt in die Bauchhöhle entleert, kann sie schon eine enorme Grösse erreichen. Einen guten Massstab giebt uns auch die Vergrösserung des graviden Uterus ab für die Ausdehnungsfähigkeit des Gewebsblattes — Bedingung für die Dauerhaftigkeit des Blattes ist die allmähliche Vergrösserung der Organe. Eine plötzliche Erhöhung des Druckes bedingt Einrisse und natürlich um so eher, je stärker das Gewebsblatt schon gespannt ist (Milzruptur der vergrösserten hyperämischen Milz durch äussere Gewalt). Wir haben hier eine Gallenblase von Kindskopfgrösse beobachtet, über welcher der Peritonealüberzug glatt hinwegzog. Auch der Wurmfortsatz kann durch einen Hydrops eine starke Ausdehnung erhalten, ohne dass es zu einer Zerreissung des Ueberzugs kommt. Diese Anpassungsfähigkeit des Serosaüberzugs macht sich aber auch geltend bei Rückbildung der Organe. Wir sehen bei den kleinen Gallenblasen nicht etwa das Peritoneum gefältelt, sondern ebenso glatt über das Organ hinwegziehen wie bei dem vergrösserten Organ.

Im Gegensatz aber zu diesem wohl auf die elastischen Bestandteile des Gewebsblattes zurückzuführenden Verhalten beobachteten wir häufig eine interessante Veränderung an den unter ihn verlaufenden Gefässen. Ich halte das für eine nicht unwichtige Beobachtung, die ich an Wurmfortsätzen wiederholt gemacht habe. Die sonst in mehr gestreckter Form oder nur in leichter Schlängelung verlaufenden Gefässe sind wie zusammengeschoben, zeigen zahlreiche Ausbiegungen nach beiden Seiten. Sehr häufig begegnet es dem Chirurgen, dass er im Intervall einen Wurmfortsatz entfernt, der so geringe Veränderungen aufweist, dass er sich fragt, ob auch die Indikation richtig gestellt war. Bei den Wurmfortsätzen, die eine solche Schlängelung der subserösen Gefässe aufwiesen, fanden sich bei genauerer mikroskopischer Untersuchung des Wurmfortsatzes stets deutliche Veränderungen, die ebenfalls auf eine durchgemachte Entzündung hinwiesen. Damit kommen wir auf einen weiteren für die Beantwortung unserer Fragen wichtigen Punkt, der zu den Gefässen in Beziehung steht, nämlich zu der Ernährung des Peritoneum. Schon aus der Entwicklungsgeschichte des Peritoneum lässt sich erwarten, dass auch hier eine gewisse Selbständigkeit dieses Gewebsblattes hervortritt. In der That können wir beobachten, dass dem Peritonealüberzug und zwar sowohl dem visceralen als auch dem parietalen — ersteren aber in ungleich grösserem Massstabe ein Kapillarnetz von grosser Regelmässigkeit eigen ist, das von allen Seiten her gespeist wird, so dass, wenn eine Quelle versiegt, eine andere sich öffnet. Diese wunderbaren Beziehungen des Peritoneum zum Gefässapparat sind in dem grossen Netz in das Enorme gesteigert und finden hier glaube ich, einen unzweideutigen Ausdruck. Die Gefässschicht des Peritoneum ist nun zwischen Organ und Faserplatte in lockeres ausdehnungsfähiges Gewebe eingeschaltet, denn die Gefässe gehen ja sowohl Beziehungen zu dem Organ als solche zu der Deckplatte ein. Wenn nun ein Organ sich vergrössert, so werden entsprechend dieser Vergrösserung die Gefässe sich verlängern und bei nachträglicher Verkleinerung des Organes, sind sie zu lang geworden und legen sich deshalb in Falten. In diesem lockeren Zellgewebe verlaufen weiter die Lymphgefässe und Venen, welche beide anscheinend sehr nahe Beziehungen eingehen. Trifft nun ein Entzündungsprocess diese komplicierte Gewebsplatte, so wird es verständlich bei der guten selbständigen Ernährung, bei der Möglichkeit giftige Substanzen nach allen Richtungen hin abzulenken und bei seiner grossen Anpassungsfähigkeit

und Elasticität, dass es lange Zeit Widerstand leisten kann. Seine Widerstandsfähigkeit wird ihm genommen durch eine Zerstörung seines Cirkulationsapparates. Das kann geschehen sowohl durch einen rapid verlaufenden, perakuten Process, der einen Ausgleich der geschädigten Partie durch benachbarte Gefässe, gar nicht zulässt, oder durch einen chronischen Entzündungsprocess, der ganz allmählich die gute Funktion des Gefässapparates durch Bindegewebswucherung und Infiltration zerstört. Dagegen hält die Faserplatte selbst akuteren Entzündungen z. B. Bauchdeckenpflegmonen und präperitonealen Drüseneiterungen anfänglich Stand. Dass bei der Bedeutung der Cirkulation für diese Gewebsplatte das Netz diese Eigenschaften in noch viel höherem Masse aufweist, erscheint nicht wunderbar. Sehr lehrreich war mir hierfür ein in der hiesigen Klinik beobachteter und secierter Fall von Peritonitis der Bursa omentalis.

Fräulein E., 38. J. Aufgen. 22. III. 00, † 1. IV. 00. Hatte schon Jahre lang heftige Magenschmerzen, die nach der linken Lumbalgegend und der linken Schulter ausstrahlten. Sie war vor 2 Wochen mit hohem Fieber erkrankt und infolge hochgradiger Schmerzen und einer fast absoluten Appetitlosigkeit äusserst heruntergekommen. Es fand sich etwa in der Mitte des Abdomens eine halbkugelige Vorwölbung, die weiter nach links als nach rechts hin sich erstreckte. Die Vorwölbung zeigte gedämpft tympanitischen Schall und schien zu fluktuieren. Eine genaue Untersuchung war bei den enormen Schmerzen der Kranken nur in Narkose auszuführen. Der Tumor war unbeweglich mit der Wirbelsäule verbunden und zeigte deutliche Fluktuation. Man erwartete einen oberflächlich gelegenen Abscess, dachte an eine Eiteransammlung in der Bursa omentalis und erwartete eine Verwachsung mit dem Perit. parietale. Statt dessen fand sich eine vollständig freie Bauchhöhle ohne Erguss. Das Netz liess gelblich-weisse Partien durchscheinen, war aber glatt und glänzend. Es war kein Zweifel, dass Eiter in der Bursa omentalis war. Es wurde tamponiert und beabsichtigt, sekundär eine Eröffnung vorzunehmen. Die Pat. erlag ihrem Leiden jedoch schon 2 Tage nach der Operation, und es zeigte sich nun bei der Sektion, dass ein Ulcus ventriculi in das Pancreas und in die Bursa omentalis eingebrochen war. Die hierdurch hervorgerufene Entzündung hatte zu einer fast vollständigen Nekrose des Pancreas und zu 4 Perforationen geführt. Eine in das Colon transversum und drei in das Duodenum. Von der Gegend des Foramen Winslowii aus war schliesslich eine diffuse Peritonitis entstanden.

Bei der Operation bestand noch keine diffuse Peritonitis, sondern es leistete das vordere Blatt und hintere Blatt des grossen Netzes,

welche durch Eiter und Gas von einander getrennt waren, dem schweren zur Nekrose des Pancreas führenden Entzündungsprocess Widerstand. Das ist um so interessanter als wir sonst ja den Einfluss des Trypsins auf das Bauchfell als höchst gefährlich kennen gelernt haben. Die Ursache dieser Widerstandsfähigkeit des Netzes müssen wir in seiner ausserordentlich reichen Blutgefäss- und Lymphgefässversorgung erblicken, welche auch für den Transport solch schwerer Gifte eine Zeit lang ausreicht.

Bei Entzündungen des Wurmfortsatzes beobachten wir dagegen meist, wie es scheint, eine sehr geringe Widerstandsfähigkeit des Serosaüberzugs. Sollte derselbe hier eine Sonderstellung einnehmen? Oder wie erklärt es sich, dass 98 % aller Peritonitisfälle auf den Wurmfortsatz zurückzuführen sind? Mir scheint, das liegt nicht allein an dem Serosaüberzug, wenn wir eine kleine Besonderheit desselben vorerst einmal unberücksichtigt lassen. Wir müssen vielmehr in dem Wurmfortsatz ein Gebilde sehen, das meist lange, bevor es zu einer Bauchfellentzündung kommt, krank war. Diese chronischen, schleichend und oft genug symptomlos verlaufenden Entzündungen in der Substanz des Wurmfortsatzes bleiben nicht ohne Einfluss auf die Serosa und insbesondere die subseröse Schicht. Es bleiben also die Fälle, wo eine solch chronische Erkrankung fehlt und doch ein Einbruch der Entzündung in die Bauchhöhle erfolgte. Hierin scheint der Wurmfortsatz in der That eine Ausnahme zu machen. Indes ergaben doch die genaueren Untersuchungen frischer im Anfall gewonnener Präparate Veränderungen, welche auf chronische Processe hinwiesen, die zu dieser akuten Nekrose Anlass gaben. Die Vorliebe dieser Processe für die Spitze des kleinen Organes konnte schon auf die Bedeutung der Cirkulation hinweisen. Die späteren Ausführungen werden jedoch eine noch mehr befriedigende Erklärung geben. Durchaus nicht so auffallend ist unter diesen Gesichtspunkten die Mitteilung Nothnagel's[1]): „Auffällig ist, angesichts der durch sie veranlassten gewaltigen Zerstörungen die relative Seltenheit der Perforation bei Dysenterie; die Riesenstatistik Woodward's zählt nur eine unbedeutende Anzahl von Fällen auf. Bei der chronischen Dysenterie wird dies wieder durch die Entwicklung peritonitischer Adhäsionen verständlich; für die akute Form ist eine befriedigende Deutung schwierig."

Diese aus klinischen Beobachtungen erkannten Hilfskräfte der Serosa, bestehend in Verschieblichkeit, Elasticität und ausgezeich-

1) Nothnagel, Spec. Path. u. Therap. Bd. XVII. S. 433.

neter Blutgefäss- und Lymphgefässversorgung, lassen sich jedoch auch unschwer experimentell erhärten. Es sei mir gestattet, Versuche, die ich zu diesem Zweck angestellt habe, hier mitzuteilen. Dieselben werden uns gleichzeitig einen Fingerzeig geben für die Bedingungen, die vorhanden sein müssen, damit eine Organentzündung Verwachsungen mit Nachbarorganen macht.

Ich stellte mir die Aufgabe, virulente Entzündungserreger unter die Serosa irgend eines Bauchorgans oder auch des äusseren Blattes zu bringen. Ich hatte bei anderen noch später zu berichtenden Versuchen gesehen, dass es oft unfreiwillig, insbesondere bei Injektionen in die Bauchhöhle an muskulösen Partien, also vom Rücken her, vorkommt, dass die Injektionsmasse extraperitoneal liegen bleibt. Leider hat man aber das nicht in der Hand und hat insbesondere keine absolute Sicherheit dafür, dass man nicht doch etwas in die Bauchhöhle mit einspritzt. Ich entschloss mich daher dazu, eine Laparotomie zu machen und an einem leicht wieder zu findenden Darmabschnitt unter dessen Serosa mit feiner Punktionsnadel die Injektion zu machen, indem ich annahm, dass der durch einige Catgutnähte verschlossene, resp. übernähte Stich noch, bevor es im Gewebe zu einer stärkeren Exsudation gekommen, verklebt sein würde. Der erste Versuch aber belehrte mich darüber, dass infolge der grossen Elasticität des serösen Ueberzugs sehr bald trotz der angelegten Nähte Inhalt aussickerte. Ich wollte eigentlich diesen Versuch als unvollständig und misslungen betrachten und das Tier töten, entschloss mich jedoch dann doch, die vorgelagerten, sorgfältig durch heisse, mit Kochsalzlösung angefeuchtete Tücher geschützten Darmschlingen zu reponieren und die Bauchhöhle zu schliessen. Ueber die Folgen dieses Eingriffes später. Bei den 4 anderen Tieren wurde die Injektion vorsichtiger gemacht, d. h. es wurde im 2. Fall in den vorgelagerten Darmabschnitt und zwar in das periphere Ende des Blinddarms vom Kaninchen nach Einstechen einer sorgfältig sterilisierten Hohlnadel, eine zweite ebenfalls sterilisierte, längere Hohlnadel mit stumpfem Ende durch die erste hindurch weit unter die Serosa des Blinddarms vorgeschoben und nun $^1/_2$ ccm einer virulenten, 24 Stunden alter (von einer Peritonitis des Kaninchens gewonnener) Pyocyaneuskultur injiciert. Es bildete sich 5 cm von der Injektionsstelle entfernt eine Quaddel, die sich rasch verflachte. Jetzt wurde die innere Kanüle herausgezogen, dann die äussere und darauf drei vorher schon gelegte Catgutnähte rasch geknüpft. Während des ganzen Versuches wurden die vorliegenden Darmabschnitte, eingedenk der Versuche Walthard's (s. oben) durch warme Kochsalzlösung feucht erhalten. Der gleiche Versuch in ganz gleicher Anordnung wurde an einem zweiten Kaninchen ausgeführt, nur wurde in diesem Falle $^1/_4$ ccm derselben Pyocyaneuskultur unter die Serosa des Sacculus coeci eingespritzt. Der Sacculus ist ein kleiner, mit zahlreichen Follikeln aus-

gestatteter, halbkugelig aus dem Uebergangsteil des Coecum in das Colon vorspringender Darmabschnitt. Beide Tiere blieben am Leben. Nach 8 Tagen wurden die gesund erscheinenden Tiere, die munter waren und wie sonst frassen, getötet. Es fand sich bei beiden das absolut gleiche Resultat. Die Gegend der Injektionsstelle war kenntlich an den drei Nähten. Hier waren die eingefalteten Serosaflächen unter sich fest verwachsen, die Knoten und Fadenenden waren durch einen dünnen weisslichen Belag hindurch zu erkennen und einzelne Fadenenden endeten noch frei in der Bauchhöhle. Entfernt von dieser Marke lag am Ende des Coecums — dem Teil desselben, welcher wohl unserm Wurmfortsatz entspricht — einer durch einen dünnen, weissen Belag ausgezeichnete Abschnitt, genau entsprechend der Stelle, wo die Pyocyaneusbouillonkultur subserös deponiert worden war. Der ganze Darmabschnitt lag vollkommen frei beweglich in der Bauchhöhle und hatte nirgends eine Verwachsung oder Verklebung aufzuweisen.

Ganz das Gleiche wurde über dem Sacculus coeci bei dem anderen Tier gefunden. Ich hatte gerade diesen Abschnitt gewählt, weil derselbe im Gegensatz zu dem Ende des Blinddarms — sagen wir einmal des Wurmfortsatzes — eine weniger wechselnde Lage hat. Aber auch hier fand sich keine Verklebung und keine Verwachsung, sondern lediglich ein leichter, dünner Fibrinbelag über der geschädigten Partie.

Zwei weitere Versuche stellte ich bei zwei jungen Katzen an, denen ich unter den gleichen Vorsichtsmassregeln 10 cm vom Coecum entfernt unter die Serosa der untersten Ileumschlinge virulente Staphylokokken, die aus einer hohes Fieber verursachenden Phlegmone am Arm gewonnen waren, einspritzte. Von den beiden Tieren wurde nur das eine getötet, auch wieder am 8. Tag. Es fand sich an der inficierten Stelle ein dünner Fibrinbelag, der sich beim Einbringen in die Härtungsflüssigkeit (Zenker'sche Lösung) abhob. Das andre Tier blieb ebenfalls am Leben und ist es heute noch, wurde aber nicht getötet, da man in diesen Tagen seiner nicht habhaft werden konnte. Auch in dem dritten Fall also war ausser einem kleinen Fibrinbelag keine Veränderung wahrzunehmen und waren keine Verwachsungen oder Verklebungen eingetreten.

Ganz anders war der Verlauf bei dem ersten Versuchstier, bei welchem unmittelbar nach dem Einspritzen Pyocyaneuskultur aus der Punktionsöffnung austrat. Dieses starb nach 24 Stunden. Bei ihm fand sich die Bauchhöhle in einem allgemeinen Entzündungszustand. Ein Exsudat fehlte allerdings, aber die Serosa war injiciert, besonders an den dünnen, meteoristisch aufgetriebenen Därmen, welche an verschiedenen Stellen mit Fibrinflocken bedeckt waren. Ein merkwürdiges Bild bot nun der Wurmfortsatz. Hier kann ich in Wirklichkeit von einem Wurmfortsatz sprechen, denn dieser Abschnitt hatte durch eine bereits vor 2 Monaten

ausgeführte Operation in Bezug auf seine Gefässversorgung die Eigenschaften des menschlichen Wurmfortsatzes erhalten. Das Coecum des Kaninchens, das in seinem peripheren Abschnitt ebenso wie der Wurmfortsatz des Menschen eine an Follikeln äusserst reiche Schleimhaut trägt und insofern, d. h. histologisch ihm entspricht, hat eine ganz andere Gefässversorgung. Dieser von dem Coecum durch seinen geringeren Umfang und seine blassgelbe Farbe scharf abgesetzte Abschnitt hat ausser einer längs verlaufenden Arterie noch zahlreiche mit dieser anastomosierende Gefässverbindungen mit dem benachbarten Coecalabschnitt und einer Dünndarmschlinge; er hat mit der letzteren insbesondere ein gemeinsames Mesenterium und empfängt nun von den Gefässen diese Dünndarmschlinge etwa 10—12 parallel laufende Gefässstämmchen. Diese Gefässstämmchen wurden 2 Monate vor oben beschriebenem Versuch alle einzeln doppelt unterbunden und durchtrennt, so dass schliesslich der ganze Follikel tragende Abschnitt des Coecum in der That einem Wurmfortsatz ähnlich aus seinen Befestigungen gelöst wurde und nun nur noch durch eine längs verlaufende Arterie und einer neben dieser verlaufenden Vene ernährt wurde. Dieser Darmabschnitt wurde jetzt wieder herausgeholt und war nirgends mit einem andern Darmabschnitt verwachsen, dagegen zog von dem abgelösten Dünndarm ein Strang zur Coecalwand, der jedenfalls nicht auf Entzündung zurückzuführen war, sondern durch Verletzung der Serosaduplikatur zwischen Coecum und Dünndarmschlinge und durch nachträgliche Ausziehung entstanden war. In welcher Weise jedoch der vor der Injektion vollständig freie Darmabschnitt durch die subseröse Injektion verändert wurde, zeigt die beigegebene Abbildung (Fig. 1 auf Taf. IX). Die Injektion ist etwa 8 cm von der Spitze entfernt auf der der Arterie abgewendeten Seite, an der eingefalteten Partie gemacht und die Injektionsmasse, 1 ccm Pyocyaneuskultur ist in der Richtung nach der Spitze zu gebracht worden. Hier sehen wir ausser zahlreichen Fibrinbelägen auf der stark injicierten Serosa zahlreiche Verklebungen zwischen dem „Wurmfortsatz“ und den benachbarten Dünndarmschlingen. Aus dem geringen Sekret der Bauchhöhle wurde Pyocyaneus gezüchtet.

Es ist gewagt, aus diesen 4 Versuchen grosse Schlüsse zu ziehen. Indessen sind die Beobachtungen wohl des Nachdenkens und einer nochmaligen Nachprüfung wert. Sie zeigen, dass eine virulente Pyocyaneuskultur, die durch Verunreinigung der Bauchhöhle in 24 Stunden zum Tode führt, unter die Serosa gleich grosser Hasen, von gleicher Rasse gebracht, ohne Schaden vertragen wird. Leider sind jedoch die Quantitäten, die zur Anwendung kamen, verschieden und man könnte sagen, dass bei dem ersten Versuch eben die grössere Quantität einen grösseren Schaden angerichtet hat. Ich hatte jedoch mehr den Eindruck, dass das Austreten von virulenter Bouillonkultur

während des Versuchs aus der Oeffnung anzuschuldigen ist. Ist das aber richtig, so hätten wir die eigentümliche und merkwürdige Thatsache zu verzeichnen, dass das Entstehen von Verwachsungen durch eine allgemeine Peritonitis begünstigt würde. Und in der That, so wunderbar, wie das auf den ersten Blick scheint, ist das nicht. Es gehören eben zur Entstehung einer Verklebung und einer Verwachsung zwei wund gemachte Serosaflächen. Das ist auch der Grund, warum wir in den 3 andern Fällen trotz der zweifellosen geringen Schädigung der Serosa (Fibrinüberzug) eine Verwachsung ausbleiben sahen. Eine solche Erklärung der Befunde erscheint mir einfach und ungekünstelt. Es ist ja für diese Frage ganz gleich, ob die Schädigung der übrigen Darmabschnitte durch ungeschicktes Operieren oder erst nachträglich durch Hindurchtreten der Bakterien durch die Serosa stattgefunden hat. Im übrigen scheint doch aus den 3 zuerst mitgeteilten Versuchen die grosse Widerstandskraft der gesunden Serosa hervorzugehen und wir dürfen wohl annehmen, dass sie diese nicht bloss ihrer elastischen Platte mit dem auf die Reizung durch fibrinöse Exsudation antwortenden Epithel verdankt, sondern auch vor allem ihrem selbständigen Cirkulationsapparat, der entzündliche Substanzen rasch beseitigt, so lange er intakt ist. Aus dieser Abhängigkeit der Widerstandskraft des Bauchfellüberzugs von der Gesundheit und Funktionstüchtigkeit seines Cirkulationsapparates erklärt es sich daher auch sehr leicht, dass überall da, wo durch chronische Entzündungen das Gefässgebiet dieses Organes eingeengt wird, auch Entzündungen des Bauchfellüberzugs und Verwachsungen desselben mit Nachbarorganen die Folge sind. Es genügt, auf die Häufigkeit der Verwachsungen um die chronisch entzündete Gallenblase oder auf die Verwachsungen, die im Gefolge chronischer Entzündungen der Tuben und Eierstöcke auftreten, hinzuweisen. In welcher Weise diese Verwachsungen zu Stande kommen, wollen wir vorerst unerörtert lassen. Darüber sind die Meinungen noch sehr geteilt und das ist bei dem vielleicht in gewissen Fällen symptomlosen Entstehen derselben nicht zu verwundern. Wir wollen uns damit begnügen, hier darauf hinzuweisen, dass vorzugsweise chronische Entzündungen, die gleichzeitig die Gestalt des Organes erheblich verändern, zarte bindegewebige, gefässführende Verbindungen mit Nachbarorganen eingehen, dass dagegen schwerere in die Bauchhöhle einbrechende eitrige Entzündungen mehr massige, derbe, oft geschwulstartige bindegewebige Blätter und Stränge hervorrufen. Insbesondere gilt das für die

Fälle, wo das Netz in den Bereich schwerer eitriger Entzündungen einbezogen wird. Die Ursache für diese Veränderungen des Netzes haben wir darin zu suchen, dass die Entzündungsprodukte in seinen Gewebslücken und Lymphgefässen transportiert werden und auf diesem Wege die Zellen zu Bindegewebsneubildung reizen, welche dann ihrerseits das zarte Fettgewebe des Netzes verdrängen und ersetzen. Solche Zustände finden sich überall, wo das Netz in Verbindung mit schwer erkrankten Organen tritt und besonders dann, wenn es einen Eiterherd in der Bauchhöhle abschliessen hilft.

Einen in dieser Beziehung ausserordentlich lehrreichen Fall möchte ich bei dieser Gelegenheit nicht unerwähnt lassen.

Bei dem Falle Johann N. 1902 handelte es sich um eine grosse, harte, etwas höckerige Geschwulst in der Blinddarmgegend. Diese Geschwulst war einige Wochen nach einer auf der linken Seite ausgeführten Radikaloperation einer Leistenhernie eingetreten. Die Wunde hatte, wie uns brieflich von dem behandelnden Arzte berichtet wurde, Zeichen von Entzündung dargeboten. Immerhin war es vorerst nicht klar, ob die jetzt bestehende chronische Entzündung (Fieber und stärkere Schmerzen fehlten) in Zusammenhang mit der Operation standen. Die Entfernung eines Seidenfadens, der in stark verändertem Netz eingebettet war, liess darüber keinen Zweifel. Der kleine Seidenfaden hatte eine über mannsfaustgrosse, harte, geschwulstähnliche Bildung des Netzes veranlasst.

Aehnliches beobachten wir an der Gallenblase, wenn perforierte Gallensteine durch Netz abgeschlossen werden. In solchen Fällen ist es manchmal kaum möglich, klinisch und selbst nach der Eröffnung der Bauchhöhle zu entscheiden, ob es sich um ein Carcinom oder um einen entzündlich veränderten Netztumor handelt. Trotz solcher schweren Veränderungen ziehen diese Netzstränge oft frei und ohne Verwachsungen über das Colon und Coecum hinweg und gehen erst an ihrem Ende im unmittelbaren Bereich der stärksten Entzündung eine Verwachsung ein. So wie hier die Produkte der Entzündung abgeleitet werden, ohne an anderen Stellen der Bauchhöhle durch das Netz und das gesunde Peritoneum hiedurch neue Entzündung zu machen, so sehen wir auch andere Bauchfellduplikaturen auf die Verbreitung bestimmend einwirken. Ich will hier nur das Suspensorium hepatis erwähnen. Es ist sehr häufig dem Chirurgen Gelegenheit gegeben, zu beobachten, wie ein entzündlicher Process im rechten subhepatischen Raum nach links hin sich verbreitet, dann aber von dieser mit dem Colon verwachsenen Dupli-

katur aufgehalten und nach dem Nabel hin abgelenkt wird. Hier kommen dann auch in der That nicht selten die Eiterungen der Pericholecystitis zum Durchbruch. Wohin wir auch sehen, an allen Stellen der Bauchhöhle wiederholt sich dieselbe Eigenschaft des gesunden Peritonealüberzugs, andrängenden Entzündungen einen grossen Widerstand entgegenzusetzen. Dieser Widerstand ist in der That auch für neugebildete Duplikaturen, auf die später eingegangen werden soll, so gross, dass Sahli (Kongress für innere Medicin in München) von der Perityphlitis wie von einer oberflächlichen Eiterung sprechen konnte. Denn es ermöglichen diese Bedingungen nicht selten einen Durchbruch in Hohlorgane.

Ich bin mir bewusst, dass meine Ansichten vielfach in Widerspruch stehen mit gewissen experimentellen Untersuchungen über die Durchlässigkeit des Peritonealüberzugs der Organe, insbesondere erinnere ich an die Versuche mit Schwefelwasserstoff, der in die tierische Blase eingebracht wurde und schon nach wenigen Minuten in der Bauchhöhle nachgewiesen werden konnte[1]). Auch die vielfach angenommene Durchlässigkeit des nicht erkrankten Bauchfellüberzugs für Tuberkelbacillen scheint mir in einem gewissen Widerspruch mit unseren klinischen Erfahrungen zu stehen. Selbst heftigste Entzündungen, wie z. B. eine durch Beckenringbruch entstandene präperitoneale Urinphlegmone kann ohne peritoneale Reizerscheinungen und Peritonitis verlaufen[2]).

Wenn wir das aus klinischen Beobachtungen hergeleitete und durch einige Experimente[3]) wahrscheinlich gemachte Verhalten des Bauchfellüberzugs subserösen Entzündungen gegen über in wenige Worte zusammenfassen wollen, lässt sich sagen: Der gesunde Bauchfellüberzug der Organe erliegt, von mechanischen Zerstörungen abgesehen, nur schweren, eitrigen Entzündungen, welche eine einen Ausgleich nicht zulassende schwere subseröse Cirkulationsstörung verursachen. Bei subakuten und chronischen Entzündungen hält der Bauchfellüberzug lange Stand und er-

1) Obermayer und Schnitzler, Centralbl. der med. Wissenschaften. Wien 1902.

2) v. Brunn (Centralbl. f. Pathol. 1901) kommt in seinem Referat (S. 97) zu dem Schluss, dass die Bakterienwanderung durch eine wirklich intakte Darmwand nur selten vorkommt, und dass oft nicht einmal schwere Schädigungen der Darmwand genügend sind, den Weg zu bahnen.

3) Auch Mühsam's Beobachtungen im Fall Nr. 30. 31 u. 33 beweisen die Widerstandsfähigkeit der Serosa. Deutsche Zeitschr. f. Chir. 1900. S. 153. 154.

liegt erst dann, wenn der subseröse Cirkulationsapparat stärker geschädigt ist, auch leichteren Entzündungen.

Von diesem Verhalten des Bauchfellüberzugs scheint, wie oben schon erwähnt, der Wurmfortsatz eine Ausnahme zu machen. Gerade deswegen musste zur eingehenden Prüfung dieser Frage das häufig zur Untersuchung kommende Organ ein wertvolles Material darstellen. Die Frage war: „Wie kommt es, dass der Wurmfortsatz so ausserordentlich häufig Anlass zur Bauchfellentzündung giebt? Spielen sich in ihm häufiger als an anderen Abschnitten des Darmtraktus Entzündungen ab oder ist vielleicht sein Peritonealüberzug weniger widerstandsfähiger? Ist vielleicht die als ungünstig angesehene Cirkulation in dem Organ Schuld an der häufigen Durchlässigkeit der Serosa?"

Als Ausdruck abgelaufener Bauchfellentzündungen finden wir sehr häufig in seiner Umgebung Verwachsungen. Wie schon aus Ribbert's Untersuchungen hervorgeht, ist es manchmal schwer, diese auf eine primäre Wurmfortsatzerkrankung zurückzuführen. Denn die Veränderungen an dem Wurmfortsatz sind zu geringfügig, als dass man von einer jetzt noch bestehenden Entzündung sprechen könnte. Auch unser Material zeigt solche nur wenig veränderte Organe, in deren Umgebung trotzdem Verwachsungen vorhanden waren. Bei unseren 56 im Intervall gewonnenen Wurmfortsätzen wissen wir, im Gegensatz zu dem Leichenmaterial Ribbert's mit Bestimmtheit, dass eine Bauchfellentzündung, eine Perityphlitis vorausgegangen ist. Alle unsicheren Fälle wurden ausgeschlossen. Auf Grund dieser Fälle lässt sich sagen, dass Verwachsungen in der Regel nicht symptomlos entstehen, sondern dass gewöhnlich mit Schmerzen verbundene Anfälle, echte Bauchfellreizungen, vorausgegangen sind. Achten wir auch auf die Verwachsungen im subhepatischen Raum, so können wir Aehnliches schliessen. Auch hier finden wir häufig genug bei Operationen nach „Gallensteinkoliken" Verwachsungen, und es sind demnach wohl richtiger eine Anzahl dieser sogenannten Koliken als echte Bauchfellreizungen aufzufassen. (Vergl. Riedel, Vers. d. Naturforscher in Karlsbad 1902.) Ein Grund nun für die Häufigkeit der Bauchfellreizungen und Verwachsungen um den Wurmfortsatz und eine Ursache für die Durchlässigkeit der Serosa desselben kann darum so schwer an den im Intervall gewonnenen Präparaten erkannt werden, weil offenbar ebenso wie am Bauchfell Rückbildungs- und Regenerations-Vorgänge am Wurmfortsatz eintreten. Immerhin finden sich an ihm häufig genug

Veränderungen, die auf einen dem Anfall vorausgegangenen chronischen und zwar symptomlos verlaufenden Process hindeuten. Zum Verständnis dieser Vorgänge müssen wir das verschiedene Verhalten des visceralen und des parietalen Bauchfellblattes berücksichtigen. Auch nach abgelaufener Bauchfellreizung kann die Entzündung im Wurmfortsatz selbst bestehen bleiben, ohne die geringsten Symptome zu machen (z. B. Fall 46). Wenn Ausnahmen vorzukommen scheinen, so liegt das manchmal an dem Verhalten der Verwachsungen d. h. an ihren Beziehungen zum parietalen Blatt, das durch peristaltische Bewegungen der Därme irritiert wird. Lennander[1]) hat die schon vielfach beobachteten Unterschiede der Sensibilität der beiden Blätter systematisch untersucht, und es darf danach wohl als sicher gelten, dass nicht nur einfache peristaltische Wellen selbst, wenn sie lebhafter sind und zu Durchfall führen, sondern auch Reizungen des visceralen Blattes (elektrische, thermische und wahrscheinlich auch entzündliche Reizungen) von uns nicht wahrgenommen werden können. Dagegen rufen Reizungen des parietalen Blattes schon bei geringer Stärke lebhafteste Schmerzempfindungen hervor. Aus diesen Gründen dürfen wir der Anamnese in unseren Tabellen eine wichtige Bedeutung zumessen und kommen zu dem Schluss, dass bei Verwachsungen in der Regel eine echte Bauchfellentzündung vorausgegangen ist, während die symptomlose Entstehung der Verwachsungen die Ausnahme bildet. Wir dürfen daher auch die zur Untersuchung gekommenen Wurmfortsätze als solche ansehen, die zur Bauchfellentzündung Anlass gegeben haben.

Versuchen wir, uns eine Vorstellung zu machen von den Wegen, auf denen eine Entzündung in den Wurmfortsatz gelangt, so ergeben sich in der Hauptsache nur zwei Wege. Der eine vom Coecum her, der andere vom Blutwege her. Ein Uebergreifen der Entzündung vom Coecum her auf dem Lymphwege ist wohl ebenso selten, wie eine Beteiligung des Wurmfortsatzparenchyms an Entzündungen des Bauchfells in seiner Umgebung. Immerhin kann durch eine solche eine Disposition zur Erkrankung infolge Abknickungen und Torsionen erzeugt werden.

Der erste Weg vom Coecum her ist uns der geläufigste und wird wohl allgemein als der häufigste angesehen. Es lässt sich jedoch bis jetzt nicht mit Sicherheit sagen, ob ganz mit Recht. Die thatsächlich vorkommende Gerlach'sche Klappe oder besser Schleimhautfalte sollte das Eindringen der Fremdkörper verhüten

1) Lennander, Grenzgebiete. Bd. X. H. 1.

und die gute, auch sicher funktionstüchtige Muskulatur des kleinen Hohlorgans sollte eine Austreibung eingedrungener Fremdkörper herbeiführen. Immerhin werden so häufig Fremdkörper und Kot im Wurmfortsatz gefunden, dass es nicht an Versuchen fehlt, die Epityphlitis [1]) auf Fremdkörper zurückzuführen.

Insbesondere hat man Glasurstückchen und andere spitze Fremdkörper angeschuldigt. Französischerseits bemüht man sich, dem Oxyuris vermicularis eine Rolle bei der Aetiologie der Epityphlitis zuzuweisen, obwohl ein Eindringen desselben in Schleimhäute nach Ziegler überhaupt noch nicht erwiesen ist. Viel wichtiger ist die Frage: Dringen überhaupt in den gesunden Wurmfortsatz Substanzen ein oder ist er normalerweise leer? Hat die Gerlach'sche Klappe eine Bedeutung oder nicht?

Vollständig geklärt ist die Frage, wie wir sehen werden, noch nicht trotz der schönen Untersuchungen von Frieben [2]) und Sudsucki [3]).

Frieben nimmt an, dass der normale Wurmfortsatz Kot enthält. Sudsucki weist nach, dass der Wurmfortsatz in der Hälfte der Fälle kothaltig ist und dass die Gerlach'sche Klappe dabei ohne besondere Bedeutung ist. Denn er fand in einem Teil der Fälle Kot bei gut ausgebildeter Klappe und wiederum keinen bei Fehlen derselben. 150 Wurmfortsätze mit Klappenbildung enthielten in über der Hälfte der Fälle (57 %) Kot. Bei 309 Fällen, wo die Klappe fehlte, fand sich in 65 % der Fälle kotiger Inhalt. Sudsucki betont allerdings, dass er auch kleinste Partikelchen berücksichtigt. An den kothaltigen Wurmfortsätzen wurden krankhafte Veränderungen, d. h. leichte Schleimhautaffektionen in einer kleineren Zahl der Fälle (5 %) gefunden als bei den nicht kothaltigen (10 %).

1) Der von Küster vorgeschlagene Name Epityphlitis verdient den Vorzug vor dem neuerdings beliebten und häufig genug noch direkt falsch angewendeten Namen Appendicitis. Es wird damit nämlich häufig genug die Perityphlitis bezeichnet oder der Zustand, der durch eine solche hervorgerufen worden ist (Post appendicitis!). Wo heute jedermann weiss, dass die Perityphlitis in der Mehrzahl der Fälle vom Wurmfortsatz, dem Epityphlon ausgeht, giebt der Name Perityphlitis den pathologisch-anatomischen Befund besser wieder, als Appendicitis. Denn er enthält vor allen den Begriff der Peritonitis, während durch Appendicitis der Ausgangspunkt, aber nicht die zur Diagnose führende Bauchfellentzündung ausgedrückt wird (vgl. Bäumler, Arch. f. klin. Med. Bd. 72). Richtig wäre: Epityphlitis, Periepityphlitis und Paraepityphlitis.

2) Frieben, Zur normalen Anatomie des Wurmfortsatzes. Mitteil. aus den Hamburger Staatskrankenanstalten. Bd. III. 1901.

3) Sudsucki, Beiträge zur normalen und pathol. Anatomie des Wurmfortsatzes. Mitteil. aus den Grenzgebieten. Bd. VII. 1901.

Trotzdem scheint mir nach meinen Vorstellungen von der Art der Erkrankung im Wurmfortsatz daraus noch nicht mit Sicherheit hervorzugehen, dass der normale Wurmfortsatz kothaltig ist. Davon später. Aber auch, wenn der Wurmfortsatz normalerweise leer ist, können wir annehmen, dass die Entzündung der Coecalschleimhaut per continuitatem auf die Schleimhaut des Wurmfortsatzes übergreift und dass bei Erkrankungen des Darmtraktus mit nachfolgender Drüsenschwellung auch die Drüsen des Wurmfortsatzes sich beteiligen, wie z. B. bei Morbilli und Scarlatina u. A. und es wird dadurch möglicherweise sehr bald eine Schädigung seiner Schleimhaut und Muskelfunktion und des Klappenmechanismus eintreten, die gröberen Läsionen und auch Koteintritt und Kotretentionen ermöglicht.

Der zweite Weg, auf welchem die Infektion zu Stande kommen kann, ist der Blutweg. Auf diese Infektionsmöglichkeit sollte vielleicht mehr Rücksicht genommen werden, als es bisher geschehen ist. Dass von einem erkrankten Wurmfortsatz aus infektiöses Material in den Körperkreislauf gelangen kann, das lehren die Beziehungen der Epityphlitis zu dem Gelenkrheumatismus. Es wird dadurch die Analogie des follikelreichen Organs mit den Tonsillen, wie sie zuerst von Sahli[1]) hervorgehoben wurde, noch deutlicher. Wie von einer Angina aus eine allgemeine Verbreitung stattfinden kann, so auch von der „Angina" des Wurmfortsatzes. Aber auch der umgekehrte Vorgang ist möglich. Es kann eine Epityphlitis sich anschliessen an eine Allgemeininfektion. Ueber diesen hochinteressanten Zusammenhang verdanken wir Adrian[2]) eine sehr lehrreiche Arbeit. Adrian giebt uns eine zusammenfassende Uebersicht über die bisherigen Beobachtungen von Allgemeinerkrankungen, die mit Perityphlitis kompliciert sind, und erörtert insbesondere die Ansichten der Autoren über den Zusammenhang der Influenza mit Epityphlitis. Er ist im Stande, nicht nur einen sicher nachgewiesenen Fall von Influenzaperityphlitis mitzuteilen, sondern giebt uns auch durch experimentelle Untersuchungen eine Vorstellung von der Art der Uebertragung. „Es scheinen" — nach seinen Untersuchungen — „die Appendix vermicularis und Sacculus vom Kaninchen bei den verschiedensten Infektionen von der Blutbahn aus im Verhältnis zu der übrigen Schleimhaut des Darmes und deren follikulären Apparaten besondere Prädilektionsstellen für die Lokalisation von der

1) Sahli, 13. Kongress für innere Medicin in München. 1895.

2) Adrian, Die Appendicitis als Folge einer Allgemeinerkrankung. Grenzgebiete Bd. VII. 1901. S. 407.

Blutbahn her ausgelöster entzündlicher Processe zu sein". „Die mikroskopischen Läsionen an der Appendixschleimhaut sind schon nachweisbar zu einer Zeit, wo an anderen Organen weder makroskopisch noch mikroskopisch Veränderungen gefunden werden". Wenn man diese experimentellen Befunde Adrian's zusammenhält mit den wiederholt gemachten Beobachtungen des Zusammentreffens von Angina mit Perityphlitis, von Pneumonie und Influenza mit Perityphlitis, so wird man jedenfalls der Infektion auf dem Blutwege eine grössere Beachtung, als es bisher geschehen ist, schenken und auf diese Möglichkeit Rücksicht nehmen.

Allerdings dürfen wir uns nicht verhehlen, dass auch bei den zur Beobachtung gekommenen Fällen von Influenzaperityphlitis und Diplokokkenperityphlitis nach Pneumonie eine Einwanderung der Bakterien vom Darm her zu Stande kommen kann. Bei Influenza finden sich ja gleichzeitig nicht nur katarrhalische Erkrankungen der Luftwege, sondern auch Darmkatarrhe, und auch ohne diese können verschluckte Sputa ihren Weg bis zum Coecum finden. Ja es wäre sogar möglich, dass bei dem guten Gedeihen der Influenzabacillen im Zusammenleben mit anderen Bakterien (Neisser) hier ein geeigneter Stützpunkt wäre. Der gleiche Infektionsmechanismus kommt auch für Pneumodiplokokken in Betracht. Einen sicheren Beweis für die Infektion auf dem Blutweg würde demnach nur dann erbracht werden können, wenn der perityphlitische Eiter, der diese Bakterien enthält, einem gegen das Coecum abgeschlossenen Wurmfortsatz entstammte.

Viel genauere Untersuchungen als über den Infektionsmodus besitzen wir über die Verbreitung der Entzündung im Wurmfortsatz selbst. Bevor wir darauf eingehen, müssen wir jedoch eine Eigentümlichkeit dieses Organes erwähnen, welche, wie wir anzunehmen geneigt sind, kein Analogon aufzuweisen hat. Ich meine die Ribbert'schen Obliterationen. Ribbert[1]) stellte nämlich an einem sehr grossen Leichenmaterial (400 Fälle) fest, dass der Wurmfortsatz eine anscheinend mit dem höheren Alter zunehmende Rückbildung erfährt und zwar nicht nur in dem Sinne, dass die Schleimhaut atrophisch, ärmer an Follikeln wird, sondern dass dieselbe, wie Ribbert annimmt, von der Spitze her durch ein weiches Narbengewebe verdrängt wird. Dieser letztere Vorgang ist der Obliterationsvorgang im engeren Sinne, und man spricht bei solchen Obliterationen an der Spitze von Ribbert'schen Obliterationen,

1) Ribbert, Virchow's Archiv Bd. 132. S. 66.

im Gegensatz zu den an nachweisbar erkrankten Wurmfortsätzen beobachteten entzündlichen Obliterationen.

Ribbert bringt diese Veränderungen in Zusammenhang mit der von Wiedersheim[1]) ausgesprochenen Ansicht einer Verkümmerung des Organs beim Menschen und ist geneigt, die zur Verkleinerung des Organs führenden Processe als physiologische Involutionsvorgänge aufzufassen. Zu dieser eigentümlichen Auffassung[2]) müssen wir in folgendem Stellung nehmen. Denn es ist die Frage, ob es eine physiologische Rückbildung des Organs giebt, oder ob diese Vorgänge auch auf entzündliche Vorgänge zurückzuführen sind, nicht nur von wissenschaftlicher, sondern auch von praktischer Bedeutung. Wenn wir uns z. B. auf den Standpunkt gewisser Chirurgen stellen, dass sie sich nicht nur für berechtigt, sondern sogar für verpflichtet halten, einen Wurmfortsatz, den sie bei irgend einer Laparotomie zu Gesicht bekommen, zu entfernen, so hätte das doch keinen Sinn bei älteren Leuten — das Organ wird ja doch bald obliterieren. Leider aber obliteriert es nicht in allen Fällen. Dieser „physiologische" Vorgang kommt nur einigen glücklichen Menschen zu Gute, aber nicht Allen, er stellt sich bei manchen Menschen schon in sehr frühem Lebensalter, bei anderen erst sehr spät ein. Man kann also als praktischer Arzt mit diesem Vorgang nicht rechnen. Wie aber erklärt es sich, dass die Obliteration in dem einen Falle frühzeitig, in anderen Fällen spät, in manchen Fällen aber gar nicht eintritt?

Ribbert selbst führt als Ausnahme von der allgemeinen Regel die Obliteration bei einem 5jährigen Kind an. Hier war die Verwachsung unter Beteiligung der dicht gedrängten Follikel erfolgt, welche als breiter lymphatischer Strang den grössten Teil des obliterierten Abschnittes einnahmen. Ribbert rechnet unter 400 Fällen für Obliterationen einen Procentsatz von 25% und für Leute über 20 Jahren 32% aus. „Der Wurmfortsatz erleidet im Ganzen eine Verkleinerung, das Verhältnis desselben zum Colon sinkt von 1 : 10 auf 1 : 20 herab. „Die in jugendlichem Alter dicht gedrängten Follikel rücken auseinander und werden flacher." „Es tritt dadurch im Ganzen eine Abglättung der Schleimhaut ein". „Die Wurmfortsätze mit typischer Obliteration zeigen äusserlich entweder keine

1) Wiedersheim, Grundriss der vergleichenden Anatomie der Wirbeltiere. 3. Aufl. S. 415.

2) Die Ribbert allerdings vor Kurzem erheblich einschränkt. Siehe Deutsche med. Wochenschr. 1903. Nr. 23.

Veränderung, manchmal sind sie dünner, zuweilen zeigt die Spitze eine Keulenform".

Alle diese Veränderungen finden wir nun auch bei den Wurmfortsätzen, welche nachweisbar Anlass zu Perityphlitis gegeben haben. Sollen wir da annehmen, dass bereits physiologisch rückgebildete Wurmfortsätze akut erkrankten, oder sollen wir zugeben, dass Entzündungen die gleichen Veränderungen schaffen können? Auch unter dem Einfluss der Entzündung sehen wir den Wurmfortsatz kürzer werden, gleichzeitig verändert sich sein Mesenteriolum. Beide Processe, die Schrumpfung seiner Wand und die seines Gekröses, gehen neben einander her. Ueber das Mesenteriolum hören wir von Ribbert nur soviel, dass auffallend lange Wurmfortsätze mit gut entwickeltem Mesenteriolum selbst bei älteren Leuten noch frei von Obliterationsprocessen gefunden wurden, und dass dieselben merkwürdigerweise vom Anfang bis zur Spitze durchgängig waren. Dagegen trafen auch bei Ribbert's Material sehr häufig Verwachsungen des Wurmfortsatzes mit Obliterationen zusammen. Ribbert legt diesem Zusammentreffen jedoch wenig Wert bei, indem er sagt, dass ungefähr ebenso viele Wurmfortsätze Verwachsungen aufweisen, als Obliterationen gefunden wurden. Es war also die Wahrscheinlichkeit eines zufälligen Zusammentreffens nach seiner Meinung sehr gross. Wir sehen, die Entscheidung in dieser Frage ist nicht leicht, und doch, glaube ich, kann der Beweis angetreten werden, dass auch die Obliterationen an der Spitze, die eigentlichen Ribbert'schen Obliterationen, Folgezustände von Entzündungen und zwar von zum Ablauf gekommenen Entzündungen sind. „Eine typische Obliteration an der Spitze", sagt Ribbert, „zeigt schon für das blosse Auge drei Schichten, ein centrales zellreiches Gewebe, eine zellärmere bindegewebige Schicht und die Muskelschicht". „Die innere zellreiche Schicht giebt der Sonde sehr leicht nach, so dass dadurch der Eindruck entsteht, als sei der Wurmfortsatz durchgängig". „Die innere Schicht ist meist radiär angeordnet." „Die Drüsen sind an der Grenze der obliterierten Partie (die äusserlich manchmal durch eine leichte Einschnürung erkennbar ist, wodurch dann die Spitze eine Keulenform erhält) manchmal noch erhalten, im Winkel scheinen sie meist zu fehlen, statt dessen findet sich ein Belag von einschichtigem Cylinderepithel, mit zahlreichen meist gruppenweisen Becherzellen". „Daran schliesst sich gegen das Coecum hin normale Schleimhaut.". „Das verschmolzene Bindege-

webe drängte also, um ein Bild zu brauchen", sagt Ribbert an anderer Stelle, „gleichsam das Epithel, welches in der Winkelstelle seiner Drüsen meist entbehrt, gegen das Coecum vor sich her". „Die Follikel in der Nähe der Obliteration zeigen keine Veränderung, als die dem Alter entsprechende, sie gehen beim Fortschreiten der Obliteration in dem Bindegewebe auf".

Jedem Chirurgen kommen diese Bildungen zu Gesicht[1]) und gewiss würden sie noch deutlicher erkannt und gewürdigt worden sein, wenn man sich der gleichen Untersuchung der gewonnenen Präparate, nämlich der Betrachtung derselben (nach vorheriger Härtung) auf Längsschnitten) bedient hätten. Sehen wir unsere Wurmfortsätze darauf hin an. Nicht alle Präparate sind so, wie es Ribbert gethan hat, auf Längsschnitten betrachtet worden, wohl aber die meisten. Bei einigen konnte schon bei der Eröffnung die Stenosierung und die Obliteration erkannt werden. Der einmal aufgeschnittene Wurmfortsatz verändert durch Verziehung der Teile gegeneinander in der Härtungsflüssigkeit seine Gestalt so, dass man nicht mehr in jedem Falle sicher sagen kann, ob eine einfache Stenose oder eine Obliteration bestand. Besonders leicht werden mit der Schere die dünnen Scheidewände in der Mitte durchstossen. Vergl. z. B. Fall F. Taf. X. Hier wäre beim Aufschneiden die Scheidewand an der Basis gewiss verloren gegangen. Aber auch bei den längeren Obliterationen, wie z. B. bei Fall N. Taf. XI, ist das möglich. Denn sehr oft handelt es sich nicht um ein festes Narbengewebe bei den Obliterationen, sondern um ein weiches Granulationsgewebe, das noch Follikel oder Follikelreste einschliesst. Dabei ist der Muskelschlauch vollständig erhalten. Anders ist es mit der Spitze. Bei den an der Spitze obliterierten Wurmfortsätzen weicht die Schere nicht selten aus, weil das Gewebe manchmal etwas fester ist oder weil die Spitze wie so häufig nach einer Seite abgebogen ist. Dann erhält man bei den aufgeschnittenen Organen eine Obliteration der Spitze gleichzeitig mit Stenosen nach der Basis zu. In diesen Fällen haben mit grosser Wahrscheinlichkeit ebenfalls Verschlüsse in der Mitte bestanden.

So zusammengestellt giebt unser Material folgende Zahlen: Unter 55 im Intervall oder nach wiederholten Anfällen zur Zeit noch bestehender Bauchfellentzündungen (z. B. Fall Fischer, Siebold etc.) also von kranken Menschen gewonnenen Wurmfortsätzen

1) Ich verweise auf die an gleicher Stelle erschienenen ausgezeichneten Bilder von Lanz. Diese Beiträge Bd. 38. H. 1. 1903.

befanden sich 34 Obliterationen. Von diesen 34 Obliterationen entfallen 18 auf Ribbert'sche Obliterationen. Unter diesen war in 4 Fällen die Obliteration an der Spitze das einzige Zeichen der vorausgegangenen Epityphlitis, in 6 Fällen fanden sich gleichzeitig kürzere oder längere Verschlüsse in der Mitte, in 7 Fällen (bei Organen, die nach der Exstirpation aufgeschnitten worden waren) Stenosen an gleichen Stellen mit Schleimhautverlust. Unter den 16 anderen Obliterationen finden sich 3 totale, 1 von der Mitte bis zur Spitze, 4 längere Verschlüsse in der Mitte, und 8 Obliterationen in der Nähe der Spitze mit Hohlraum in derselben. Von diesen 8 hatten 4 gleichzeitig noch Verschlüsse in der Mitte.

Offenbar stehen diese letzten den Ribbert'schen Obliterationen sehr nahe. Bei der Ribbert'schen Veränderung der Spitze liegt die Schleimhautgrenze genau an der Stelle, wo die Scheidewand bei diesen liegt, und in beiden Fällen entspricht diese Stelle dem Eintritt der letzten Gefässstämmchen. Zu dieser Statistik des ausgesprochenen chirurgischen Materials wurden nun nur die sicher zu identificierenden Organe herangezogen, während die übrigen gesammelten 11 Wurmfortsätze ohne Namen aufwiesen 1 Obliteration in der Spitze und gleichzeitig in der Mitte, ferner 6 Stenosen bei aufgeschnittenen Wurmfortsätzen und 3 normale Wurmfortsätze, die bei Herniotomien gewonnen worden waren.

Nehmen wir diese zu der Statistik hinzu, so fällt dieselbe noch mehr zu Ungunsten der Obliterationen aus. Trotzdem enthalten die 66 Wurmfortsätze noch 36 mit Obliterationen, d. i. mehr als 50%.

Betrachten wir ferner einmal die Beziehungen der Verschlüsse zu den vorausgegangenen Anfällen, so muss auffallen, wie viel mehr Obliterationen die Gruppe Ib aufweist als Ia. Die zweite Gruppe umfasst alle schweren Fälle von Perityphlitis, bei welchen ein latenter Abscess noch aufgedeckt wurde. Unter 56 Fällen im Intervall, bei denen kein Abscess mehr gefunden wurde, finden sich 24 Wurmfortsätze mit Obliterationen. Unter den 11 Fällen von latentem Abscess, ausser 7 Obliterationen, eine Narbe an der Spitze und zwei an der Spitze perforierte Wurmfortsätze, also Zustände, welche, wie wir später sehen werden, aus denselben Veränderungen entstehen können, die bei weniger ausgedehnter Nekrose zur Obliteration führen müssen.

Der Zusammenhang also der Obliteration und zwar auch der Ribbert'schen Obliteration mit

entzündlichen Vorgängen geht daraus deutlich hervor.

Wenn wir nach den Gründen fragen, welche Ribbert bestimmt haben, bei den Verschlüssen einen Zusammenhang mit Entzündung abzulehnen, so lautet die Antwort; deswegen, weil am Wurmfortsatz selbst und insbesondere im Bereich der Obliteration Zeichen von Entzündung nicht gesehen werden konnten. Diese Thatsache fand keine Erklärung und deshalb wurde an einen natürlichen Involutionsvorgang gedacht. Und es erscheint so einfach, wenn Zuckerkandl sagt: „Die Schleimhaut atrophiert, wirft die Drüsen ab und verwächst. Gleichzeitig, oder schon vorher, verdickt sich die Submucosa und häuft Fett an. Die Muscularis verhält sich indifferent". Dass eine Verwachsung nur zu Stande kommen kann, wenn die Schleimhaut verloren gegangen ist, das ist klar. Aber warum kommt dieser Verlust der Schleimhaut bei manchen Menschen früher, bei anderen Menschen später zu Stande? Diese Unregelmässigkeit in der Entstehung in Bezug auf das Lebensalter hätte schon früher auf Entzündung hinweisen sollen. Ich finde die Statistik Ribbert's, welche beweist, dass die Obliteration im Alter häufiger ist als in der Jugend, für die Frage nach der Ursache keineswegs beweisend. Der ältef gewordene Mensch hat natürlich auch reichlicher Gelegenheit zu Entzündungen gehabt als der jüngere.

Ferner musste auffallen, dass die kurzen Wurmfortsätze so hohe Procentsätze für Verschlüsse liefern z. B. bei 3 cm Länge 100% Verschlüsse. Aber auch in dieser Zusammenstellung herrscht keine Regelmässigkeit. So haben 10 cm lange Wurmfortsätze 34% und 9 cm lange nur 18%, 7 cm lange 40% und 6 cm lange 30%.

Die an Leichenmaterial gemachte Zusammenstellung ermöglichte natürlich nicht die Kenntnis der vorausgegangenen Erkrankungen. Indes bestanden doch noch Zeichen früherer Entzündungen am Bauchfell, nämlich Verwachsungen. Da diese nun auch nur etwa in der gleichen Zahl der Fälle gefunden wurden wie die Obliterationen d. h. in etwa 30% und nicht bei allen Fällen von Obliterationen vorhanden waren, wurde daraus der Schluss gezogen, dass diese nicht als Beweis für vorausgegangene Entzündungen dienen könnten. Aber die 30% entsprechen nicht der Zahl der Entzündungen, denn wir wissen heute, dass Verklebungen und lockere Verwachsungen zwischen den Darmschlingen sich zurückbilden können.

Es bleibt also für die Erörterung eigentlich nur der Haupt-

grund, dass an Ribbert'schen Obliterationen Zeichen von Entzündungen fehlen. Da ich diesen Punkt in der jüngsten Arbeit von Lanz (l. c.) nicht erwähnt finde, muss ich darauf eingehen. Denn allgemein wird auch heute noch getrennt zwischen nicht entzündlichen Ribbert'schen Obliterationen und entzündlichen. So sagt Nothnagel: „Es bedarf kaum eines ausdrücklichen Hinweises, wie die wirklich entzündliche Obliteration und Verödung des Wurmfortsatzes wohl zu unterscheiden ist von den physiologischen Involutionsvorgängen mit schliesslicher Obliteration". Auf diesem Standpunkt stehen wohl heute noch sehr viele Autoren, während andererseits die entgegengesetzten Meinungen vieler Chirurgen (Senn, Beck, Riedel, Fowler, Sonnenburg, Lanz u. A.) noch nicht so begründet sind, dass sie für den Zweifelnden ausschlaggebend sein könnten. Es lässt sich nur soviel sagen, dass die bisher gelieferten Bilder beweisen, dass ganz ähnliche Bildungen, wie sie Ribbert beschreibt, auch durch Entzündung entstehen können. Hinzufügen möchte ich, dass diese Aehnlichkeit so weit geht, dass auch Obliterationen, welche sicher entzündlichen Ursprunges sind, wie Taf. X zeigt, vollständig frei von Entzündung sein können. Die Scheidewände, welche die beiden Kotsteinhöhlen begrenzen, haben ebenso wenig wie die Ribbert'schen Obliterationen der Spitze Leukocyteninfiltration. Der akute Anfall, der zur Operation Anlass gab, ging in diesem Falle aus von einem juxtaappendikulären Abscess, von dem wohl auch die früheren Recidive ausgegangen waren, während das in Verwachsungen eingebettete Organ Zeit hatte, eine Schleimhaut zu bilden und die Kotsteine zu vergrössern. Das Fehlen von Entzündung, das übrigens auch bei Fall Mathilde M. Nr. 48 und in Fall 45 von totaler Obliteration festgestellt wurde, kann darum nicht als eine Eigentümlichkeit der sog. Involutionsobliterationen angesehen werden. Offenbar hängt das Bestehen oder Fehlen von Entzündung in dem obliterierten Gebiet von der Zeit, die seit dem Anfall von Perityphlitis bis zur Entnahme des Organs vergangen ist, eng zusammen. Es entsteht, wie wir noch zeigen können, die Obliteration, oder vielmehr das Substrat für ihre Bildung ungefähr zur Zeit eines Anfalles. Liegt der Anfall erst kurze Zeit zurück, so finden wir auch wie z. B. bei Fall Mathilde N. Nr. 46 Taf. XI oder bei den Fällen von Ribbert'schen Obliterationen Nr. 29 und 21 u. A. innerhalb der radiär angeordneten Bindegewebszüge noch reichlichere Leukocytenanhäufungen. In Fall 48 dagegen, wo der Anfall ca. 4 Jahre zurückliegt, fehlten entzünd-

liche Veränderungen. Fügen wir noch hinzu, dass wir die als Involutionsvorgang aufgefasste Verkürzung des Wurmfortsatzes ebenfalls mit stärkerer oder geringerer Leukocyteninfiltration der Wandungen als ausschliesslichen Folgezustand vorausgegangener Epityphlitis beobachten konnten (Fall 1, 23, 31 und 54) und heben wir noch hervor, dass die Art der peritonealen Adhäsionen (z. B. bei Fall 36 ein Band, das von der obliterierten Spitze zum Mesenteriolum sog,) gestattet den Ort der stärksten Entzündung zu erkennen, dann wird man nicht mehr zweifeln dürfen, dass zwischen den sog. Involutionsobliterationen und den entzündlichen Obliterationen keine wesentlichen Unterschiede bestehen.

Bis zu diesem Schluss zu kommen, war bei Betrachtung unseres, zweifellos für die Lösung der Frage viel günstigeren Materials, als es Ribbert früher zur Verfügung stand, nicht schwer. Ungleich schwerer war jedoch die Aufgabe, festzustellen, wie überhaupt diese Bildungen entstehen.

Wodurch kommt es denn zu diesem Defekt der Schleimhaut? Und warum kommt es gerade wiederum so häufig in und neben der Spitze und in der Mitte zu einem Defekt der Schleimhaut und zur Obliteration?

Auf diese Fragen habe ich in der von mir eingesehenen Litteratur — bei dem Umfang derselben kann die Litteraturkenntnis ja keine vollständige sein — keine befriedigende Antwort finden können, und ebenso ist es offenbar den Autoren gegangen, welche sich diese Frage vorgelegt haben. Lanz, der ausserordentlich instruktive Bilder von Obliterationen giebt, ist geneigt, dieselben als Folgezustände von Schleimhautnekrosen, durch akute nekrotisierende Entzündungen entstanden, aufzufassen und glaubt, dass bei dem engen Rohr[1]) sehr leicht Verwachsungen zu Stande kommen könnten, wenn die Schleimhaut einmal fehlt. Einen ähnlichen Standpunkt nimmt offenbar Riedel ein, der insbesondere es für möglich hält, dass durch die Fortbewegung von Kotsteinen eine Abrasion und nachträglicher Verschluss eintreten könnte. So einfach liegen jedoch die Dinge gewiss nicht. Dass die Schleimhaut wieder eine Wundfläche auch im Wurmfortsatz überkleiden kann, das zeigen zur Genüge die Abbildungen von Lanz und zeigt besonders schön die Taf. X, wo die dünne basale Scheidewand von einschichtigen niedrigen Epithel überkleidet ist. Hier kann es nur neugebildetes Epithel sein.

1) Vgl. auch v. Beck, Volkmann's klin. Vorträge. N. F. Nr. 65. 1898.

Eine andere Erklärung für diese Bildung giebt es meines Erachtens nicht. Ausserdem aber wird auch in dem engen Rohr eine Verheilung der Wundflächen mit einander ebenso verhütet wie z. B. bei einer nur teilweise von Epithel entblössten angeborenen Halsfistel oder bei einem Epithelverlust der Urethra. Eine geringe Absonderung der Drüsen dürfen wir auch bei dem kranken Wurmfortsatz erwarten. Die Absonderung des gesunden ist, wenn wir ihn mit dem gleichgebauten Endstück des Kaninchencoecum vergleichen dürfen, ganz sicher nicht unbeträchtlich. Hierdurch aber wird eine Verheilung sicherlich gehindert und eine Ueberhäutung trotz des engen Kanals wie an anderen Epithelschläuchen ermöglicht. Ich kann mir denken, dass ausnahmsweise durch einfachen Schleimhautverlust Obliterationen zu Stande kommen können. In der Regel aber werden nur durchgängige Stenosen entstehen. Aber gesetzt den Fall, sie entstünden wirklich, würden wir dann nicht erwarten müssen, dass hier die Wandungen einander erheblich genähert sind? Das trifft aber auf die wenigsten Obliterationen zu. Der Hohlraum ist verloren gegangen, aber an seine Stelle ist ein Granulationsgewebe oder ein radiär angeordnetes Bindegewebsgerüst getreten, zwischen dem sich follikuläre Substanz und Fettgewebe einlagert. Riedel sagt: Strikturen und Stenosen heilen selten spontan aus, besonders selten die durch Kotsteinwirkung entstandenen. Dagegen hält Riedel die „Appendicitis granulosa“ für die Erkrankung des Wurmfortsatzes, welche eine ausgesprochene Tendenz zur Spontanheilung durch Verödung des Wurmfortsatzes hat; letztere erfolgt langsam und schleichend oder auch rasch nach entzündlichem Schub“. Sonnenburg hebt noch besonders hervor, dass eine Obliteration des Wurmfortsatzes keine Sicherheit biete für dauernde Heilung, weil zuweilen periappendikuläre Herde zurückbleiben [2]). Eine klare Vorstellung über die Entstehung der verschiedenen Formen der Obliterationen habe ich mir bei dem Studium der mir zugänglichen Werke nicht bilden können [3]). Dagegen gab mir ein hochinteressantes Präparat einen deutlichen Hinweis auf die eigentümlichen Beziehungen des Mesenteriolum zu dem Wurmfortsatz.

1) Arch. f. klin. Chir. 1902. S. 5.

2) Wie in dem Fall Fischer. Siehe Abbildung III u. IV.

3) Auch Fowler (Ueber Appendicitis übersetzt von Landerer. Berlin 1896) giebt keine Erklärung für die Obliterationen, obwohl seine interessanten Befunde am Mesenteriolum ihm dazu die Schlüssel hätten geben können.

Wir besitzen in unserer Sammlung ein Präparat von einem im Schenkelkanal eingeklemmt gewesenen Wurmfortsatz. Die Einklemmung war merkwürdiger Weise so erfolgt, dass der ca. 15 cm lange Wurmfortsatz nur mit einer Schleife im Bruchsack lag. Es befand sich also seine Basis und seine Spitze in der Bauchhöhle, das Mittelstück jedoch an zwei Stellen abgeschnürt im Bruchsack[1]). Der Bruchsack enthielt eine etwas getrübte, aber nicht übelriechende Flüssigkeit. Ebenso fand sich in der Bauchhöhle seröse, nur wenig getrübte Flüssigkeit. Die Spitze des Wurmfortsatzes war locker mit dem Peritoneum parietale verklebt. Zur Lösung der Einklemmung genügte nicht eine gewöhnliche Herniotomie, sondern es musste die Bauchhöhle weiter eröffnet und das Poupart'sche Band durchtrennt werden. Sehr auffallend war jetzt der Unterschied des schwarzblauen, eingeklemmten Stückes gegenüber dem blassen, basalen Teil. Der Wurmfortsatz wurde in gewöhnlicher Weise abgetragen und der Stumpf in das Coecum versenkt. Der Verlauf war gut. Die Kranke wurde geheilt entlassen[2]).

Die Untersuchung des gewonnenen Präparates ergab nun übereinstimmend an allen Querschnitten innerhalb des dunkelblauen Teiles mikroskopisch einen fast totalen Verlust der Schleimhaut. Nur auf einzelnen wenigen Schnitten fand sich an irgend einer Seite der Cirkumferenz einmal ein Restchen von Schleimhaut. Im übrigen war der Hohlraum ausgefüllt mit einer dunkelbraunroten Masse, die sich zusammensetzte aus kotigen Bestandteilen, aus Detritus, aus deutlich nachweisbaren Schleimhautresten, frischen und zu Grunde gegangenen Blutscheiben, Fibrin und gut gefärbten Leukocyten. Diese Veränderung zeigte sowohl der im Bruchsack liegende Teil als auch die in der Bauchhöhle liegende, nur an einer Seite verklebte, sonst frei endigende Spitze. Die Muscularis und das subseröse Gewebe war dicht durchsetzt mit zahlreichen Leukocyten, ebenso das wohl ausgebildete Mesenteriolum sowohl in dem Teil, der im Bruchsack lag, als auch in dem in der Bauchhöhle liegenden Teil. Dicht gefüllt mit Leukocyten waren auch die Appendices epiploicae, die, sonst so unscheinbar, hier zu langen, prall gespannten Zotten umgewandelt worden waren. Der Peritonealüberzug war mit Ausnahme der verklebten Partie glatt und nicht mit Fibrin bedeckt. An der Basis des Wurmfortsatzes war die Schleimhaut durchaus normal. Entzündungen, die auf eine Blinddarmentzündung hingedeutet hätten, waren bei der Kranken nicht vorausgegangen. Wir haben hier also Gelegenheit, den Einfluss einer hochgradigen Stauung auf einen im Ganzen als gesund zu betrachtenden Wurmfortsatz (von den nur mikroskopisch nachzuweisenden Kotpartikelchen kann man wohl absehen) kennen zu lernen.

1) Ein Befund, wie er von Rotter schon beschrieben wurde. 3 Fälle (Ueber Perityphlitis). Berlin 1896. S. 58.

2) Krankengeschichte schon mitgeteilt von Schulze. In.-Diss. Freiburg 1900.

Zwei Dinge springen ins Auge bei Betrachtung der Präparate, erstens der völlige Defekt der Schleimhaut und die feste Ausfüllung des Lumens und zweitens die enorm reichliche Ansammlung von Leukocyten in den Lymphspalten. Wie kam diese Veränderung zu Stande? War eine Ernährungsstörung für das zu Grundegehen der Schleimhaut anzuschuldigen? Gewiss nicht. Dazu würde wohl die Zeit von 2mal 24 Stunden, die von der Einklemmung bis zur Operation vergangen war, kaum ausreichen, zumal bei dieser erheblichen Anschwellung des Organs ein noch länger bestehender, arterieller Zufluss bestanden haben muss und in dem für einen kleinen Finger in gesunden Tagen durchgängigen Bruchring auch der venöse Abfluss nicht sofort vollständig behindert gewesen ist. Zeichen ernsterer Entzündungen fehlten. Als Ausdruck ganz leichter Entzündung ist dagegen die Verklebung der in der Bauchhöhle liegenden Spitze und die trübe Flüssigkeit im Bruchsack aufzufassen. Als gangränös ist das geschwollene und blaue Organ auch nicht zu bezeichnen, denn es färben sich die Muskelzellkerne und die Zellen der kleinsten Gefässe noch ganz gut. Es bleibt also nur übrig die Zerstörung der Schleimhaut auf ein mechanisches Moment zurückzuführen.

Die Stauung in dem Wurmfortsatz aber hat bei den verschiedenen Geweben infolge ihrer verschiedenen Elasticität eine verschiedene Wirkung.

Die relativ feste Muskulatur setzte den gestauten Gefässen oder dem aus ihnen ausgetretenen Inhalt einen gewissen Widerstand entgegen. Die ausdehnungsfähige Serosa dagegen passte sich den veränderten Druckverhältnissen leicht an. So sehen wir die sonst so kleinen Appendices epiploicae zu auffallenden Gebilden angeschwollen. Der eingeklemmte Wurmfortsatz hatte eine Dicke von einem kleinen Finger, während er an der nicht eingeklemmten Basis nur bleifederdick war. Die gestauten, hochgradig erweiterten Blutgefässe der Submucosa hatten die Schleimhaut abgedrängt und zusammen mit dem jetzt geronnenen Blut in die Höhlung hineingedrückt. Der andauernde Druck aber verwandelte die gelösten Epithelien zusammen mit den obersten Follikelschichten in eine homogene Detritusmasse. Während wir also an der Wand nur ganz vereinzelt Restchen von Epithel finden, treffen wir solche überall in der Masse. Wahrscheinlich würden wir sie noch deutlicher feststellen können, wenn sie nicht durch die anderen Zellen, durch Blut und die grossen den Follikeln entstammenden Lymphocyten verdeckt würden.

Die Zeichen der Stauung finden sich auch in den anderen Ge-

websschichten, kleinste Blutungen und Lymphocyten in den einzelnen Muskelschichten, an den Gefässen entlang, in allen Lymphspalten der subserösen Schicht und des Mesenteriolum. An einzelnen Stellen haben die Lymphocyten eine bemerkenswerte Anordnung, um die gestauten Gefässe und das ist der Grund, warum in unserer Zeichnung diese ebenfalls gestauten Gefässe der Serosa und Muscularis

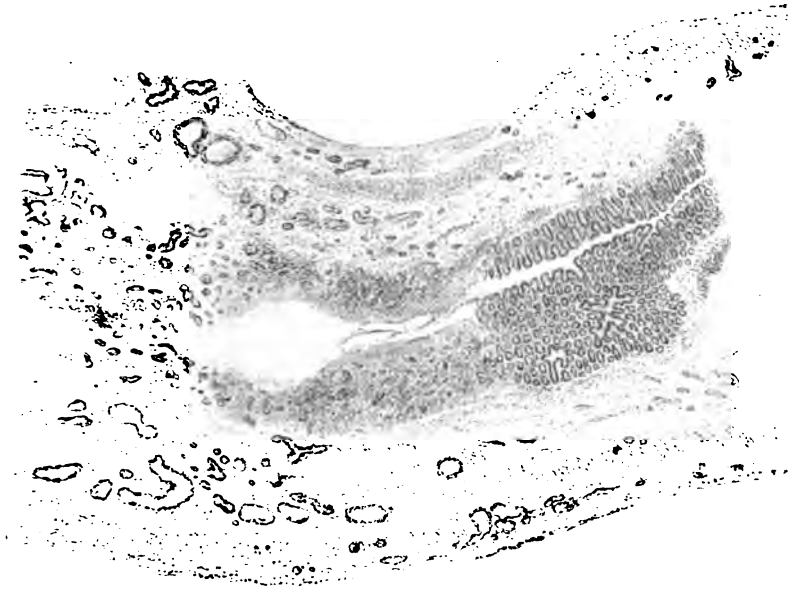

Im Bruchsack liegender Wurmfortsatz, durch Stauung verändert. Längsschnitt an der Basis zeigt den Defekt der Schleimhaut und die vereiterten Gefässe in der Submucosa und Subserosa. Die Umränderung der Gefässe ist hervorgerufen durch eine Anfüllung der Gefässscheiden mit Lymphocyten. Diese Zeichnung soll nur durch den Gegensatz das Fehlen der Schleimhaut deutlicher demonstrieren. Die Schleimhaut ist auch im übrigen Teil des Wurmfortsatzes völlig verloren gegangen und durch ein Exsudat ersetzt, welches aus Detritus, Blut und Lymphocyten besteht.

bei dieser schwachen Vergrösserung so deutlich hervortreten. Die Zellen liegen in den perivaskulären Räumen. Ein Längsschnitt durch den basalen Teil des Wurmfortsatzes wurde gewählt, um die Vernichtung der Schleimhaut durch die Gefässe deutlicher zu demonstrieren. Durch den Gegensatz der wohl ausgebildeten Schleimhaut rechts, welche nur wenig durch den Druck des Bruchringes gelitten hat, tritt das Fehlen der Schleimhaut links deutlicher hervor. In dem ersten Teil sieht man kleine, normale Gefässe, in dem zweiten dagegen hochgradig erweiterte Gefässe mit einer dunklen Einfassung, die von den

stark mit Leukocyten gefüllten, perivaskulären Räumen erzeugt wird.

Ein solcher Vorgang ist gewiss sehr eigentümlich und meines Wissens am Wurmfortsatz bisher nicht beschrieben[1]). Wir haben jedoch in der Pathologie ein ausgezeichnetes Analogon, nämlich die Zustände bei der akuten Osteomyelitis. Bei dieser Erkrankung sehen wir infolge der Entzündung des Knochenmarks eine solch hochgradige Drucksteigerung in dem starrwandigen Rohr eintreten, dass nicht nur das Mark völlig zerdrückt wird und mit dem ausgepressten Fett der Fettzellen durch die feinen Capillarröhren der Havers'schen Kanälchen hindurchgepresst wird, sondern dass auch in dem Röhrenknochen die Cirkulation völlig aufgehoben und der Knochen dadurch zum Absterben gebracht wird. Auch das wenig elastische Periost wird noch häufig genug auf gewisse Strecken hin mit geschädigt. Ist das in unserem Falle nicht ganz ähnlich? Der enge Muskelschlauch hat eine begrenzte Ausdehnungsfähigkeit, die bald durch die hochgradige Stauung an die Grenze der Ausdehnungsmöglichkeit gebracht wird. Von diesem Augenblick an steigt der Druck in dem Wurmfortsatz und nun wird das zarte Gewebe der Schleimhaut und der Follikel abgehoben und zerdrückt, ein Teil aber der von Gefässen rings umgebenen Follikel wird vielleicht auch nach aussen in die Partien, welche den geringsten Druck haben hineingepresst. Jedenfalls kommt es gleichzeitig zu einer nicht unbedenklichen Infiltration und Schädigung der Wand. Als Ausdruck dieser Schädigung und Durchlässigkeit der Wand finden wir ein stark getrübtes, allerdings nicht übelriechendes Bruchwasser, im Abdomen dagegen nur einen rein serösen Erguss, jedoch keine Zeichen einer ernsteren Entzündung[2]). Ist nun bei den Wurmfortsatzerkrankungen vielleicht dieses mechanische Moment auch von Bedeutung?

Es würde sich darum handeln, festzustellen, ob Stauungen am Wurmfortsatz beobachtet worden sind. Leider stellen sich der Beantwortung dieser Frage grosse Schwierigkeiten entgegen und zwar liegt der Hauptgrund darin, dass die Entzündungsprocesse am Wurmfortsatz im allgemeinen in den akuteren Stadien sich unserem Auge entziehen. Dem pathologischen Anatom wird wohl selten die Gelegenheit gegeben worden sein, akut erkrankte Wurmfortsätze zu untersuchen. Indes liegen doch bereits Untersuchungen vor.

1) Die drei Fälle Rotter's kamen erst am 5. Tag zur Beobachtung. Hier fanden sich Eiter in der Spitze in 2 Fällen und Gangrän im dritten Fall. Merkwürdigerweise keine Perforation in die Bauchhöhle.

2) Der Unterschied ist sehr beachtenswert und unschwer zu erklären.

So hat van Cott die von Fowler exstirpierten Wurmfortsätze untersucht und insbesondere die im Anfall gewonnenen Präparate berücksichtigt. Auch Ribbert hat neuerdings die von Rehn im Anfall exstirpierten Wurmfortsätze mikroskopiert. Die farbigen Abbildungen, welche Fowler giebt, zeigen deutlich, dass einzelne Abschnitte der Schleimhaut im Zustand der Stauung sich befinden. van Cott nimmt nun auch Rücksicht auf die Gefässe und findet „im Mesoappendix diese oder jene Form einer Obstruktion des Blutlaufs, sei es Para-, Peri- oder Endo-vasculitis oder organisierte Thromben, ein Zustand, der natürlich der Rundzelleninfiltration lange Zeit vorausgegangen sein muss". Auch Ribbert[1]) findet einzelne Gefässverschlüsse in der Submucosa akut erkrankter Wurmfortsätze, legt denselben jedoch anscheinend keinen besonderen Wert bei und pflichtet demnach wohl der später zu erwähnenden Ansicht Nothnagel's bei. van Cott nimmt dagegen im Wesentlichen an, dass dem Verschluss der Arterien die Hauptaufgabe bei der Vernichtung der Schleimhaut zukomme. Wenigstens giebt er Bilder von Arterien der Submucosa, die durch einen organisierten Thrombus verschlossen sind. Solche isolierte Bilder, welche nicht gleichzeitig zur Orientierung die Nachbargefässe mit darstellen, geben nun sehr leicht zu Täuschungen Anlass, und mir will scheinen, dass es sich bei den van Cott'schen Abbildungen wohl auch um Wurzelvenen handelt. Eingehendere Untersuchungen nun über das Mesenteriolum liegen von den beiden Anatomen nicht vor. Dagegen zieht van Cott einige wichtige Konsequenzen aus seinen Beobachtungen. Erstens findet er, dass infolge einer terminalen Blutversorgung — vollständig terminal beim Manne, relativ (infolge einer Anastomose mit der Art. ovarica) beim Weibe — das Organ sehr leicht durch die nachgewiesenen Veränderungen der Gefässe geschädigt werden kann. Zweitens kommen zu den Gefässveränderungen noch solche der Nerven hinzu, „Affektionen, die schliesslich zu einer gründlichen, trophischen Störung der Gewebe, zu einer Schwächung ihrer Widerstandskraft und zu lokaler Nekrose führen können". „Es ist auch schwer einzusehen", sagt van Cott, „warum die Appendix von den Folgen eines anämischen Infarkts, wie es z. B. das renale Gewebe mit terminalem Kreislauf bedroht, frei sein sollte".

Er erinnert auch an das Ulcus pepticum ventriculi und an das durch trophische Störungen entstandene Ulcus perforans der Extremitäten. Die durch Abknickungen und Torsionen bewirkten Schädigungen, ebenso wie die durch Kotstein bewirkten Druckwirkungen auf die Mucosa stehen nach seiner Meinung hinter der Bedeutung der Cirkulationsstörungen in dem Mesenteriolum zurück. Für die Bindegewebshypertrophie sieht van Cott als ursächliches Moment chronische Stasis an. Nirgends tritt jedoch klar die Ansicht hervor, dass ein venöser Gefässverschluss

1) Deutsche med. Wochenschrift. 1903. Nr. 23.

direkt zur Nekrose der Schleimhaut führt. Immerhin gab die Vorstellung von einer terminalen Blutversorgung Anlass zu anderweitigen Studien. So wurden von Breuer auf Nothnagel's Veranlassung eine grössere Anzahl von Wurmfortsätzen auf die Cirkulationsverhältnisse hin untersucht und Nothnagel sagt auf Grund dieser Untersuchungen: „Praktisch scheinen Gefässveränderungen bei den akuten und chronischen Entzündungen in keiner anderen Weise mitzuwirken als bei der Entzündung anderer Darmteile". Auch die terminale Blutversorgung besteht nach Nothnagel's Ansicht deswegen nicht, weil vom Coecum her durch parenchymatöse und subseröse Gefässe noch ausreichend Anastomosen vorhanden sind, welche im Fall eines arteriellen Verschlusses eintreten könnten. Meine Untersuchungen nach dieser Richtung sprechen ebenfalls dafür, dass der Wurmfortsatz eine ausreichende, sogar recht gute, arterielle Blutversorgung hat. Eine Anastomose der Art. app. mit der Art. ovarica konnte übrigens durchaus nicht regelmässig gefunden werden. Dieselbe wird dargestellt durch ein von der Art. ovarica abgehendes Serosastämmchen und ist so unbedeutend, dass es mir sehr zweifelhaft erscheint, ob wir diesem Gefässchen die Ursache für die grössere Seltenheit der Erkrankung bei Frauen zuschreiben sollen[2]). Gegen eine konstante Anastomose zwischen den beiden Blutgefässsystemen der Art. mesenterica und der Art. ovarica spricht auch, wie mir Herr Professor Keibel in freundlichster Weise erklärte, die Entwicklungsgeschichte.

Andere Beobachtungen sprechen dagegen deutlich für das Bestehen einer Stauung zur Zeit der akuten Erkrankung. Auf die Abbildungen von Fowler habe ich schon hingewiesen. Die Beschreibung eines 29 Stunden nach Beginn des Anfalls exstirpierten Wurmfortsatzes macht es noch klarer. Fig. 1: „Der dunkle Körper in der Höhle an der Spitze ist ein frisches Blutcoagulum".

Auch von anderen Anhängern der Frühoperation hören wir von einem ähnlichen Inhalt des Wurmfortsatzes. So sagt Beck: „Nach Abhebung des Caput coli stösst man auf einen prall gespannten, steif ausgestreckten Wurmfortsatz von Zeigefingerdicke. Das Kolorit des durch dünne Fibrinausscheidungen an die Umgebung leicht angelöteten Organs ist dunkelrot. Da und dort scheinen gelbe Stellen hindurch, wie bei einem der Eröffnung nahen Panaritium. . . . Im Inneren des entfernten Wurmfortsatzes findet man einen zersetzten übelriechenden Brei, der zumeist aus Eiter, nekrotischer

1) Nothnagel, Spec. Pathol. und Therapie. Bd. XVIII. S. 631.

2) Demonstration eines von mir injicierten und von Dr. Pertz mit x-Strahlen photographierten Wurmfortsatzes im Aerzteverein. 1900.

3) Beck, Volkmann's klin. Vorträge. Nr. 65. 1898.

Schleimhaut und Blutgerinnseln besteht". Aehnliches berichten Andere. Auch unsere 7 im frühen Stadium gewonnenen Wurmfortsätze zeigen dieselben Verhältnisse. Wichtig und bisher nicht genügend hervorgehoben ist jedoch die Lokalisation dieser Processe im Wurmfortsatz. Sie finden sich durchaus nicht im ganzen Organ. Vielmehr zeigen alle unsere Präparate die blutige Durchtränkung des Parenchyms und einen blutigen Inhalt an umschriebenen Stellen, z. B. in der Mitte und nach der Spitze zu, während die Basis ein blasses Aussehen hat, weniger dick ist und auch mikroskopisch nur geringfügige Veränderungen aufweist. Dass das wohl die Regel ist, das scheinen mir nicht nur unsere Präparate, sondern auch die Abbildungen Fowler's und die Erfahrungen anderer Chirurgen zu beweisen. So demonstrierte Sprengel auf dem letzten Chirurgenkongress eine grosse Zahl von vortrefflichen Abbildungen akut erkrankter, bald nach dem Anfall exstirpierter Wurmfortsätze, welche (aufgeschnitten gezeichnet) alle drei Formen der Entzündung darboten: nach den bisherigen Vorstellungen also die Epityphlitis simplex an der Basis, die Epityphlitis haemorrhagica und die Epityphlitis gangraenosa. Wie merkwürdig, dass in einem und demselben Organ gleichzeitig drei Entzündungen vorkommen sollen! Schon die von Fowler abgebildeten Organe mit cirkulären Nekrosen an Stellen, die den Prädilektionsstellen der Obliterationen und dem Eintritt von Gefässen entsprachen, hatten es mir wahrscheinlich gemacht, dass es sich um Drucknekrosen infolge von Stauung handeln müsse, und ich hatte in meinem der Fakultät vorgelegten Manuskript ausgeführt, dass zur Klärung dieser Frage das Mesenteriolum sorgfältiger untersucht werden müsse. Ein glücklicher Zufall brachte mir inzwischen eine Anzahl akut erkrankter Wurmfortsätze, und ich konnte bereits auf dem letzten Chirurgenkongress einige Abbildungen solcher Organe demonstrieren, wo dem blutigen fibrinösen Exsudat im Inneren des Wurmfortsatzes ein Verschluss der Wurzelvene im Mesenteriolum entsprach. Bei allen 7 Wurmfortsätzen, welche einige Tage nach dem Anfall exstirpiert wurden, konnte die Thrombose oder die Obliteration der entsprechenden Wurzelvenen im Mesenteriolum festgestellt werden.

Betrachten wir z. B. das zur Abbildung gebrachte Organ Nr. 13 auf Taf. XII, so sehen wir deutlich drei verschiedene Färbungen, ein blasses, basales Stück, ein dunkelrotes, bläulichrotes mittleres und ein helleres, rotes Endstück. Die Längsschnitte durch das Mesenteriolum ergaben nun über-

einstimmend, dass dem mittleren Abschnitt eine mit einem roten Thrombus ausgefüllte Wurzelvene entsprach, in welchen von den Wandungen her bereits an einigen Stellen Sprossen jungen Bindegewebes hineinwuchsen. An einzelnen kleineren, dem Schleimhautkanal näher und nach der Spitze zu gelegenen Venen war die Organisation schon weiter vorgeschritten. In dem Darmrohr selbst fand sich nun nach der Basis zu entsprechend dem wenig veränderten Mesenteriolum — das Fehlen einer entzündlichen Infiltration ist sehr auffallend — eine fast normale Schleimhaut. An der Grenze dieser normalen Schleimhaut lag eine braunrote, schmierige Masse, und hier fand sich auf der einen Seite des Organs bedeckt von einem schmutzigen Fibrinüberzug die Perforation. Weiter nach der Spitze zu wurde der Inhalt fester und schon in nächster Nähe der Erweichung lässt sich mikroskopisch ein Hineinwachsen von jungem Bindegewebe in die Masse, welche aus Blut, Fibrin, kleinsten Kotpartikelchen und Zelltrümmern besteht, feststellen.

In den auf dem letzten Blatt abgebildeten Längsschnitten eines etwas stärker gebogenen Wurmfortsatzes trifft der Schnitt gleichzeitig einen basalen Abschnitt und das Endstück. Es fällt sofort die normale, basale Schleimhaut und die nekrotische Schleimhaut im Endstück ins Auge. Die Wurzelvenen zeigen auch hier ausgesprochene Veränderungen, die fast noch eigentümlicher sind als in dem oben beschriebenen Organ. Von einem Thrombus ist hier nichts zu sehen, dagegen ist die stark verkleinerte Wurzelvene — durch ihre Lage zur Arterie und dem Nerven, besonders aber durch ihre elastische Wandung und Muskulatur sicher erkennbar — ausgefüllt mit einem Granulationsgewebe, in dem sich bereits kleinste Gefässchen finden (s. Fig. 16, Taf. XIII).

Herr Geheimrat Ziegler, dem ich für seinen freundlichen Beistand zu grossem Danke verpflichtet bin, bezeichnete diesen Verschluss als Endophlebitis obliterans, liess jedoch die Frage offen, ob es sich um den Folgezustand einer Thrombose oder um eine chronische von der Wandung her eingeleitete, entzündliche Bindegewebswucherung handelt. Vergleicht man jedoch die inzwischen noch genauer untersuchten anderen Organe, so muss man zu dem Schluss kommen, dass es sich um organisierte Thromben handelt, denn es finden sich zahlreiche Uebergänge von beginnender bis zu vollständiger Organisation. Während sie in dem einen Falle schon angedeutet ist, hat ein eitriger Zerfall des Thrombus im andern Falle die Ausbildung einer Obliteration des Gefässes hintangehalten. Auch eine andere Beobachtung spricht noch für das Auftreten eines rasch einsetzenden Verschlusses, einer Thrombose. Das sind die Reste älterer Blutungen in dem Parenchym. Die jetzt vorhandenen, auch zur Darstellung gekommenen Blutungen lassen eine andere

Erklärung zu — das Blutpigment dagegen kann nur von älteren Stauungsblutungen zurückgeblieben sein.

Wie müssen wir uns nun die Entwicklung des ganzen Vorgangs denken? Wollen wir uns über die Vorgänge im Wurmfortsatz klare Vorstellungen machen, dann müssen wir das Organ als Ganzes betrachten und uns nicht etwa mit der Untersuchung einzelner Abschnitte begnügen. Die Farben des drei Tage nach dem Anfall entfernten Wurmfortsatzes wurden durch eine sofort ausgeführte Zeichnung festgehalten. Es fanden sich also, um nochmals kurz zu wiederholen, an der schon äusserlich wenig veränderten Basis, auch mikroskopisch nur geringfügige, leicht zu übersehende Veränderungen und im Mesenteriolum eine gesunde Arterie und Vene. Das verdickte, blaurote Mittelstück enthielt einen übelriechenden, hämorrhagisch eitrigen Brei und war perforiert; der zugehörige dicke und ebenfalls blaurote Mesenterialabschnitt barg eine mit rotem Thrombus gefüllte Wurzelvene. Das etwas weniger geschwollene Endstück enthielt ein festeres, hämorrhagisch fibrinöses Exsudat und seine zugehörigen, ebenfalls thrombosierten Wurzelvenen zeigten vorgeschrittenere Bindegewebsentwicklung im Inneren. Eine prall gefüllte, subseröse Vene besorgte den Rücklauf des Blutes nach dem noch offenen Teil des Hauptstammes. Die Schleimhaut im Mittelstück ist vollständig, die im Endstück bis auf einzelne Reste verloren gegangen. Im Gewebe des Mesenteriolum finden sich zahlreiche Blutaustritte von der Mitte nach der Spitze zu.

Ist nun die Nekrose der Schleimhaut oder die Thrombose zuerst eingetreten?

Der Beginn des Anfalls fällt zusammen mit einer Auflockerung und Durchlässigkeit der Wandungen; ob mit der Perforation lässt sich mit Bestimmtheit nicht sagen. Jedenfalls ist die Thrombose, da beginnende Bindegewebsentwicklung vorhanden ist, älter als drei Tage, also auch älter als die Perforation und älter als die Entzündung der Wand. Dass sie aber auch der Schleimhautnekrose vorausgegangen ist, dafür sprechen mehrere Punkte. Erstens müsste es doch sehr auffallen, wenn eine so schwere Entzündung, die die Schleimhaut auf eine gewisse Strecke hin vernichtet und zur Thrombose der Gefässe führt, die Basis so frei von akuter Entzündung gelassen hätte. Es ist schwer verständlich, dass unmittelbar neben einer durch schwere Infektion bewirkten Schleimhautnekrose sich nahezu normale Schleimhaut und im Mesenteriolum an der Basis, durch die ja alle Lymphgefässe führen, gar keine akute Entzündung sich findet.

Noch schwieriger aber würde die Deutung des Zustandes in der Spitze bei Annahme eines akuten Entzündungsprocesses. Hier würden wir die merkwürdige Thatsache zu erklären haben, dass der Zerstörungsprocess ein blutig-fibrinöses Exsudat schafft, das zur gleichen Zeit, wo an anderer Stelle infolge der Entzündung die Wand durchbrochen wird, hier bindegewebig ersetzt wird. Diese Widersprüche lassen meines Erachtens die Annahme einer akuten, zur Schleimhautnekrose führenden Entzündung nicht zu. Dagegen erklären sich die Zustände einfach und ohne inneren Widerspruch, wenn wir annehmen, dass infolge einer evident chronischen Entzündung, wie wir sie im basalen Abschnitt der Präparate finden, die Entzündung von den perivaskulären Lymphbahnen auf die Wurzelvenen übergreift. Die perivaskulären Lymphbahnen müssen notwendigerweise die von der Schleimhaut kommenden Entzündungsprodukte ableiten. Denn die Hauptlymphbahnen sind dem chronischen Entzündungsprocess zum Opfer gefallen (vgl. die interstitielle Entzündung van Cott's). In dem Augenblick, wo eine Wurzelvene durch einen Thrombus verschlossen wird, kommt die chronische Erkrankung in ein neues Stadium. Welche Folgen für das Individuum daraus entstehen, hängt nicht nur ab von der Grösse der ergriffenen Wurzelvene, ihrer Lage und physiologischen Bedeutung, sondern auch von der Art des chronischen Processes und von dem Inhalt des Wurmfortsatzes. Das Darmrohr kann Kot enthalten und die eine oder andere zufällig im Darmtraktus vorhandene Bakterienart. Der Verschluss einer Wurzelvene führt zu einer augenblicklichen Stauung in einem bestimmten Gebiet und, wenn wir berücksichtigen, dass der Muskelschlauch des an sich schon engen Rohrs durch die lang dauernde chronische Entzündung weniger ausdehnungsfähig geworden ist, und ferner daran denken, dass notwendigerweise bei Eintritt der Stauung der Muskelschlauch auf den Kohlensäurereiz mit einer Kontraktion antworten wird; dann wird es verständlich, wenn es zu einem mechanischen Abheben der Schleimhaut und zu Blutungen in den Kanal und in das Gewebe der Submucosa und des Mesenteriolum kommen muss. Aber die subserösen Venen sind ausdehnungsfähig und werden für den Rücklauf des Blutes sorgen. So können Tage darüber hingehen, und es kann zu einer Organisation des Thrombus in der Vene und des fibrinösen, blutigen Exsudates in dem Darmrohr kommen. Ja, ich möchte es durchaus für möglich halten, dass in einigen glücklichen Fällen damit für das Individuum die Sache erledigt ist, dass es zu einer

Obliteration des Kanals kommt ohne ernstere Entzündung. Das sind aber wohl seltene Fälle, aber es würden sich so die Fälle von Ribbert'schen Obliterationen an der Spitze erklären, wenn man sie bei Leuten fände, die niemals einen Anfall gehabt haben. Das festzustellen, muss zukünftigen Untersuchungen vorbehalten bleiben. In der Regel wird das blutige Exsudat in der Nachbarschaft des offenen Darmrohres und da, wo es für diesen Nährboden geeignete Bakterien und Kotmassen einschliesst, zersetzt werden und zu einer Entzündung Anlass geben, die sich aber nunmehr an einem in seiner Cirkulation bereits schwer geschädigten Organ abspielt. Kein Wunder daher, dass wir so häufig im Anschluss an diese Zustände Perforation der Wand finden oder wenn nicht diese, so doch eine zu peritonealer Reizung führende Durchlässigkeit der Wand für Bakterien und Bakteriengifte. Denn die Abflussbahnen für die im Innern des Darms entstandenen Gifte liegen jetzt unmittelbar unter der Serosa. Die Bahnen durch das Mesenteriolum sind verlegt. Aber auch die subserösen Gefässe sind ja schon abnorm belastet. Sie haben den Ausgleich der durch die Thrombose entstandenen Cirkulationsstörung übernommen. Jetzt kommt durch die Entzündung und der damit verbundenen Blutverlangsamung und Durchlässigkeit der Gefässwandungen eine noch schwerere Belastung dieser dünnwandigen Gefässe. Es kommt zu beträchtlichen Ernährungsstörungen, zu Gewebsnekrosen. Nicht die Schwere der Entzündung aber führt zu dieser Nekrose der Wandungen und des Parenchyms, sondern die durch Thrombose der Wurzelvene und sekundäre Entzündung bedingte Cirkulationsstörung.

So wird es verständlich, dass wir neben vollständigem Schleimhautverlust an der einen Stelle des Wurmfortsatzes an anderen Stellen nahezu normale Schleimhaut haben, dass neben dem zur Gangrän führenden Zerfall hier eine die Blutmasse ersetzende Bindegewebswucherung gesehen wird, dass unmittelbar neben dem im Absterben begriffenen Gewebe in der Mitte oder an der Spitze ein nur wenig entzündetes Mesenteriolum an der Basis sich findet.

Es wird ferner verständlich, dass bei den Wurmfortsatzerkrankungen so häufig Perforationen gefunden werden im Gegensatz zu anderen Darmabschnitten einschliesslich des ebenfalls engen Cysticus. Diese Zustände müssen ja notwendigerweise zu einer Beteiligung des Bauchfells führen. Wenn sich Fälle fänden, die beweisen würden,

dass solche schweren Cirkulationsstörungen, ohne Peritonitis zu machen, ablaufen können, dann wäre das ein unzweifelhafter Beweis für die Widerstandsfähigkeit der Serosa. Wenn sie am Wurmfortsatz weniger widerstandsfähig schien, so erkennen wir jetzt die Ursachen. Wir haben es zur Zeit ihrer Durchlässigkeit nicht mehr mit einem normalen Gewebsblatt zu thun, sondern mit einem in seiner Cirkulation schwer geschädigten Gewebe. Dem fast gleichzeitigen Ansturm der Stauung und Entzündung fällt es zum Opfer. Immerhin ist es nicht unmöglich, dass es doch einmal den Sieg behauptet, besonders wenn die Entzündung leicht ist oder etwas später eintritt. Wir würden dann bei Menschen, die niemals einen Anfall von Blinddarmentzündung gehabt haben, mehr oder weniger ausgedehnte Obliterationen des Wurmfortsatzes finden. Denn diese sind die notwendigen Folgezustände des thrombotischen Infarkts. Das blutig fibrinöse Exsudat wird organisiert, und so erklärt es sich auch, dass wir in den obliterierten Organen an gewissen Stellen gar keine Verkleinerung des Umfangs haben, während wiederum an den Stellen, wo das Exsudat zerfallen ist und vielleicht ein Austritt der Masse in die Bauchhöhle durch die Perforationsöffnung erfolgt ist, eine Verkleinerung des Umfangs durch direkte Verwachsung der Wandungen eingetreten ist. Wir würden dann z. B. bei den auf Taf. XII und XIII abgebildeten Wurmfortsätzen, wenn der Anfall abgelaufen wäre und genügend Zeit zur Ausbildung der Obliteration verstrichen wäre, eine nahezu normale Basis, einen strangförmigen, mittleren Abschnitt und ein dickeres event. mit Eiter gefülltes Endstück finden (vgl. Fall Nr. 46, M. N., Taf. XI). Ist der Wurmfortsatz kothaltig gewesen, als die Infarcierung eintrat, dann schliessen die zurückgebliebenen Höhlen Kotsteine ein. Von den Resten zurückgebliebener Schleimhaut bilden sich Schleimhauthöhlen. Es würde mich zu weit führen, auf alle Einzelheiten hier einzugehen. Es ist mir aber möglich gewesen, die von Sudsucki (l. c.) beschriebenen, merkwürdigen Befunde bei Obliterationen leicht zu erklären, wenn ich diese Entstehungsart zu Grunde legte. Auch würde es sich empfehlen, die von Mundt[1]) beschriebenen Veränderungen der Muskelwand des Wurmfortsatzes einmal unter diesen Gesichtspunkten zu betrachten. Achtet man nämlich einmal auf die Wurzelvenen bei Obliterationen, so wird man trotz des meist kleinen Mesenteriumstumpfes noch häufig genug obliterierte Venen finden, so z. B.

1) B. Mundt, Ueber Veränderungen der Muskelwand des Wurmfortsatzes. Arbeiten aus dem path. Institut in Göttingen. W. S. 1902/03.

fast regelmässig an der Grenze der sog. Ribbert'schen Obliterationen. Auch in dem Fall Nr. 46, M. N., Taf. XI wurden sie in der Mitte an der stark verdünnten Partie (s. Fig. 7) gefunden.

Die Obliterationen dürfen also als die regelmässig eintretenden Folgezustände der Infarcierung des Wurmfortsatzes angesehen werden.

Dadurch gewinnen wir einen ungefähren Anhalt, wie häufig dieser Infektionsmodus des Bauchfellraumes ist. Er ist häufiger als 50%. Denn so oft finden sich unter den im Intervall gewonnenen Präparaten Obliterationen. Dass wir sie in der Tab. Ib, in den mit chronischem Abscess komplicierten Fällen immer und ebenso die Vorstadien derselben bei unseren 7 Frühoperationen immer gefunden haben, ist vielleicht ein eigentümlicher Zufall, beweist aber jedenfalls die grosse Häufigkeit dieses Infektionsmodus. Ich bin weit entfernt, anzunehmen, dass etwa alle schweren Fälle von Blinddarmentzündung, so entstünden. Aber ich bin auch überzeugt, dass bei dieser Auffassung eine Anzahl verschiedenartiger Epityphlitisformen eine genügende Erklärung findet, d. i. insbesondere die Epityphlitis haemorrhagica und die Epityphlitis gangraenosa. In obigem Sinne würden das nur Folgezustände der chronisch verlaufenden Epityphlitis simplex und Epityphlitis catarrhalis sein, entstanden durch Thrombose einer Wurzelvene. Gerade durch die Untersuchungen Riedel's wird es verständlich, dass es in solchen chronisch entzündeten Organen mit akuteren Schüben zur Thrombophlebitis kommen kann. Riedel vergleicht die Ausbreitung der Entzündung in den subserösen Räumen des Wurmfortsatzes mit dem Erysipel. Als Ausdruck dieser häufigen Erkrankung der subserösen Lymphräume finden sich bei den im Intervall gewonnenen nicht obliterierten Präparaten daselbst Infiltrationen, Narben und unregelmässige Gefässanordnung: Zustände, die übrigens denen in der Wandung und im Mesenteriolum ganz ähnlich sind. (Vergl. Fig. 2 eines verkürzten, verdickten, kothaltigen Wurmfortsatzes, bei dem ca. 20 leichtere Anfälle vorausgegangen sind). Die Schleimhaut zeigt hier Defekte. Die Gefässe sind stark verdickt. Nirgends aber zeigt sich eine Obliteration der Venen, dagegen eine Ansammlung von Leukocyten in der Umgebung derselben. Diese Befunde sind sehr häufig, aber von ausserordentlich wechselnder Intensität und das ist nicht wunderbar. Wir sehen die Wurmfortsätze manchmal, wenn einige Wochen, ein ander Mal, wenn Jahre seit dem Beginn

der Entzündung vergangen sind. In dieser Zeit haben sich nicht nur degenerative Processe, sondern auch regenerative Processe an den Geweben abgespielt. Das wird, scheint mir, nicht genügend berücksichtigt. Wenn Lanz daher von path. anat. Grundlagen der Epityphlitis spricht, dann ist das eigentlich nicht ganz zutreffend; denn es giebt in seinen Bildern eigentlich nur die Folgezustände der vorausgegangenen Entzündungen: Obliterationen. Nur ein Bruchteil dieser Zustände führt zu Recidiven und zwar dann, wenn die Entzündung noch fortbesteht. Eine gewisse Zahl kommt sicher zur Heilung, freilich nur anatomisch histologisch. Denn unter den früher entstandenen Verwachsungen hat das Individuum oft noch genug zu leiden, trotz vollständiger entzündungsfreier Obliteration des Organs (s. Fall 45, Tab. Ia) oder trotz relativer Ruhe in dem obliterierten Wurmfortsatz, bei dem Fall F. (Tab. III, Fall 10) infolge eines chronischen iuxtaappendikulären Abscesses. Die Anfangsstadien der Entzündung kommen uns wohl nur sehr selten zu Gesicht, wir müssen uns eine Vorstellung zu machen versuchen auf Grund der später erhobenen Befunde. Ein Fall aber von ganz leichter Perityphlitis, der 10 Tage nach dem Anfall zur Operation kam, giebt uns einen bedeutsamen Fingerzeig (Tab. Ia, Fall 39). Es handelte sich bei dem Mädchen um den ersten Anfall, der nur durch Fieber, Durchfall, leichten Spontanschmerz und Druckempfindlichkeit in der Ileocoecalgegend charakterisiert war. Eine Wiederholung des Fiebers, aber ohne lokale Symptome veranlasste zum Eingriff. Die Wurmfortsatzschleimhaut wies fest anhaftende grauweisse Beläge auf (Kulturen gingen nicht auf) und die mikroskopische Untersuchung ergab darin Fibrin, eine infiltrierte, aber erhaltene Schleimhaut mit Schwellung der Follikel und eine ausgesprochene Lymphangitis. Von den grossen selbständigen Lymphstämmen der kindlichen Wurmfortsätze findet man in den chronisch veränderten Organen gewöhnlich nichts mehr. Die Lymphstämme sind obliteriert. Für sie treten die perivaskulären Lymphbahnen ein und die subserösen. So führt meines Erachtens der katarrhalische, anginöse Entzündungs-Prozess der Schleimhaut bei Wiederholungen infolge schliesslicher Verlegung der Lymphstämme notwendiger Weise zu den von Riedel hervorgehobenen subserösen Entzündungen, aber auch zu den perivaskulären Entzündungen und damit zu Zuständen, die direkte

Peritonitis, aber auch Thrombophlebitis mit sekundärer Peritonitis zur Folge haben können. Es kann jedoch auch nur zu einfacher Verdickung der Gefässwandungen kommen und zu einer gleichmässigen Schrumpfung des Organs, wie Abbildung Nr. 2 deutlich zeigt. Da es nun neben diesen progredienten Formen, die zu Recidiven leichteren Charakters Anlass geben, auch solche giebt, die frühzeitig zur Heilung kommen, finden sich unter unserem Material auch Wurmfortsätze mit ganz geringfügigen Veränderungen, so gering, dass man zweifeln könnte, ob die Patienten überhaupt eine Blinddarmentzündung gehabt haben, wenn nicht Verwachsungen darauf hingewiesen oder eine gut beglaubigte Beobachtung. Indes giebt es doch gewisse Anhaltspunkte. Auf die stärkere Gefässschlängelung habe ich oben bei der Besprechung der Funktion der Serosa schon hingewiesen. Eine nicht unwichtige Veränderung der Schleimhaut hat Riedel hervorgehoben, die leicht übersehen werden kann. Die Schleimhaut wird flacher, verliert die reiche Fältelung und mikroskopisch ist sie einfacher gestaltet, zeigt vielleicht an einzelnen Stellen keine Krypten mehr, sondern nur eine einfache Epithelschicht. Die Follikel sind flacher und weiter auseinander gerückt. Es sind das dieselben Veränderungen, wie sie Ribbert an seinen typisch obliterierten Wurmfortsätzen beschrieben hat. Ausserdem kommt es mit oder ohne Kotsteinbildung zu einer vermehrten Bindegewebsentwicklung in der Submucosa, deshalb nennt Riedel diese Form die Epityphlitis granulosa. Dagegen möchte ich vorerst auf Grund meiner Vorstellungen von dem Verlauf der überaus chronischen Erkrankung dem von Riedel aufgestellten Satz 7 nicht beistimmen: „Für gewöhnlich entwickelt sich ein Kotstein in einem ganz gesunden Wurmfortsatz; ausnahmsweise entsteht er aber auch in einem primär an Epityphlitis granulosa oder tuberculosa erkrankten Wurmfortsatze."

Sudsucki schliesst auf Grund einer Untersuchung von 500 äusserlich wenig veränderten Wurmfortsätzen, dass der Wurmfortsatz häufiger als Ribbert annimmt, Kot enthält, d. h. in etwa 57 %. „Die Gerlach'sche Klappe (dem Sinne nach referiert), die besser als Schleimhautfalte zu bezeichnen ist, hindert nicht den Eintritt des Kotes. Denn es finden sich bei gut ausgebildeter Klappe unter 150 Wurmfortsätzen 86 kothaltig, d. h. 57 %, bei Fehlen derselben aber unter 309 Fällen nur wenig mehr, d. h. 65 %". Lange Wurmfortsätze sind häufiger kothaltig als kurze. Verwachsungen, welche die Peristaltik hemmen sollten, üben nur geringen Einfluss aus auf den Kotgehalt. Auffallend ist die

grössere Häufigkeit des Kotgehaltes bei den nach unten ins Becken hineinhängenden Organen. (Eintritt von Kot durch die Schwere?).

Mir scheint, es muss zur Lösung der Frage, ob die Restsumme, die 43% kotfreien Wurmfortsätze, als die normalen zu gelten haben oder nicht, die Funktion des Organs berücksichtigt werden. Zu Untersuchungen sind vor allen das Endstück des Kaninchendarms herangezogen worden. Roger und Josué haben nun festgestellt, dass dieses Endstück eine grosse Menge Flüssigkeit produziert, die keine specifischen Eigenschaften hat, etwa als Verdauungsferment, sondern nur Bact. coli suspendiert[1]) enthält. Dieser Flüssigkeitsstrom in Verbindung mit der jederzeit leicht nachweisbaren Peristaltik verhindert (nach meiner Ansicht) beim Kaninchen trotz vollständigen Fehlens der Klappe den reichlicheren Eintritt von Kot.

Jedenfalls wird beim Menschen, auch wenn die Flüssigkeitsabsonderung keine so eklatante ist, wie bei dem Kaninchen „wurmfortsatz" (s. v. v.), die Peristaltik einen wirksamen Einfluss ausüben. Dass der Wurmfortsatz eine Peristaltik hat, dafür sprechen sichere Beobachtungen am Lebenden. Mit den chronischen Entzündungen aber muss meines Erachtens diese Funktion notleiden, nicht nur in dem oben erwähnten Sinne von van Cott's durch Nervenschädigung, sondern auch durch direkte Beeinflussung der Muskulatur. Nicht immer aber wird das histologisch zum Ausdruck kommen, und es kann somit die Retention von Kot in manchen Fällen allein der Ausdruck der gestörten und nicht wiederhergestellten Funktionen der Muskulatur und das Zeichen einer vorausgegangenen jetzt histologisch nicht mehr nachweisbaren Entzündung sein.

Dass beim Menschen die Schleimhaut des Wurmfortsatzes ebenfalls eine wässrige Flüssigkeit produciert, beweist das Vorkommen eines Hydrops, ferner das überwiegende Vorkommen von weichen Kotmassen (Sudsucki), während härtere Massen (besser Scybala als Kotsteine zu nennen) sich mehr in Fällen fanden, wo die Gerlach'sche Klappe verstrichen war d. h. wo nach meiner Ansicht geringe chronische Veränderungen am Schleimhautrohr sich fanden. Bei den schweren Erkrankungen des Wurmfortsatzes, bei den zur Obliteration führenden Formen beobachten wir dagegen mehr Kotsteine, d. s. wasserarme Produkte der kranken Schleimhaut.

1) Delezenne (Comptes rendus de la Société de Biologie de Paris 1901. 1902) und neuerdings Stobolew erkennen auf Grund verschiedener Untersuchungen dem Wurmfortsatz eine Funktion zu.

Hydrops habe ich in den obliterierten Wurmfortsätzen nicht gesehen. Den Verlust der wässrigen Sekretion und das Vorkommen härterer Kotmassen, Scybala, dürfen wir demnach wohl ebenfalls als ein Krankheitssymptom auffassen.

Es kommt hinzu, dass die infolge der chronischen Entzündung eintretende Schrumpfung der Mucosa und Submucosa den Schleimhautwulst an der Basis in das Muskelrohr hineinziehen und dadurch ein Verstreichen der Gerlach'schen Falte herbeiführen wird. Die geschwächte Peristaltik aber wird die eingetretenen, zumal härteren Kotmassen nicht beseitigen. So würde die Beobachtung Sudsucki's in etwas anderem Lichte erscheinen: „Gerade der feste Kot, für den der Rücktritt durch die enge Pforte besonders schwierig sein müsste, fand sich bei Vorhandensein der Klappe nur 10 mal und gar nicht in den Fällen, bei denen die Klappe eine grössere Breite hatte." Uebrigens stimme ich Sudsucki vollständig bei, wenn er den Kotgehalt des Wurmfortsatzes für ziemlich gleichgültig hält. Das Wesentliche ist die chronische Entzündung. Es darf daher nicht wundernehmen, dass wir ebenso bei leeren wie bei kothaltigen Wurmfortsätzen Peritonitis direkt oder nach vorheriger Thrombophlebitis eintreten sehen. Dass ein Kotstein für die Nekrose der Wandung jedenfalls nicht direkt von Einfluss ist, zeigt der in toto gehärtete Wurmfortsatz von Fall Pf., der nach der Härtung aufgeschnitten wurde. Hier liegt der Kotstein vor der Zerfallshöhle in einer seiner Form vollständig kongruenten Höhle, die trotz der Nähe der Nekrose noch Schleimhautreste zeigt (Fig. 10, 11, 12). In beiden anderen abgebildeten Fällen fehlen Kotsteine.

Auf Grund dieser Ausführungen möchte ich meine Ansicht über Epityphlitis in folgende Sätze zusammenfassen.

1) Die Epityphlitis ist ein meist chronisches Leiden, das in der Regel so lange schleichend und symptomlos verläuft, als der Serosaüberzug des Wurmfortsatzes Stand hält.

2) Die Epityphlitis selbst kann infolge ihres symptomlosen Verlaufes nicht diagnosticiert werden. Sie tritt erst durch peritoneale Reizungen in Erscheinung. Diese sind je nach der Art des Einbruchs der Entzündung in den Bauchfellraum leichter und geringfügiger Natur (Magenschmerzen, Grimmen etc.), oder sehr schwerer Natur. Die ersteren Fälle entsprechen im allgemeinen den chronischen, zu Schrumpfungen führenden Processen, die letzteren entweder den selteneren akuten eitrigen oder den häufigeren mit Oblite-

ration endigenden Formen der chronischen Epityphlitis.

3) Die Epityphlitis kann heilen. Doch sind wahrscheinlich die kothaltigen Wurmfortsätze, zumal diejenigen, welche härtere Massen (Scybala) enthalten, als früher entzündete Organe aufzufassen. Trotz der geringfügigen histologischen Veränderungen in diesen Organen leidet der Träger nicht selten an Schmerzen infolge zurückgebliebener peritonealer Verwachsungen.

4) Die progrediente chronische Epityphlitis führt zu leichteren Recidiven oder durch Hinzutreten einer Thrombophlebitis der Wurzelvenen mit nachfolgender sekundärer (von dem schleimhautentblössten Kanal ausgehender) Entzündung zu Durchlässigkeit, Nekrose und Perforation der Wandungen und so zu schweren Anfällen von Peritonitis in mehr als 50% der Fälle.

5) Durch die Infarcierung des Wurmfortsatzes infolge Thrombophlebitis der Wurzelvenen entstehen bei Ablauf der Perityphlitis die verschiedensten Formen der Obliteration, je nachdem das Organ zur Zeit der Thrombose leer oder kothaltig war oder einen echten Kotstein enthielt. Auch in den obliterierten Organen können sich sekundär um Koteinschlüsse herum echte Kotsteine bilden. Es kann in den obliterierten Organen Eiter zurückbleiben und ein mehr chronischer Entzündungsprocess fortbestehen: d. s. Zustände, die zu Recidiven Anlass geben. Auch diese Entzündungen können, wenn eine Rückbildung der peritonealen Adhäsionen eintritt, symptomlos verlaufen. Das obliterierte Organ kann andererseits auch vollständig frei von Entzündung werden, während Verwachsungen und juxtaappendikuläre Abscesse, von denen Recidive ausgehen können, zurückbleiben.

6) Auch die typischen Ribbert'schen Obliterationen an der Spitze sind, wie die bei ihnen gefundenen organischen Verschlüsse der letzten Wurzelvene beweisen, als Folgezustände einer Thrombophlebitis und damit als Folge einer chronischen Epityphlitis aufzufassen.

7) Der Peritonealüberzug des Wurmfortsatzes hat die gleich grosse Widerstandsfähigkeit, wie der anderer Darmabschnitte. Die Häufigkeit der vom Wurmfortsatz ausgehenden Fälle von Peritonitis resultiert aus der frühzeitigen Beteiligung der subserösen Lymphräume an der Entzündung und besonders aus der anatomisch sicher festgestellten Cirkulationsstörung bei eintretender Thrombophlebitis.

Experimentelles über Wurmfortsatzerkrankung.

Die Ueberzeugung von einem ursächlichen Zusammenhang gewisser Formen der Epityphlitis mit Blutstauungen musste in mir den Wunsch

rege machen, ähnliche Zustände bei dem tierischen Wurmfortsatz herbeizuführen, zumal ich mich schon länger mit experimentellen Untersuchungen befasst hatte, die an künstlich gebildeten Wurmfortsätzen den Einfluss der Cirkulation auf subseröse Bakteriendepots beweisen sollten. Es lässt sich in der That zeigen, dass Blutstauungen auch beim Kaninchenwurmfortsatz den Darmbakterien ein Hindurchtreten erleichtern und zu Peritonitis führen. Meine Untersuchungen erhalten, wie ich in letzter Stunde noch sehe, eine kräftige Stütze an den Untersuchungen Ch. de Klecki's[1]), dessen Arbeit ich erst vor kurzem im Original angesehen habe.

Die Versuche, künstlich an Tieren eine Epityphlitis hervorzurufen, gehen auf Roux zurück, der einen Blindsack aus dem Dickdarm des Schweins bildete und an diesem experimentierte. Diese etwas primitiven Versuche gestalteten sich vielseitiger, als man in dem Wurmfortsatz des Kaninchens ein Organ kennen lernte, das wenigstens histologisch dem menschlichen Wurmfortsatz ähnlich ist. Indes muss gleich von vornherein darauf hingewiesen werden, dass auch grosse Unterschiede bestehen, welche einen Vergleich erschweren. Erstens besteht beim Wurmfortsatz des Kaninchens, dem follikelreichen Endstück des Coecum, ein Missverhältnis zwischen der dicken Mucosa und der dünnen Muscularis, die ja beim Menschen recht kräftig entwickelt ist. Zweitens aber bestehen noch grössere Unterschiede in der Blutversorgung. Der Kaninchenwurmfortsatz erhält nicht nur aus einer an ihm entlang laufenden Arterie sein Blut, sondern empfängt noch aus einer benachbarten Dünndarmschlinge und einem basal gelegenen Coecalabschnitt ca. 8—12, an Zahl wechselnde, parallel laufende Gefässstämmchen. Diese laufen in einem dünnen Mesenterium, das jedoch genügend stark ist, um den 10 cm langen Wurmfortsatz sehr sicher an der ebenfalls relativ fixierten Dünndarmschlinge zu befestigen. Dadurch sind Abknickungen des Organes viel weniger leicht möglich als bei dem menschlichen Wurmfortsatz.

Es ist sehr wohl möglich, dass auf die gute Blutcirkulation (Mühsam)[2]) und auf diese gesicherte Lage das Ausbleiben einer spontanen Erkrankung des Darmabschnittes beim Kaninchen zurückzuführen ist. Jedenfalls dürften aber auch diese Punkte bei dem Ausgang der Experimente von einer gewissen Bedeutung sein.

Die Experimente verfolgten nun ganz verschiedene Ziele.

Zuerst studierten Roger und Josué[3]) den Einfluss einer Verlegung des engen Kanals. Man ging von der Ansicht aus, die besonders nach den Resultaten dieser Forscher zu einer Theorie erhoben wurde, dass die

1) Ch. de Klecki, Pathogénie de l'appendicite. Annales de l'Institut Pasteur 1899. S. 480 f.

2) Mühsam, Ueber Appendicitis-Experimente. Deutsche Zeitschr. f. Chir. 1900. S. 147.

3) Roger und Josué, Recherches expérimentales sur l'appendicite. Revue de méd. 1896.

hinter einer Obliteration, einem Kotstein, einer Stenose oder auch nur einer angeschwollenen Schleimhaut verhaltenen Massen die Wand schädigen und durchlässig machen müssten. Die Einführung von Wachskugeln in das Rohr wurde jedoch von den Versuchstieren vertragen, die Kugel selbst durch die Peristaltik ausgestossen. Indes führte eine Verlegung des Kanals durch Ligatur des Wurmfortsatzes zu Entzündung der Wand und zu Peritonitis, gleichgültig, ob man Bakterien eingespritzt hatte oder nicht. Das war eine mächtige Stütze für Dieulafoy's Theorie „de la cavité close" oder Telamon's Theorie des „vase clos" und zwar war Dieulafoy[1]) der Ansicht, dass die Ursache für diese Durchlässigkeit zu suchen sei in der Steigerung der Virulenz der Bakterien „les miorobes normaux de l'appendice jusque là inoffensifs, pullullent et exaltent leur virulence", sagt v. Klecki über den Standpunkt Dieulafoy's, der sich übrigens auf die Untersuchungen von v. Klecki an strangulierten Darmschlingen stützt. Aber trotzdem auch durch Beaussenat[2]) die Versuche von Roger und Josué eine Bestätigung fanden, konnten Telamon und Dieulafoy doch der strengen Kritik ihrer Gegner nicht Stand halten. Die statistischen Zusammenstellungen von Renver's über die Häufigkeit der Kotsteine und die grösseren Erfahrungen in der pathologischen Anatomie des Wurmfortsatzes liessen erkennen, dass höchstens in 1/3 der Fälle eine cavité close angenommen werden konnte. Es bedurften daher die übrigen Fälle von Peritonitis einer Erklärung. Es fragte sich, welche Ursachen die Wand durchlässig machten.

Hier setzte nun, wie mir scheint, besonders durch die Untersuchungen van Cott's an den Wurmfortsätzen, die Fowler exstirpiert hatte, veranlasst, eine andere Versuchsanordnung ein. Schon Beaussenat fügte zu den Unterbindungen des Wurmfortsatzes Cirkulationsstörungen hinzu und fand, dass wenn er eines der Mesenterialstämmchen unterband, keine Störung, dagegen bei einer Unterbindung von 3 Stämmchen regelmässig eine Schädigung der Wand und ein Hineinwachsen von Bakterien statthatte. Das Resultat Beaussenat's ist bei der guten Cirkulation des Kaninchenwurmfortsatzes merkwürdig. Tripier und Pariot[3]) nehmen an, dass wahrscheinlich Roger und Josué und ich vermute auch Beaussenat, mit dem Wurmfortsatz gleichzeitig in die Ligatur die wandständigen Blutgefässe gefasst haben und dass dadurch Cirkulationsstörungen eingetreten sind. Die bakteriologischen Befunde von Roger und Josué stehen nämlich in einem auffallenden Gegensatz zu denen von v. Klecki's. Die ersten Autoren haben eine Abnahme,

1) Citiert nach de Klecki l. c.

2) Beaussenat, Revue de gyn. et de chir. abdom. 1897.

3) Tripier et Pariot, L'appendicite par infection générale. La Sem. médicale 1899. p. 73.

v. Klecki hat eine Zunahme der Virulenz der anwesenden Bakterien gefunden und trotzdem sind bei beiden Versuchsanordnungen im Gewebe Bakterien nachgewiesen worden. Mit Recht sagten daher Tripier und Pariot: das Wesentliche muss die Cirkulationsstörung sein.

Während nun aber Beaussenat und von deutschen Autoren Mühsam Ischämien machten, versuchte de Klecki absichtlich sowohl Anämien als Stauungshyperämien herzustellen. Er erreichte das in sehr ingenieuser Weise durch zwei Gummibänder, welche das Mesenterium zwischen sich fassten und durch Ligaturen beliebig fest zusammengedrückt werden konnten. So wurden in den 8—12 Gefässstämmchen verschiedene Grade der Cirkulationsstörung erzeugt. „Denn sehr oft machte de Klecki gleichzeitig eine Unterbindung de la grande veine marginale de l'appendice". Hierdurch musste natürlich eine erhebliche Stauung zu Stande kommen, wenn nur die Stammvene und nicht auch die Arterie mit unterbunden wurde. Da jedoch veine manchmal auch für Adern überhaupt von de Klecki gebraucht wird, so muss ich die Frage, ob er die Randvene allein oder zusammen mit der Arterie unterbunden hat, offen lassen. Eine Stauung wird jedoch auch im letzteren Falle eintreten. Denn die Venen des Mesoappendix werden durch die Gummibänder ebenfalls eher zusammengedrückt werden als die dünneren Arterien. Es konnte in der That durch eine solche Versuchsanordnung eine beliebige Störung, von vollständiger Anämie bis zur hochgradigsten Stauung hergestellt werden. Wenn eine mässige Stauung gewünscht wurde, durfte dieselbe im Beginn des Versuchs nur gering sein, denn es zeigte sich, dass die gewöhnlich eintretenden peritonealen Adhäsionen dieselbe vermehrten. v. Klecki fand nun in einem Teil der Fälle, wie bei seinen Versuchen am strangulierten Darm, eine Steigerung der Virulenz des Bact. coli.

In einem Falle von Stauung blieb die Steigerung der Virulenz aus, bei den ischämischen Organen trat sie niemals ein. Da jedoch trotzdem lebhafte Entzündungserscheinungen in der Wand periappendikuläre Processe regelmässig eintraten, kommt de Klecki zu dem Schluss, dass auch bei fehlender Virulenz das Bact. coli für die geschädigten Gewebe der Wand pathogen werde. Immerhin musste es auffallen, dass man diese nicht regelmässig in den Wandungen nachweisen konnte. Eklatant war nur der grosse Einfluss der Stauung auf die Entzündung, und obwohl de Klecki eigentlich nur die Stauung benutzen wollte, um die Virulenz der anaeroben Bakterien zu steigern, musste er schliesslich versuchen, dieses hervorstechende Moment mit den Beobachtungen am menschlichen Wurmfortsatz in Einklang zu bringen. Die Cirkulationsstörungen in der Wand des akut erkrankten menschlichen Wurmfortsatzes hält v. Klecki für sekundäre Erscheinungen, bedingt durch die Lage der Adhäsionen. Diese können dann eine neue Schädigung hervorrufen mit schwereren Erscheinungen. Ferner sieht er in Tor-

sionen, Fremdkörpern, Kotsteinen u. a. Zustände, die lokale Cirkulationsstörungen mit sekundärer Entzündung hervorrufen können. Es giebt, sagt er, eine ganze Reihe von Ursachen, welche die Giftigkeit des Bact. coli durch Störungen der Blutcirkulation in den Wandungen steigern können, und diese akuten Entzündungen spielen sich an Organen ab, die durch jahrelange Entzündungen (im Sinne von Kümmell und Sonnenburg) geschädigt sind.

In der That giebt v. Klecki damit eine Anschauung, die meines Erachtens der Wahrheit sehr nahe kommt. Er hat den Einfluss der Stauung als das wirksamste Mittel erkannt zur Schädigung und Durchlässigkeit der Darmwand. Ob das erst durch vorherige Steigerung der Virulenz der Darmbakterien geschieht, ist ja von mehr untergeordneter Bedeutung. Es stellten sich bei seinen Versuchen Exsudate und sogar umschriebene Abscesse ein. Immerhin sind die Versuche deshalb, weil offenbar stärkere Läsionen der Serosa bei der Operation stattgefunden haben und ein Fremdkörper mit in die Bauchhöhle gebracht wurde, nicht ganz einwandsfrei und deshalb dürfte eine von mir gemachte Beobachtung doch von Interesse sein. Ich versuchte an Wurmfortsätzen, dessen seitliche Gefässstämmchen alle doppelt unterbunden und abgetrennt worden waren, ebenfalls Blutstauungen zu erzeugen.

Das Resultat der vorbereitenden ca. 3—4 Wochen jeweils zurückliegenden Operation muss ich an dieser Stelle nochmals hervorheben, da Mühsam betont, die wandständige Arterie reiche für die Ernährung des Organs nicht aus. Bei meinen zahlreichen Operationen, die ich zum Teil von meinen Schülern ausführen liess, blieb das Organ trotz länger dauernder Operation doch frei von Verwachsungen. Bei der Operation wurde selbstverständlich strengste Reinlichkeit beobachtet, ausserdem aber die Serosa stets durch warme Kochsalzlösung feucht erhalten. Die einfache Operation gelingt so regelmässig, dass mir nicht verständlich ist, wodurch Mühsam Nekrosen der Spitze bekommen hat. Sollte vielleicht auch hier durch die Verlagerungen des isolierten Organes eine Stauung herbeigeführt worden sein?

In diesem Wurmfortsatz, der jetzt auch in Bezug auf seine Cirkulation dem menschlichen ähnlicher geworden ist, versuchte ich die Vene isoliert zu unterbinden. Leider misslang das anfänglich vollständig. Die beiden Gefässe laufen so dicht nebeneinander, dass unabsichtlich ein Gefäss verletzt wird, und dann bleibt nichts übrig, als die Arterie mit zu unterbinden. Jeder solcher Fall ist natürlich unbrauchbar. Immerhin ist es interessant, dass sich anfänglich das Endstück durch Vermittlung seiner Capillaren wieder erholt, die Gangrän aber bleibt nicht aus. Nur in einem Falle ist es mir gelungen, eine Stelle zu finden, wo Arterie und Vene 1 mm breit auseinander lagen. Hier glückte die Unterbindung der Vene. Im Moment der Unterbindung trat eine kurz dauernde Kontraktion des Darmes auf (Nervenwirkung oder Kohlensäurereiz?), dann schwoll

das Endstück stark an, wurde blaurot und das Netzwerk der subserösen Gefässe zeichnete sich deutlich ab. Auch kleinste, subseröse Blutungen traten auf. So wurde der vollständig frei bewegliche Wurmfortsatz in die Bauchhöhle versenkt.

Das Tier blieb am Leben. Am 10. Tage wurde es getötet. Es fand sich die Spitze des Wurmfortsatzes eingebettet in ein Packet Dünndarmschlingen. Da es nicht möglich schien, ihn auszulösen, wurde das ganze Präparat gehärtet und dann die Spitze auf Schnitten verfolgt. Während nun die Basis vollständig frei und ohne Verwachsungen zu dem Dünndarmpacket hinzog, war der dem gestauten Gebiet entsprechende Abschnitt auf 1 cm mit in die Verwachsungen aufgenommen worden. Er war durchgängig. Die Schleimhaut der Spitze war in eine schmierige, braunrote Masse verwandelt. Die Wandung war etwa 3 mm dick, grauweiss und grenzte sich gegen die Exsudatmassen durch eine etwas dunklere Linie ab. Offenbar war in diesem Falle die Wandung nekrotisch geworden, wenn auch ihre Gestalt noch erhalten war. Nach den Beobachtungen v. Klecki's genügen jedoch offenbar schon geringere Grade der Stauung zur Entstehung der Peritonitis. Wir müssen bedenken, dass wir hier den Hauptstamm unterbunden haben, während beim menschlichen Wurmfortsatz die Seitenstämmchen in der Nähe der Spitze und in der Mitte gewöhnlich allein bevorzugt werden. Wichtig aber erscheint mir gerade das Verhalten der Basis im Experiment; das basale Stück war vollständig frei von Entzündung.

Eine dritte Gruppe von Versuchen bedarf noch der Erwähnung, das sind diejenigen, die eine Erkrankung des Wurmfortsatzes vom Darm oder vom Körperkreislauf her auftraten. Beides ist zuerst von Beaussenat ausgeführt worden. Von Adrian[1]) erhalten wir eine Uebersicht über die späteren Beobachtungen und Experimente und einen experimentellen Beitrag. Adrian glaubte, feststellen zu können, dass bei intravenösen Injektionen schon frühzeitig am Wurmfortsatz Veränderungen auftreten, und zwar früher als an anderen Geweben und betonte, dass vielleicht häufiger, als bisher angenommen wird, auch beim Menschen dieser Infektionsmodus stattfindet. Er befindet sich hierin im Einverständnis mit einer grösseren Zahl, zumal französischer Autoren[2]). Die Häufigkeit der Perityphlitis im Anschluss an akute Erkrankungen irgend welcher Art scheint ihm Recht zu geben. Ein Zusammenhang ist nicht zu leugnen. Indes besteht noch ausser dem Blutweg für die meisten Erkrankungen der Weg durch den Darm zur Vermittlung der Infektion. Ausserdem aber brauchen wir, wenn meine oben ausgeführte und begründete Ansicht sich als richtig erweist, bei der Entstehung einer Perityphlitis noch nicht an

1) Adrian, Die Appendicitis als Folge einer Allgemeinerkrankung. Grenzgebiete f. Med. und Chir. Bd. VII. S. 407 f.

2) Insbes. von Tripier und Pariot l. c.

eine metastatische Entzündung in dem Wurmfortsatz zu denken, sondern es genügt die Schwächung des Körpers, die Herabsetzung der Cirkulation im allgemeinen zusammen mit der Anwesenheit von Stoffen im Blut, die es gerinnungsfähiger machen, um in dem schon lange chronisch entzündeten Organ eine Thrombose zu bewirken. Es entstehen ja auch an anderen Stellen nach Influenza u. a. Thrombosen. Wie viel mehr hier, in einem bereits kranken Gewebe!

Ueberblicken wir die Reihe der Versuche, die eine Epityphlitis herstellen sollten, dann darf man Mühsam im allgemeinen Recht geben, wenn er sagt: Für das Verständnis beim Menschen tragen unsere experimentellen Untersuchungen am Kaninchen-Wurmfortsatz wenig bei. Indes sind die Versuche doch im Stande, unsere Anschauungen über die Bedeutung der Blutcirkulation in der Darmwand zu erweitern. Allerdings wird es wohl niemals möglich sein, den chronischen Entzündungsprocess im tierischen Wurmfortsatz nachzuahmen. Merkwürdig genug, dass Beaussenat zeigen konnte, dass der Katarrh im Wurmfortsatz, der durch einen allgemeinen Katarrh hervorgerufen worden war, noch lange fortbestand, nachdem dieser gehoben war. Das scheint doch die Neigung des (engen) Kanals zu chronischen Entzündungen zu beweisen. Hier giebt es noch genug Probleme. Und ebenso dürfen wir trotz Adrian's Skepsis in Satz 3 noch Einiges von lokalen Eingriffen erhoffen zur Feststellung der Frage der Durchlässigkeit der Wand und ihrer einzelnen Schichten. Wenn das gelingen sollte, dann würde schon vollständig der Zweck der experimentellen Untersuchungen erreicht sein. Die Absicht, an dem tierischen Wurmfortsatz etwa solche obliterierenden Processe experimentell herzustellen, hat wohl keiner der bisherigen Untersucher gehabt. Dazu ist das Organ, wie oben ausgeführt, zu verschieden von dem menschlichen Wurmfortsatz.

Krankengeschichten.

Gruppe I. Im anfallsfreien Stadium ausgeführte Operationen.

Ia. enthält Fälle von chronischer Epityphlitis ohne, Ib. solche mit latentem, perityphlitischem Abscess.

Bei Operationen im Intervall erwarten wir, am Bauchfell Folgezustände der vorausgegangenen Perityphlitis zu finden. Es wurde deshalb bei den Auszügen aus den Krankengeschichten besonders auf die Zeitangabe zwischen Anfall und autoptischen Befund Wert gelegt, und der Zustand des Bauchfells, die Lage des Coecum und die des Wurmfortsatzes zum Coecum und zum parietalen Bauchfellblatt berücksichtigt. Ferner wurde der Zustand des entfernten Wurmfortsatzes pathologisch-anatomisch festgestellt, wobei in zweifelhaften Fällen der makroskopische Befund durch mikroskopische Untersuchung ergänzt wurde. Wenn bei stenosierten Wurmfortsätzen, die nach der

Entfernung aufgeschnitten worden waren, die mikroskopische Untersuchung einen cirkulären Schleimhautdefekt ergab, so wurden diese Fälle doch trotz der Wahrscheinlichkeit einer ursprünglich vorhandenen Obliteration den einfach stenosierten Organen zugerechnet.

In Bezug auf die Ausführung der Operation ist zu bemerken, dass in allen Fällen, wo das nicht besonders erwähnt wird, ein Pararectalschnitt bevorzugt wurde. Es wurde der Obligus externus längs durchschnitten, dann die Rectusscheide eröffnet, der Rectus medial verzogen und dann die hintere Wand der Rectusscheide durchtrennt. Durch möglichst kleinen Schnitt im Peritoneum wurden die Teile freigelegt, das Coecum entweder vorgezogen oder, wenn es stärker verwachsen war, unter Beckenhochlagerung in situ freigelegt. Besonderer Wert wurde auf die Bedeckung der im Bauchraum geschaffenen Wunde mit gesundem Peritoneum gelegt. Wenn eine grössere Wundfläche gesetzt und eine Bedeckung nicht möglich war, wurde eine Lücke in der Bauchwunde gelassen und ein Streifen eingelegt. Die Wunde wurde in einzelnen Schichten mit Catgut sorgfältig wieder geschlossen und hat so versorgt auch stärkeren Anstrengungen (Reiten) Stand gehalten. Im Fall der Tamponade entstanden nachgiebige Stellen in der Narbe.

Der Wurmfortsatz wurde ganz verschieden versorgt. Er wurde abgebunden, in anderen Fällen mit dem Enterotryptor abgequetscht, oder eine Manchette gebildet oder mit dem Pagrelin durchtrennt. Jeweils wurde der Stumpf in die Coecalwand durch Lembert'sche Nähte versenkt. Der Verlauf war in allen Fällen der gleiche. Es ist in keinem Fall zu nachfolgender Entzündung gekommen.

Ia.

1899.

1. Julius O., 30 J. Erkrankte 1893 an umschriebener Peritonitis im r. Hypogastrium, seitdem ca. 20 leichte Anfälle, dauernd Schmerzen daselbst und Obstipation. — Op. am 7. VI. 99. Pararectalschnitt. Coecum fest an die Bauchwand herangezogen. Darüber zieht zum Wf. ein Netzstrang hinweg. Der Wf. ist nach aussen und oben zurückgeschlagen und in Verwachsungen eingebettet. Wf. ist durchgängig, hat defekte Schleimhaut, interstitielle Entzündung der Wand und des Mesenteriolum (s. Fig. 2). — Heilung.

2. Josef M., 30 J. Hatte Januar 1899 Perityphlitis, ein Recidiv im März und Juni 1899, seitdem Schmerzen in der Blinddarmgegend. Palpabler Strang. 13. XI. aufgen. — Op. am 18. XI. Wf. in feste Adhäsionen eingebettet, in der Fossa iliaca am Peritoneum parietale befestigt. Im Wf. erbsengrosser Kotstein. — Heilung. — Wf. fehlt.

1900.

3. Hans Sch., 21 J. Nach mehreren perityphlitischen Anfällen be-

stehen Schmerzen in der Blinddarmgegend und unregelmässiger Stuhlgang. Bei leichter psychischer Störung durch Angst vor einem Rückfall stark alteriert. — Op. am 26. IV. 00. Adhäsionen in der Umgebung des Coecum und Ileum. Wf. stark verkürzt zwischen Coecum und Ileum hineingezogen und auch an der Fossa iliaca fixiert. Hypertrophische, stark gewulstete Schleimhaut. — Heilung. — Wf. fehlt.

4. Richard M., 17 J. 3 Anfälle vorausgegangen, seitdem blass, leidet an Verstopfung. Resistenz in der Coecalgegend. 28. IV. aufgen. — Op. am 17. V. Coecum tief liegend nach der Linea innominata durch den mit ihm verwachsenen, abgeknickten Wf. hingezogen und nach innen gedreht. Wf. sehr lang, durchgängig. — Heilung. — Wf. fehlt.

5. August M., 44 J. Schwere, fieberhafte Anfälle von Perityphlitis vorausgegangen. Letzter Anfall Februar 1900. Danach dauernd Schmerzen und geringe Druckempfindlichkeit und kein palpabler Befund. 21. V. aufgen. Kein Fieber. — Op. am 26. V. Wf. zeigt an der Spitze eine Perforation, die nur durch lockere, leicht zu lösende Verwachsungen gegen die freie Bauchhöhle abgeschlossen ist. Lage der Spitze an der seitlichen Beckenwand. In der Umgebung des Coecum leichte Verwachsungen. — Heilung. — Wf. verloren gegangen.

6. Gustav H., 26 J. Hatte vor 2 Jahren einen leichten Anfall von Perityphlitis, vor einigen Wochen einen leichten, mit Darmverlegung einhergehenden Anfall, fieberloser Verlauf, aber starke Auftreibung des Leibes, Retention von Stuhl und Flatus (beh. von Herrn Prof. Bäumler). Seit Jahren Schmerzen in der Blinddarmgegend. — Op. am 20. VIII. 00. Der verkürzte Wf. ist zwischen Coecum und Ileum hineingezogen, von hier ziehen Verwachsungen zum Netz und Perit. parietale der Fossa iliaca. — Heilung. — Wf. zeigt schon äusserlich zwei Einschnürungen. In der Spitze Ribbert'sche Obliteration, in der Mitte 2. Obliteration. Der Hohlraum hat abgeglättete Schleimhaut und enthält einen Kotstein.

7. Adolf B., 18 J. Perityphlitis XII. 98, dann gesund bis 14. VIII. 1900. Jetzt neuer Anfall, hier beobachtet. Nach Resorption des Exsudates Op. am 10. X. Schrägschnitt. Nach Lösung zarter Adhäsionen wird das Coecum herausgezogen und das centrale Ende des Wf. leicht gefunden. Der Wf. schlägt sich nach aussen oben um und befestigt sich an der parietalen Wand. Ueber das Coecum zieht zu seiner Spitze ein Netzstrang. Wegen grösserer Wundfläche Tamponade. Wf. verkürzt (ca. 7 cm), verdickt, durchgängig. — Heilung. — Wf. fehlt.

1901.

8. Johann Sch., 25 J. Wurde am 12. IX. 00 wegen Perityphlitis hier behandelt. Senkung des Eiters bis ins Scrotum. Incision, Heilung der Wunde. Es bleibt eine Resistenz in der Ileocoecalgegend bestehen, die auch am 25. I. noch zu fühlen ist. — Op. am 4. II. 01. Wf. ist

U förmig gekrümmt und mit dem Coecum fest verwachsen. Von da gehen Stränge zur Fossa iliaca. — Heilung. — In der Mitte des 8 cm langen Wf. eine 1 cm lange Stenose (aufgeschnitten), Schleimhaut peripher ulceriert und pigmentiert, central gefältelt und stark gewulstet.

9. Maria W., 20 J. 25. V. aufgen. Diagnose: Epityphlitis. — Op. am 29. V. Amput. proc. vermif. Wf. ist lang, durchgängig. Kanal unregelmässig kothaltig. Vom Wf. gehen bindegewebige Stränge ab. Spitze Ribbert'sche Obliteration. — 23. VI. geheilt entlassen.

10. Margarethe M., 21 J. Hat 2 nur sehr leichte Anfälle gehabt und öfter Cardialgien, die regelmässig auch einem epileptischen Anfall vorausgingen. Schmerzpunkt im r. Hypogastrium. Epityphlitis? 28. V. 01 aufgen. — 29. V. 01 Lap. und Amput. des Wf. Der Wf. ist 12 cm lang, zeigt keine Verwachsungen. Im peripheren Abschnitt relative Stenose. Organ ist kothaltig. — Heilung; in Bezug auf Cardialgien Besserung.

11. Oswald Sch., 39 J. Hat einen perityphlitischen Anfall am 11. II. und 23. IV. 01 mit Fieber, Erbrechen und bei dem 2. Anfall auch Durchfall gehabt. Es bleiben Verstopfung und dauernde Schmerzen in der Fossa iliaca bestehen. 30. V. 01 aufgen. — Op. 1. VI. 01. Pararectalschnitt. Der Wf. ist S förmig in ganzer Ausdehnung mit dem Coecum verwachsen. Das Mesenteriolum ist verkürzt, nicht verwachsen, bildet eine Brücke. Coecum durch Stränge mit der Fossa iliaca verbunden. — Heilung. — Wf. kothaltig. Stenose im mittleren Drittel (aufgeschnitten).

12. Paul L., 22 J. Mehrere perityphlitische Anfälle vorausgegangen. Auch im Intervall Schmerzen. 20. VI. aufgen. — Op. am 22. VI. Pararectalschnitt. Der Wf. ist zwischen Ileum und Coecum hineingezogen. Adhäsionen mit der Fossa iliaca. Im Mesenterium verkalkte Drüsen zu fühlen. — Heilung. — Wf. zeigt typ. Ribbert'sche Obliteration der Spitze und eine Stenose in der Mitte. (Wf. aufgeschnitten, Spitze mikroskopiert.)

13. Robert B., 19 J. Pat. hat seit mehreren Monaten leichte Temperaturerhöhungen bis 37,8 und stets einen umschriebenen Druckschmerz. Kein palpabler Befund, vom 18. VI. ab beobachtet. — 22. VI. 01 Amp. des Proc. vermif. Wf. ist mit dem Coecum verwachsen. Stränge ziehen zur parietalen Wand. — Heilung. — August 1902 Ascites. (Tub. Peritonitis?). Langer Wf. mit verdickter Wand, 1 cm von der Spitze beginnende, 3 cm lange, sehr enge Stenose (Obliteration?). Im peripheren Abschnitt dicke, glatte Schleimhaut, im centralen gefältelt.

14. T. Tr., 42 J. Mehrere Anfälle von Perityphlitis vorausgegangen, ist seit 7—8 Jahren nicht mehr frei von Schmerzen in der Ileocoecalgegend. 26. VI. 01 aufgen. — 26. VI. Lap., Amput. proc. vermif. Gut beweglicher, ca. 12 cm langer, stark verdickter Wf. an einer Stelle mit Netz verwachsen. Mesenterium des Wf. frei beweglich. — Heilung. —

Wf. ist durchgängig, hat starke hyperplastische Schleimhaut, verdickte Wandungen, unregelmässige, subseröse Gefässanordnung, bindegewebige abgeglättete Narben auf seinem Peritonealüberzug und enthält zum Teil eingedickten Kot. In der Spitze des Wf. hinter der Verwachsungsstelle mit dem Netz Eiter.

15. Johannes Sch., 19 J. Ein Anfall vorausgegangen und seitdem Schmerzen. 25. VI. aufgen. — Op. 25. VI. 01. Geringe Verwachsungen zwischen Coecum und parietaler Wand. — Heilung. — Wf. dem Coecum aufliegend, zeigt 1½ cm von der Spitze entfernt eine Obliteration. Im peripheren Abschnitt abgeglättete Schleimhaut, im centralen gefältelte Schleimmuskelschichte, auch an der stenosierten Partie gut entwickelt.

16. Georg Spr., 36 J. Der sehr kräftige Pat. ist durch 4 Anfälle stark abgemagert. Letzter Anfall vor 2 Monaten mit krampfhaften Schmerzen von rechts nach links ziehend, Fieber, Erbrechen und im Beginn Durchfälle. Zwischen 3. und 4. Anfall Abgang von Blut und Eiter. 5. VII. 01 aufgen. Man fühlt einen harten, noch empfindlichen Strang in der Ileocoecalgegend. — Op. 9. VII. 01. Amput. proc. vermif. Wf. ist fest mit dem Coecum verwachsen und ist U förmig verkrümmt. An der Umbiegungsstelle fest durch Muskelnarbe mit dem Coecum verwachsen. Hierhin zieht ein Netzstrang. Mesenteriolum ist in der Verwachsung aufgegangen. — Heilung. — Der Wf. ist an der vernarbten Partie durchgängig. Die Spitze ist umgeklappt und mit dem Wf. selbst verwachsen. Hier eine Obliteration. In dem ganzen übrigen Teil Schleimhaut erhalten.

17. Kilian D., 36 J. 6. VII. aufgen. 1. Anfall März 1899 leicht, aber mit Fieber einhergehend, ohne Exsudat. 2. Anfall Mai 1899 setzt mit Schüttelfrost ein, allgemeiner Bauchfellreizung, Meteorismus, erst allmähliche Lokalisation in der Fossa iliaca. Zwei Jahre Ruhe, dann leichter 3. Anfall und im Mai 1901 4. Anfall. Seitdem dauernde Schmerzen und Obstipation. — Op. am 8. VII. 01. Wf. stark geschrumpft in feste Adhäsionen zwischen Ileum und Coecum eingebettet. Mesenteriolum auch geschrumpft und stark verdickt. Darunter noch Granulationsgewebe, Reste der letzten Entzündung. Deshalb Drainagestreifen auf die Wundfläche. Amputation des Wf. und Versenkung ins Coecum. — Partielle Naht. — Heilung. — August 1902 Wohlbefinden, leichte Diastase der Narbe an umschriebener Stelle. — Wf. (aufgeschnitten) 5 cm lang, 1½ cm von der Spitze eine Stenose, peripher abgeglättete Schleimhaut, central gefältelte Schleimhaut, Organ enthält Kot.

18. Bertha Fr., 16 J. Nach Perityphlitis zurückgebliebene Schmerzen. 16. VII. 01 aufgen. — 17. VII. Entfernung des hakenförmig umgebogenen, fest mit dem Coecum verwachsenen Wf., dessen Spitze 1 cm frei vom Coecum absteht. Narbe im Mesenteriolum. — Heilung. — Wf. zeigt 1 cm von der Spitze eine schmale und in der Mitte eine 3 mm

lange Obliteration. In den Hohlräumen glatte Schleimhaut. Der mittleren Obliteration entspricht die Narbe im Mesenteriolum.

19. Ernst H., 23 J. Hat 4 Anfälle gehabt, den ersten im 6. Lebensjahre. Den schwersten, mit Fieber einhergehenden im 13. Lebensjahre. Nur leichte Schmerzen zurückgeblieben und Obstipation. 16. VII. aufgen. — 17. VII. Lap. Entfernung des in der Nähe der Spitze perforierten Wf., der hier mit dem Netz fest verwachsen ist. Darin noch ein Abscess mit krümeligem Eiter. Abtragen des Netzstranges. Spitze frei endigend. Sonst Wf. mit Coecum und dem Perit. parietale der Fossa iliaca verwachsen. — Heilung. — August 1903 gesund. — Wf. zeigt 1 cm von der Spitze eine Obliteration. Bis dahin durchgängig, kothaltig.

20. Luise L., 10 J. (s. oben.) 12. XI. aufgen. Incision eines perityphlitischen Abscesses. — Op. 3. XII. Exstirpation des nach hinten oben und aussen zurückgeschlagenen Wf., der an seiner Spitze eine feine Perforationsöffnung zeigt durch Verwachsungen in der Umgebung gegen die freie Bauchhöhle abgeschlossen. — Heilung. — Wf. durchgängig.

21. Alfons L., 17 J. Frühjahr 1901 ausgesprochenes perityphlitisches Exsudat. 11. XI. neuer Anfall, 16. XI. grosses Exsudat, Aufnahme in die Klinik. Am 26. XI. ist nur ein wurstförmiger Strang in der Fossa iliaca zu fühlen. — Op. am 6. XII. Leichte Adhäsionen zwischen Dickdarm und Bauchwand. Wf. liegt umgeschlagen nach unten und seitlich auf dem Coecum. Mesenteriolum verkürzt, ebenfalls mit dem Coecum verwachsen. — Heilung. — Wf. ist $2^1/_2$ cm von der Spitze entfernt stark verdünnt. In der Spitze typ. Ribbert'sche Obliteration. Anschliessend eine totale Obliteration bis zur Mitte. Spitze in sehr fettreiches Gewebe eingebettet endete frei und ist etwas abgeschnürt.

22. Heinrich B., 24 J. Krankengeschichte fehlt. Op.-Journal: Epityphlitis. Peritonitis chronica. — Op. 27. XII. 01. Amput. proc. vermif. — 7. III. geheilt entlassen.

23. Frieda B., 23 J. Mehrere perityphlitische Anfälle mit geringem Fieber einhergehend, vorausgegangen. Dauernd Schmerzen und Obstipation zurückgeblieben. 17. X. 01 aufgen. — Op. 18. X. Es findet sich ein stark verkürzter Wf. (5 cm lang) mit ebenfalls geschrumpftem Mesenteriolum, nach aussen umgeschlagen und mit dem Coecum verwachsen. Coecum mit Wf. ist durch Verwachsungen fest ans kleine Becken herangezogen. — Heilung. — Der kurze, durchgängige Wf. enthält starkes Leukocyteninfiltrat. Die Wand und das Mesent. ähnlich wie Fall 1.

24. Anton K., 23 J. Hatte am 5. III. 01 einen schweren Anfall von Perityphlitis. (Allgemeine Bauchfellreizung, Schmerz, Erbrechen, Frost, Stuhl- und Windverhaltung.) Unter Opiumbehandlung und Kataplasmen Rückgang der Erscheinungen nach 14 Tagen. Seitdem Schmerzen örtlich und im Epigastrium. 14. I. 02 palpabler Strang. — Op. 17. I. 02.

Pararectaler Schnitt. Wf. auf das Coecum heraufgeschlagen. Netzstränge ziehen zur Spitze und befestigen sich auch am Perit. parietale. Amput. proc. vermif. — Heilung. — Wf. zeigt Stenose an der Basis, ist im übrigen durchgängig, leer, wird sofort aufgeschnitten. Mesenteriolum in Verwachsungen aufgegangen.

25. Bernhard K., 25 J. Hatte 6 Anfälle. Den ersten und schwersten 1892. Bis 1894 noch 4 leichtere Anfälle. In den Zwischenzeiten und seitdem besonders bei Diätfehlern örtliche Schmerzen. Vor kurzem steigerten sich diese bis zu einem „Anfall", aber ohne Fieber einhergehend. 16. I. 02. Resistenz in der Ileocoecalgegend. — Op. 17. I. Pararectalschnitt zeigt das Coecum bedeckt mit Netz, das zur parietalen Wand zieht und hier den hinter das Coecum quer verlaufenden Wf. abschliesst. Erst nach Lösung des Netzes und Ablösung des Coecum von der parietalen Wand kann der Wf. entfernt werden. — Heilung. — Wf. hat in der Mitte eine Obliteration von 1 cm Länge und eine Verengerung in der lang ausgezogenen Spitze. Schleimhaut des abgeschnürten Teils glatt, an der Basis gefältelt. Wf. ist 8 cm lang.

26. Anna D., 21 J. In der Klinik (vom 29. IV. 01 bis 24. VI. 01) wegen eitriger Perityphlitis operiert (s. unten). — Op. am 21. I. 02 ergiebt (überraschender Weise) nur sehr geringfügige Verwachsungen. Das Coecum ist von dem verkürzten Wf. an die Linea innom. herangezogen. Die Spitze des Wf. befestigt sich unterhalb derselben. Der verwachsene Wf. ist von glattem Peritoneum überzogen. — Heilung. — Einschnürung an der Spitze und entsprechende Obliteration. Schleimhautreste in der Spitze, Stenose in der Mitte. Wf. leer.

27. Hans V., 18 J. Mehrere von Fieber (Frost), Schmerz und Erbrechen begleitete Anfälle. Bei einer Exsudatbildung danach dauernd Schmerzen. 20. I. aufgen. — Op. am 22. I. Der ca. 12 cm lange, nach der Spitze zu erheblich verdickte Wf. ist 4 cm von der Spitze mit stark verdicktem Netz verwachsen und befestigt mit diesem zusammen am Peritoneum pariet. der Fossa iliaca, sonst Wf. mit dünnem Mesenteriolum frei beweglich. — In der Spitze Eiter. An der Stelle der Verwachsung mit dem Netz eine Narbe (Obliteration?). Wf. wurde aufgeschnitten, kothaltig.

28. Helene L., 22 J. Erkrankte im 14. Lebensjahr an schwerer Blinddarmentzündung. Operation wegen zu grosser Schwäche abgelehnt. Seitdem noch 3 leichtere Anfälle und seit Sept. 1901 dauernd Schmerzen in der Ileocoecalgegend. 28. I. 02 palpabler Strang daselbst. — Op. 28. I. 02. Proc. vermif. ist mit seinem Mesenteriolum frei beweglich. Auf ihm bindegewebige Auflagerungen. Mittelstück verdickt, Spitze abgesetzt. Vom Coecum ziehen einige Adhäsionen zur Fossa iliaca. — Heilung. — Der in toto gehärtete Wf. zeigt an der Stelle der Auftreibung einen Kotstein, braunrote Rinde mit gelbem, kotigen Centrum. Bis

hierhin Wf. durchgängig mit weichen Kotmassen gefüllt, peripher davon teilweise obliteriert. Typ. Ribbert'sche Obliteration der Spitze.

29. Markus H., 22 J. Juli 1901 mittelschwerer Anfall von Pelveoperitonitis, der allmählich einsetzte und nur sehr langsam in Genesung überging. Störung mit Stuhlgang und Wasserlassen. Es bleiben Krankheitsgefühl, Blässe und Schmerzen zurück. — Op. am 15. II. 02. Pararectalschnitt. Das Coecum ist in das Becken hineingezogen. Das centrale Ende des Wf. wird leicht gefunden und verfolgt bis zum Rectum, woselbst der sehr lange Wf. adhäriert mit der Spitze in sehr feste Verwachsungen eingebettet. Mesenteriolum verloren gegangen. Neben dem Wf. verlaufen bindegewebige Stränge und eine kräftige Arterie bis zur Spitze. — Heilung. — Wf. ist durchgängig, kothaltig, Spitze obliteriert. Ribbert'sche Obliteration noch entzündlich infiltriert enthält dunkles Pigment.

30. Wilhelm H., 23 J. Hat 3 Anfälle durchgemacht, den ersten vor 9 Jahren (April 1893), der sehr heftig war und mit allgemeiner Bauchfellreizung einherging. Zurückgeblieben ist nur ein unangenehmes Hitzegefühl im r. Hypogastrium und Stiche bei stärkerer Ermüdung. Objektiv nichts. — Op. am 15. II. 02. Pararectalschnitt. Auf dem vorgezogenen Coecum liegt der wie ein Posthorn aufgerollte Wf. Seine Spitze steht frei in die Bauchhöhle rechtwinklig ab, sonst ist Coecum und Wf. von glattem, zum Teil narbig verändertem Peritoneum überzogen. In der Nähe auf dem Coecum eine glatte, strahlige Narbe mit radiärer Gefässverteilung. — Heilung. — Wf. hat eine Obliteration der Spitze und in der Mitte. Zwischen beiden eine kleine Höhle mit kleinem Kotstein.

31. Marie E., 23 J. Pat. hat in der Kindheit einen schweren Abdominaltyphus durchgemacht, in dessen Verlauf eine Bauchfellentzündung eintrat. Seitdem gesund bis 5. X. 01, wo ein peritonitisches Exsudat unter hohem Fieber, Meteorismus, Erbrechen sich ausbildete. Resorption desselben nach ca. 5 Wochen. Seitdem Schmerzen in der Ileocoecalgegend und im Epigastrium. Differentialdiagnose wegen gleichzeitigem Bestehen einer beweglichen Niere, eines vergrösserten schmerzhaften r. Leberlappens schwierig. Diagnose neigt sich mehr einer Cholecystitis zu (Beobachtung vom 4. IV. bis 10. IV.). — Op. am 10. IV. Pararectalschnitt in der Höhe des Nabels. Von der Gallenblase zieht ein fester Strang zu dem hinter dem Coecum zurückgeschlagenen, stark verkürzten und verdickten Wf., daselbst inserieren ebenfalls verdickte Netzstränge. Amputation des Wf. Naht des Peritoneum und des sehr langen, parallelen Schnittes mit Catgut. — Heilung mit Bauchbruch. — Wf. ist durchgängig, hat stark verdickte, entzündlich infiltrierte Wandungen.

32. Veronika K., 23 J. Nach 3 Anfällen von Perityphlitis zurückgebliebene Schmerzen und Verstopfung. Druckempfindliche Resistenz in

der Ileocoecalgegend. Letzter Anfall Februar 1902. — Op. 11. IV. 02. Wf. zwischen Ileum und Coecum hineingezogen; Spitze frei abstehend und verdickt. Verwachsungen des Coecum mit dem Perit. parietale und Netz. Amputation des kurzen, verdickten Wf., der durchgängig ist bis zur Spitze, hier ein hämorrhagisch eitriges Exsudat. Mesenteriolum in der Mitte verdickt. — Heilung.

33. Hermann E., 22 J. Hat 3 Anfälle durchgemacht, 3 leichte und einen schweren (Sommer 1901). Ein 4. Anfall, Januar 1902, ist Veranlassung zur Radikaloperation. Rechtseitige, bewegliche Niere. Druckempfindlichkeit in der Ileocoecalgegend. — Op. 14. IV. 02. Pararectalschnitt. Starke Verwachsungen um den Proc. vermif. Amputation desselben. — Heilung. — Wf. ist bis zur Mitte durchgängig und mit weissem Kot gefüllt. Hier Stenose (Obliteration?). Dann schmale, mit glatter Schleimhaut ausgekleidete Kotsteinhöhle. Obliteration der Spitze.

34. Gottlieb Oe., 21 J. Hat nach 3 Anfällen dauernd Schmerzen und Stuhlverstopfung. — Op. 2. V. 02. Wf. ist leicht aus dünnen Verwachsungen zu lösen und zu entfernen. Richtung nach dem Becken zu; ca. 10 cm lang, durchgängig und kothaltig bis zur Spitze, Kanal sehr unregelmässig, subseröse Gefässe stark erweitert. — Heilung.

35. Josef L., 16 J. Zwei Anfälle vorausgegangen (früher Gelenkrheumatismus). — Op. 5. V. 02. Wf. liegt S förmig gekrümmt auf dem Coecum auf, Spitze steht frei ab. — Heilung. — Wf. von der Mitte ab obliteriert.

36. Dora v. H., 37 J. Mehrere Anfälle von Perityphlitis. — Op. 21. V. 02. Der 12 cm lange Wf. ist leicht adhärent. Stenose im peripheren Drittel. Obliteration der Spitze. — Heilung.

37. Franz K., 35 J. Hat seit 3 Jahren wiederholt Schmerzen in der Ileocoecalgegend gehabt und vor 10 Wochen ein hier beobachtetes Exsudat. Jetzt Resistenz völlig verschwunden. — Op. 9. VI. 02. Der Wf. ist nach oben umgeschlagen, mit Coecum und parietaler Wand leicht verwachsen. Amputation. — Heilung. — Wf. verloren gegangen.

38. Hans E., 35 J. Hat wiederholt leichtere Fieberzustände mit Leibschmerzen und Magenkrämpfen gehabt. Auf Ileocoecalgegend lokalisierte Druckempfindlichkeit. — Op. 4. VII. 02. Der stark verdickte Wf. ist an einem kurzen dicken Mesenteriolum frei beweglich. Bindegewebige Auflagerungen und Gefässschlängelung. Kanal unregelmässig, 2 cm von der Spitze verengt. In der Spitze Eiter. — Heilung.

39. Josefine K., 19 J. Erkrankte am 8. VII. mit Fieber, Durchfall, Erbrechen und Leibschmerzen. 10. VII. Aufnahme in die Klinik. Objektiv und subjektiv nihil. — Op. am 18. VII. Der frei bewegliche aber im Ganzen etwas versteifte Wf. ist hyperämisch. — Heilung. —

Mikroskopisch fibrinöse Exsudate auf teilweise defekter Schleimhaut. Infiltration der Wand. Lymphangitis, also eigentlich eine in Heilung begriffene akute Epityphlitis.

40. Hermann R., 3½ J. Hat einen mittelschweren perityphlitischen Anfall gehabt. — Op. 27. VII. Geringe Verwachsungen. Der lange Wf. ist durch ein Pseudoligament, das vom Mesenteriolum zum Coecum zieht, abgeknickt. Dahinter im Wf. ein kugelrunder, geschichteter Kotstein. 1 cm von der Spitze entfernt eine Striktur. In der Spitze schleimig eitriger Inhalt. — Heilung.

41. Mathilde R., 24 J. Leidet seit 1897 an anfallsweise auftretenden Schmerzen in der Magengegend und häufigem Magendrücken. Zur Zeit der Anfälle auch Durchfall und Erbrechen. Ulcus ventriculi durch Ulcuskur ausgeschlossen. Beständigkeit der Druckempfindlichkeit in der Ileocoecalgegend. Steigerung der Schmerzen durch Peristaltik führt zur Diagnose: Chron. Epityphlitis. — Op. 1. VIII. Der Wf. ist in grosser Ausdehnung mit dem Coecum verwachsen und zieht mit seiner Spitze fest an das Peritoneum parietale der Fossa iliaca. — Heilung. — Der Wf. ist sehr lang, durchgängig kothaltig, hat mehrere Stenosen.

42. Otto M., 21 J. Hat 2 ausgesprochene Anfälle von Perityphlitis gehabt und bekommt jetzt von neuem Schmerzen. — Op. 1. VIII. Wf. liegt S förmig gekrümmt dem Coecum auf, die Spitze steht frei ab, sonst Wf. mit Mesenteriolum verwachsen. — Heilung. — Ueber die Hälfte des Wf. ist von der Spitze her obliteriert.

43. Luise S., 29 J. 2 Anfälle r. Perityphlitis durchgemacht, letzte vor 1½ Monaten. — Op. 22. IX. Sehr starke Verwachsungen um Coecum und Wf., der um dasselbe herum nach unten und hinten zieht. — Heilung. — Wf. verloren gegangen.

44. Ella M., 22 J. Vor 10 Jahren Perityphlitis mit starkem Meteorismus und Exsudat, jetzt Schmerzen in Nabel- und Ileocoecalgegend. Rechts bewegliche Niere. Nervosität. — Op. 23. X. Wf. zieht nach dem Becken zu und befestigt sich in der Gegend der Linea innominata durch eine feste Adhäsion, die zur Spitze zieht. Spitze keulenförmig. — Besserung der Schmerzen, aber keine vollständige Heilung. — Wf. an der Spitze 1 cm lange Obliteration. Bis dahin durchgängig, kothaltig.

45. Ferdinand M., 34 J. Hat einen schweren Anfall von Perityphlitis gehabt und leidet in der letzten Zeit, besonders beim Reiten, an heftigen Schmerzen, die ins Bein ausstrahlen. Objektiv kein sicherer Befund. Druckempfindlichkeit. — Op. 29. X. Das Coecum ist durch den kurzen dünnen Wf. fest in die Fossa iliaca hineingezogen, so dass es dadurch eine Drehung um eine quere Achse erfährt. Auch sonst zahlreiche Adhäsionen. — Heilung. — Wf. total obliteriert, nur an der Basis noch eine Andeutung eines Lumens.

46. Mathilde N., 18 J. Hat vor 1/2 Jahr einen sehr schweren Anfall von Perityphlitis gehabt. Ist jetzt schmerzfrei. — Op. 15. XI. Pararectalschnitt. Durch eine kleine Peritonealöffnung wird das nirgends verwachsene Coecum vorgezogen. Auf ihm liegt S-förmig gekrümmt mit frei abstehender verdickter Spitze der Wf. Mesenteriolum verkürzt, spannt sich stark an, spritzende Art. app. — Heilung. — Wf. s. Taf. XI, Fig. 7, ist in der Mitte obliteriert, hat ein Empyem in der Spitze.

47. Victoria D., 22 J. Hat im Mai 4 Wochen an Blinddarmentzündung gelegen. Früher Lungenspitzenkatarrh. 13. XI. 02 2. Anfall, seitdem immer von Zeit zu Zeit Fieber. Schmerzen in der Ileocoecalgegend bei Streckung des Beines. Tumor in der Tiefe der Fossa iliaca. 13. XII. aufgen. Retentio urinae, Fieber, Meteorismus. Rückgang der Erscheinungen. — Op. 19. XII. Coecum vorn frei. Ueber das Ileum zieht ein Netzstück in die Fossa iliaca, woselbst der verkürzte und verdickte Wf. in feste Adhäsionen eingebettet liegt. Das verdickte Mittelstück reisst ein und es entleert sich ein Kotstein. Amputation. — Heilung. — Wf. verloren gegangen.

48. Mathilde M., 45 J. Hat vor 4 Jahren einen schweren Anfall von Perityphlitis gehabt und leidet jetzt an Magenkrämpfen und Schmerzen im Rücken, welche mit Wahrscheinlichkeit auf Cholelithiasis zu beziehen sind. Ausgesprochene Druckempfindlichkeit auch in der Blinddarmgegend. — Op. 7. XII. Wf. ist sehr lang, an sehr fettreichem Mesenteriolum frei beweglich. Die Spitze ist kolbig aufgetrieben, abgesetzt und zeigt deutliche Ribbert'sche Obliteration. — Heilung. (Nach der Operation nochmals einen Anfall von Gallensteinkolik.)

1903.

49. Rosa K., 22 J. Hat einen schweren und einen leichteren Anfall von Perityphlitis durchgemacht und hat jetzt noch Schmerzen in der Ileocoecalgegend. — Op. 12. II. Das Coecum ist fest in die Fossa iliaca hineingezogen. Hier liegt mit der Spitze nach aussen gerichtet mit dickem Mesenteriolum der kurze, fingerdicke Wf. dem Coecum fest auf. Das Mittelstück ist von glattem Peritoneum überzogen. In der Kuppe Eiter. Die Basis ist dünn und zarter. An der verdickten Partie eine feste Obliteration. Basis trägt follikelreiche Schleimhaut, nach der Spitze zu follikelarme, glatte Schleimhaut. — Heilung.

50. Wilhelm B., 23 J. Hat 3 schwere, fieberhafte Anfälle, den letzten vor 6 Wochen gehabt. Jetzt noch Schmerzen. — Op. 23. I. 03. Das Coecum ist in die Fossa iliaca hineingezogen und mit dem nach hinten und aussen umgeschlagenen Wurmfortsatz fest verwachsen. Beim Ablösen spritzt dicht an der Spitze die Art. appendicularis. — Heilung. — Wf. ist durchgängig bis zu der obliterierten Spitze.

51. Andreas Schl., 19 J. Hat 3 leichte Anfälle gehabt, den letzten

im Dezember 1902. Seit dem ersten Anfall besteht Neigung zur Obstipation. Jetzt seit 6 Tagen verstopft. Ascites? Druckempfindlichkeit in der Blinddarmgegend. — Op. 29. I. Der Wf. ist um das Coecum nach aussen und oben herumgeschlagen, zeigt einzelne Verwachsungen. Gut ausgebildetes und zum Teil verwachsenes Mesenteriolum. — Heilung. Obstipation bleibt bestehen. — Wf. ist durchgängig, enthält etwas trockenen Kot.

52. Magdalena M., 22 J. Hat im April 1902 einen leichten, fieberhaften Anfall, später einen Schmerzanfall ohne Fieber durchgemacht. Beide Male Durchfall. Jetzt noch spontane Schmerzen und Druckschmerz. Dysurie. — Op. 14. III. 03. Das Coecum ist nach dem kleinen Becken und besonders nach dem vorderen Teil der Linea innominata hingezogen. Wf. liegt hinter den Verwachsungen und biegt, etwas abgeschnitten, nach aussen um. — Heilung. — Wf. lang, durchgängig, kothaltig, zeigt Gefässschlängelung.

53. Helene W., 45 J. Hat vor 12 Jahren eine schwere Bauchfellentzündung durchgemacht, von der es zweifelhaft war, ob es sich um Perityphlitis oder Perioophoritis handelte. Damals doppelseitige Kastration. Geringe Schmerzen in der Narbe. Jetzt 4 Wochen nach einer Influenza heftigste Schmerzen im r. Hypogastrium und im Rücken. Epityphlitis? — Op. 21. III. 03. Coecum mit dem parietalen Bauchfellblatt und dem Netz durch einzelne Stränge verbunden. Wf. ebenfalls an einzelnen Stellen adhärent, dabei mit dem Mesenteriolum frei beweglich. Darmschlingen mit der Narbe, dem Beckenbauchfell und unter sich vielfach verwachsen. — Heilung der Wunde. Schmerzen bleiben bestehen. — Wf. durchgängig. Ribbert'sche Obliteration der Spitze.

54. Friedrich B., 21 J. Oktober 1902 schwere Perityphlitis. Seitdem dauernd Schmerzen. — Op. 25. V. 03. Coecum vielfach verwachsen. Wf. gekrümmt dem Coecum aufliegend. Kurz, verdickt, durchgängig, zeigt nur sehr geringe entzündliche Veränderungen der Wand. — Heilung.

55. Franz v. Kn., 45 J. Hat 1 Jahr nach schwerer Influenza zwei Anfälle von Perityphlitis gehabt. Seit dem letzten Anfall vor $2^1/_2$ Monaten nochmals einen sehr heftigen Magenkrampf. Objektiv kein sicherer Befund. Leichte spontane, stärkere Druckschmerzen. — Op. 17. VI. Coecum mit dem Wf. frei ohne Verwachsungen. Zwischen Coecum und Mesenteriolum leichte Verwachsung. — Exitus am 27. VI. Wunde geheilt. Abdomen normal. Lungeninfarkt. Fortgesetzte Thrombose der Lungenarterie. — Wf. 12 cm lang. Mittelstück verdickt. Endstück kolbig aufgetrieben. In der Mitte Eiter und ein fibrinöser Pfropf. Mikroskopisch beginnende Obliteration. Thrombose der Wurzelvenen daselbst.

56. Isar H. T., (weibl.), 15 J. Von Zeit zu Zeit anfallsweise sich steigernde Schmerzen in der Ileocoecalgegend. — Op. 25. VI. Coecum

und Wf. frei von Verwachsungen. Wf. an gut entwickeltem Mesenteriolum zeigt auffallende Gefässschlängelung, bindegewebige Auflagerungen und ist kothaltig.

I b.

1. Otto F., 23 J. Anfang März 1899 Magen- und allgemeine Leibschmerzen, Erbrechen und Fieber, Exsudat in der Ileocoecalgegend, 3 wöchentliches Fieber. Dann Rückgang des Exsudates, nur von Zeit zu Zeit Schmerzen. Objektiv kein sicherer Befund. Leichte Druckempfindlichkeit in der Ileocoecalgegend. — Op. 20. V. 99. Der Wf. ist verkürzt, hakenförmig umgebogen und fest an die Beckenschaufel herangezogen. Seine Spitze liegt in einem Abscess mit eingedicktem Eiter. Zwischen den beiden Schenkeln des Hakens ebenfalls Exsudatmasse und hier ein Kotstein, der perforierten Wand des Wf. anliegend. Das Coecum selbst ist nicht verwachsen. Die übrige Bauchhöhle soweit zu übersehen ebenfalls frei von Verwachsungen. Amputation des Wf. Kauterisation der Abscesswand. Tamponade-Streifen, teilweise Naht. — Heilung. — Obliteration an der Basis und in der Spitze (Ribbert). In der Mitte ein Teil der Wand verloren gegangen.

2. Anna G., 22 J. Perityphlitis am 4. VI. 98 (Krankengeschichte Arch. f. klin. Med., 73. Bd., Bäumler S. 130/131). Später noch einige Attacken und Obstipation. Gasauftreibung im Coecum unter Schmerzen. Auch sonst häufig Schmerzen. — Op. 28. VII. 99. Ueber das Coecum zieht ein bleistiftdicker Strang nach dem parietalen Blatt oberhalb der Spina ossis ilei. Hier liegt in Exsudatmassen und festen Adhäsionen eingebettet die Spitze des nach aussen und oben herumgeschlagenen Proc. vermif. Gazestreifen auf die Stelle des Exsudates. Naht. — Heilung. — V. 02 völliges Wohlbefinden. — Wf. ist bis zu der kolbig aufgetriebenen Spitze durchgängig, diese narbig verändert (Ribbert'sche Obliteration).

3. Melanie G., 21 J. Sept. 1900 ein schwerer, später 2 leichtere Anfälle. Bei der Aufnahme fieberfrei. Wenig empfindliche Resistenz oberhalb und etwas nach aussen von der Spina. Hochgradige Abmagerung. — Op. 15. III. 01 ergiebt einen nach aussen und oben zurückgeschlagenen Wf., der in derbe Verwachsungen eingebettet ist. Der Wf. ist an der Spitze perforiert und mündet in einen mit dickem Eiter gefüllten, walnussgrossen Abscess. Zu dieser Stelle ziehen über das Colon stark verdickte Netzstränge hin. Tamponade. — Heilung mit Bauchbruch. — Wf. fehlt.

4. Johann Kr., 26 J. Ist am 4. III. 01 mit Schmerzen, aber angeblich ohne Fieber und ohne Erbrechen erkrankt. 4. III. 01. Gänseeigrosse, nicht verschiebliche Geschwulst zwischen Nabel und Spina, auffallend geringe Druckempfindlichkeit, normale Temperaturen. — Op.

22. III. 01. Coecum und letzte Ileumschlinge in der Fossa iliaca verwachsen. Zwischen beiden inseriert ein dicker Netzstrang. Bei Lösung dieser Gebilde wird ein walnussgrosser Abscess mit geruchlosem Eiter eröffnet. Darin ein bohnengrosser Kotstein. Die Entfernung des Wf. gelingt nur mit teilweiser Umkrämpelung seiner Serosa und Muscularis. Das Mittelstück ist verdickt. — Heilung. — Wf. fehlt.

5. Bertha Sp., 21 J. Hat im März 1901 kurz nach einander zwei Anfälle gehabt: Mässiges Fieber, aber hochgradige Schmerzen. Nach dem zweiten Anfall trat keine Erholung ein und Abmagerung. — Op. 11. V. 01. Coecum durch ausgedehnte, flächenhafte, aber stumpf zu lösende Adhäsionen mit dem Peritoneum pariet. der Fossa iliaca verbunden. Nach unten und aussen vom Coecum liegt ein haselnussgrosser Abscess gegen die freie Bauchhöhle noch durch einen verdickten Netzstrang mit abgeschlossen. Kauterisation der Abscesswand. Amputation des verkürzten, verdickten Wf. Tamponade, durchgreifende Silbernähte, welche am 7. Tag geknüpft werden. — Heilung. — Der kurze Wf. hat eine Stenose in der Mitte (aufgeschnitten) und eine Obliteration in der Spitze.

6. Karl R., 23 J. Pfingsten 1901 leichte, einige Wochen später sehr schwere Perityphlitis. Allmähliche Erholung. Dritter Anfall vor 3 Wochen giebt Anlass zur Operation. 24. XI. 01. Abgemagert, Krankheitsgefühl. Geringe Schmerzen in der Ileocoecalgegend. Strangförmige Resistenz daselbst. Obstipation. — Op. 28. XI. 01. Coecum vorn durch dünne, zarte, nach der Fossa iliaca zu durch festere Adhäsion mit der Bauchwand verwachsen. Um das Coecum legt sich nach aussen herum der sehr lange, fest verwachsene Wf. Bei seiner Auslösung wird ein wandständiger, dicken Eiter enthaltender Abscess eröffnet. Kauterisation. Tamponade. — Heilung. — Der amputierte Wf. hat eine Länge von 8 cm (gehärtet), ist bis zur Mitte durchgängig. Von hier ab mehrere Obliterationen mit Koteinschlüssen. In der Spitze Eiter.

7. Martha Kr., 10 J. Soll mit 4 Jahren den ersten und mit sechs Jahren den zweiten und vor $^3/_4$ Jahren den letzten Anfall gehabt haben. Jetzt Schmerzen und Allgemeinstörungen. Resistenz bei tiefer Palpation mit der Beckenschaufel. — Op. 25. I. 02. Das Netz ist in grosser Ausdehnung der Bauchwand und dem Coecum adhärent. Es lässt sich stumpf ablösen, führt aber mit einem Strang ins Becken. Hierhin zieht von dem fest verwachsenen Coecum ab in gerader Linie der Wf. ins kleine Becken und befestigt sich am Ovarium. Zwischen Beckenwand, Ovarium, Wf. und Netz ein haselnussgrosser Abscess. Das Ovarium, das wie zum Wf. zu gehören scheint, wird mit entfernt. — Heilung. — Wf. bis zu der perforierten Spitze durchgängig.

8. Theodor M., 11 J. In den letzten 3 Jahren 5 schwere Anfälle, darunter sehr schwere der letzte vor 4 Wochen. Kräftiger, blasser Knabe. Resistenz rechts oberhalb der Mitte des Poupart'schen Bandes

der Darmbeinschaufel fest aufsitzend, etwas empfindlich. Temp. 37,6 25. V. abends. — Op. 26. V. Ein dicker Netzstrang senkt sich zwischen Ileumschlinge und Coecum ein und befestigt sich an der Linea innominata. Hier liegt ein nussgrosser Abscess mit eingedicktem Eiter. Der Wf. schlägt sich nach innen und hinten um und befestigt sich mit seiner Mitte so an dem hier trichterförmig ausgezogenen Ileum, dass dasselbe bei der Lösung einreisst. Naht. Die Spitze des Wf. endet in der Nähe des Abscesses. Die Spitze ist vernarbt, unregelmässig gestaltet. Sonst Wf. durchgängig. — Heilung.

9. Karl K., 22 J. Leidet seit dem 12. Jahr an Magenschmerzen und Verstopfung, seit einigen Jahren an Schmerzen in der Ileocoecalgegend, die sich zu Anfällen steigern. 7. IV. Meteorismus. Handgrosse, relative Dämpfung über dem Poupart'schen Band. Temp. 38,2. Nach wiederholten Temperatursteigerungen bis 39,5 allmähliche Rückbildungen des Exsudats. 28. V. Kleinapfelgrosse Resistenz in der Fossa iliaca. — Op. 28. V. Schrägschnitt. Eröffnung der freien Bauchhöhle. Zur Fossa iliaca ziehen verdickte Netzstränge, mit Coecum fest verwachsen. Bei Lösung ein in der Fossa iliaca gelegener Abscess mit eingedicktem Eiter. Wf. nach aussen umgelegt hinter dem Coecum. Spitze endet in einen kleinen Granulationsabscess und ist perforiert. Wf. leer, nicht kothaltig. — Heilung.

10. Christian Z., 25 J. Frühjahr und im Sommer 1902 schwere Perityphlitis mit nachfolgender, rascher Erholung, aber von Zeit zu Zeit Schmerzen. In der Ileocoecalgegend schmerzhafte Stelle, sonst kein Befund. — Op. 8. XI. Coecum mit dem parietalen Blatt verwachsen. Wf. liegt dem Coecum fest auf, ist nach oben gerichtet mit dem Colon und parietalen Blatt verwachsen. An der Spitze noch frische entzündliche Veränderungen. Deshalb Tamponade, Drahtnähte für Sekundärnaht. Wf. total obliteriert. — Heilung.

11. Friedrich M., 56 J. Vor vielen Jahren Typhus, seitdem gesund bis zum 15. I. 03. Jetzt alle Zeichen einer Perityphlitis. Ohne nachweisbares Exsudat. Rückgang aller Erscheinungen, auch keine Druckempfindlichkeit in der Ileocoecalgegend mehr. — Op. 16. II. 03. Dünndarmschlingen am Coecum und Colon adhärent, letzteres mit Peritoneum parietale verwachsen. Wf. liegt in diesen Verwachsungen nach aussen und oben gerichtet. Die Spitze ist in einen Granulationsabscess eingebettet. Teilweise Naht. Tamponade-Streifen. — Heilung. — Wf. ist 6 cm lang. In der Nähe der Spitze Obliteration, bis hierhin durchgängig, kotfrei.

Umschriebene Fremdkörper-Perforationsperitonitis, welche eine gewöhnliche Perityphlitis vortäuschte.

12. Christian S., 28 J. Erkrankte im Frühjahr 1902 an einer um-

schriebenen Bauchfellentzündung im r. Hypogastrium, 6 Wochen bettlägerig. Später andauernd Schmerzen, die sich im Sept. zu einem Anfall steigerten. 6. X. Besteht noch eine druckempfindliche, wurstförmige Infiltration rechts oberhalb der Spina ant. sup. Kein Fieber. — Op. 8. X. 02. Verklebungen der Dünndarmschlingen und des Coecum mit dem parietalen Blatt. Bei Lösung derselben entleert sich ein mit stinkendem Eiter gefüllter, kleinapfelgrosser, wandständiger Abscess. Der Wf. liegt mit seinem basalen Drittel der Abscesswand an und ist hier von einer Nadelspitze durchsetzt. Der Kopf der 4 cm langen Stecknadel liegt im Inneren des Wf. Die Spitze des Wf. ist nach der Fossa iliaca zu gerichtet, biegt also am Abscess nach unten um. Tamponade. — Heilung.

Erklärung der Abbildungen
auf Taf. IX—XIII.

Taf. IX, Fig. 1. Vom Kaninchen gewonnenes Präparat. Künstlich, durch Abtrennung des Mesenterium gebildeter Wurmfortsatz, nur noch ernährt von der längs verlaufenden Art. appendicularis. In den (3 Wochen nach der ersten Operation) bis auf einen Strang freibeweglichen Darmabschnitt subseröse Injektion mit Pyocyaneusbouillonkultur. Dabei Infektion der Bauchhöhle. Diffuse, durch Nachweis von Bakterien festgestellte Verbreitung der Bacillen, geringe Exsudation, aber Meteorismus und Hyperämie der Darmschlingen (s. S. 549 und 550). Der vorher frei bewegliche Darmabschnitt zeigt 24 Stunden später (Exitus let.) zahlreiche Verklebungen und auf der Spitze fibrinöse Exsudationen.

Fig. 2. Querschnitt durch einen stark geschrumpften Wurmfortsatz, dem Fall 1 (Tab. Ia) zugehörig. Die Verdickung der Gefässwände und perivaskuläre Infiltration am Mesenteriolum ist besonders auffällig. Teilweise defekte Schleimhaut, an einzelnen Stellen Verlust der Schläuche, statt dessen einschichtiges Epithel.

Taf. X. Wurmfortsatz von Carl Fischer. Es wurde im Beginn eines perityphlitischen Anfalls operiert, 6 Anfälle waren vorausgegangen. Der neue Anfall war von zwei paraappendikulären Abscessen ausgegangen, die mit einer der beiden Höhlen durch einen Fistelgang im Bereich der mittleren Obliteration kommunicierten. In der Nähe der Fistel etwas stärkere Infiltration, sonst feste, entzündungsfreie Wandungen.

Fig. 3 zeigt das ganze Organ in natürlicher Grösse mit einem dattelkerngrossen und einem kirschkerngrossen Kotstein.

Die Buchten werden durch weichere kotähnliche Massen ausgefüllt.

Fig. 4 entspricht einem vergrösserten Längsschnitt. Die Hohlräume sind beide mit Schleimhaut ausgekleidet. Dieselbe ist im Ganzen einfacher gebaut, an einzelnen Stellen fehlen die Epitheleinsenkungen, die Epithelschläuche, an anderen Stellen sind sie unregelmässig angeordnet. Die ursprünglichen regelmässig gestalteten Beziehungen des Epithels zu den Follikeln sind völlig verwischt. Immerhin haben die Follikel in der abgeschnürten Spitze eine auffallend regelmässige Anordnung. Sonst zeigt das follikuläre Gewebe eine sehr verschiedene Ausbildung. An und in der Nähe der basalen Scheidewand wird es völlig vermisst. Hier liegt das Epithel direkt dem Narbengewebe auf.

Fig. 5 zeigt die periphere Obliteration stärker vergrössert. Hier erkennt man in der narbigen Scheidewand Fetteinlagerungen; die verschiedene Ausbildung der Drüsenschläuche und des follikulären Gewebes tritt deutlicher hervor. Muskelfasern werden bei van Giesson färbung nur aussen und nicht in der Mitte der Scheidewand angetroffen.

Fig. 6, die ein Stück der basalen Scheidewand in noch stärkerer Vergrösserung darstellt, zeigt den grossen Unterschied des niedrigen, drüsenschlaucharmen Epithels, das dem Bindegewebe direkt aufliegt, im Gegensatz zu der hohen drüsenreichen Schleimhaut, mit wohlausgebildeter Submucosa. Das erstere ist der Kotsteinhöhle zugekehrt, das letztere gehört dem nach dem Coecum geöffneten Teil des Wurmfortsatzes an. Von einem stärkeren Druck des Kotsteines aber kann an diesem Präparat keine Rede sein. Da wo die Kotsteinflächen der Schleimhauthöhle nicht ganz kongruent sind, finden sich weiche Detritusmassen mit braunem Pigment. (Zeichner Schilling.)

Taf. XI, Fig. 7, 8 und 9 stellen den Wurmfortsatz von Mathilde N., Tab. I a, Nr. 46, dar. (Z. Schilling.) Auf dem Längsschnitt (Fig. 7) sieht man oben das mit Schleimhaut ausgekleidete basale, unten das der Spitze zugekehrte, abgeschnittene Endstück. Das in der Spitze enthaltene eitrige Exsudat, das bei der van Giesson färbung eine leicht gelbliche Färbung angenommen hatte und Detritus, Kotpartikelchen und Lymphocyten enthält, ist nicht mit dargestellt. Zwischen beiden Abschnitten liegt die verschmälerte obliterierte Partie.

Fig. 8 zeigt das Endstück vergrössert. Der Hohlraum ist bis auf wenige Stellen von Schleimhaut entblösst. Das z. T. erhaltene mit kleinen Rundzellen dicht durchsetzte follikuläre

Gewebe setzt sich eine Strecke weit in die obliterierte Partie fort. Dann schliessen die muskulösen Wandungen ein junges Bindegewebe mit Fetteinlagerungen ein.

Fig. 9. Der vergrösserte basale Abschnitt lässt die grossen Follikel mit ihrem Keimcentrum und zwischen ihnen einzelne sich tief einsenkende Epithelschläuche erkennen. Die Muskulatur umschliesst diese Teile scheinbar, da der Schnitt hier etwas von der Mitte des Organs abgewichen ist. Serienschnitte klären das auf. Das obliterierte Stück enthält noch reichlicher Reste follikulären Gewebes und auch Fettzellen.

Taf. XII—XIII, Fig. 10, 11 und 12. Am 3. Tag nach dem Anfall entfernter Wurmfortsatz: Das Präparat ist in toto in Formalin gehärtet und erst nach der Härtung gezeichnet und dann aufgeschnitten. Durch die Schrumpfung hat sich der muskulöse Schlauch über das Schleimhautrohr zurückgezogen (Fig. 12) und ebenso das Mesenteriolum verkürzt. Das basale Darmstück ist ebenso wie sein Mesenteriolum wenig verändert. Das Mittelstück ist verdickt. An der Grenze des Mesenteriolum und des Darmes findet sich eine schwarze Verfärbung auf beiden Seiten, eine nekrotische, blutpigmentreiche Partie im Mesenteriolum und in der Wand. Dieser Partie entspricht an dem aufgeschnittenen Organ 10 und 11 die querverlaufene schwarze Detritusmasse im Inneren des Organs. Hier ist die Schleimhaut vollständig verloren gegangen und ebenso bis heran an die Kotsteinhöhle. Die Kotsteinhöhle selbst zeigt noch einzelne Reste von Schleimhaut und feste Wandungen. Die Spitze enthält ein blutig fibrinöses Exsudat mit Schleimhautresten. In dem mittleren Mesenterialstück finden sich Thrombosen der Venen. (Zeichner Johnsen.)

Fig. 13 zeigt ganz ähnliche Verhältnisse. Hier wurde der ebenfalls am 3. Tage nach dem Anfall exstirpierte Wurmfortsatz sofort farbig gezeichnet (Johnsen). Wir unterscheiden auch hier drei Abschnitte, einen nur leicht hyperämischen basalen, einen hochroten mittleren und einen peripheren blauroten Abschnitt. Der mittlere Abschnitt ist perforiert an der dem Mesenteriolum abgewandten Seite. Ein dicker Fibrinbelag erstreckt sich von da auf das Mesenteriolum herab. Das Mesenteriolum ist in der Mitte verdickt, hier findet sich mikroskopisch ein Thrombus der Wurzelvene. Die im Inneren befindliche Blutmasse ist im Bereich der erhaltenen Schleimhaut zerfallen; nach der Spitze zu wird jedoch das blutig fibrinöse Exsudat von den Wandungen her bindegewebig ersetzt.

Taf. XII—XIII, Fig. 14, 15 und 16 stellen Schnitte durch einen infolge der Formalin-Spiritushärtung stärker gekrümmten (s. Fig. 14), ebenfalls drei Tage nach dem Anfall exstirpierten Wurmfortsatzes dar. Fig. 14 zeigt die beiden Flächen des flachen herausgeschnittenen Stückes in natürlicher Grösse. Es ist die nekrotische Schleimhaut im peripheren, die erhaltene im basalen und das zwischen beiden Schenkeln gelegene hämorrhagisch infiltrierte Mesenteriolum deutlich zu unterscheiden. Dieses Stück wurde in Serien zerlegt. Der Schnitt für Fig. 15 wurde ausgewählt, weil hier die neben der Arterie gelegene Wurzelvene links noch durchgängig, die rechts gelegene dagegen, wie Fig. 16 in stärkerer Vergrösserung noch deutlicher zeigt, durch ein organisiertes und bereits vaskularisiertes Gewebe verschlossen ist. Die Orientierung wird durch gleichzeitige Darstellung der Arterie und des Nerven erleichtert (Fig. 16). Der hierzu gehörige Abschnitt des Darms zeigt rechts völlige Nekrose der Schleimhaut und Stauung in der Submucosa, links geringere Hyperämie und eine völlig erhaltene Schleimhaut (Fig. 15). Das Mesenteriolum ist von ausgetretenem Blut durchsetzt.

(Schluss folgt.)

1.

2.

H. Laupp'sche Buchhandlung in Tübingen.

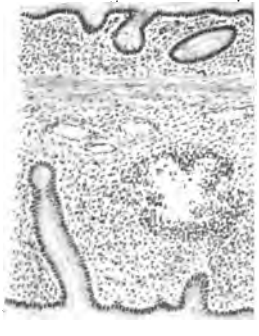

9.

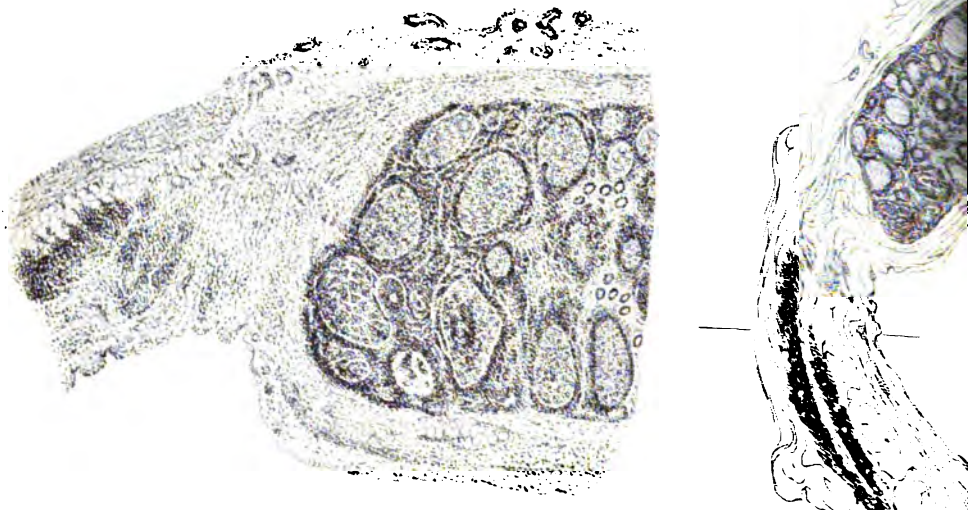

8.

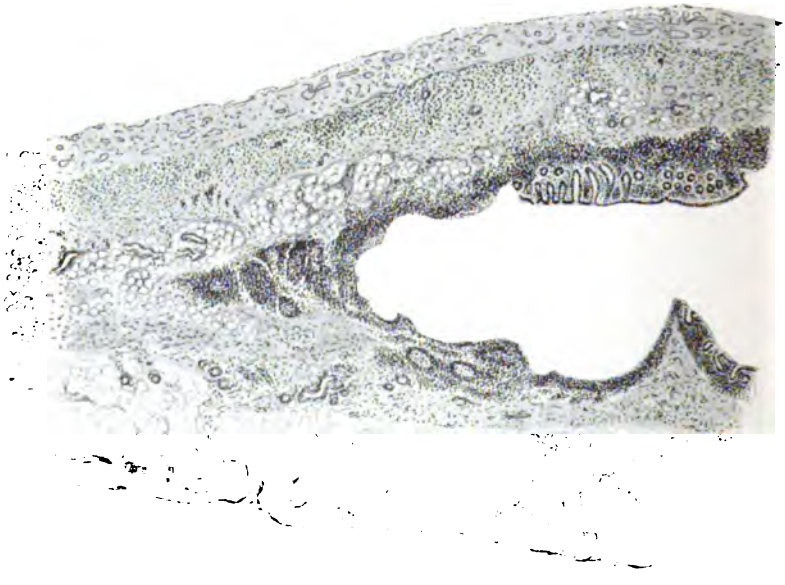

H. Laupp'sche Buchhandlung in Tübingen.

Taf. XI.

9.

8.

H. Laupp'sche Buchhandlung in Tübingen

12.

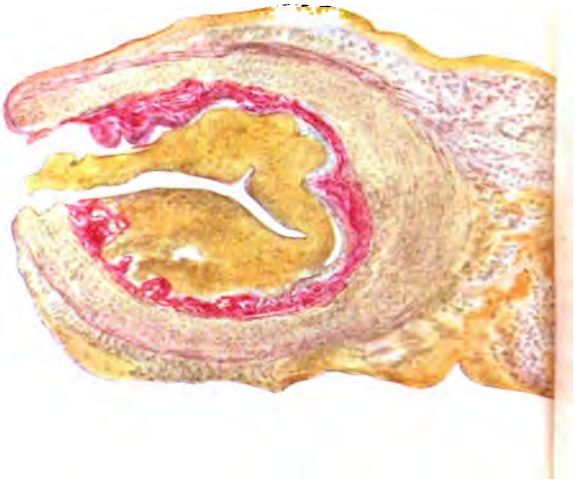

10.

11.

14.

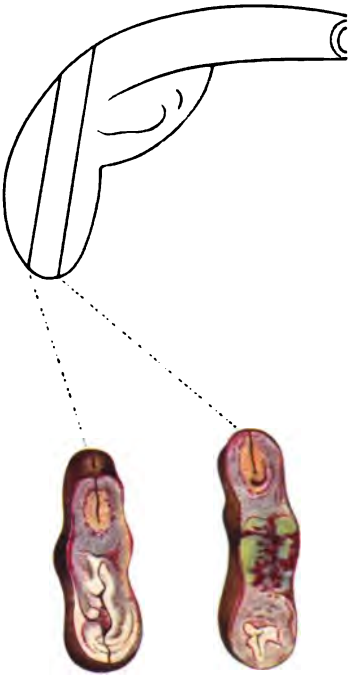

13.

H. Laupp'sche Buchhandlu

15.

16.

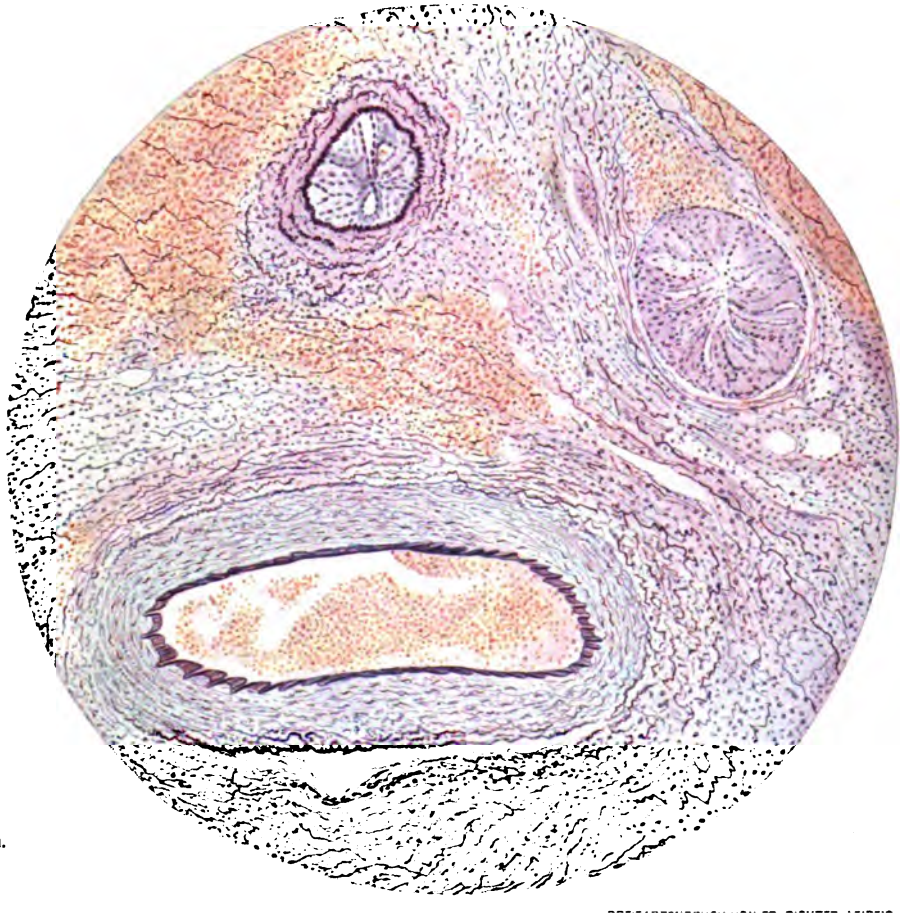

ingen.

BEITRÄGE

ZUR

KLINISCHEN CHIRURGIE

MITTEILUNGEN AUS DEN CHIRURGISCHEN KLINIKEN

ZU

Amsterdam Basel Breslau Budapest Freiburg Genua Graz Heidelberg Königsberg Leipzig München Prag Rostock Strassburg Tübingen Würzburg Zürich

UND DEN CHIRURGISCHEN ABTEILUNGEN

DES

Städtischen Krankenhauses Dresden Frankfurt a. M. Karlsruhe Nürnberg Stettin Augusta-Hospitals in Berlin Allgemeinen Krankenhauses in Hamburg Diakonissenhauses in Freiburg i. B. und Stuttgart Karl-Olga-Krankenhauses in Stuttgart Kantonsspitals in Münsterlingen Landkrankenhauses in Hanau Allerheiligen-Hospitals in Breslau

Herausgegeben von

O. v. **Angerer** (München) B. v. **Beck** (Karlsruhe) C. **Brunner** (Münsterlingen) P. v. **Bruns** (Tübingen) O. v. **Büngner** (Hanau) V. **Czerny** (Heidelberg) C. **Garrè** (Königsberg) C. **Göschel** (Nürnberg) E. **Goldmann** (Freiburg i. B.) V. v. **Hacker** (Graz) O. **Hildebrand** (Basel) F. **Hofmeister** (Stuttgart) P. **Kraske** (Freiburg i. B.) F. **Krause** (Berlin) R. U. **Kroenlein** (Zürich) H. **Kümmell** (Hamburg) O. **Lanz** (Amsterdam) H. **Lindner** (Dresden) O. **Madelung** (Strassburg) J. v. **Mikulicz** (Breslau) W. **Müller** (Rostock) G. F. **Novaro** (Genua) J. **Réczey** (Budapest) L. **Rehn** (Frankfurt a. M.) O. **Riegner** (Breslau) C. **Schönborn** (Würzburg) K. **Steinthal** (Stuttgart) F. **Trendelenburg** (Leipzig) A. **Wölfler** (Prag)

Redigiert von

P. v. BRUNS

VIERZIGSTER BAND

Drittes (Schluss-) Heft.

MIT 5 ABBILDUNGEN IM TEXT UND 1 TAFEL.

Namen- und Sachverzeichnis zu Band XXXI—XL.

TÜBINGEN

VERLAG DER H. LAUPP'SCHEN BUCHHANDLUNG

1903.

BOSTON MEDICAL
FEB 27 1904
LIBRARY.

Alle Rechte vorbehalten.

CATALOGUED
FEB 27 1904
E. H. B.

DRUCK VON H. LAUPP JR IN TÜBINGEN.

AUS DER

TÜBINGER CHIRURGISCHEN KLINIK

DES PROF. DR. v. BRUNS.

XV.

Experimentelle Untersuchungen zur Frage des künstlichen Blutersatzes[1]).

Von

Prof. Dr. **H. Küttner,**
erstem Assistenzarzt der Klinik.

(Mit 2 Abbildungen.)

Der künstliche Ersatz des Blutes gehört zu den ungelösten Problemen ärztlicher Kunst. Zwar gelingt es, grosse Mengen verlorenen Blutes durch einfache Salzlösungen zu ersetzen, sobald aber die Hämorrhagie einen mit dem Weiterleben unvereinbaren Grad erreicht hat, versagen die Surrogate vollständig, und nur die Transfusion von Blut derselben zoologischen Art vermag das Leben noch zu retten. Lange Zeit hat es gedauert, bis wir uns zu dieser Erkenntnis durchgerungen haben, und wahre Hekatomben von Tieren mussten geopfert werden, um die allzu enthusiastischen Erwartungen, welche sich an die Kochsalzinfusion knüpften, auf das richtige Mass zurückzuführen.

Der verblutete Mensch ist also durch die rechtzeitige Transfusion menschlichen Blutes, aber auch nur durch diese, vom Tode

1) Im Auszug vorgetragen auf dem 32. Kongress der Deutschen Gesellschaft für Chirurgie am 3. Juni 1903.

zu retten, und es wäre überflüssig, die Frage noch einmal aufzurollen, stände nicht der praktischen Verwertung der Transfusion zweierlei entgegen. Einmal ist Menschenblut in einer zur Lebensrettung ausreichenden Menge so gut wie nie zu beschaffen, zweitens hat die Erfahrung am Krankenbette gelehrt, dass die Transfusion bei dem ohnehin an der Grenze von Leben und Tod stehenden ausgebluteten Menschen sehr schwere Krankheitserscheinungen, ja den plötzlichen asphyktischen Tod zur Folge haben kann. So ist es gekommen, dass die direkte wie die indirekte Transfusion aufgehört hat, ein berechtigter chirurgischer Eingriff zu sein, und dass gerade die Chirurgen, welche die grösste Erfahrung auf diesem Gebiete haben, vor allem v. Bergmann, aufs Energischte vor der Transfusion warnen. Der zur Zeit gültige Standpunkt ist also der, bei schweren Blutverlusten durch die subkutane oder intravenöse Infusion physiologischer Kochsalzlösung ein Leergehen des Gefässpumpwerkes zu verhindern und diese Therapie auch bei tödlichen Blutverlusten durchzuführen, obwohl hier die Unzulänglichkeit des Verfahrens erwiesen ist.

Diese unbefriedigende Situation veranlasste mich, die Frage, welche lange Zeit geruht hat, noch einmal in Angriff zu nehmen. Ich war mir dabei vollkommen bewusst, dass ein wirklicher Ersatz für Blut niemals zu finden sein wird, denn die Hauptträger des belebenden Principes des Blutes sind die unersetzbaren roten Blutkörperchen. Trotzdem schien die Frage eines eingehenden Studiums wert bei der trostlosen Hülflosigkeit, in welcher wir uns tödlichen Blutverlusten gegenüber befinden, konnte es doch möglich sein, für die Kochsalzlösung einen wirksameren Ersatz ausfindig zu machen oder die Salzwasserinfusion durch anderweitige Massnahmen erfolgreich zu unterstützen.

Will man die Frage des künstlichen Blutersatzes auf experimentellem Wege angreifen, so ist unerlässliche Vorbedingung, dass eine sichere Grundlage für die Beurteilung von Erfolg und Misserfolg geschaffen werde. An dem Fehlen einer solchen Basis krankte die Mehrzahl der älteren Arbeiten über Transfusion und Infusion, daher die grossen Widersprüche in den Resultaten.

Hält man sich nur an die klinischen Symptome der Verblutung, so gewinnt man niemals sichere Anhaltspunkte, ob eine Hämorrhagie wirklich das Leben bedroht oder nicht. Manche Tiere bekommen die schwersten Erscheinungen, die gewaltigsten

Konvulsionen bei Blutungen, welche sie nachher ohne Weiteres überstehen, andere bluten sich zu Tode, ohne dass besonders allarmierende Symptome aufgetreten wären. Selbst eine genaue Beobachtung des Blutdrucks gestattet kein zuverlässiges Urteil. Nach Feis[1]), welcher bei seinen zahlreichen Infusionsversuchen den Blutdruck mittels des Gad'schen Blutwellenzeichners registrierte, bleibt bei Hunden der Blutdruck im Anfang der Hämorrhagie zunächst unverändert, sinkt dann allmählich bis auf $^1/_8$ seiner früheren Höhe; bei fortdauernder Entblutung werden die Pulse immer flacher und spärlicher, bis nur noch vereinzelte Erhebungen das Fortbestehen der Herzthätigkeit anzeigen. Dieses Stadium kann mehrere Minuten währen, bis schliesslich auf der Kurve überhaupt keine Pulse mehr wahrnehmbar sind. Selbst in diesem Zustande kann sich das Tier, wenn die Blutung zum Stehen gebracht wird, noch spontan erholen, ein Beweis für die geringe praktische Bedeutung selbst der sorgfältigsten Blutdruckkontrolle.

Bessere Anhaltspunkte für die Gefährlichkeit einer Hämorrhagie giebt die Beobachtung der Atmung. Die Veränderungen der Respiration während der Verblutung sind besonders von Holovtschiner[2]) im physiologischen Institut zu Berlin genauer studiert worden. Die Ergebnisse seiner an Kaninchen angestellten Versuche konnte Feis vollkommen bestätigen, und auch bei meinen Tierexperimenten hat sich die von Holovtschiner gegebene Beschreibung als zutreffend herausgestellt. Im Beginn der Blutung erhält sich zunächst die Regelmässigkeit der Atmung, nur werden die in ihrer Frequenz nicht vermehrten Respirationen tiefer. Die Inspirationsanstrengung nimmt zu, das Tier steht im Stadium der „pneumatorektischen Dyspnoë." Bei Fortdauer der Blutung werden, abgesehen von den durch die Unruhe des Tieres bedingten Schwankungen, die Atemzüge frequenter und flacher, die Respiration tritt in das „hypokinetische Stadium." Bei weiterem Blutverlust erscheint eine sehr charakteristische Atemform, welche Holovtschiner als die „synkoptische" bezeichnet, da sie der unmittelbare Vorläufer des Todes zu sein pflegt. Ich fand diesen Atemtypus besonders ausgeprägt, wenn ich nach der am Ende des hypokinetischen Sta-

1) Experimentelles und Kasuistisches über den Wert der Kochsalzwasserinfusion bei akuter Anämie. Virchow's Archiv Bd. 138. 1894. S. 75 ff.

2) Ueber hämorrhagische Dyspnoë. Ein Beitrag zur Lehre von den Atemformen. Arch. f. Anat. und Physiologie, Physiologische Abteilung. Jahrg. 1886. Suppl.-Bd. S. 232—246. Taf. XIII u. XIV.

diums ausgeführten Infusion dem Tier das nunmehr ganz wässerige Blut weiter entzog. Charakteristisch für diese Atemform, welche in der That als Kriterium des nahen Todes angesehen werden darf, ist die Seltenheit der Inspirationen, welche durch lange Pausen getrennt sind, aber hie und da noch eine bedeutende Tiefe erreichen. Gegen das Ende werden die Atemzüge immer seltener und flacher und hören schliesslich ganz auf.

Werden Blutdruck und Respiration gleichzeitig exakt registriert, so erhält man wohl Anhaltspunkte für das Bevorstehen des Verblutungstodes. Ist man jedoch ohne wissenschaftlich geschulte Assistenz, so scheitert die genaue Beobachtung von Puls und Atmung daran, dass die Blutentziehung und die etwaigen Hülfsmassnahmen den Experimentator vollständig in Anspruch nehmen. Deshalb ist es ein besonderes Verdienst Maydl's [1]), auf anderem Wege eine zuverlässige Grundlage für Entblutungsversuche geschaffen zu haben, nämlich durch die Bestimmung des für die einzelne Tiergattung sicher nicht tödlichen, unter Umständen tödlichen und sicher tödlichen Blutverlustes. Kennen wir den Grenzwert der gerade noch mit Sicherheit tödlichen Hämorrhagie, so vermögen wir über die Bedeutung eines Verfahrens zur Rettung vom Verblutungstode ein richtiges Urteil zu gewinnen.

Bei den grossen individuellen Unterschieden, welche zwischen den einzelnen Tierarten und innerhalb derselben Species in der Widerstandsfähigkeit gegen Blutverluste bestehen, ist die Bestimmung dieses Grenzwertes nicht ganz einfach. Besonders beim Hunde begegnet sie grossen Schwierigkeiten, da die Verschiedenartigkeit der Rassen und die Unterschiede in den Lebensbedingungen eine sehr wechselnde Resistenz gegen Eingriffe bedingen und der Blutgehalt des Hundes Schwankungen von $^1/_{11}$—$^1/_{18}$ des Körpergewichtes unterworfen ist. So erklärt es sich, dass der für den Hund tödliche Blutverlust zwischen 3,7 und 7,3% des Körpergewichtes variieren kann [2]).

Viel einfacher liegen die Verhältnisse beim domesticierten Kaninchen mit seinen wenigstens für Versuchstiere geringen Rassenunterschieden und seinen einfachen Lebensbedingungen. Die Gesamtblutmenge des Kaninchens unterliegt nur geringem Wechsel, und dementsprechend ist der Grenzwert des sicher tödlichen Blutverlustes ein ziemlich konstanter. Feis hat an 17 Kaninchen Ent-

1) Ueber den Wert der Kochsalzinfusion und Bluttransfusion beim Verblutungstode. Med. Jahrbücher. Wien. Jahrg. 1884. H. 1. S. 61—158.

2) Vgl. die Zusammenstellung von Feis l. c. S. 82—85.

blutungsversuche unternommen und festgestellt, dass die tödliche Hämorrhagie um etwa 3% des Körpergewichtes liegt. Ich habe diesen 17 Versuchen 15 weitere hinzugefügt, um möglichst grosse Zahlen zu gewinnen. Hunde habe ich der grossen individuellen Verschiedenheiten halber als Versuchstiere ausgeschlossen.

Bei der Entblutung der Kaninchen verfuhr ich folgendermassen: Das Tier wurde peinlich genau gewogen, die zu entziehende Blutmenge vorher in Grammen und Kubikcentimetern berechnet. Dann wurde das Tier aufgebunden und desinficiert. In die linke Carotis band ich nach peripherer Ligatur der Arterie eine mit kurzem Gummischlauch armierte Glaskanüle ein und klemmte das Gefäss central ab. Nach Einführung des kurzen Gummirohres in einen kalibrierten, auf der Waage befindlichen Messcylinder wurde die Klemme gelöst und die gewünschte Blutmenge in einem Zuge entleert. Hierauf wurde das doppelt unterbundene Stück der Arterie excidiert, die Wunde fortlaufend vernäht oder bei schweren Blutverlusten auch nur provisorisch mit einer Klemme geschlossen, um das Tier möglichst schnell vom Operationstisch zu bringen. Ueberhaupt wurde auf Schnelligkeit in der Ausführung der Operation Wert gelegt. Sofort nach Verschluss der Wunde wurde das Tier mit Watte umwickelt und in einen in der Nähe der Heizung befindlichen Isolierstall verbracht, erhielt warme Milch vorgesetzt, wurde aber im übrigen sich selbst überlassen. Die Heilung der Wunde erfolgte bei den am Leben bleibenden Tieren per primam intentionem, nur bei einem am 4. Tage verendeten Kaninchen fand ich eine Eiterung an den Ligaturstümpfen, der Fall ist als nicht einwandsfrei im Protokoll fortgelassen. Bei den 3 überlebenden Tieren habe ich mittels des Hüfner'schen Spectrophotometers fortlaufende quantitative Bestimmungen des Oxyhämoglobingehaltes des Blutes ausgeführt, um die Verminderung des Hämoglobins nach der Hämorrhagie und die Zeit der Regeneration festzustellen. Da die Resultate für die Zwecke dieser Arbeit keine Bedeutung gewonnen haben, kann ich auf die Wiedergabe der gefundenen Werte verzichten.

Die angestellten Entblutungsversuche sind folgende:

1. Männliches, graues Kaninchen, sehr lebhaft. Gewicht 2625 gr, Blutverlust 66 gr = 2,5% des Körpergewichtes.

Die Atmung wird zuerst etwas tiefer, dann frequent, bleibt sehr frequent bis gegen Beendigung der Blutentnahme. Während der Naht treten unter Schreien heftige Krämpfe auf, nach denen die Atmung mehrfach aussetzt, um bald wieder in Gang zu kommen. Im Stall ist das

Tier sehr schwach, liegt auf der Seite, schnell und oberflächlich atmend, wird aber am nächsten Morgen sitzend und Milch trinkend gefunden. Bleibt am Leben.

2. Weibliches, weisses Kaninchen, wenig lebhaft. Gewicht 2130 gr, Blutverlust 53 gr = 2,5% des Körpergewichtes.

Die Atmung tritt sehr bald in das hypokinetische Stadium. Nach Entnahme von kaum 40 gr Blut treten bereits Konvulsionen auf, die mit Unterbrechungen bis gegen Schluss der Blutung anhalten und sehr heftig werden. Während der Naht sistieren die Krämpfe, um im Stall wieder mit grosser Vehemenz einzusetzen. Die vorher sehr frequente Atmung wird jetzt synkoptisch, die Atemzüge werden immer seltener und nach 7 Minuten verendet das Tier. Die Sektion ergibt keine Anhaltspunkte für eine andere Todesursache als Verblutung, keine Gravidität.

3. Männliches, weisses Kaninchen, kräftig und lebhaft. Gewicht 2468 gr, Blutverlust 64 gr = 2,6% des Körpergewichtes.

Kurz nach Beginn der Blutung wird die Atmung oberflächlich, frequent und behält diese Qualität bis zum Schluss der Operation. Die anfangs profuse Blutung erfolgt gegen Ende der Hämorrhagie nur noch tropfenweis. Nach Verbringung in den Stall, 3 Minuten nach Beendigung der Naht, setzen sehr heftige, mehrere Minuten währende Konvulsionen ein, nach denen das Tier mit krampfhafter, tiefer Atmung auf der Seite liegt. Nach einer halben Stunde ist die Atmung immer noch krampfhaft, aber viel frequenter, das Tier bleibt schwach, hat sich jedoch aufgerichtet und sitzt zusammengekauert. 1 Stunde nach der Operation legt es sich wieder auf die Seite, es treten vereinzelte Streckkrämpfe auf, die Atmung wird stossweis, und nach nochmaligen Konvulsionen verendet das Tier 1¼ Stunde nach Beendigung der Entblutung. Die Sektion ergibt nur eine hochgradige Anämie.

4. Männliches, gelbbraunes Kaninchen, sehr kräftig und lebhaft. Gewicht 2593 gr, Blutverlust 74 gr = 2,85% des Körpergewichtes.

Die Blutung ist zuerst äusserst kräftig und bleibt bis zum Schluss der Blutentnahme fliessend. Die Atmung vertieft sich zuerst, wird dann sehr frequent. Gegen Ende der Hämorrhagie schreit das Tier auf und bekommt heftige Konvulsionen. Nach Verbringung in den Stall liegt es etwa ½ Stunde mit fliegender, krampfhafter Atmung wie tot auf der Seite, erholt sich dann etwas und richtet sich auf. Trotz grosser Schwäche nach dem Eingriff ist es am nächsten Morgen viel munterer, nimmt Milch und Grünfutter. Im Laufe der nächsten Tage magert das Tier sehr stark ab, bleibt jedoch am Leben.

5. Weibliches, graues Kaninchen, sehr kräftig, nicht trächtig. Gewicht 3160 gr, Blutverlust 90 gr = 2,85% des Körpergewichtes.

Die Blutung ist zuerst sehr kräftig, lässt jedoch bald nach. Die Atmung wird kurz nach Beginn der Hämorrhagie sehr frequent, nach

Entleerung von etwa 75 gr Krämpfe. Danach setzt die Atmung aus, es treten nur vereinzelte krampfhafte Atemzüge abwechselnd mit Streckkrämpfen auf. Nach Verbringung in den Stall bleibt das Tier wie tot auf der Seite liegen, die Atmung kommt nur für einige Minuten wieder in Gang, wird dann wieder synkoptisch. 9 Minuten nach Beendigung der Entblutung stirbt das Tier. Die Sektion ergibt ausser der Anämie keine krankhaften Veränderungen.

6. Männliches, weisses Kaninchen, ziemlich kräftig. Gewicht 2415 gr, Blutverlust 70 gr = 2,9% des Körpergewichtes.

Es werden mit Mühe die 70 gr Blut aus der Arterie entleert, die Blutung erfolgt schliesslich nur tropfenweis, stärker während der gegen Ende der Entblutung einsetzenden, von Schreien begleiteten, sehr heftigen Konvulsionen. Die Atmung wird während des Abschnallens vom Operationstisch synkoptisch und bleibt es bis zum Tode, der 6 Minuten nach Beendigung der Operation erfolgt.

7. Männliches, graues Kaninchen, sehr kräftig und lebhaft. Gewicht 3276 gr, Blutverlust 95 gr = 2,9% des Körpergewichtes.

Die Blutung bleibt bis zum Schluss der Hämorrhagie fliessend, das sehr lebhafte Tier macht heftige Bewegungen, während deren das Blut stärker fliesst. Die Atemzüge bleiben eine kurze Zeit lang regelmässig, werden dann immer rascher und oberflächlicher. Gegen Beendigung der Operation sehr heftige Konvulsionen, nach denen die Atmung vorübergehend stockt. Im Stall liegt das Tier äusserst schwach auf der Seite mit sehr frequenter, ganz oberflächlicher Atmung und scheint sterbend. Nach 1/2 Stunde ist der Zustand noch annähernd der gleiche, nach etwa einer Stunde versucht das Tier sich aufzurichten und bleibt in zusammengekauerter Stellung sitzen mit krampfhafter, immer noch frequenter Respiration. Am nächsten Morgen wird es wider Erwarten lebend angetroffen, wenn auch noch sehr schwach. Nach schwerer Krankheit erholt sich das hochgradigst abgemagerte Tier wieder vollständig.

8. Männliches, graues Kaninchen, sehr kräftig und lebhaft. Gewicht 3457 gr, Blutverlust 102 gr = 2,95% des Körpergewichtes.

Die Respiration tritt sehr bald in das hypokinetische Stadium, gegen Ende der Hämorrhagie wird die Atmung synkoptisch, ohne dass das Tier Krämpfe bekommen oder geschrieen hätte. Nach provisorischem Schluss der Wunde mit einer Klemme wird das Kaninchen so schnell als möglich abgeschnallt, und in den Stall gebracht; es erholt sich nicht, die Atemzüge werden immer seltener und flacher. Tod etwa 10 Minuten nach Beendigung der Operation.

9. Männliches, gelbbraunes Kaninchen, sehr kräftig. Gewicht 3220 gr, Blutverlust 95 gr = 2,95% des Körpergewichtes.

Zunächst pneumatorektische Atmung, die sehr schnell in den hypokinetischen Typus übergeht. Blutdruck gegen Schluss der Hämorrhagie

sehr schwach, das Blut fliesst nur tropfenweis, stärker während der nicht besonders heftigen Konvulsionen, welche kurz vor Beendigung der Entblutung auftreten. Während der möglichst schnell vorgenommenen Versorgung der Arterie wird die Atmung synkoptisch, deshalb provisorischer Schluss der Wunde mittels Klemme. Im Stall bleibt das Tier wie leblos mit kaum bemerkbarer Atmung auf der Seite liegen. Nach einigen schwachen Streckkrämpfen Tod wenige Minuten nach Beendigung der Operation.

10. Weibliches, graues Kaninchen, kräftig und lebhaft. Gewicht 3266 gr, Blutverlust 98 gr = 3% des Körpergewichtes.

Der zuerst sehr kräftige Blutdruck sinkt gegen Ende der Hämorrhagie so stark, dass das Blut nur noch in ganz feinem Strome fliesst. Die Respiration wird sehr frequent und oberflächlich, setzt gegen Schluss der Entblutung mehrfach aus. Unbedeutende Konvulsionen. Während der Versorgung der Arterie wird die Atmung synkoptisch. Tod einige Minuten nach Beendigung der Operation. Die Sektion ergibt ausser der Anämie keine den Tod erklärende Veränderungen. Keine Gravidität.

11. Männliches, graubraunes Kaninchen, kräftig und lebhaft. Gewicht 2890 gr, Blutverlust nicht ganz 90 gr = 3,1% des Körpergewichtes.

Die Atmung tritt bald in das hypokinetische Stadium, wird fliegend. Gegen Ende der Hämorrhagie vehemente Konvulsionen, die mit einem Aufschrei des Tieres schliessen. Die Atmung setzt aus. Während der Versorgung der Arterie stirbt das Tier auf dem Operationstisch. Die Sektion ergibt ausser der Blutleere aller inneren Organe keinen pathologischen Befund.

12. Männliches, graubraunes Kaninchen, kräftig. Gewicht 2920 gr, Blutverlust 94 gr = 3,21% des Körpergewichtes.

Gegen Schluss der Hämorrhagie synkoptische Atmung, heftige Konvulsionen, Aufschreien. Tod auf dem Operationstisch.

13. Männliches, gelbbraunes Kaninchen, lebhaft und kräftig. Gewicht 3150 gr, Blutverlust 105 gr = 3,33% des Körpergewichtes.

Der Blutdruck sinkt so stark, dass das Blut gegen Ende der Entblutung nur noch tropfenweis fliesst. Die Atmung ist während des Abbindens der Arterie noch hypokinetisch, setzt jedoch bereits während des provisorischen Schlusses der Wunde aus. Im Stall kurz dauernde, nicht sehr heftige Krämpfe und Tod wenige Minuten nach Beendigung der Operation.

14. Weibliches, weissgeschecktes Kaninchen, sehr gross und kräftig. Gewicht 3810 gr, Blutverlust 130 gr = 3,41% des Körpergewichtes.

Das ungewöhnlich kräftige Tier bekommt sehr bald eine oberflächliche, fliegende Atmung, doch ist der Blutdruck bis zur Beendigung der

Blutentnahme ziemlich hoch. Noch während der Hämorrhagie treten äusserst heftige, lang anhaltende Konvulsionen auf, welche von Schreien begleitet sind. Während der Versorgung der Arterie stirbt das Tier plötzlich auf dem Operationstisch. Die Sektion ergibt keine krankhaften Veränderungen der Organe, keine Gravidität.

15. Männliches, graubraunes Kaninchen, sehr lebhaft, ziemlich kräftig. Gewicht 2260 gr, Blutverlust 80 gr = 3,53% des Körpergewichtes.

Es gelingt nur mit Mühe, die gewünschte Blutmenge aus der Carotis zu entleeren. Nach heftigen Krämpfen gegen Ende der Entblutung setzt die Atmung aus, um noch einigemale schnappend wiederzukehren. Nach kurzem terminalem Schrei Tod auf dem Operationstisch.

Die Entblutungsversuche wurden ganz systematisch durchgeführt, indem den Kaninchen eine von 2,5—3,5% des Körpergewichtes steigende Blutmenge entzogen wurde. Niedere und höhere Werte experimentell zu prüfen, schien zweckloses Opfern von Tieren, da Kaninchen eine Hämorrhagie von weniger als 2,5% des Körpergewichtes wohl stets überstehen, bei Entblutung von mehr als 3,5% aber unbedingt sterben, gingen doch schon bei Entziehung einer Blutmenge von 2,95—3,5% des Körpergewichtes sämtliche Tiere zu Grunde. Zu diesen wie zu allen folgenden Versuchen wurden nur junge und ausgesucht kräftige, zum Teil ganz ungewöhnlich kräftige Kaninchen verwandt, von denen eine grosse Widerstandsfähigkeit gegen Blutverluste erwartet werden konnte. Die wenigen weiblichen Versuchstiere waren sämtlich nicht trächtig. Von den Gestorbenen wurde die Mehrzahl seciert, aber niemals eine irgendwie erhebliche Organerkrankung gefunden, so dass die Verblutung stets als einzige Todesursache angesehen werden durfte.

Fasse ich meine 15 Versuche mit den 17 von Feis angestellten zusammen, so ergiebt sich folgendes Resultat: Keines der Tiere überlebte einen Blutverlust von 3% des Körpergewichtes. Geringfügigere Hämorrhagien fand Feis bei seinen Experimenten nicht tödlich, nur ein 2460 g schweres Kaninchen starb ihm nach einer Blutentziehung von 2,97%. Die von mir verwandten Tiere zeigten eine weit geringere Widerstandskraft. Ich verlor beide Kaninchen, denen eine Blutmenge von 2,95% des Körpergewichtes entzogen war, je ein Tier mit einem Blutverlust von 2;9, 2,85, 2,6[1]), ja sogar ein allerdings wenig lebhaftes, aber ziemlich kräftiges Kaninchen mit

1) Auch in den Tabellen von Schwarz (Habilitationsschrift, Halle 1881) findet sich ein Versuch, bei dem ein 2450 gr schweres Kaninchen trotz Kochsalzinfusion nach einem Blutverlust von 2,68% zu Grunde ging.

2,5% des Körpergewichtes. Der grösste Blutverlust, welcher von einem sehr kräftigen Tier allerdings nach schwerem Kampf überstanden wurde, betrug 2,9%.

Es ergaben sich erhebliche individuelle Verschiedenheiten. So blieb von den beiden Tieren (4 und 5), denen 2,85% entzogen wurden, das schwächlichere am Leben, das um 567 g schwerere Tier starb nach einigen Minuten. Auch die Blutmenge und der Blutdruck scheint sehr zu variieren; bei einem Tiere war es kaum möglich, 2,6% des Körpergewichtes Blut aus der Carotis zu entleeren (Versuch 3), bei einem anderen Tiere floss das Blut noch im Strom, als bereits eine Menge von fast 3,4% des Körpergewichtes entzogen war (Versuch 14). Im allgemeinen scheinen, wie auch die später zu berichtenden Versuche bestätigten, Albinos weniger resistent zu sein als farbige Kaninchen, Männchen widerstandsfähiger als Weibchen. Trächtige Tiere soll man auch abgesehen von humanitären Gründen nicht verwenden, da sie Blutverluste besonders schlecht zu ertragen scheinen.

Trotz dieser individuellen Unterschiede ergiebt sich als einwandsfreies Resultat der von Feis und mir angestellten 32 Versuche, dass ein Blutverlust von mehr als 3% des Körpergewichtes ausnahmslos auch für die kräftigsten Kaninchen tödlich ist, dass aber auch erheblich geringfügigere Hämorrhagieen in vielen Fällen den Tod des Tieres zur Folge haben. Vermag ein Hülfsmittel den Grenzwert der Verblutung weiter hinauszuschieben, so kommt ihm eine grosse Bedeutung in der Behandlung lebensgefährlicher Blutungen zu.

Versuche mit Kochsalzlösung.

Wie schon erwähnt, wurde lange Zeit von der Kochsalzlösung eine lebensrettende Wirkung auch bei tödlichen Blutverlusten angenommen. Die vorzüglichen, streng kritischen Arbeiten von Maydl, Schramm[1]) und Feis haben uns jedoch gelehrt, dass nur bei nicht unbedingt letalen Hämorrhagieen die Kochsalzlösung als Blutersatz gelten kann, und ich würde auf den Gegenstand auch nicht zurückkommen, hätte nicht neuerdings Zachrisson[2]) auf Grund von

1) Wien. med. Jahrbücher 1885.

2) Experimentella studier öfver den intravenösa koksaltinfusionens verkan vid akut anemi. Upsala Läkareförens Ferh. N. F. Bd. V. p. 179. Nur in einem Referate von Köster (Gothenburg) zugänglich.

49 Kaninchenversuchen der Salzwasserinfusion wieder eine eigentlich lebensrettende Wirkung zugesprochen. Zachrisson, welcher in Tigerstedt's und Oehrvoll's Laboratorium arbeitete, ist zu dem Resultate gelangt, dass die intravenöse Kochsalzinfusion bei akuter Anämie stimulierend auf die Cirkulation und Respiration einwirkt, dass diese stimulierende Wirkung insofern nicht von Dauer ist, als der nach der Infusion gute Zustand des Tieres sich nach und nach wieder verschlechtert, dass jedoch ein letaler Ausgang nicht einzutreten braucht, und der Kochsalzinfusion somit wenigstens beim Kaninchen eine lebensrettende Wirkung zukommt.

Demnach ist die Frage noch immer strittig. Zu ihrer weiteren Klärung habe ich eine Anzahl Tierexperimente ausgeführt, wobei ich gleichzeitig festzustellen suchte, ob Verschiedenheiten in der Concentration der Kochsalzlösung eine Differenz in der Wirkung bedingen.

Welche Kochsalzlösung als die eigentlich „physiologische" anzusehen sei, ist neuerdings mehrfach erörtert worden. Engelmann[1]) weist mit Recht darauf hin, dass mit dem Ausdruck „physiologische Kochsalzlösung" in der medicinischen Litteratur ein einheitlicher Begriff nicht verbunden wird, beliebig legt man der 0,5, 0,6, 0,7, 0,75 und 0,9% Lösung die Bezeichnung „physiologisch" bei. Auf Grund der Arbeiten von Hamburger[2]), Hedin[3]) und Koeppe[4]) plaidieren Engelmann und Ercklentz[5]) dafür, ausschliesslich 0,9—0,92% Kochsalzlösung als die für den menschlichen Organismus am wenigsten differente zu verwenden, und in den physiologischen und physiologisch-chemischen Laboratorien ist auch diese Solution als die mit dem Säugetierserum isotonische fast ausschliesslich im Gebrauch. Von chirurgischer Seite ist durch Mikulicz die Verwendung einer koncentrierteren Kochsalzlösung als der gebräuchlichen 0,6—0,75-procentigen, wenigstens für Spülungen der Bauchhöhle angeraten worden, und Kocher empfiehlt für die Schleich'sche Infiltrationsanästhesie eine 0,8% Kochsalzlösung, welche mit dem Cocain zusammen ungefähr den Gefrierpunkt des Blutes habe. Zu einer von diesen Anschauungen abweichenden Auffassung ist neuerdings Weidenreich gekommen

1) Deutsche med. Wochenschr. 1903. Nr. 4. S. 64.
2) Centralbl. f. Physiologie. 1893. S. 161.
3) Skandinavisches Arch. f. Physiol. Bd. V. 1895. S. 207 nach Ercklentz.
4) Du Bois-Reymond's Arch. f. Physiol. 1895. S. 175.
5) Habilitationsschrift, Breslau 1902.

in eingehenden Studien über das Blut, die blutbildenden und -zerstörenden Organe. Weidenreich bezeichnet als die für den Menschen und die übrigen Säugetiere isotone Kochsalzlösung, in welcher die roten Blutkörperchen ihre normale „Glockenform" behalten, die 0,65% Lösung; die gewöhnlich angewendeten Solutionen seien hyperisotonisch.

So ist also trotz eingehender Untersuchungen zahlreicher Autoren die Verwirrung noch gerade so gross, als sie vorher war, und der Streit, ob die 0,65 oder 0,9% Lösung die richtige sei, ist nicht geschlichtet. Für die uns beschäftigende Frage kommt indes nur in Betracht, ob verschieden koncentrierte Kochsalzlösungen auch als künstlicher Blutersatz verschiedenwertig sind, und dieser Feststellung dienten die folgenden Experimente. Ihre Zahl wurde nicht gross gewählt, da die im folgenden Abschnitte mitgeteilten Versuche ebenfalls zur Entscheidung herangezogen werden können, ob den Kochsalzlösungen wirklich eine lebensrettende Wirkung bei tödlichen Blutverlusten zukommt.

1. Graubraunes Kaninchen, kräftig und lebhaft, Gewicht 2100 gr; Blutverlust 58 gr = 2,75 % des Körpergewichtes.

Entblutung aus der linken Carotis. Die Atmung des Tieres wird bald sehr frequent; im ausgesprochen hypokinetischen Stadium wird ein der entzogenen Blutmenge genau entsprechendes Quantum 0,65 % Kochsalzlösung in die Jugularis infundiert. Die Atmung wird sofort tiefer, bleibt aber noch frequent. Während der Versorgung der Wunde bildet sich allmählich der normale Atemtypus aus. Das Tier bleibt am Leben.

2. Graubraunes Kaninchen, kräftig und sehr lebhaft, Gewicht 2110 gr; Blutverlust 58 gr = 2,75 % des Körpergewichtes.

Entblutung aus der linken Carotis. Das sehr unbändige Tier macht heftige Bewegungen, schreit und bekommt vehemente Konvulsionen gegen Ende der Hämorrhagie. Die sehr frequente und oberflächliche Atmung setzt nach den Konvulsionen aus, worauf sofort eine 0,9 % Kochsalzlösung in gleicher Menge in die rechte Jugularis infundiert wird. Sofort beginnt die Atmung wieder, wenn auch zunächst flach und frequent; bald werden die Atemzüge, tiefer und beim Transport in den Stall ist bereits wieder normale Respiration vorhanden. Im Stall setzt sich das Kaninchen bald auf und trinkt etwas Milch; es bleibt am Leben.

3. Gelbbraunes Kaninchen, sehr kräftig und lebhaft, Gewicht 2575 gr; Blutverlust 76 gr = 2,95 % des Körpergewichtes.

Entblutung aus der linken Carotis. Die Atmung stockt nach ausgesprochen hypokinetischem Stadium und kurzen, wenig heftigen Konvulsionen gegen Ende der Hämorrhagie. Sofort Infusion der entsprechenden

Menge 0,65 % Kochsalzlösung in die rechte Jugularis. Nach kurzer Atempause setzt die Respiration wieder ein, zunächst ganz oberflächlich und frequent, bald tiefer und regelmässiger. Nach wenigen Minuten ist ein annähernd normaler Atemtypus erreicht. Im Stalle setzt sich das Tier auf und macht Fressversuche, nach kurzer Zeit legt es sich wieder auf die Seite und bleibt etwa eine halbe Stunde mit mühsamer Atmung liegen, dann scheint es sich etwas zu erholen, bleibt aber immer noch sehr matt. Wider Erwarten ist es am nächsten Morgen ganz munter. Bleibt am Leben.

4. Kaninchen von gleicher Farbe und aus demselben Wurf wie das vorige, kräftig und lebhaft, Gewicht 2570 gr; Blutverlust 76 gr = 2,95 % des Körpergewichtes.

Beim Aufschnallen auf den Operationstisch zeigt sich das Tier weniger lebhaft als das vorhergehende, Entblutung aus der linken Carotis; es gelingt nur mit Mühe, die gewünschte Blutmenge zu entziehen, daher dauert die Hämorrhagie etwas länger als bei dem vorigen Tier. Gegen Ende der Blutentnahme ist die Atmung synkoptisch. Infusion der entsprechenden Menge 0,9 % Kochsalzlösung in die rechte Jugularis. Nach der Infusion zunächst Apnoe, dann Wiederbeginn einer oberflächlichen Atmung, die sich allmählich vertieft und nach beendeter Wundversorgung normal geworden ist. Im Stall bleibt das Tier auf der Seite liegen, die Atmung wird mühsam, mitunter seufzend. Hier und da macht das Tier einen vergeblichen Versuch, sich aufzurichten. Es setzen Streckkrämpfe ein, die ohne Schreien etwa 1 Minute lang anhalten. Kurz darauf stirbt das Tier 1 Stunde 50 Minuten nach der Infusion.

5. Weisses Kaninchen, kräftig, mässig lebhaft, Gewicht 2065 gr; Blutverlust 65 gr = 3,14 % des Körpergewichtes.

Entblutung aus der linken Carotis. Die Atmung setzt gegen Ende der Entblutung aus, darauf sofort Infusion der gleichen Menge 0,65 % Kochsalzlösung in die Jugularis der anderen Seite. Nach kurzer Pause setzt die Atmung wieder ein, wird während der Versorgung der Wunde annähernd normal, bald aber wieder sehr mühsam. In den Stall gebracht verfällt das Tier in Streckkrämpfe, nach denen es sich nicht wieder erholt. Tod eine Viertelstunde nach der Infusion. Die Sektion ergiebt ausser der Anämie und der starken Verdünnung des Blutes nichts Abnormes. Keine Luftembolie, keine Gerinnungen.

6. Graues Kaninchen, kräftig und lebhaft, Gewicht 2075 gr; Blutverlust 65 gr = 3,13 % des Körpergewichtes.

Während der Entblutung aus der linken Carotis heftige Konvulsionen, nach den Krämpfen synkoptische Atmung. Infusion eines der entzogenen Blutmenge genau entsprechenden Quantums 0,9 % Kochsalzlösung in die rechte Jugularis. Sofort nach der Infusion setzt

die Atmung wieder ein, wenn auch noch sehr frequent und oberflächlich, bald jedoch stellt sich ein annähernd normaler Atemtypus wieder her. Das Tier erholt sich auffallend, liegt im Stall nur kurze Zeit auf der Seite, richtet sich dann auf und macht Fressversuche. 2 Stunden nach der Infusion lebt es noch, wird aber am nächsten Morgen tot im Stall gefunden, bereits erstarrt. Die Sektion ergiebt normale innere Organe. Weinrotes wässeriges Blut im Gefässsystem.

7. Graubraunes Kaninchen, kräftig und lebhaft. Gewicht 2550 gr; Blutverlust 85 gr = 3,33 % des Körpergewichtes.

Der Blutdruck bleibt bis gegen Ende der Hämorrhagie ziemlich kräftig, das Blut fliesst fast bis zum Schluss im Strom, namentlich während der ungemein heftigen Konvulsionen. Sofortige Infusion der entsprechenden Menge 0,65 % Kochsalzlösung in die rechte Jugularis. Zuerst Apnoe, dann Wiederbeginn der Atmung, die bald tiefer wird, aber frequent bleibt. Im Stall liegt das Tier auf der Seite, krampfhaft und sehr schnell atmend, nach etwa 20 Minuten treten Streckkrämpfe auf, nach denen sich das Tier nicht wieder erholt. Tod eine halbe Stunde nach der Infusion.

8. Graubraunes Kaninchen, kräftig, sehr lebhaft, Gewicht 2650 gr; Blutverlust 90 gr = 3,4 % des Körpergewichtes.

Entblutung aus der linken Carotis. Gegen Ende der Hämorrhagie ist die Atmung terminal. Die sofortige Infusion der gleichen Menge 0,9 % Kochsalzlösung hat keinen Einfluss auf den Atemtypus; in langen Pausen erscheinen noch vereinzelte Respirationen, aber noch während der Versorgung der Wunde stirbt das Tier auf dem Operationstisch. Die Sektion ergiebt im Gefässsystem eine reichliche Menge wässerigen Blutes; der rechte Ventrikel ist damit erfüllt. Keine Luftembolie.

Es wurden also im Ganzen 8 Versuche angestellt in der Art, dass immer einem Paar möglichst gleich gearteter Kaninchen die gleiche oder annähernd gleiche Blutmenge entzogen und bei dem einen Tier durch 0,65%, bei dem anderen durch 0,9% Kochsalzlösung ersetzt wurde. Irgend ein wesentlicher Unterschied in der Wirkung der beiden Koncentrationen ergab sich nicht, die geringfügigen, ganz regellosen Abweichungen werden durch die individuell verschiedene Resistenz der Tiere vollauf erklärt. Im übrigen entsprach das Resultat ganz den Experimenten von Maydl, Schramm und Feis: Die Kochsalzlösung wirkte als vorzüglicher Ersatz des entzogenen Blutes bei nicht tödlichen Blutverlusten unter 3% des Körpergewichtes (vgl. die Versuche 1, 2 und vor allem 3), vermochte aber bei tödlicher Hämorrhagie nicht dauernd lebensrettend, son-

dern nur für kürzere oder längere Zeit belebend zu wirken (vergl. die Versuche 5—8).

Dienten die bisherigen Experimente nur dazu, eine sichere Basis zu schaffen bezw. die in der Litteratur bereits vorhandenen Grundlagen zu vervollständigen, so wurde jetzt auf dieser Basis der Versuch gemacht, wirksamere Hülfsmittel zu finden, als sie zur Zeit bei lebensgefährlichen Blutverlusten im Gebrauch sind.

Versuche mit Flüssigkeiten vom Salzgehalt des Blutserums.

Zunächst lag es sehr nahe, anstatt der Kochsalzlösung Flüssigkeiten für die Infusion zu verwenden, welche in ihrem Salzgehalt demjenigen des Blutserum möglichst genau, jedenfalls mehr als das Kochsalzwasser entsprechen. Solche Lösungen sind in der physiologischen Experimentalpraxis seit einiger Zeit im Gebrauch, haben aber als Blutersatz bei Hämorrhagieen noch keine Beachtung gefunden. Von den Physiologen werden sie namentlich zur Speisung des überlebenden Tierherzens verwendet, sowohl in der von Ringer und Howell [1]), als besonders in der von F. S. Locke [2]) angegebenen Zusammensetzung. Die Ringer'sche Flüssigkeit ist eine mit Chlorcalcium und Chlorkalium versetzte alkalische Chlornatriumlösung, Locke fügte derselben Dextrose zu und gab für die Durchspülung des

1) Vgl. Ringer, The influence of carbonic acid dissolved in saline solutions on the ventricle of the frogs heart. Journ. of physiol. Vol. XIV. 1893. p. 125. — Further observations regarding the antagonism between calcium salts and sodium, potassium and ammonium salts. Ibid. Vol. XVIII. 1895. p. 425. — Concerning the influence exerced by each of the constituents of the blood on the contraction of the ventricle. Journ. of physiol. Vol. III. 1880—82. p. 380. — Howell-Cooke, Action of the inorganic salts of serum, milk, gastric juice etc. upon the isolated working heart with remarks upon the causation of the heart-beat. Journ. of physiol. Vol. XIV. 1893. p. 198. — An analysis on the influence of the sodium, potassium and calcium salts of the blood on the automatic contractions of heart-muscle. Americ. journ. of physiol. Vol. VI. 1901. p. 181. — Langendorff, Herzmuskel und intracardiale Innervation. Ergebnisse der Physiologie. I. Jahrg. Abt. 2. 1902. S. 263 ff.

2) F. S. Locke, Towards the ideal artificial circulating fluid for the isolated frog's heart. Journ. of physiol. Vol. XVIII. 1895. p. 332. — Die Wirkung der Metalle des Blutplasmas und verschiedener Zucker auf das isolierte Säugetierherz. Centralbl. f. Physiol. Bd. XIV. 1901. S. 670.

Säugetier-, speziell des Kaninchenherzens folgende Zusammensetzung als beste isotonische an: Chlorcalcium 0,02, Chlorkalium 0,02, doppeltkohlensaures Natron 0,02, Chlornatrium 0,9, Dextrose 0,1 auf 100 Wasser. Wird diese Lösung mit Sauerstoff gesättigt und genügend erwärmt, so vermag sie das Kaninchenherz stundenlang schlagend zu erhalten: Locke demonstrierte auf dem V. Physiologen-Kongress in Turin[1]) ein isoliertes Herz, welches von 7 Uhr morgens bis zum Abend, mehr als 12 Stunden hindurch mit unveränderter Energie pulsierte.

Der russische Physiologe Kuliabko[2]) dehnte die Locke'schen Versuche noch weiter aus. Er wies nach, dass man das herausgeschnittene Säugetierherz nach 18—44 Stunden noch mit der Locke'schen Flüssigkeit wiederbeleben kann[3]), es gelang ihm schliesslich sogar[4]), menschliche Herzen stundenlang nach dem Tode mittels Durchleitung von Locke'scher Lösung wieder zum Schlagen zu bringen. Diese Versuche sind von so hohem Interesse, dass ich sie kurz anführen möchte. Das Herz eines 3 Monate alten Knaben, welcher an doppelseitiger Pneumonie verstorben war, wurde 20 Stunden nach dem Tode aus der Leiche herausgeschnitten, ohne besondere Vorsicht in das Laboratorium gebracht und nach der bekannten Langendorff'schen Methode mit Locke'scher Flüssigkeit von der Aorta gespeist. Lange Zeit blieb das Herz ganz unbeweglich, und erst nach ca. 20 Minuten traten schwache und langsame rhythmische Kontraktionen der Vorhöfe auf, welche weiterhin auf den rechten Ventrikel übergingen; endlich fing das ganze Herz deutlich zu pulsieren an und arbeitete ziemlich regelmässig über eine Stunde lang. Diese Versuche konnte Kuliabko später an anderen Herzen wiederholen; mehr oder weniger gut ausgesprochene Pulsation der Vorhöfe und Herzohren konnte er vielmals am menschlichen Herzen noch 30 Stunden nach dem Tode hervorrufen ungeachtet der voluminösen Blutcoagula, welche sich schon in den Herzhöhlen gebildet hatten.

1) Centralbl. f. Physiologie. 1901. Nr. 17. S. 490.

2) Studien über die Wiederbelebung des Herzens. Pflüger's Archiv Bd. 90. 1902. S. 461 ff.

3) Die Kuliabko'schen Versuche sind ganz neuerdings von Velich (Münchn. med. Wochenschr. 18. VIII. 03) vollauf bestätigt worden. Diesem Forscher gelang es sogar, ein in Kochsalzlösung gänzlich eingefrorenes Hundeherz nach 24 Stunden mit Locke'scher Flüssigkeit zu beleben.

4) Neue Versuche über die Wiederbelebung des Herzens. Centralbl. f. Physiologie. 1902. Bd. XVI. Nr. 13.

Alle diese Versuche beweisen, dass eine nach Locke'scher Vorschrift hergestellte Lösung der im Blutserum enthaltenen Salze eine vorzügliche Nährflüssigkeit für das Herz, also für dieses einen besonders geeigneten Blutersatz darstellt. Deshalb wurde gerade dieses „künstliche Serum" zu den folgenden Versuchen am entbluteten Tiere benutzt.

1. Graubraunes Kaninchen, sehr kräftig und lebhaft, Gewicht 2550 gr; Blutverlust 80 gr = 3,13 % des Körpergewichtes.

Die Blutung bleibt bis zum Verschluss der Arterie fliessend. Vehemente, mit Schreien endigende Konvulsionen, danach sehr oberflächliche, fliegende Atmung. Sofortige Infusion der entsprechenden Menge Locke'scher Flüssigkeit. Die Atmung bleibt kurze Zeit nach der Infusion die gleiche, dann werden die Respirationen tiefer und langsamer, bis zur Wundnaht ist der normale Atemtypus erreicht. Beim Abschnallen macht das offenbar sehr resistente junge Männchen schon Abwehrbewegungen, versucht im Stall sofort sich aufzurichten und bleibt nach einigen fruchtlosen Versuchen in der That in hockender Stellung sitzen. Die Atmung ist zwar sehr frequent, aber der allgemeine Eindruck keineswegs besorgniserregend. Nach 2 Stunden wird das Tier in derselben Stellung gefunden mit noch beschleunigter, etwas mühsamer Atmung, es macht Versuche, Milch zu trinken. Am nächsten Morgen sitzt es ganz munter in seiner Kiste, frisst und scheint über die Gefahr hinaus. In den nächsten Tagen magert das Tier sehr ab, bleibt aber munter und erholt sich vollständig.

2. Weisses Kaninchen, sehr gross, Gewicht 3900 gr; Blutverluts 120 gr = 3,07 % des Körpergewichtes.

Am Ende der Entblutung wird nach mässigen Konvulsionen die Atmung synkoptisch, das Tier schreit auf und scheint verendet. Die Infusion erfolgt erst nach einer Pause von 1—2 Minuten, da die in die Jugularis eingebundene Kanüle sich gedreht hat und so die Passage nicht sofort frei ist. Es werden 120 ccm Locke'scher Flüssigkeit infundiert, ohne dass die Atmung wieder in Gang kommt. Tod auf dem Operationstisch. Die Sektion ergiebt im Gefässsystem eine reichliche Menge blutig tingierter Flüssigkeit; keine Luftembolie, normale innere Organe.

3. Geflecktes Kaninchen, kräftig und lebhaft, Gewicht 2230 gr; Blutverlust 70 gr = 3,14 % des Körpergewichtes.

Es gelingt mit Mühe, die gewünschte Blutmenge aus der Carotis zu entleeren. Die Atmung ist bei Verschluss der Arterie synkoptisch und hat bis zum Beginn der Infusion vollständig aufgehört. Sofortige Infusion der entsprechenden Menge Locke'scher Flüssigkeit in die Jugularis der anderen Seite. Die Atmung setzt wieder ein, zuerst seufzend, dann frequent und oberflächlich. Nach 3 Minuten schreit das Tier schwach auf,

streckt sich und stirbt auf dem Operationstisch. Sektion: Innere Organe gesund, keine Luftembolie.

4. Weisses Kaninchen, wenig kräftig, Gewicht 1530 gr; Blutverlust 50 gr = 3,26 % des Körpergewichtes.

Bei Beendigung der Blutung aus der linken Carotis terminale Atmung, das Tier schreit auf und scheint tot. Sofortige Infusion der gleichen Menge Locke'scher Flüssigkeit in die rechte Jugularis. Während der Infusion setzt die Atmung wieder ein, hält sich bis zur Beendigung der Naht, setzt dann wieder aus. Nach einigen Streckkrämpfen und einem schwachen Schrei stirbt das Tier 5 Minuten nach Beendigung der Infusion.

5. Schwarzes Kaninchen, kräftig und lebhaft, Gewicht 2730 gr; Blutverlust 90 gr = 3,3 % des Körpergewichtes.

Die Infusion beginnt bei synkoptischer Atmung in einer langen Atempause, es werden sofort nach Stillung der Carotisblutung 100 ccm Locke'scher Flüssigkeit in die rechte Jugularis infundiert. Die Atmung setzt nach ganz kurzer Pause wieder ein, zuerst annähernd normal, bald aber langsamer, schliesslich seufzend. Ohne Krämpfe und Schrei stirbt das Tier 6 Minuten nach Beendigung der Infusion. Die Sektion ergiebt normale innere Organe. Herz schlaff, mit wässerigem Blut gefüllt, keine Luftblasen.

6. Schwarzes Kaninchen, sehr kräftig und lebhaft, Gewicht 3125 gr; Blutverlust 110 gr = 3,42 % des Körpergewichtes.

Nur mit Mühe gelingt es, die gewünschte Blutmenge aus der linken Carotis zu entleeren, bei Beendigung der Entblutung haben Puls und Atmung vollkommen ausgesetzt. Sofortige Infusion der gleichen Menge Locke'scher Flüssigkeit in die rechte Jugularis. Nach kurzer Pause erscheint die Atmung wieder, zuerst langsamer, dann sehr frequent. Bei Beendigung der Naht ist eine zwar stark beschleunigte, aber doch regelmässige Atmung vorhanden. Im Stall liegt das Tier mühsam atmend auf der Seite, versucht nach etwa 10 Minuten sich aufzurichten, fällt aber wieder zurück. Nach $^3/_4$ Stunden wird die Atmung wieder unregelmässig, nach einer weiteren Viertelstunde ist das Tier moribund. Tod etwa 1 Stunde nach der Infusion.

7. Weisses Kaninchen, sehr gross, Gewicht 3820 gr; Blutverlust 140 gr = 3,66 % des Körpergewichtes.

Nach äusserst heftigen Konvulsionen setzt die Atmung vollständig aus, das Tier erscheint tot. Trotz sofortiger Infusion von 150 ccm Locke'scher Flüssigkeit stellte sich die Atmung nicht wieder her, nur vereinzelte Herzkontraktionen sind noch nachweisbar. Sofortiger Tod auf dem Operationstisch. Sektion ergiebt normale innere Organe. Keine Luftembolie.

8. Gelbbraunes Kaninchen, kräftig, wenig lebhaft, Gewicht 2280 gr:

Blutverlust 60 gr = 2,63 % des Körpergewichtes.

Im ausgesprochen hypokinetischen Stadium wird die Hämorrhagie unterbrochen. Sofortige Infusion von 100 ccm Locke'scher Flüssigkeit in die rechte Jugularis. Die Atmung bleibt frequent. Nach Verbringung in den Stall wird die Respiration langsamer, setzt bald aus, wird synkoptisch. Ohne Krämpfe stirbt das Tier 20 Minuten nach der Infusion. Sektion: Sehr wässeriges Blut in reichlicher Menge im ganzen Gefässsystem. Keine andere Todesursache als die Hydrämie.

9. Gefleckte Kaninchen, kräftig und lebhaft, Gewicht 2270 gr; Blutverlust 65 gr = 2,86 % des Körpergewichtes.

Bei Beendigung der Blutung, welche bis zum Schluss im Strom erfolgt, ist die Atmung hypokinetisch. Nach Verschluss der Arterie sofortige Infusion von 100 ccm Locke'scher Lösung in die rechte Jugularis. Die Atmung bleibt auffallend frequent, das Tier liegt im Stall sehr elend auf der Seite, macht keine Versuche, sich aufzurichten. Allmählich wird die Atmung oberflächlicher, langsamer, schliesslich aussetzend. Tod 25 Minuten nach der Infusion. Sektion: Die in grosser Menge vorhandene Blutflüssigkeit ist auffallend wässerig. Innere Organe gesund. Keine Luftembolie.

10. Graubraunes Kaninchen, kräftig und lebhaft. Gewicht 2830 gr; Blutverlust 90 gr = 3,14 % des Körpergewichtes.

Nach der Entblutung wird sofort die gleiche Menge Locke'scher Flüssigkeit in die rechte Jugularis infundiert. Die Atmung, welche ausgesetzt hatte, belebt sich wieder und wird während der Wundversorgung annähernd normal. Im Stall macht das Tier vergebliche Versuche, sich aufzurichten, fällt aber auf die Seite und bleibt mit sehr frequenter, krampfhafter Respiration liegen. Nach 1 Stunde ist der Zustand etwa der gleiche. Nach 75 Minuten wird das Tier deutlich schwächer, die Atmung wird immer oberflächlicher und setzt schliesslich ganz aus. Tod eine Stunde 35 Minuten nach der Infusion. Sektion ergiebt keine anderweitige Todesursache.

Aus diesen Versuchen ergiebt sich, dass kompliciert zusammengesetzte, dem Blutserum ähnliche Salzlösungen, welche im physiologischen Experiment Hervorragendes leisten, als Blutersatz nach Hämorrhagieen nicht wirksamer sind als die einfache Kochsalzlösung. Der Zufall wollte es, dass gerade der erste Versuch ein überraschend günstiges und zu weitgehenden Erwartungen berechtigendes Resultat ergab: ein Tier blieb am Leben, dem 3,13% des Körpergewichtes, also mehr als die sonst auch bei Kochsalzinfusion sicher tödliche Blutmenge entzogen war. Alle weiteren Experimente ver-

liefen jedoch ungünstig, trotz der sehr vorteilhaften, der Wirklichkeit kaum entsprechenden Versuchsbedingungen, denn die Infusion erfolgte durch die vorher in die Vena jugularis eingebundene Kanüle stets unmittelbar nach Beendigung der Hämorrhagie[1]). Es blieb kein weiteres Tier nach einem Blutverlust von 3,07—3,66% des Körpergewichtes am Leben. Dadurch verliert der eine auffallend günstig verlaufene Versuch jede principielle Bedeutung, gelingt es doch ganz ausnahmsweis auch bei der Kochsalzinfusion einmal, ein Tier zu erhalten, welches mehr als 3% des Körpergewichtes an Blut verlor. So rettete z. B. Schwarz[2]) durch Salzwasserinfusion unter zahlreichen Kaninchen ein einziges, dem 3,21% entzogen worden waren. Ein gelungener Versuch besagt aber nichts, und so ist auch die einzige wirkliche Lebensrettung durch Infusion Lockescher Flüssigkeit belanglos gegen die 7 bezw. 9fach überwiegende Zahl der Misserfolge.

Zu verwundern ist dieses ungünstige Resultat nicht, im Gegenteil, es war zu erwarten. Denn ob der Rest von Blut, den das Gefässsystem noch enthält, durch Kochsalzlösung oder irgend ein anderes komplicierter zusammengesetztes Salzwasser wieder in Cirkulation gebracht wird, ist schliesslich gleichgültig; den Tod bringt der Mangel an roten Blutkörperchen. Damit im Einklang steht das Resultat der Versuche, bei welchen, um das Gefässsystem recht prall zu füllen, mehr Ersatzflüssigkeit infundiert wurde, als Blut entzogen worden war. Die beiden so behandelten Tiere (Vers. 8 und 9) starben schon an den geringfügigen, nicht tödlichen Blutverlusten von 2,63 und 2,86% des Körpergewichtes, aus dem einfachen Grunde, weil die Masseinheit des so hochgradig verdünnten Blutes nun noch weniger Blutkörperchen enthielt. Man soll also niemals mehr als das der entzogenen Blutmenge genau entsprechende Quantum Salzlösung infundieren. Bekanntlich vermag gerade die Kombination von Blutentziehung und Infusion die hochgradigsten Veränderungen der Blutbeschaffenheit zu erzeugen. Cohnheim und Lichtheim[3]) setzten auf diesem Wege die Trockensubstanz des Blutes bis auf die Hälfte herab, v. Ott[4]) wies nach, dass die

1) Nur bei Versuch 2 vergingen zwischen Entblutung und Infusion 1 bis 2 Minuten, da die Kanüle sich gedreht und die Venenwand torquiert hatte.

2) Habilitationsschrift, Halle 1881. Vgl. die Tabelle von Feis l. c. S. 81.

3) Ueber Hydrämie und hydrämisches Oedem. Virchow's Archiv Bd. 69. 1877.

4) Virchow's Archiv Bd. 93. 1883.

Verminderung der roten Blutkörperchen, welche durch den Aderlass mit nachfolgender Kochsalzinfusion hervorgerufen wird, noch stunden- und tagelang nach dem Eingriff zunimmt. Gerade bei den nicht absolut tödlichen, aber bereits sehr gefährlichen Blutverlusten kann diese progrediente Oligocythämie deletär werden.

Nebenbei will ich erwähnen, dass ich mit gütiger Erlaubnis meines hochverehrten Chefs, Herrn Prof. v. Bruns, die Locke'sche Flüssigkeit zu subkutaner Infusion auch beim Menschen angewendet habe, nachdem sie sich bei entsprechenden Tierversuchen gänzlich unschädlich erwiesen hatte. Die Lösung wurde stets gut vertragen, einige Male auffallend schnell resorbiert; ob sie aber gegenüber der Kochsalzlösung irgend einen erheblichen Vorteil bietet, vermag ich nicht zu entscheiden. Durch ihren Dextrosegehalt ist die Locke'sche Flüssigkeit vielleicht eher eine Nährlösung als das einfache Salzwasser — um dem Organismus gleichzeitig Nährmaterial zuzuführen, hat Landerer schon vor Jahren die Kochsalzlösung mit 3% Zucker versetzt —, auf der anderen Seite ist sie aber auch ein besserer Nährboden für Bakterien und erfordert bei ihrer Anwendung eine peinlichere Asepsis als die Kochsalzlösung. Diese Eigenschaft spricht wegen der meist notwendigen Eile gegen die Verwendung der Locke'schen Flüssigkeit, um so mehr, als der minimalen Menge von 1 gr Dextrose pro Liter kein irgendwie erheblicher Nährwert zukommt, denn 1 gr Dextrose entspricht nur 4,1 Kalorien, während der Durchschnittsbedarf des Menschen etwa 3000 Kalorien beträgt.

Versuche mit Adrenalin.

Nach dem Misslingen der mitgeteilten Experimente bin ich der Frage des künstlichen Blutersatzes von ganz anderen Gesichtspunkten näher getreten: ich habe das Adrenalin nutzbar zu machen versucht. Die theoretische Grundlage dieser Experimente war die bekannte blutdrucksteigernde Wirkung der Nebennierenpräparate, welche nach den Untersuchungen von Moore und Purinton[1]) bereits nach Einverleibung minimaler Dosen (0,000 000 245 bis 0,000 024 gr pro Kilo Hund) zur Geltung kommt. Die Ursache die-

1) Ueber den Einfluss minimaler Mengen des Nebennierenextraktes auf den arteriellen Blutdruck. Pflüger's Archiv 1900. Band 81. Nach Braun (Leipzig), Ueber den Einfluss der Vitalität der Gewebe auf die örtlichen und allgemeinen Giftwirkungen lokalanästhesierender Mittel und über die Bedeutung des Adrenalins für die Lokalanästhesie. Arch. f. klin. Chir. Bd. 69. S. 556. Absch. 4.

ser Blutdrucksteigerung ist einmal darin zu suchen, dass das Mittel der Herzthätigkeit direkt erhöht, ferner darin, dass es die Arterien und Capillaren des ganzen Körpers zur Kontraktion bringt.

Von beiden Eigenschaften konnte ein günstiger Einfluss auf den entbluteten Organismus erwartet werden. Vermag Nebennierenextrakt selbst das herausgeschnittene Säugetierherz, welches seine Thätigkeit bereits eingestellt hat, wieder zum Schlagen zu bringen (Hebdom, Schäfer), so war anzunehmen, dass er auch das durch Hämorrhagie geschwächte Herz direkt erregen würde. Bewirken die Nebennierenpräparate durch die eigenartige Beeinflussung aller glatten Muskulatur eine allgemeine Kontraktion der Arterien und Capillaren, so muss daraus eine Art Autotransfusion resultieren, durch welche das im peripheren Gefässsystem noch vorhandene Blut dem Herzen zugetrieben wird.

Auf diesen Erwägungen beruhten die nachfolgenden, mit dem Adrenalin von Parke, Davis & Co. angestellten Versuche, bei denen ihres rein praktischen Zweckes halber eine physiologisch genaue Kontrolle des Blutdrucks, der Herzthätigkeit und Atmung unterlassen und nur die Allgemeinwirkung auf den entbluteten Organismus beobachtet wurde:

1. Gelbbraunes Kaninchen, mässig kräftig. Gewicht 2230 gr. Blutverlust 70 gr = 3,13% des Körpergewichtes.

Das Tier wird aus der linken Carotis entblutet, die Atmung ist hypokinetisch. Sofortige Infusion von 10 ccm Kochsalzlösung, denen 0,1 Milligramm Adrenalin zugesetzt ist, in die rechte lugularis. Die Atmung ändert sich nicht sichtlich, das Herz pulsiert deutlich weiter. Im Stall bleibt das Tier sehr elend auf der Seite liegen, macht keine Versuche sich aufzurichten. Nach etwa 10 Minuten schwache Streckkrämpfe, nach denen die Atmung aussetzt. Eine Zeitlang atmet das Tier noch in grossen Pausen, der Herzschlag ist kaum noch zu fühlen. Tod etwa 20 Minuten nach der Injektion.

2. Graubraunes Kaninchen, kräftig und lebhaft. Gewicht 2810 gr. Blutverlust 90 gr = 3,2% des Körpergewichtes.

Nach der Entblutung beginnt die Atmung auszusetzen. Sofort werden in die rechte Iugularis 10 ccm Kochsalzlösung, denen 0,2 Milligramm Adrenalin zugesetzt sind, infundiert. Die Atmung wird kurz nach der Infusion für 1—2 Minuten frequenter, setzt aber bald wieder aus. Im Stall liegt das Tier matt auf der Seite, ist moribund. Tod 8 Minuten nach der Infusion.

3. Graubraunes Kaninchen, sehr kräftig und lebhaft. Gewicht 3710 gr,

Blutverlust 115 gr = 3,1% des Körpergewichtes.

Entblutung aus der linken Carotis, heftige Krämpfe, hypokinetische Atmung, die nach den Konvulsionen aussetzt. Sofortige Infusion von 110 ccm körperwarmer Kochsalzlösung, denen 0,3 Milligramm Adrenalin zugesetzt sind. Die Atmung kommt sofort wieder in Gang, zuerst frequent, dann regelmässig. Nach Versorgung der Wunde ist die Respiration annähernd normal. Im Stall liegt das Tier zunächst schwach auf der Seite, versucht nach etwa 5 Minuten sich aufzusetzen und bleibt nach einiger Zeit in hockender Stellung sitzen. Nach 1 Stunde ist das Befinden noch gleich, die Atmung ist mühsam, das Tier schwach. Krämpfe sind nicht aufgetreten, dagegen ist eine Schwäche der Hinterbeine nachweisbar. 2 Stunden nach der Infusion lebt das Tier noch, ist aber sehr elend. Es wird am nächsten Morgen tot im Stall gefunden.

4. Schwarzes Kaninchen, kräftig und lebhaft. Gewicht 3110 gr, Blutverlust 100 gr = 3,22% des Körpergewichtes.

Nach der aus der linken Carotis erfolgten Entblutung, welche von äusserst heftigen Konvulsionen begleitet ist, beginnt die Atmung synkoptisch zu werden. Sofortige Infusion von 100 ccm Locke'scher Flüssigkeit, denen 0,15 Milligramm Adrenalin zugesetzt sind. Die Respiration erscheint sofort wieder, frequent und oberflächlich, wird während der Versorgung der Wunde etwas langsamer, ist aber im Stall noch immer frequent und mühsam. Das Tier macht vergebliche Versuche sich aufzurichten, vermag sich aber nicht dauernd aufrecht zu halten. 20 Minuten nach der Infusion treten Konvulsionen auf, denen synkoptische Atmung folgt. Tod 25 Minuten nach der Infusion.

Das Resultat der 4 Versuche mit Adrenalin war also trotz der nur in der Nähe des Grenzwertes liegenden Blutverluste ein vollkommen negatives, deshalb wurde auf weiteres Experimentieren in dieser Richtung verzichtet.

Die Anordnung der Versuche war eine ganz verschiedene. Bei den ersten beiden Tieren wurde nach der Entblutung keine Infusion vorgenommen, sondern es wurden nur 10 ccm Kochsalzlösung als Vehikel des Adrenalins in die Vene eingespritzt. Bei den beiden folgenden Tieren fand eine eigentliche Infusion statt, das eine Mal mit Kochsalzlösung, das andere Mal mit Locke'scher Flüssigkeit, denen beiden das gewünschte Quantum Adrenalin zugesetzt war.

Die Menge des in die Blutbahn eingeführten Adrenalins wechselte zwischen 0,1—0,3 Milligramm, lag also stets unter der tödlichen Dosis für Kaninchen, welche nach den Untersuchungen von Bouchard

und Claude[1]) bei intravenöser Applikation zwischen 0,1 und 0,2 Milligramm pro Kilo beträgt. Immerhin waren die Dosen, wenn auch nicht lebensgefährlich, so doch ziemlich hoch, da ein energischer Reiz für das Herz erwünscht schien. Die höchste Dosis (Versuch 3) betrug 0,3 Milligramm, doch handelte es sich hier um ein ungewöhnlich starkes, fast 4 Kilo schweres Tier. Trotzdem werden wir wohl die bei diesem Kaninchen beobachtete Parese der Hinterbeine als Intoxikationssymptom auffassen müssen, denn die Vergiftung durch zu hohe Dosen Adrenalin äussert sich beim Kaninchen in Mydriasis, tonischen und klonischen Krämpfen, denen Lähmung der hinteren Extremitäten zu folgen pflegt. Bei unserem Tier waren allerdings der Lähmung keine Krämpfe voraufgegangen.

Das negative Resultat der Versuche war mir einigermassen überraschend, denn ich hatte bei früheren Experimenten das Adrenalin als vorzügliches Herzreizmittel kennen gelernt. Die Versuche waren angestellt worden, um ein wirksames Mittel gegen die Chloroformsynkope ausfindig zu machen. Die verschiedensten Massnahmen waren an Kaninchen ohne jeden Erfolg geprüft worden, bis schliesslich auf die Empfehlung des Edinburgher Physiologen Schäfer[2]) hin das heroische Mittel der Adrenalininjektion ins Herz versucht wurde. Unter 5 so behandelten Kaninchen konnten 2 gerettet werden, während 3 weitere Versuche mit Injektion des Adrenalins in die Vena jugularis ergebnislos verliefen. Des Interesses halber möchte ich die beiden gelungenen Versuche, obwohl sie nicht zum Thema gehören, hier anführen:

1. Graubraunes Kaninchen, kräftig und lebhaft, Gewicht 2772 gr.

Chloroformnarkose mit Maske, bis kein Lebenszeichen mehr nachzuweisen ist. Die Atmung hat aufgehört, die Pupillen sind weit, reaktionslos. Es wird künstliche Atmung eingeleitet; bei der Kompression des Thorax fühlt man in grossen Pausen hie und da noch ein wellenförmiges Zittern des Herzens. 3 Minuten nach Eintritt des klinischen Todes werden 0,2 Milligramm Adrenalin durch den rasierten Thorax hindurch in das Herz des Tieres injiciert. Zunächst keinerlei Wirkung. Nach 1 Minute 55 Sekunden bemerkt man durch die Thoraxwand ein ganz oberflächliches, sehr frequentes Pulsieren des Herzens. Nach weiteren 65 Sekunden setzt ein kranpfhafter Atemzug ein, dem in Pausen einige weitere folgen. Die Atmung kommt in Gang, die einzelnen Res-

1) Recherches expérimentales sur l'adrénaline. Compt. rend. CXXXV. 22, p. 928.

2) On certain practical applications of extract of suprarenal medulla. British medical Journal. 17. IV. 01.

pirationen vertiefen sich. Das Herz sieht man unregelmässig, aber deutlich durch den Thorax pulsieren. Es treten Zuckungen im rechten Facialis auf, die Pupillen sind noch sehr weit und vollkommen reaktionslos. Nach weiteren 3 Minuten erfolgen rhythmische Zuckungen in den vorderen Extremitäten, starke Zuckungen im Facialis und Nystagmus halten bis 15 Minuten nach der Injektion an. Erst nach 9 Minuten tritt die Pupillenreaktion wieder auf. 17 Minuten nach der Injektion richtet sich das Tier auf und bleibt schwach auf dem Bauch liegen. Nach weiteren 5 Minuten bewegt es sich taumelnd von der Stelle, $^3/_4$ Stunden nach der Injektion ist es ganz munter und zeigt auch in der Folgezeit keine Krankheitserscheinungen.

2. Graubraunes Kaninchen, sehr kräftig, Gewicht 2980 gr.

Chloroformnarkose mit Gazebausch bis zum Verschwinden aller Lebenszeichen. Nach längerem Aufhören der Pupillenreaktion tut das Tier einen schwachen Schrei, streckt sich und bleibt dann mit weiten reaktionslosen Pupillen, ohne nachweisbaren Puls und Atmung liegen. Während der drei Minuten lang fortgesetzten erfolglosen künstlichen Atmung glaubt man nur einmal eine schwache zitternde Kontraktion des Herzens zu fühlen. Injektion von 0,2 Milligramm Adrenalin durch den rasierten Thorax ins Herz. 1 Minute 40 Sekunden bleibt das Tier gänzlich reaktionslos, dann bemerkt man ein unregelmässiges schwaches Pulsieren des Herzens durch die Thoraxwand hindurch, gleichzeitig setzt ein stöhnender Atemzug ein, dem sich bald mehrere krampfhafte Respirationen anschliessen. Die Wiederbelebung erfolgt, durch keine Massnahme unterstützt, in ähnlicher Weise wie bei Tier 1, nur ist der Kampf noch schwerer. Auch dieses Tier ist am Leben geblieben und hat in der Folgezeit ausser einer mässigen Abmagerung keine krankhaften Erscheinungen gezeigt.

Eine praktische Bedeutung kommt wegen der überwiegenden Zahl der Misserfolge diesen gelungenen Versuchen wohl kaum zu, so frappierend die Lebensrettung der beiden Kaninchen für die dem Experiment Beiwohnenden auch gewesen ist. Wahrscheinlich hat es sich bei den Tieren um eine ungewöhnlich hohe Toleranz gegen Chloroform gehandelt, während wir die meisten Chloroform-Unglücksfälle beim Menschen gerade auf eine abnorm geringe Resistenz gegen das Gift zurückzuführen haben.

So waren also zwei von ganz verschiedenen Gesichtspunkten ausgegangene Versuchsreihen zur Lösung der Blutersatzfrage gänzlich resultatlos verlaufen. Bei der einen war mit einer denkbar vollkommenen Ersatzflüssigkeit das Gefässsystem wieder gefüllt worden, bei der anderen hatte man ausserdem mit einem intensiven

Herzreizmittel eine direkte Erregung des Herzens angestrebt. Beide Verfahren vermochten dem tierischen Organismus nicht über den tödlichen Blutverlust hinwegzuhelfen.

Die Todesursache bei der Verblutung kann also weder in der Leere des Gefässsystems noch in dem Versagen des mangelhaft ernährten Herzens liegen. Das Herz des Warmblüters ist nach den neueren Untersuchungen nicht weniger resistent als das des Kaltblüters, es kann, wie wir sahen, Stunden, selbst Tage nach dem Tode noch durch eine Lösung von Salzen und Zucker wieder zum Leben erweckt werden. Die Ursache des Todes muss also eine andere sein.

Betrachtet man den Symptomenkomplex der tödlichen Verblutung, so gewinnt man den Eindruck, dass eine Erstickung infolge Sauerstoff-Verarmung des Blutes vorliegt. Diese wird durch die Verminderung der eigentlichen Lebenselemente des Blutes, der roten Blutkörperchen, bedingt.

Der Sauerstoffmangel wirkt weniger auf die automatischen Centren des Herzens, deren Bedeutung durch die Untersuchungen von Engelmann, Krehl, Romberg und His ja zweifelhaft geworden ist, als auf die empfindlichen Centren der Medulla oblongata. J. Rosenthal hat gezeigt, dass Blutungen durch die Stockung des Gaswechsels im verlängerten Mark das Atmungscentrum beeinflussen, Landois wies im Jahre 1865 dasselbe für das Herzhemmungscentrum, Nawalichin und Sigm. Mayer für das Centrum der Vasomotoren nach. Sind diese Centren auch nur kurze Zeit dem hochgradigen Sauerstoffmangel ausgesetzt, welchen die tödliche Blutung durch den Verlust einer übergrossen Menge von Erythrocyten zur Folge hat, so werden sie erschöpft, und der Tod tritt ein.

Daraus ergiebt sich mit zwingender Notwendigkeit

die Verwertung des Sauerstoffes für den Blutersatz nach Hämorrhagieen.

a) Versuche mit Sauerstoff-Inhalation.

Die einfachste bisher fast ausschliessliche Anwendungsweise des Sauerstoffs zu therapeutischen Zwecken ist die Inhalation. Sie wurde auch von mir experimentell zuerst geprüft. Anfangs verwandte ich eine Maske ähnlich den für den menschlichen Gebrauch empfohlenen Modellen. Ein Blech wurde dem Kaninchenkopf entsprechend gebogen, mit einem Zuleitungsrohr für den Sauerstoff und einem besonders leicht spielenden Exspirationsventil versehen. Der luftdichte

Abschluss an den Kaninchenkörper wurde zuerst mit einem Gummiringbelag des Maskenrands versucht; da dieser sich jedoch als unzureichend erwies, wurde an die Maske ein Gummisack luftdicht befestigt, der die vorderen zwei Drittel des Tieres oder auch das ganze Tier aufnahm. Trotz verschiedener Modifikationen bewährte sich die Maske indessen nicht.

Fig. 1.

Nun wählte ich, um das Experiment einwandsfrei zu gestalten und seinen ganzen Verlauf beobachten zu können, eine andere Versuchsanordnung. Auf gütige Anregung von Herrn Prof. v. Hüfner, in dessen Institut die folgenden Experimente ausgeführt wurden, liess ich mir den in Fig. 1 abgebildeten voluminösen Apparat anfertigen.

Ein gasdichtes, 500 l Wasser aufnehmendes Bassin aus starkem Blech erhielt eine 5 mm dicke, in ihren mittleren Partien vielfach durchlochte Deckplatte. Auf diese wurde eine geräumige Glasglocke gesetzt, gross genug, um das stärkste Kaninchen aufnehmen zu können. Um einen luftdichten Abschluss der Glasglocke an der Aufsatzstelle zu erreichen, wurde ihr glattgeschliffener Rand in eine dem Bassin aufgelötete Rinne aus Eisenblech eingelassen, welche am Boden mit Asbestringen belegt war und mit Quecksilber oder Wasser gefüllt wurde. Durch schwere Bleiringe, welche von oben her auf die Glasglocke drückten (s. Fig. 1), wurde diese fest in die Asbestringe eingepresst. Durch einen an der Kuppel der Glasglocke angebrachten Zweiweghahn wurde die Verbindung mit dem Leitungsschlauch der Sauerstoffbombe hergestellt.

Unter diese Glasglocke wurde möglichst schnell das aus der Carotis entblutete Kaninchen verbracht, nachdem ihm zu vorläufiger Wiederbelebung ein der entzogenen Blutmenge genau entsprechendes Quantum Kochsalzlösung durch die Jugularis infundiert und nach Unterbindung der beiden Gefässe die quer verlaufende Halswunde provisorisch durch eine Klemme verschlossen worden war. Die Kälte der Jahreszeit machte eine künstliche Erwärmung des Raumes unter der Glasglocke notwendig, welche durch Auflegen einer mit Watte umwickelten, grossen Thermophorkompresse auf die Deckplatte des Bassins erreicht wurde. Auf diese Weise wurde die Lagerung des entbluteten Tieres direkt auf das kalte Metall und der damit verbundene enorme Wärmeverlust vermieden, welcher wohl das Misslingen des zeitlich zuerst ausgeführten Versuches 5 mit verschuldet hat.

Sobald sich das Tier unter der Glasglocke befand, wurde der am unteren Ende des Bassins angebrachte grosse Hahn geöffnet und so das Wasser zum Ausströmen gebracht. Gleichzeitig wurde der Hahn der Glasglocke und das Ventil der Sauerstoffbombe geöffnet, so dass der von Wasser freiwerdende Raum des Bassins sofort mit reinem Sauerstoff erfüllt wurde. Nach Ausfliessen sämtlichen Wassers standen dem entbluteten Tier in Glasglocke und Bassin zusammen mehr als 500 l Sauerstoff zur Verfügung, eine Menge, der gegenüber die ursprünglich in der Glasglocke befindliche atmosphärische Luft und die Exspirationsluft des Tieres vernachlässigt werden konnte. Bei der Mehrzahl der Versuche hielt der Abschluss zwischen Deckplatte des Bassins und Glasglocke nicht völlig dicht, es konnte an einigen Stellen Gas entweichen. In diesen Fällen wurde nach völliger oder teilweiser Entleerung des Wasserbassins mit der Sauerstoffzufuhr fortgefahren und dadurch erreicht, dass das Tier schliesslich in einer wohl vollkommen reinen Sauerstoffatmosphäre atmete. Nach entsprechend langem Verweilen unter der Glasglocke wurden die überlebenden Tiere herausgenommen und nach Vernähung der provisorisch geschlossenen Halswunde in einen warmen Isolierstall verbracht, wo sie Milch und Futter erhielten.

In der beschriebenen Weise wurden folgende Versuche ausgeführt:

1. Männliches, braunes Kaninchen, kräftig, nicht besonders lebhaft. Gewicht 2230 gr, Blutverlust 72 gr = **3,23** % des Körpergewichtes.

Es wird so viel Blut aus der Carotis entnommen, als überhaupt zu entleeren ist. Nach Ausfliessen von 72 gr stockt die schon vorher tropfenförmige Blutung aus der Kanüle vollständig. Sofortige Infusion von 70 ccm körperwarmer 0,9 % Kochsalzlösung in die rechte Jugularis. Durch mangelhaften Schluss der Carotisklemme fliessen nach der Infusion noch einige gr äusserst wässerigen Blutes ab. Die Atmung, welche bei Beendigung der Entblutung ausgesetzt hatte, kommt sofort nach der Infusion sehr frequent und oberflächlich wieder in Gang. Carotis und Jugularis werden unterbunden, die Wunde provisorisch verschlossen, darauf wird das in Watte gewickelte Tier schnell unter die Glasglocke des im Nebenraum befindlichen Apparates gebracht. Beginn mit der Sauerstoffzufuhr. Die Atmung bleibt zunächst sehr frequent und oberflächlich, vertieft sich aber schon nach wenigen Minuten, bleibt darauf kurze Zeit lang krampfhaft, um 7 Minuten nach Verbringung in die Sauerstoffatmosphäre annähernd normal zu werden. Schon nach 14 Minuten hat sich das Tier so weit erholt, dass es Versuche macht, sich aufzurichten; es vermag jedoch noch nicht aufrecht zu bleiben. Nach 25 Minuten macht das Tier, wohl infolge der körperlichen Anstrengung, einen weniger guten Eindruck, es liegt dauernd matt auf der Seite, die Atmung ist wieder frequent und krampfhaft geworden. Nach einer Stunde scheint die Rettung des Tieres

sehr unwahrscheinlich; es liegt ganz matt auf der Seite, mühsam atmend, und nur hie und da eine Bewegung machend. Nach 67 Minuten richtet es sich ganz auf und bleibt nun in hockender Stellung sitzen. In dieser Haltung verweilt es weitere 2 Stunden mit frequenter, schliesslich fast normaler Atmung; von Zeit zu Zeit leckt es die Tropfen des Kondenswassers von der Innenwand der Glasglocke ab.

Nach 3stündigem Verweilen in der Sauerstoffatmosphäre — es wurde wegen Undichtigkeit des Verschlusses am Glasglockenrande ständig strömender Sauerstoff zugeführt — wird das Tier aus dem Apparat genommen und möglichst schnell genäht. Bei Verbringung in den Isolierstall ist es ziemlich matt, nimmt aber bald etwas Milch. Am nächsten Morgen, 13 Stunden nach der Entblutung, ist es noch sehr elend, trinkt gierig die vorgehaltene warme Milch; es scheint noch nicht über die Lebensgefahr hinaus zu sein. Nach 15 Stunden ist es erheblich munterer, und von da ab macht die Besserung schnelle Fortschritte. Nach 36 Stunden frisst das Kaninchen reichlich und bewegt sich lebhaft in seinem Stall. Nach 48 Stunden wird es stark abgemagert in den gemeinsamen Stall gebracht und erholt sich hier im Laufe der nächsten Tage vollständig.

2. Weibliches, graubraunes Kaninchen, ziemlich mager und nicht besonders lebhaft. Gewicht 3620 gr, Blutverlust 128 gr = **3,53** % des Körpergewichtes.

Es gelingt nur mit Mühe, 128 gr aus der linken Carotis zu entleeren. Bei Beendigung der Entblutung hat nach einem kurzen Schrei und mässig heftigen Konvulsionen die Atmung aufgehört. Sie kommt bei langsamer Infusion von 125 ccm 0,9 % Kochsalzlösung in die rechte Jugularis wieder in Gang. Unterbindung und Resektion der beiden Gefässe, provisorischer Verschluss der Wunde mit einer Klemme. Bei oberflächlicher und frequenter Atmung wird das Tier unter die Glasglocke verbracht und sofort die Sauerstoffzufuhr eingeleitet. Da der Abschluss der Glasglocke gegen die Deckplatte des Bassins nicht vollständig dicht ist, wird nur die Hälfte des Wassers entleert und die Sauerstoffzufuhr während der ganzen Dauer des Versuches fortgesetzt. In der Sauerstoff-Atmosphäre atmet das Tier ausserordentlich schnell und krampfhaft, bleibt zunächst gänzlich regungslos auf der Seite liegen, richtet sich aber nach 17 Minuten bereits auf und bleibt in zusammengekauerter Haltung mit geschlossenen Augen äusserst matt sitzen. Nach 32 Minuten öffnet es die Augen und leckt an der Glasglocke. Nach 40 Minuten ist es wieder matter, sitzt zusammengesunken mit geschlossenen Augen da. Nach 1 1/2 Stunden ist der Befund im wesentlichen der gleiche, das Kaninchen ist noch sehr matt, die Augen sind noch geschlossen, die Atmung ist krampfhaft, aber weniger frequent. Nach 2 1/2 Stunden ist das Tier viel munterer, sitzt mit offenen Augen, putzt sich und leckt gierig das Kondenswasser an der Innenseite der Glasglocke ab. Nach 3 Stunden wird es aus der Sauer-

stoffatmosphäre herausgenommen. Die Thermokompressen, auf denen das Tier sass, sind immer noch warm. Naht der Halswunde und Verbringung in den Isolierstall. — Am nächsten Morgen ist das Tier noch elend, trinkt aber Milch und frisst ein wenig. Im Laufe des Tages erholt es sich erheblich, trinkt und frisst regelmässig. Am Morgen des zweiten Tages sieht es sehr abgemagert aus, ist aber so lebhaft, dass es in den gemeinsamen Stall gebracht wird. In den folgenden Tagen läuft es munter herum und fällt zwischen den anderen Tieren nur durch seine Magerkeit auf. Vom 7. Tage ab macht es einen kranken Eindruck, wird immer stiller, frisst nicht mehr und stirbt 12 Tage nach der Entblutung. — Die Sektion ergiebt ausgebreitete Tuberkulose der inneren Organe. Keine Infektion der Halswunde.

3. Männliches, gelbbraunes Kaninchen, äusserst kräftig und wehrhaft. Gewicht 3550 gr, Blutverlust 125 gr = **3,52**% des Körpergewichtes.

Gegen Ende der Carotisblutung heftige Konvulsionen und aussetzende Atmung. Sofortige Infusion von 120 ccm 0,9 % Kochsalzlösung in die rechte Jugularis. Nach kurzer Pause kommt noch während der Infusion die Atmung wieder in Gang. Schnelle Versorgung der Gefässe, provisorischer Schluss der Wunde, Verbringung in den Sauerstoff-Apparat. Das Tier wird auf eine Thermophorkompresse gelagert, sofortiger Beginn mit der Sauerstoffzufuhr. Da der Verschluss am Boden der Glasglocke nicht ganz dicht ist, werden von dem Wasser im Bassin nur zwei Drittel entleert, dann wird mit der Sauerstoffzufuhr fortgefahren. Die undichte Stelle befindet sich in der Gegend, wo der Kopf des Kaninchens ruht, so dass hier ein fortwährender Strom frischen Sauerstoffs vorbeistreicht. Das Tier liegt zunächst krampfhaft und äusserst frequent atmend sehr hinfällig auf der Seite, erst nach 35 Minuten macht es Versuche, sich aufzurichten, fällt aber wieder matt zurück. Nach 50 Minuten setzt es sich auf und bleibt sitzen, erscheint jedoch sehr elend, hält die Augen dauernd geschlossen. Nach 1 1/4 Stunden ist der Eindruck noch ungünstiger, das Tier bleibt nur mit Mühe aufrecht, atmet frequent und krampfhaft. Nach 2 Stunden ist es etwas munterer, hält die Augen offen und bewegt sich von Zeit und Zeit. Nach 3stündigem Aufenthalt in der strömenden Sauerstoff-Atmosphäre scheint es kräftig genug, um es aus dem Apparat nehmen zu können. Naht der Wunde und Verbringung in den Isolierstall. Hier ist das Tier zunächst noch sehr matt, trinkt gierig die vorgesetzte warme Milch. Am nächsten Morgen ist es noch schwach, trinkt und frisst aber mit Appetit. Nach wechselndem Befinden im Verlauf dieses Tages erscheint es am Morgen des zweiten Tages so munter, dass es in den gemeinsamen Stall verbracht wird. Hier magert es zwar sehr erheblich ab, bleibt jedoch am Leben und erholt sich schliesslich vollständig.

4. Weibliches, schwarzes Kaninchen, kräftig und lebhaft. Gewicht

2740 gr, Blutverlust 100 gr = 3,64 % des Körpergewichtes.

Die Blutung erfolgt schliesslich nur noch tropfenweis, etwas stärker bei den gegen Ende der Hämorrhagie auftretenden heftigen Krämpfen. Die Atmung sistiert für etwa 2 Minuten fast vollständig, da infolge einer Verdrehung der in die Jugularis eingebundenen Kanüle die Vene torquiert ist und die Infusion nicht sofort erfolgen kann. Trotzdem kommt bei langsamer Infusion von 85 ccm 0,9 % Kochsalzlösung die Respiration wieder in Gang. Durch eine Undichtigkeit des Stempels der Infusionsspritze wurden anstatt 100 nur etwa 85 ccm infundiert. Nach schneller Versorgung der Gefässe und provisorischem Verschluss der Wunde wird das Tier in den Apparat gelegt; es wird sofort mit der Sauerstoffzufuhr begonnen. Der Verschluss ist nicht dicht, deshalb wird nur die Hälfte des Wassers entleert und während des ganzen Versuches weiter Sauerstoff zugeführt. Das Tier ist zuerst vollständig erschöpft, liegt krampfhaft und sehr frequent atmend auf der Seite, macht jedoch schon nach 18 Minuten einen Versuch, sich aufzurichten. Nach 25 Minuten bleibt es sitzen, wenn auch noch sehr elend und hinfällig. Nach einer Stunde ist das Bild noch das gleiche, die Atmung ist noch sehr frequent und mühsam. Nach 1 1/2 Stunden erhebliche Besserung. Nach 2 Stunden bewegt sich das Tier munter in der Glasglocke und leckt sehr gierig das Kondenswasser. Da eine zu geringe Menge Kochsalzlösung infundiert worden war und das Tier offenbar sehr durstig ist, wird es schon nach 2 Stunden aus dem Apparat genommen, um ihm Flüssigkeit zuzuführen. Dieser Termin war verfrüht, denn während der Naht wird das Tier sehr viel schwächer, im Isolierstall bleibt es zusammengekauert sitzen, nimmt keine Nahrung. Es wird am nächsten Morgen, 14 Stunden nach der Operation, tot, aber noch warm im Stall gefunden. — Die Sektion ergiebt ausser der Anämie keinen pathologischen Befund.

5. Weibliches, grauweisses Kaninchen, kräftig, nicht besonders lebhaft. Gewicht 3630 gr, Blutverlust 135 gr = 3,72 % des Körpergewichtes.

Die Entleerung der Blutmenge von 135 gr gelingt nur dadurch, dass nach der Infusion von 135 ccm 0,9 % Kochsalzlösung noch 10 weitere ccm aus der Carotis abgelassen werden. Nach der Infusion atmet das Tier zwar, ist jedoch gänzlich hinfällig. Verbringung in den Sauerstoffapparat. Das Tier wird direkt auf die metallene Deckplatte gelagert. Entleerung der halben Wassermenge und Ersatz derselben durch Sauerstoff. Weitere Zufuhr von Sauerstoff wegen Undichtigkeit des Apparates. Im Apparat bleibt das Tier gänzlich ermattet auf der Seite liegen und rührt sich 30 Minuten lang gar nicht. In der nächsten halben Stunde wird die Atmung etwas weniger frequent und tiefer als im Anfang. Nach einer Stunde versucht das Tier, sich aufzurichten, fällt aber wieder auf die Seite; die Atmung ist befriedigend. Nach 70 Minuten ist plötzlich wider Erwarten die Sauerstoffbombe leer, eine zweite nicht zur Stelle. Zunächst

bleibt die Respiration noch gleichmässig; nachdem aber 10 Minuten lang die Zufuhr frischen Sauerstoffs aufgehört hat, wird die Atmung oberflächlicher und hört nach weiteren 7 Minuten ganz auf. Tod 87 Minuten nach der Operation.

6. Männliches, weisses Kaninchen, mässig kräftig aber sehr lebhaft. Gewicht 2240 gr, Blutverlust 90 gr = 4% des Körpergewichtes.

Es gelingt nur unter Zuhilfenahme der Infusion, die Blutmenge von 4% zu entziehen. Nach der Infusion der gleichen Menge 0,9% Kochsalzlösung kommt die Atmung wieder in Gang, zunächst sehr oberflächlich und frequent. Nach Versorgung der Gefässe und Verschluss der Wunde mit einer Klemme, Verbringung in den Apparat, aus welchem die ganze Wassermenge entleert und durch Sauerstoff ersetzt wird. Im Apparat wird die Atmung bald tiefer, bleibt aber frequent und krampfhaft. Nach 15 Minuten versucht das Tier sich aufzurichten, fällt jedoch kraftlos zurück. Nach 50 Minuten wird die Atmung, welche sich bis dahin gut gehalten hatte, wieder sehr oberflächlich und lässt allmählich nach. Ohne Krämpfe stirbt das Tier 1 Stunde 16 Minuten nach der Operation. Die Sektion ergibt im Gefässsystem reichlich wässeriges Blut. Keine andere Todesursache als die Anämie.

7. Weibliches, weissgraues Kaninchen, ungewöhnlich gross, aber wenig lebhaft. Gewicht 4110 gr, Blutverlust 180 gr = 4,4% des Körpergewichtes.

Es gelingt, die enorme Menge Blut aus der Carotis zu entleeren dadurch, dass die Kochsalz-Infusion im hypokinetischen Stadium eingeleitet und während der Infusion weiter entblutet wird. Nach Versorgung der Wunde Verbringung in den Sauerstoff-Apparat, wo das Tier an dem sehr kalten Tage (8° im Experimentierraum) direkt auf die metallene Deckplatte gelegt wird. Entleerung sämtlichen Wassers aus dem Bassin und Ersatz durch Sauerstoff. Die äusserst schwache Atmung wird in der Sauerstoffatmosphäre nach einigen Minuten tiefer und weniger frequent, bleibt jedoch krampfhaft. Nach 11 Minuten versucht das Tier sich aufzurichten. 50 Minuten lang ist die Atmung befriedigend, dann wird sie wieder sehr oberflächlich und frequent, schliesslich synkoptisch. Tod nach 1 Stunde 20 Minuten. Die Sektion ergiebt ausser der Anämie keine Todesursache. Keine Gravidität.

Es wurden also mit dem beschriebenen Apparat im Ganzen 7 Versuche ausgeführt. Die relativ kleine Zahl war durch die Kostspieligkeit der Experimente geboten, denn fast jeder Versuch erforderte annähernd den Inhalt einer ganzen Sauerstoffbombe.

Von den 7 Kaninchen wurden 3 durch den Aufenthalt in der Sauerstoffatmosphäre gerettet und zwar ein Tier (Nr. 1) nach einem Blutverlust von 3,23, zwei (Nr. 2 und 3) nach Hämorrhagieen von

3.52 und 3,53% des Körpergewichtes. Tier 2 starb zwar trotz anfangs günstigen Verlaufes 12 Tage nach dem Eingriff, doch ergab die Sektion eine ausgebreitete Tuberkulose der inneren Organe, so dass die Rettung vom Verblutungstode bei dem chronisch schwerkranken Tiere trotz Ausbleibens der Dauerheilung wohl als Erfolg der Methode gerechnet werden darf.

Von den 4 übrigen Tieren blieb keines am Leben, allerdings waren die Blutverluste auch ungewöhnlich schwer und betrugen 3,64, 3,72, 4 und 4,4% des Körpergewichtes. Die drei letztgenannten Blutverluste wurden nur dadurch erzielt, dass während oder nach der intravenösen Kochsalzinfusion weiteres Blut aus der Carotis entleert wurde; es hat sich hier also nicht um eine Verblutung, sondern schon um eigentliche Auswaschung des Gefässsystems gehandelt, eine Versuchsanordnung, welche nur die Grenzen der Leistungsfähigkeit des Verfahrens feststellen sollte, der Wirklichkeit aber nicht mehr entspricht. Trotz dieser partiellen Auswaschung des Gefässsystems blieben die Tiere durchschnittlich 1 Stunde 20 Minuten am Leben, wobei noch zu berücksichtigen ist, dass bei diesen zeitlich zuerst ausgeführten Experimenten mehrfach Versuchsfehler vorgekommen sind. Tier 5 und 7 z. B. wurden direkt auf das Metall der Deckplatte des Bassins gelegt und erlitten dadurch bei der herrschenden Kälte hochgradigste Wärmeverluste. Bei Tier 5 hörte ausserdem plötzlich die Sauerstoffzufuhr auf, da die Bombe wider Erwarten geleert war; kurze Zeit darauf liess die bis dahin befriedigende Atmung nach und, noch ehe eine neue Bombe zur Stelle geschafft werden konnte, war das Tier verendet. Versuch 4, bei welchem dem Kaninchen eine Blutmenge von 3,64% des Körpergewichtes entzogen worden war, verlief wohl ausschliesslich durch einen Versuchsfehler ungünstig. Das Tier, welches bei der Infusion etwas zu wenig Kochsalzlösung erhalten hatte, befand sich bereits nach 2 Stunden so wohl, dass es zwecks Stillung seines offenbar sehr starken Durstes aus dem Apparat genommen wurde. Der Zeitpunkt erwies sich als verfrüht, denn das in der Sauerstoffatmosphäre sehr lebhafte Tier verfiel ausserhalb des Apparates zusehends und wurde 14 Stunden nach der Entblutung tot, jedoch noch warm im Stall gefunden.

Sehen wir aber auch von diesem nur durch unsere Schuld missglückten Versuche ab, so ist es jedenfalls gelungen, Tiere zu retten und dauernd am Leben zu erhalten, denen bis zu 3,52% des Körpergewichtes an Blut entzogen wor-

den waren. Es ist dies ein Blutverlust, welcher in den grossen voraufgegangenen Versuchsreihen stets auch trotz sofortiger Infusion von Kochsalzlösung oder Locke'scher Flüssigkeit und trotz intravenöser Einverleibung eines Herzreizmittels wie des Adrenalins den baldigen Tod selbst der stärksten Versuchstiere zur Folge gehabt hat. Damit ist erwiesen, dass es bei Kaninchen durch einfachen Flüssigkeitsersatz der entzogenen Blutmenge verbunden mit anhaltender, mindestens dreistündiger Zufuhr reinen Sauerstoffs durch die Luftwege bei reichlicher Erwärmung möglich ist, den kritischen Zeitpunkt nach der Hämorrhagie zu überwinden und das Leben so lange hinzuhalten, bis die zur dauernden Rettung notwendige Blutregeneration stattgefunden hat.

Man wird einwenden, dass die Versuchanordnung bei den obigen Experimenten so günstige Verhältnisse geschaffen hat, wie sie im Ernstfall beim Menschen nicht vorkommen. Das ist richtig, und daher werden auch die Misserfolge der Sauerstoff-Inhalation bei schweren Blutverlusten des Menschen erheblich zahlreicher sein, als sie es im Experiment gewesen sind. Man wird kaum jemals in die Lage kommen, dem ausgebluteten Menschen sofort nach Beendigung der Hämorrhagie das Gefässsystem wieder ganz zu füllen und ihn für Stunden in eine Atmosphäre reinen Sauerstoffs zu verbringen. Vom Gesichtspunkte dieser Arbeit indessen sind die mitgeteilten Resultate wertvoll, denn bei sämtlichen voraufgegangenen Experimenten waren gleich günstige Versuchsbedingungen geschaffen worden [1]), und doch war es niemals gelungen, Tiere am Leben zu erhalten, welche mehr als 3% des Körpergewichtes an Blut verloren hatten.

Auf die theoretische Seite der Frage will ich, da sie mir als Chirurgen fern liegt, nicht eingehen. Offenbar wird nicht nur von den wenigen nach der Hämorrhagie zurückgebliebenen roten Blutkörperchen, sondern auch von dem durch die Kochsalzinfusion stark verdünnten Plasma aus der Lungenluft, welche im Versuch fast

1) Die Lagerung der Kaninchen auf Thermophorkompressen stellt keine Begünstigung des Sauerstoff-Experimentes gegenüber den anderen Versuchen dar. Die künstliche Erwärmung wurde nur angewandt, um die Abkühlung der Tiere auf dem kalten Metall des Apparates zu verhüten. Auch bei den Infusions- und Adrenalin-Versuchen ist stets für eine ausgiebige Erwärmung der entbluteten Tiere gesorgt worden, sie wurden in Watte gepackt und mit dem Isolierstall in die Nähe der Heizung gestellt.

5 mal mehr O_2 enthält als die atmosphärische Luft, eine reichliche Menge Sauerstoff aufgenommen und den Geweben zugeführt. Den für das Weiterleben des entbluteten Tieres ausschlaggebenden Centren der Medulla oblongata kommt dieser Sauerstoff wohl in besonders hohem Masse zu Gute und dient dazu, ihre Erregbarkeit zu erhalten, denn nach den neueren Untersuchungen von Verworn[1]), v. Baeyer[2]) M. Wolff[3]), u. a. scheint die Nervensubstanz von allem die Ganglienzelle eine besonders hohe Affinität für den Sauerstoff zu besitzen. Verworn hat gezeigt, dass die Erregbarkeit der nervösen Centren in erster Linie von der Menge des verfügbaren Sauerstoffs abhängt. v. Baeyer fand beim Frosch, dass Sauerstoff in den Ganglienzellen aufgespeichert werden kann und dass die erloschene Erregbarkeit in einer an Sauerstoff erschöpften Ganglienzelle bei Hinzutritt von Sauerstoff schon nach kurzer Zeit sich wieder einstellt. M. Wolff schliesslich konstatierte am strychnisierten, mit Injektion von methylenblauhaltiger Kochsalzlösung behandelten Kaltblüter, dass sich bei guter Strychnisierung fast ausschliesslich die Nerven färbten, nicht aber oder nur minimal das umgebende Gewebe. Er führt diese Erscheinung darauf zurück, dass der im Körper verfügbare Sauerstoff fast gänzlich von den noch erregbaren Nerven in Anspruch genommen wird, um die lebhafte Verbrennung zu unterhalten, so dass die nicht nervösen Elemente für die Ehrlich'sche Methylenblaufärbung schwer, die nervösen leicht zugänglich sind.

Erwähnen möchte ich, dass das Atmen in einem unter erhöhtem Druck stehenden Sauerstoff nach Hämorrhagien besonders wirksam zu sein scheint. Die nach dieser Richtung unternommenen Versuche habe ich jedoch nicht zu Ende geführt, da die Ueberwindung der erheblichen technischen Schwierigkeiten mit zu grossen Unkosten verknüpft gewesen wäre und der praktischen Anwendung beim Menschen der gleiche Nachteil entgegengestanden hätte, kosteten doch die zwei in Nizza betriebenen

1) Ermüdung, Erschöpfung und Erholung der nervösen Centra des Rückenmarkes. Arch. f. (Anatomie und) Physiologie. Suppl.-Bd. 1900.

2) Zur Kenntniss des Stoffwechsels in den nervösen Centren. Zeitschr. f. allgem. Physiologie. Bd. I. 1902. S. 265.

3) Ueber die Ehrlich'sche Methylenblaufärbung und über Lage und Bau einiger peripherer Nervenendigungen. Arch. f. Anat. (u. Physiol.) 1902. 3/4. S. 155. Ref. im Centralbl. f. Physiol. Bd. XVI. 1903. Nr. 23.

von Tabarié erfundenen Luftkompressionsapparate seiner Zeit nicht weniger als 50 000 Francs[1]).

Dass die Atmung in einem unter erhöhtem Druck stehenden Sauerstoff besonders wirkungsvoll sein muss, ergiebt sich von selbst, denn die in das Blut aufgenommene Menge des Gases muss proportional der Druckerhöhung wachsen. Die eventuellen Gefahren des Atmens unter erhöhtem Druck lassen sich, wie die Erfahrung in Taucherglocken, Caissons und pneumatischen Kabinetten gelehrt hat, durch sehr allmähliche Steigerung und ebenso allmähliche Abnahme des Druckes wohl vermeiden.

b) Die intravenöse Sauerstoffinfusion.

Am rationellsten ist natürlich die direkte Einführung des Sauerstoffes ins Gefässsystem; hier wird das Gas am schnellsten vom Blute aufgenommen und auf dem kürzesten Wege den nervösen Centren zugeführt. Die Schwierigkeit besteht nur darin, diese Anwendungsweise gefahrlos zu gestalten.

Bekanntlich hat, nachdem Demarquay bereits im Jahre 1867 Versuche mit intravenöser Sauerstoff-Infusion gemacht hatte, Gustav Gärtner[2]) im vorigen Jahre gezeigt, dass man bei Hunden grosse Mengen Sauerstoffs lange Zeit kontinuierlich in das Venensystem einströmen lassen kann, ohne dass das Leben der Tiere ernstlich gefährdet zu werden braucht. Gärtner's Hunde waren und blieben nach Beendigung des Versuches ganz gesund und zeigten im Anfang nur Symptome, welche durch die vorausgegangene Narkose bedingt waren. Gärtner stellte fest, dass der Sauerstoff von dem Venenblute zum Teil schon auf dem Wege zum Herzen absorbiert, der Rest im rechten Ventrikel durch die Herzbewegungen dem Blute unter Druck einverleibt wird. Sind die eingeführten Sauerstoffmengen so gross, dass die Absorption mit der Injektion nicht gleichen Schritt zu halten vermag, so kann plötzlich der Tod eintreten, doch ist bei bedrohlichen Erscheinungen die Lebensgefahr durch Sistierung der Sauerstoff-Zufuhr zu beseitigen.

Die Versuche Gärtner's wurden von Stabsarzt Dr. Stuertz[3])

---

1) Vgl. R. v. Vivenot, Ueber die therapeutische Anwendung der verdichteten Luft etc. Sonder-Abdr. aus Nr. 28 des Wochenblatts der Zeitschr. der K. K. Gesellsch. der Aerzte zu Wien. 1862.

2) Wien. klin. Wochenschr. 1902. Nr. 27 u. 28.

3) Zeitschr. f. diätetische und physikalische Therapie. 1903. Bd. VII. H. 2 u. 3.

an der II. medicinischen Universitätsklinik zu Berlin einer Nachprüfung unterzogen, besonders wurde auf Gärtner's Vorschlag der therapeutischen Anwendung festgestellt, welches Maximum von Sauerstoff pro Kilogramm des Körpergewichtes in der Zeiteinheit injiciert werden darf, ohne das schon in Lebensgefahr schwebende Individuum weiter zu gefährden. Aus den sorgfältigen Untersuchungen von Stuertz geht hervor, dass intravenöse Sauerstoff-Infusionen mit Geschwindigkeit bis zu $^1/_5$ des O-Bedürfnisses beim Hunde keine Gefahr bringen, auch nicht bei 15 Minuten langer Anwendung. Die Dosis $^1/_4$ des O-Bedürfnisses erfordert schon sorgfältigste Ueberwachung; sobald man sich der Dosis $^1/_3$ nähert, tritt meist schon hohe Lebensgefahr ein, und Dosen von $^1/_2$ und mehr können unter hochgradigster Dilatation des rechten Herzens sofort töten, wirken aber sicher tödlich nach einer Anwendungsdauer von mehreren Minuten.

Ferner trat Stuertz der Frage näher, ob und wie weit der respiratorische Gaswechsel in den Lungen durch die intravenöse Sauerstoff-Infusion beeinflusst wird bezw. ob der infundierte Sauerstoff vom Körper auch wenigstens teilweis verbraucht wird und ein wesentliches Plus zum O-Haushalt des Körpers beizutragen im stande ist. Aus den Berechnungen geht hervor, dass die infundierten Sauerstoffmengen fast vollkommen für die Atmung verwendet werden, ein Resultat, welches die therapeutische Prüfung des Verfahrens berechtigt erscheinen lässt. Doch warnt Stuertz am Schluss seiner ersten Mitteilung vor übertriebenen Hoffnungen: „Die Indikation zur Anwendung der Sauerstoffinfusion beim Menschen wird, auch wenn die Gefahrgrenzen für den Menschen genau studiert sein werden, stets eine äusserst beschränkte bleiben. Sie dürfte gegeben sein nur bei höchster Lebensgefahr infolge akuter Störung der äusseren Atmung bei noch guter Herzkraft, z. B. bei Erstickungsgefahr durch Fremdkörper in den Luftwegen, durch Croupmembranen etc., besonders in Fällen, in welchen die Atemmuskeln nicht fungieren."

Aus mehreren eigenen Tierversuchen, welche ich nicht in extenso mitteilen will, da sie nichts Neues brachten, habe auch ich den Eindruck gewonnen, dass es sich bei der intravenösen Sauerstoff-Infusion um ein mit grosser Vorsicht aufzunehmendes Verfahren handelt. Ich persönlich würde mich dazu beim Menschen nicht entschliessen, so lange noch Hoffnung auf eine dauernde Erhaltung des Lebens vorhanden ist. Soviel mir bekannt, ist bis-

her Mariani[1]) der einzige gewesen, welcher beim Menschen eine intravenöse Sauerstoff-Infusion ausgeführt hat. Einem sterbenden Phtisiker wurden 120 ccm Sauerstoff in die Vene eingeleitet; es war eine vorübergehende Besserung zu konstatieren, die Respiration verminderte sich um 14 Atemzüge, der Puls um 21 Schläge. Die Verlangsamung der Atmung steht mit der Beobachtung von Stuertz im Einklang, dass innerhalb gewisser Grenzen der Sauerstoff-Verbrauch aus der Inspirationsluft um so mehr abnimmt, je mehr Sauerstoff intravenös dem Körper einverleibt wird. Der infundierte Sauerstoff kann einen Teil des sonst aus der Luft aufgenommenen Sauerstoffs ersetzen.

Kommt nun die intravenöse Sauerstoff-Infusion auch als Hülfsmittel bei lebensgefährlichen Blutungen in Betracht? Die Antwort muss aus folgenden Gründen verneinend lauten. Einmal wird man sich bei einem Menschen, welcher ohnehin am Rande des Grabes steht, kaum zu einem Verfahren entschliessen, welches an und für sich schon einen lebensgefährlichen Eingriff darstellt; aus diesem Grunde wurde ja sogar die Transfusion von Blut verworfen, obwohl sie an und für sich das sicherste aller Mittel gegen den Verblutungstod ist. Zweitens liegt nach schweren Hämorrhagien keine Störung der äusseren Atmung vor, welche nach den obigen Auseinandersetzungen die einzige wirkliche Indikation zur intravenösen Sauerstoffzufuhr darstellt. Ferner haben wir bei lebensgefährlichen Blutungen mit einer schweren Schädigung des Herzens zu rechnen; die Sauerstoff-Infusion aber stellt hohe Anforderungen an das Herz und ist nach Stuertz bei jeder auch nur geringen Herzinsufficienz dringend zu widerraten. Schliesslich bleibt ohne Zuhülfenahme der Flüssigkeitseinspritzung das Blutgefässsystem leer; infundieren wir aber zuerst Kochsalzlösung und dann Sauerstoff, so sind in dem verdünnten Venenblute nur wenig Blutkörperchen vorhanden, welche das Gas an sich reissen könnten; es kommt also eine noch grössere Menge Sauerstoff als gewöhnlich in das schon geschädigte Herz und muss dasselbe zum Erlahmen bringen.

Von der direkten Einleitung des Sauerstoffs in die Vene ist also bei Hämorrhagien kein Nutzen, sondern nur Schaden zu erwarten. Einen Vorteil aber kann in Fällen dringender Verblutungsgefahr die Sauerstoffeinfuhr ins Blut dann bringen, wenn geringe

1) Referat über „endovenöse Therapie". XII. italienischer Kongress für innere Medicin. Rom 28.—31. X. 02. Siehe Vereinsbeilage der Deutschen med. Wochenschr. 11. XII. 02. S. 363.

Dosen des Gases der zu infundierenden Kochsalzlösung als Reizmittel für das Herz beigemengt werden, also wenn man die Kochsalzlösung mit Sauerstoff sättigt. Um dies auf einfachem Wege zu ermöglichen, habe ich den in Fig. 2 abgebildeten Apparat anfertigen lassen, welcher von der Firma E. Bühler in Tübingen in den Handel gebracht wird.

Der irrigatorförmige Apparat besteht aus einem 1 Liter fassenden Cylinder aus Jenenser Glas (a), welcher oben und unten von je einer vernickelten Metallscheibe geschlossen wird. Deck- und Bodenplatte (b und c) werden durch eine mittlere Stange (d) mittels Flügelschraube (e) zusammengehalten. Die Deckplatte trägt eine weite verschliessbare Trichteröffnung (f), eine Oese zum Aufhängen des Apparates (g) und einen sich verjüngenden Hahn (h) zum Ueberstreifen eines Schlauches. An der Bodenplatte befindet sich ein fest eingelassenes Thermometer (i) und ein Ausflusshahn (k) von gleicher Konstruktion wie der obere Hahn.

Fig. 2.

Der Apparat kann, da er sehr einfach zu sterilisieren ist, sowohl zur gewöhnlichen subkutanen und intravenösen Kochsalzinfusion als zur Herstellung sauerstoffgesättigter Infusionsflüssigkeiten verwandt werden. An der v. Bruns'schen Klinik werden seit mehreren Monaten sämtliche Infusionen mit einem Exemplar des Apparates ausgeführt, ohne dass dessen Haltbarkeit durch das häufige Sterilisieren gelitten hätte. Die Anwendungsweise ist folgende:

Zur Kochsalzinfusion wird der Apparat zusammen mit dem die Infusionsnadel tragenden Gummischlauch sterilisiert; in dringenden Fällen kann der Irrigator, da er aus Jenenser Glas besteht, direkt in kochendes Wasser gelegt werden, ohne zu springen. Darauf wird die körperwarme Kochsalzlösung durch den Trichter bei geöffneten oberen Hähnen eingefüllt und nach Anfügen des sterilen Schlauches an den unteren Hahn die Infusion in der gewohnten Weise subkutan oder intravenös ausgeführt, wobei einer oder beide obere Hähne zu öffnen sind. An der neben dem Trichter befindlichen Oese kann der Apparat beliebig hoch aufgehängt werden. Wasserstand und Temperatur der Infusionsflüssigkeit sind

ohne weiteres abzulesen.

Zur Reinigung des Apparates genügt für gewöhnlich ein kräftiges Durchschütteln mit der durch den Trichter eingefüllten und mehrfach erneuten Reinigungsflüssigkeit. Nach Lösung der neben dem unteren Hahn befindlichen Flügelschraube kann der Apparat vollständig auseinandergenommen werden. Sollte das Quecksilber im Thermometer beim Schütteln abreissen, so lässt sich dieser Uebelstand meist ohne Herausnahme des Thermometers durch Schwingen des ganzen Apparates beseitigen.

Zur Herstellung Sauerstoff-gesättigter Infusionsflüssigkeiten wird der Irrigator zusammen mit zwei Gummischläuchen sterilisiert, deren einer die Infusionsnadel trägt. Dann wird durch den Trichter bei geöffneten oberen Hähnen die Infusionsflüssigkeit eingefüllt, bis alle Luft aus dem Apparat verdrängt ist, worauf der Trichter geschlossen wird. Nun wird der geöffnete obere Hahn durch den sterilen Schlauch, welcher nicht mit der Infusionsnadel armiert ist, mit der Sauerstoffbombe verbunden: in den Ansatz der letzteren kann man zur Filtration des Gases einen sterilen Wattepfropf einführen. Nach Oeffnen des unteren Hahnes lässt man ganz langsam Sauerstoff aus der Bombe einströmen, bis 100 ccm Flüssigkeit ausgeflossen sind, schliesst die Hähne, entfernt den Schlauch und schüttelt kräftig durch, besonders in der Längsrichtung des Irrigators. Das Schütteln, welches der solid gearbeitete Apparat gut verträgt, ist notwendig, denn bei einfacher Durchleitung des Gases erfolgt die Sättigung der Salzlösung gar nicht oder doch erst nach sehr langer Zeit. Bei starkem Schütteln dagegen ist die Flüssigkeit meist schon nach wenig mehr als 1 Minute mit Sauerstoff gesättigt, doch empfiehlt es sich, zur Sicherheit 2—3 Minuten lang zu schütteln.

Auf diese Weise gelingt es, in einem Liter physiologischer Kochsalzlösung bei Körpertemperatur und Atmosphärendruck 20 ccm reinen Sauerstoffs ins Blut zu bringen; 1 Liter Wasser absorbiert bei einem Druck von 760 mm Quecksilber und 40° nach Winkler 23,06 ccm. Der Salzgehalt der Flüssigkeit beschränkt die Sauerstoffaufnahme um ein weniges, doch nimmt ein Liter 0,7 oder 0,9% Kochsalzlösung, wie Herr Prof. v. Hüfner die Güte hatte mir mitzuteilen, immer noch mindestens 20 ccm Sauerstoff auf. Ein Freiwerden des Gases im Kreislauf ist ausgeschlossen, da der Sauerstoff durch die Flüssigkeit einfach absorbiert ist. Für die Verwendung kommt ausschliesslich die intravenöse Infusion in Betracht, da bei subkutaner Einverleibung der Sauerstoff sofort von dem umgebenden Gewebe gebunden wird.

Ist die auf solche Weise in den Kreislauf gebrachte Sauerstoffmenge auch nicht gross, so kann man sich von ihrer Wirksamkeit als Herzreizmittel doch jeder Zeit am überlebenden Tierherzen über-

zeugen, wie Locke gelehrt hat und wie ich bei Versuchen beobachten konnte, welche Herr Prof. v. Grützner im hiesigen physiologischen Institut mit einem von ihm konstruierten Apparat zur Speisung des überlebenden Herzens ausführte. Das von der Durchspülung mit einfacher Salzlösung ermüdete Herz wird sofort wieder thätig, sobald man ihm sauerstoffgesättigte Lösung zuführt.

Klinisch hat die Verwendung sauerstoffgesättigter Kochsalzlösung insofern vielleicht einige Bedeutung, als sie eine Kombination von Sauerstoff- und Infusionstherapie darstellt. Diese Vereinigung kann möglicherweise bei der Behandlung von Bluterkrankungen von Nutzen sein, sie ist auch chirurgisch zu verwerten. Infundieren wir z. B. nach schwerem Blutverlust etwa 3 Liter gesättigter Lösung in die Vene, so haben wir dem Blute gleichzeitig 60 ccm reinen Sauerstoffs zugeführt. Bereiten wir heruntergekommene Kranke auf Laparotomien vor, indem wir ihnen nach Kümmell'scher Vorschrift 2—3mal in 24 Stunden je 2 Liter Kochsalzlösung in die Vene einspritzen, so gelangen bei gesättigter Lösung in der genannten Zeit bis zu 120 ccm reinen Sauerstoffs ins Blut, eine Menge, welche jedenfalls günstig auf das Herz und die nervösen Centren zu wirken vermag.

Als Resultat der mitgeteilten Untersuchungen möchte ich empfehlen, nach schweren Blutverlusten beim Menschen anstatt der gewöhnlichen eine sauerstoffgesättigte Kochsalzlösung in die Vene einzuspritzen und bei reichlicher Erwärmung des Körpers die Wirkung dieser Infusion durch stundenlang fortgesetzte Einatmung von Sauerstoff zu unterstützen.

AUS DER

TÜBINGER CHIRURGISCHEN KLINIK

DES PROF. DR. v. BRUNS.

XVI.

Ueber die juvenile Osteoarthritis deformans des Hüftgelenks.

Von

Dr. **Max v. Brunn,**

Assistenzarzt der Klinik.

(Hierzu 1 Abbildung und Taf. XIV.)

Das Gegenstück des nur allzu bekannten Malum coxae senile, die Osteoarthritis deformans coxae des jugendlichen Alters, ist eine so seltene Erkrankung, dass man differentialdiagnostisch kaum damit zu rechnen gewöhnt ist. Nichtsdestoweniger verdient sie unsere Aufmerksamkeit, umsomehr, als dabei die Frage eines erfolgreichen therapeutischen Eingreifens noch eine viel brennendere ist als beim Malum coxae senile. Bei der geringen Zahl der bisherigen Beobachtungen muss jeder weitere Beitrag willkommen sein, denn das klinische Bild ist noch sehr ergänzungsbedürftig, und in der Frage der Aetiologie und Pathogenese lassen unsere Kenntnisse so ziemlich alles zu wünschen übrig.

Bemerken möchte ich hier gleich, dass ich mich streng auf die Osteoarthritis deformans des Hüftgelenks im jugendlichen Alter beschränken werde, ohne die viel häufigere, aber wie mir scheint, grundverschiedene Arthritis deformans pauperum zu berücksichtigen, jene Form, welche die kleinen Gelenke bevorzugt und nur ausnahmsweise das Hüftgelenk in Mitleidenschaft zieht.

Mein Beitrag besteht in der Mitteilung von zwei Fällen, die kurz nacheinander in der v. Bruns'schen Klinik zur Beobachtung kamen und deren Klarstellung wir wesentlich den Röntgenstrahlen verdanken. Für die Ueberlassung dieses Materials bin ich meinem hochverehrten Chef, Herrn Prof. v. Bruns, zu grösstem Dank verpflichtet. Die Fälle sind folgende:

1. Friedrich N., 23 J., Bauer. Eltern leben, Vater gesund, Mutter magenkrank. 9 Geschwister gesund, gut gewachsen, keine gestorben. Pat. hat angeblich keine englische Krankheit gehabt. Im 11. Jahre hatte er Lungenentzündung und Nervenfieber. Er war damals 1/4 Jahr lang krank, bevor er wieder in die Schule konnte, behielt aber keinerlei Beschwerden zurück, konnte insbesondere auch gut mit turnen. Im 16. Lebensjahre bekam Pat. „Gliederweh". In den Armen spürte er keinerlei Beschwerden, in beiden Beinen dagegen hatte er Schmerzen, die von der Hüfte aus in die Oberschenkel ausstrahlten. Die Hüftgelenke konnte er dabei jedoch ohne Schmerzen bewegen. Er lag 14 Tage im Bett, dann waren die Schmerzen im Ganzen weg, traten aber nach längerem Sitzen immer wieder auf. Wenn er 1/4 Stunde gegangen war, verloren sie sich wieder. Die Schmerzen behielten immer denselben Charakter, begannen in der Hüfte und strahlten bis zum Knie aus. Links waren sie von Anfang an stärker als rechts. Gleich nach der Krankheit im 16. Jahre schon bemerkte er, dass die Füsse sich beim Gehen nach einwärts stellten und dass er sie nicht mehr recht zusammenbrachte. Vom 16.—20. Lebensjahr war das Leiden nicht hochgradig, so dass Pat. vom 18.—20. Jahr sogar noch bei der Feuerwehr thätig sein konnte. Seit 3 Jahren trat ziemlich schnelle Verschlimmerung ein, besonders stark im letzten Sommer, in dem Pat. ziemlich schwer zu arbeiten hatte. Damals traten zum ersten Male Schmerzen im Kreuz auf. Er arbeitete bis zum November 1902, begab sich dann in Krankenhausbehandlung auf dem Lande, von wo aus er nach einigen Wochen in die chirurgische Klinik geschickt wurde.

Status (5. I. 03): Mässig genährter Mann, unter Mittelgrösse. Innere Organe gesund. Pat. steht da mit abducierten und stark nach innen rotierten Beinen (vgl. umstehende Fig.). Beide Stellungsanomalien sind links stärker ausgesprochen als rechts. Starke Lendenlordose, die er auch auf ausdrückliche Aufforderung im Stehen nicht ausgleichen kann. Wenn Pat. sich stützt, kann er die Füsse zur Not aneinanderbringen, wobei infolge der Innenrotation die Knie einander nicht vollständig erreichen. Es gelingt ihm auch, doch nur mit grosser Mühe, die Innenrotation so weit auszugleichen, dass beide Füsse parallel stehen, schickt er sich jedoch zum Gehen an, so federn die Beine sofort wieder in die fehlerhaften Stellungen zurück.

Im Liegen ist zunächst auch noch eine Lendenlordose mässigen Grades vorhanden. Gleicht man dieselbe durch starke Flexion aus und streckt dann vorsichtig beide Beine, so tritt selbst bei vollständiger Streckung die Lordose nicht wieder auf. Das rechte Bein lässt sich auch schneller ohne weiteres vollständig strecken. Versucht man jedoch das linke Bein schnell zu strecken, so klagt Pat. über Schmerzen vom Knie aufwärts, und es tritt sofort die Lordose wieder auf, die dann starr beibehalten wird. Beugung beiderseits in normaler Weite ausführbar und frei. Abduktion rechts bis 110°, links bis 105°. Adduktion rechts bis 82°, links bis 85°.

Beugt man die stark innenrotierten Beine, so geht von selbst die Innenrotation in die normale Stellung über. In starker Flexion ist links die Aussen- und Innenrotation frei, rechts sind beide Bewegungen stark behindert. Bei gestrecktem Bein ist links die Aussenrotation stark behindert, die Innenrotation frei. Rechts sind beide Bewegungen fast ganz unmöglich.

Länge beider Beine gleich, von der Spina ant. sup. bis zum Malleol. ext. 84 cm. Die Spitze des Trochanter maior steht in der Roser-Nélaton'schen Linie. Nirgends nennenswerte Atrophie.

In Kniebeuge kann Pat. die Haken nicht vollständig aneinander bringen, doch stehen dabei die Füsse in starker Aussenrotation, die sich beim Aufrichten wieder in Innenrotation verwandelt. „Rumpf vorwärts beugt" kann Pat. gut ausführen, doch tritt beim Aufrichten die Lendenlordose sofort wieder stark hervor. Der Gang ist ausserordentlich auffallend und hässlich. Mit innenrotierten und etwas gespreizten Beinen watschelt Pat., auf einen Stock gestützt, daher, indem er den Oberkörper stets etwas nach der Seite des Standbeines herüberwirft, ähnlich wie bei einer kongenitalen Hüftgelenksluxation. Der Gang ist mühsam, und nach wenigen Schritten schon ermüdet Pat. und verlangt sich hinzusetzen. An keinem der übrigen Gelenke wurden Abnormitäten bemerkt.

Vom 15. I. — 17. II. wurde Pat. mit Zugverband ins Bett gelegt. Mit geringer Belastung wurde versucht, die Stellung im Sinne einer Adduktion und Aussenrotation zu beeinflussen. Der Erfolg war zunächst ein recht wenig ermutigender. Als Pat. nach Abnahme des Zugverbandes

wieder zu gehen anfangen sollte, konnte er nur unter grossen Schmerzen wenige Schritte machen und war viel unbeholfener als bei seiner Aufnahme. Dieser Zustand hielt mehrere Tage an, besserte sich dann aber unter konsequenter Uebung im Stehen und Gehen zusehends, auch schwanden die anfangs aufgetretenen Oedeme unter Anwendung von Lichtbädern bald gänzlich. In den letzten Wochen der Beobachtung bemühte sich der sehr verständige Pat. dann selbst, durch gymnastische Uebungen den pathologischen Stellungen entgegenzuwirken. Der Erfolg war ein sehr erfreulicher. Während lange Zeit die Resektion des am stärksten betroffenen linken Hüftgelenks als das einzige Mittel erschien, um ein Fortschreiten des Leidens zu verhindern und dem Pat. im glücklichen Falle eine Besserung des Ganges zu verschaffen, liess am Schlusse einer mehr als sechsmonatlichen Beobachtungszeit der Befund dieses äusserste Mittel als überflüssig erscheinen. Er war folgender:

8. VII. 03. In horizontaler Lage ist Beugung und Streckung beiderseits in normaler Weite ausführbar. Beim Hinlegen bleibt zwar zunächst noch eine geringe Lendenlordose bestehen, doch lässt sich dieselbe leicht ausgleichen, und ist dies einmal durch Beugung der Hüftgelenke geschehen, so stellt sie sich bei der Streckung nicht wieder her, auch nicht, wenn dieselbe schnell erfolgt. Die Beine lassen sich passiv unschwer parallel stellen. Pat. kann dies auch aktiv thun, es bleibt jedoch dabei beiderseits am Oberschenkel eine Spur von Innenrotation bestehen, links stärker als rechts. In gestreckter Stellung ist die Innenrotation beiderseits noch etwas weiter ausführbar, Aussenrotation lässt sich links nicht ausführen, rechts ist sie ebenfalls stark behindert. In gebeugter Stellung sind Rotationsbewegungen rechts nur in sehr geringem Grade möglich, links sind sie frei. Beim Uebergang von der gestreckten in die gebeugte Stellung ist auch jetzt noch die früher beschriebene Schraubenbewegung nachweisbar, hervorgerufen durch Abduktion und gleichzeitige Aussenrotation im Hüftgelenk. Rechts ist diese Bewegung ausgiebiger und deutlicher als links. Abduktion rechts bis 100°, links bis 95°, Adduktion rechts bis 80°, links bis 75°.

Im Stehen wird eine mässige Lendenlordose beibehalten und kann auch auf ausdrückliche Aufforderung und bei Unterstützung nicht ausgeglichen werden. Wenn Pat. bequem dasteht, sind die Füsse nahezu parallel gerichtet, der linke etwas innenrotiert, die Malleoli int. sind 13 cm voneinander entfernt. Auf Aufforderung kann Pat. ohne besondere Schwierigkeit die Füsse parallel und sogar etwas in Aussenrotation stellen. Die Oberschenkel sehen dabei gerade nach vorn.

Im Gehen wird die Abduktion mit etwa 13—20 cm Malleolenabstand beibehalten. Der rechte Fuss sieht gerade nach vorn, der linke ist in geringem Grade nach innen rotiert. Lendenlordose wie im Stehen. Im Ganzen ist der Gang gegen früher ganz wesentlich besser. Pat. läuft den ganzen Tag umher und hilft auf der Station, meist ohne einen

Stock nötig zu haben. Der Gang ist schneller, müheloser als früher, die Beine sind einander mehr genähert, die watschelnden Bewegungen sind allerdings immer noch ziemlich stark.

Subjektiv fühlt sich Pat. wohl. Er ist im allgemeinen schmerzfrei, nur hie und da treten blitzartige Schmerzen in den Hüftgelenken auf. Während der Beobachtungszeit wurden keinerlei Zeichen einer sonstigen Erkrankung bemerkt, insbesondere waren keinerlei Veränderungen an den übrigen Gelenken sowie am Nervensystem nachweisbar.

Das bei der Aufnahme angefertigte Röntgenbild (Taf. XIV. Fig. 1) zeigt folgende Verhältnisse: Die sichtbaren Teile der Oberschenkelknochen erscheinen normal, ebenso zeigt der Winkel zwischen Femurschaft und Schenkelhals durchaus normale Grösse. Er beträgt, am Röntgenbild gemessen, rechts 128°, links 125°. Nur die Schenkelköpfe lassen pathologische Veränderungen erkennen. Der linke ist stark abgeflacht, an seiner Oberfläche unregelmässig und am Rande von deutlichen, überhängenden Randwülsten umgeben. Die Krümmung der Gelenkfläche ist in der unteren Hälfte stärker als in der oberen. An der Pfanne sind deutliche Veränderungen nicht zu erkennen, vielleicht springt der Pfannenrand etwas stärker vor als normal. Nahezu dieselben Deformierungen sind auch am rechten Schenkelkopf vorhanden, nur in weniger hohem Grade. Der Kopf hat noch nicht ganz so viel von seiner Rundung eingebüsst. Auch hier ist der obere Teil deutlich stärker abgeflacht als der untere, dementsprechend sind Randwülste nur im oberen Teil angedeutet, im unteren nicht erkennbar. An der Pfanne scheinen ebenfalls im oberen Teil wulstige Verdickungen vorhanden zu sein, im übrigen erscheint sie normal. Die Beckenschaufeln stehen sehr steil.

Eine zweite Aufnahme wurde am Ende der Beobachtungszeit gemacht. Sie liess gegenüber der ersten keine deutlichen Verschiedenheiten erkennen.

2. Anna G., 12 J. War angeblich stets gesund, hatte nie englische Krankheit. Vor etwa 3½ Jahren stürzte sie etwa 5—6 Fuss hoch von einer Stiege herab, ohne sich jedoch irgendwie Schaden zu thun. Wie sie damals aufgefallen ist, lässt sich nicht mehr feststellen. Jedenfalls konnte sie sofort wieder aufstehen und herumspringen. ½ Jahr später begann ihr jetziges Leiden. Sie fing an zu hinken, auch fiel es der Mutter auf, dass beim Gehen die Füsse stark auswärts gedreht wurden. Das Leiden verschlimmerte sich langsam und veranlasste die Mutter, das Kind am 3. III. 03 in dem Ambulatorium der Klinik vorzustellen. Nähere Angaben über den damaligen Befund fehlen, doch geht aus den vorhandenen kurzen Notizen hervor, dass zunächst eine Coxa vara vermutet wurde, bis die Röntgenaufnahme die wahre Natur der Erkrankung aufklärte. Das Kind wurde wieder nach Hause geschickt und dort vom Arzt 3 Wochen lang mit Zugverbänden behandelt. Danach soll sich das Gehen gebessert haben.

Am 11. VIII. 03 wurde die Pat. wiederum ambulatorisch untersucht.

Der Befund ist folgender: Seinem Alter entsprechend entwickeltes Mädchen von blasser Gesichts- und Hautfarbe, ziemlich mager. Innere Organe o. B. Keine Zeichen von Rachitis.

Konfiguration der Hüftgelenksgegenden normal. Nirgends Druckempfindlichkeit, Bewegungen, soweit ausführbar, schmerzlos. Keine Geräusche bei Gelenkbewegungen nachweisbar. Die Bewegungsprüfung ergiebt:

		R.	L.
Flexion	bis	115°	103°
Extension	„	180°	180°
Abduktion	„	105°	103°
Adduktion	„	85°	75°.

Das rechte Bein liegt um etwa 45° nach aussen rotiert. Einwärtsrotation ist von dieser Stellung aus zwar möglich, doch nicht einmal so weit, dass die Patella nach vorn sieht. Aussenrotation normal.

Das linke Bein liegt gleichfalls um etwa 45° nach aussen rotiert. Bei gestrecktem Bein ist die Aussenrotation normal, die Innenrotation ein wenig geringer als normal. Beugt man das Bein im Knie- und Hüftgelenk etwas, so ist aus der oben genannten Stellung weder Aussen- noch Innenrotation mehr möglich. Bei jedem derartigen Bewegungsversuch geht sofort das Becken mit.

Das Mädchen hat zur Zeit kaum noch Beschwerden. Sie läuft etwas steif, mit kleinen Schritten, doch merkt man ohne besondere Aufmerksamkeit dem Gange kaum noch etwas Pathologisches an. Die Füsse werden auch jetzt noch stark nach aussen gesetzt, doch nicht eben auffallend stark. Kein Hinken, keine abnorm starke Lendenlordose. Pat. vermag stehend die Beine so stark zu spreizen, dass die Malleoli int. 56 cm weit von einander entfernt sind. Dabei wird das Becken stark gesenkt, so dass die Lendenlordose etwas stärker wird, als der Norm entspricht. Die Kniebeuge kann Pat. etwa bis zur Hälfte ausführen. Ein tieferes Heruntergehen scheint mehr durch die Flexions- als durch die Abduktionsbehinderung vereitelt zu werden. Alle übrigen Gelenke waren gesund.

Das auf Taf. XIV, Fig. 2 wiedergegebene Röntgenbild ist am 3. III. 03 aufgenommen. Die beiden Beine stehen auf dem Bilde nicht ganz gleich, das linke ist etwas stärker nach aussen rotiert als das rechte, daher die Verschiedenheiten in der Höhe der Trochanteren und in der Länge des Schenkelhalses. Der linke Oberschenkel erscheint auf dem Bilde etwas schwächer als der rechte. Der Winkel zwischen Schaft und Hals ist normal, er beträgt rechts 120°, links 136°. Der linke Schenkelkopf ist ausserordentlich stark deformiert. Von einem halbkugeligen Kopf ist überhaupt kaum mehr die Rede. Er ist verwandelt in ein flaches, unregelmässiges pilzförmiges Gebilde, in das der Schenkelhals weit hineingetrieben erscheint. Allenthalben hängen am Rande um-

fangreiche Randwülste über, am stärksten nach unten zu. Auch die Pfanne zeigt unregelmässige Contouren, besonders ist in ihrem oberen Teil eine abnorme Vertiefung zu erkennen. Randwülste sind nicht vorhanden. Rechterseits ist der Schenkelkopf ebenfalls abgeflacht, wenn auch bei weitem nicht so stark als links. Die Umrisse sind undeutlich, doch hat man auch hier den Eindruck von Wülsten, deren einer nach unten zu deutlich erkennbar ist. Die Umrisse der Pfanne sind nicht deutlich genug, um irgend ein Urteil zu gestatten.

Wie insbesondere die Röntgenbilder ergeben, haben wir es in unseren beiden Fällen zweifellos mit deformierenden Processen in beiden Hüftgelenken zu thun. Beide Erkrankungen begannen spontan und ohne erkennbare Ursache. Der Beginn datiert bei Fall 1 bis ins 16. Lebensjahr zurück. Pat. will damals mit „Gliederweh" erkrankt sein, womit hierzulande gewöhnlich der akute Gelenkrheumatismus bezeichnet wird. Es erscheint mir jedoch sehr fraglich, ob bei unserem Patienten ein solcher vorgelegen hat. Er verspürte Schmerzen in beiden Beinen, konnte aber alle Gelenke einschliesslich der Hüftgelenke ohne Schmerzen bewegen, auch bemerkte er keine Gelenkschwellungen und ebensowenig scheint Fieber vorhanden gewesen zu sein. Ohne besondere Behandlung besserten sich die Schmerzen bei Bettruhe. Die Art und Weise dieser Schmerzen entsprach von vornherein ganz dem, was man auch sonst bei chronischen Gelenkveränderungen zu sehen gewöhnt ist. Sie waren am stärksten nach längerer Ruhe und verschwanden bei Bewegung der Beine, sie waren nicht auf die Gelenkgegend lokalisiert, sondern strahlten von der Hüftgegend bis zum Kniegelenk aus. Es ist mir daher wahrscheinlicher, dass bei jener anscheinend primären Erkrankung im 16. Lebensjahr dem Patienten nur ein Leiden zum erstenmal Beschwerden machte und zum Bewusstsein kam, dessen Entstehung noch weiter zurücklag.

Bei dem jetzt 12jährigen Mädchen begann die Erkrankung im 9. Lebensjahre. Man kann in diesem Fall im Zweifel sein, ob das anamnestisch angegebene Trauma, ein Fall 5—6 Fuss hoch von einer Stiege herab, ätiologische Beziehungen zu der späteren Hüftgelenkserkrankung hat. Indessen finden sich einigermassen sichere Anhaltspunkte dafür nicht. Ob die Hüftgegend überhaupt von dem Trauma in Mitleidenschaft gezogen wurde, liess sich nicht mehr feststellen, nur so viel ist sicher, dass irgendwelche unmittelbare, sei es auch nur durch den Schmerz einer Kontusion bedingte Funktionsstörungen nicht vorhanden waren. Erst $^1/_2$ Jahr später zeigten sich die ersten

Symptome des jetzigen Leidens, und zwar wurde das Hinken und eine auffällige Aussenrotation der Füsse zuerst bemerkt, während Schmerzen nicht vorhanden waren.

Der Verlauf war in beiden Fällen ein ausserordentlich langsamer. Im ersten Fall bildete sich zwar unmittelbar im Anschluss an die ersten Beschwerden eine Abduktions- und Innenrotationsstellung beim Gehen aus, dann scheint jedoch das Leiden zunächst etwa 4 Jahre lang keine weiteren Fortschritte gemacht zu haben. Die Verschlimmerung bis zu dem Zustand bei Beginn der Beobachtung entfällt auf die 3 letzten Jahre und grösstenteils, wie es scheint, auf die letzten $^1/_2$—$^3/_4$ Jahre, während welcher Zeit unter dem Einfluss schwerer körperlicher Arbeit die Beschwerden des Patienten eine so bedeutende Steigerung erfuhren, dass er schliesslich völlig arbeitsunfähig wurde. Bei dem Mädchen im Fall 2 wurden während des 3jährigen Verlaufs die Beschwerden und Funktionsstörungen nie so hochgradig wie bei dem jungen Manne, der sich bei seinem Beruf als Bauer natürlich in weit höherem Grade allerlei Schädlichkeiten aussetzte. Es war hier mehr nur ein Schönheitsfehler, der die Mutter veranlasste, das Kind zur Untersuchung zu bringen.

Die Symptome waren in unseren beiden Fällen ganz auffallend verschiedene, in manchen Punkten geradezu einander entgegengesetzte. Gemeinsam war beiden nur eine je nach der Bewegungsrichtung mehr oder weniger starke Bewegungsbeschränkung, die Hemmungen lagen aber an ganz verschiedenen Stellen. Betrachten wir nacheinander die verschiedenen Bewegungen, so ist zunächst die Beugung im Hüftgelenk bei Fall 1 vollständig normal, bis zu einem spitzen Winkel ausführbar, bei Fall 2 dagegen ziemlich stark beschränkt, beiderseits nicht einmal bis zum rechten Winkel möglich. Andererseits ist die Streckung nur bei Fall 2 ganz normal, bei Fall 1 nur mit gewissen Einschränkungen. Zwar konnte man auch hier bei sehr vorsichtigen passiven Bewegungen beiderseits eine völlige Streckung erzielen, bei etwas schnelleren Bewegungen gelang dies jedoch, wenigstens im Anfang, nur am rechten Bein, während links dabei stets eine mässige Lendenlordose, etwa einem Flexionswinkel von 140—150° entsprechend, auftrat. Diese Lordose war also lediglich durch Muskelspannung, nicht durch irgendwelche Knochen- oder Bänderhemmung bedingt und wurde als Reaktion auf die bei unvorsichtigen Bewegungen eintretenden oder befürchteten Schmerzen hervorgebracht. Sie trat spontan auch

stets bei Belastung der Hüftgelenke ein und wurde auch noch eine Zeit lang beibehalten, wenn sich Pat. ausgestreckt hinlegte.

Die Abduktion betrug bei Fall 1 rechts 110°, links 105°, bei Fall 2 rechts 105°, links 103°, die Adduktion bei Fall 1 rechts 82°, links 85°, bei Fall 2 rechts 85°, links 75°. Beide Bewegungen waren also in beiden Fällen beschränkt, die Abduktion sehr bedeutend, die Adduktion ebenfalls stark, aber bei Fall 2 links im Vergleich zu den im Röntgenbild erkennbaren starken Deformierungen in auffallend geringem Grade.

Die interessantesten Befunde aber bietet die Rotation. Bei Fall 1 war in der Ruhelage starke Innenrotation vorhanden, links stärker ausgesprochen als rechts. Untersuchte man in Rückenlage bei gestreckten Beinen, so war links die Innenrotation in normaler Weise ausführbar, die Aussenrotation stark behindert, rechts waren beide Bewegungen nahezu unmöglich. Anders war der Befund, wenn man bei gebeugten Hüftgelenken untersuchte. Schon bei Ausführung dieser Flexionsbewegung glich sich von selbst die Innenrotation aus, bis schliesslich die normale Stellung erreicht war. Es entstand dabei also eine Art Schraubenbewegung, zu deren Zustandekommen man sich die Gelenkfläche als eine nach aussen aufsteigende, also rechterseits linksgedrehte, linkerseits rechtsgedrehte Spiralbahn vorstellen muss. In der Beugung war links die Aussen- und Innenrotation frei, rechts blieben beide Bewegungen stark behindert, waren aber auch hier immerhin etwas ausgiebiger möglich als bei gestrecktem Bein.

Bei Fall 2 wurden in der Ruhe beide Beine in einer Aussenrotation von etwa 45° gehalten, also etwas mehr als normal. Bei ausgestreckten Beinen war rechts die Aussenrotation normal, die Innenrotation stark behindert, da es nicht einmal gelang, die Patella nach vorn zu stellen. In gebeugter Stellung änderte sich dieser Befund nicht. Links waren in der Streckstellung beide Bewegungen fast normal, nur die Innenrotation etwas behindert, in gebeugter Stellung waren Aussen- und Innenrotation unmöglich.

Diese auffallende Verschiedenheit der Symptome kann uns nicht Wunder nehmen, wenn wir uns den pathologisch-anatomischen Process vergegenwärtigen. Ist uns dieser auch in seinen Ursachen noch völlig dunkel, so sehen wir doch den Effekt vor Augen. So wenig sich nun in diesen Abflachungen und Wulstungen eine Gesetzmässigkeit erkennen lässt, ebensowenig werden wir ein einheitliches Symptomenbild erwarten dürfen. Wie sich die Gestaltung der Gelenk-

fläche entwickelt, wenn erst einmal die uns noch unbekannten Bedingungen für eine Umformung der Gelenkenden gegeben sind, das dürfte wohl in jedem einzelnen Falle davon abhängen, in welcher Richtung vorwiegend die beteiligten Knochen beansprucht werden. Natürlich wird es schwer halten, diese Vermutung strikte zu beweisen. Es würden sich in diesem Sinne höchstens Fälle verwerten lassen, die vermöge ihrer Beschäftigung zur Wiederholung derselben Bewegungen und Stellungen häufig genötigt sind. In unseren beiden Fällen vermag ich einen derartigen Nachweis nicht zu führen, obwohl man sich besonders für Fall 1 die vorhandenen Stellungsanomalien unschwer aus den gewöhnlichen ländlichen Arbeiten erklären könnte. Beim Aufladen schwerer Lasten auf die Schultern, Säcketragen etc. wird meist eine geringe Abduktionsstellung eingenommen, das Gehen in der Furche beim Pflügen wird durch eine Innenrotation erleichtert, beim Aufladen von Garben endlich kann man wohl jene oben erwähnte schraubenförmige Rotationsbewegung beobachten. Das Hypothetische derartiger Vermutungen verhehle ich mir keineswegs, zumal bekanntermassen dieselben oder ähnliche Schädlichkeiten in anderen Fällen zu ganz anderen Deformitäten, insbesondere zur Coxa vara, Veranlassung geben.

Die Diagnose wird natürlich durch die Möglichkeit einer so weitgehenden Verschiedenartigkeit der Symptome ausserordentlich erschwert, ja man kann sagen, dass sie ohne die Röntgenuntersuchung in unseren beiden Fällen überhaupt kaum möglich gewesen wäre. Im ersten Falle konnte man nur etwa per exclusionem durch das ganz aussergewöhnliche Bild, welches keinem der typischen Symptomenkomplexe entsprach, auf die richtige Vermutung geführt werden, doch war man auch dann noch eher geneigt, eine ungewöhnliche Form der Schenkelhalsverbiegung, etwa eine Art von Coxa valga, anzunehmen, als eine isolierte Osteoarthritis deformans. Im zweiten Fall konnten die vorhandenen Erscheinungen recht wohl auf eine Coxa vara bezogen werden. Obwohl nun bekanntermassen in Fällen fortgeschrittener Arthritis deformans auch der Schenkelhals in Mitleidenschaft gezogen wird, so dass schliesslich auch anatomisch eine der typischen Coxa vara ähnliche Deformität resultieren kann, waren in unserem Falle die Hemmungen der Abduktion und Innenrotation durchaus nicht in der Konfiguration des Schenkelhalses begründet, wie ein Blick auf das Röntgenbild lehrt.

Die grosse Aehnlichkeit, welche gerade Fälle von juveniler Arthritis deformans coxae mit Coxa

vara haben können, ist auch anderen Autoren schon aufgefallen. So geht insbesondere Maydl[1]) an der Hand von je 2 Fällen von Coxa vara und Arthritis deformans coxae, bei denen die Diagnose durch das Resektionspräparat gesichert war, auf die Differentialdiagnose dieser beiden Erkrankungen ein. Er hebt die grosse Aehnlichkeit beider hervor, welche die Diagnose allein aus den Symptomen fast unmöglich macht. In dem einen der beiden Fälle von juveniler Arthritis deformans coxae, auf die ich unten noch zurückkommen werde, konnte ein grobhöckriger, knochenharter Tumor, welcher in der Subinguinalgegend, knapp unter der äusseren Hälfte des horizontalen Schambeinastes zu tasten war, auf die richtige Spur führen. Aus theoretischen Ueberlegungen heraus ist Maydl der Ansicht, dass ein wertvolles Unterscheidungsmerkmal durch die Messung der Hälfte der Hüftperipherie gewonnen werden könnte. Bei Arthritis deformans wäre eine Verkleinerung des Umfanges zu erwarten, bei Coxa vara, wenigstens im Anfangsstadium, eine Vergrösserung. Wie man sieht, ist der Wert dieses Unterscheidungsmerkmals ein sehr bedingter. Abgesehen davon, dass es nur für die erste Phase der fraglichen Erkrankungen verwertbar ist, setzt es auch notwendigerweise die Intaktheit der einen Seite voraus, weil es sonst an einem Vergleichsobjekt fehlt. Aus diesem Grunde kommt es für unsere Fälle mit doppelseitiger Erkrankung gar nicht in Betracht, wie es denn überhaupt bisher noch in keinem Falle praktisch brauchbare Aufschlüsse gegeben zu haben scheint. Heutzutage können wir dieser Messung entraten, da uns in solchen zweifelhaften Fällen die Röntgenuntersuchung sicher leitet, der wir auch in unseren Fällen die richtige Diagnose verdanken.

Betrachten wir noch einmal vergleichsweise die beiden Röntgenbilder (Taf. XIV, Fig. 1 u. 2), so stimmen zunächst beide darin überein, dass der Femurschaft keine nennenswerten Veränderungen zeigt, abgesehen vielleicht von einer geringen Atrophie bei Fall 2 links. Der Winkel zwischen Schaft und Hals beträgt bei Fall 1 rechts 128°, links 125°, bei Fall 2 rechts 120°, links 136°. Da nach Gegenbaur[2]) die normalen Werte für diesen Winkel zwischen 120° und 130° schwanken, so liegen also drei von diesen Zahlen vollkommen innerhalb normaler Grenzen, nur der Wert von 136° überschreitet das normale Maximum um etwas, auffallenderweise gerade da, wo die Symptome eine Coxa vara vortäuschten. Man darf

1) Wien. klin. Rundschau. 1897. S. 153.

2) Gegenbaur, Lehrbuch der Anatomie des Menschen. 5. Aufl. 1892.

sich übrigens bei diesen am Röntgenbild gewonnenen Winkelmaassen nicht verhehlen, dass durch Rotationsbewegungen sehr leicht Täuschungen, besonders nach oben hin, vorkommen können. Angenommen beispielsweise, der Oberschenkel befinde sich bei der Röntgenaufnahme in Aussenrotation, so wird der Schenkelhals perspektivisch verkürzt erscheinen müssen, und wenn man ihn so auf die Fläche projiciert, so ist es klar, dass er scheinbar abnorm steil aufsteigen wird. Aehnlich verhält es sich bei der Innenrotation, doch tritt dabei, wie man sich am macerierten Knochen leicht überzeugen kann, derselbe Effekt erst bei sehr starker Innenrotation ein. Es ist wohl möglich, dass der scheinbar etwas zu grosse Schaft-Halswinkel von 136° auf eine Aussenrotationsstellung zurückzuführen ist. Diese Stellung bildete für das Mädchen die Ruhelage und, wie oben schon erwähnt, weisen auch die Konturen des Trochanters darauf hin. Wir können also sagen, dass die Schaft-Halswinkel etwa normal, jedenfalls nicht kleiner als normal sind. Die eigentliche Ursache der Bewegungsstörungen bilden zweifellos die zum Teil sehr ausgesprochenen Deformierungen der Schenkelköpfe. Sie sind in beiden Fällen links ausgesprochener als rechts, doch glaube ich auch rechterseits schon deutliche Veränderungen zu erkennen, wie ja auch rechts die Funktionsstörungen deutlich waren. Merkwürdigerweise ergiebt sich nun durchaus keine so vollkommene Uebereinstimmung zwischen Deformierung der Gelenkflächen und Funktionsstörung, als man von vornherein erwarten sollte. Am stärksten verunstaltet erscheint der linke Schenkelkopf von Fall 2, dabei ist der Gang dieses Mädchens nur sehr wenig gestört, die Flexion und Adduktion ausgiebiger, die Abduktion nur wenig geringer als rechts, die Rotation in Streckstellung fast normal, nur die Rotationsprüfung in Beugestellung ergiebt die stärksten Hindernisse. Demgegenüber finden wir bei Fall 1 mit seinen auch noch sehr ausgesprochenen, immerhin aber weniger hochgradigen Deformierungen die sehr auffallende und hässliche Verunstaltung durch den breitspurigen, watschelnden Gang, die starke Innenrotation und die Lendenlordose, dazu die subjektiven Beschwerden, die ausstrahlenden Schmerzen und die leichte Ermüdbarkeit. Am wenigsten verändert erscheint der rechte Schenkelkopf des Falles 2, und doch, welch' hochgradige Bewegungsbeschränkung ist dadurch schon verursacht. Die Flexion bleibt noch um 25° unter einem Rechten, die Exkursionsweite zwischen Ab- und Adduktion beträgt nur 20° und auch die Rotation ist nach innen stark eingeschränkt.

Versuchen wir, uns genauer ein Bild von der Gestalt der Ge-

lenkflächen zu machen, was allerdings seine Schwierigkeiten hat, wenn man auf Flächenbilder so komplicierter Formen angewiesen ist, so erscheint als das Hauptcharakteristikum der Deformierung eine starke Abplattung des Kopfes, die ja auch bei dem gewöhnlichen Malum coxae senile so häufig vorkommt. Sie ist in beiden Fällen linkerseits sehr ausgesprochen und so stark, dass an Stelle des Kopfes nur noch eine pilzförmige, flache Kappe vorhanden zu sein scheint. Bei Fall 2 rechts ist die Abflachung weniger fortgeschritten, und bei Fall 1 rechts ist sie nur am oberen Teil des Kopfes deutlich, wodurch man an eine andere vom Malum coxae senile her bekannte Form, die eines abgestumpften Kegels, erinnert wird. Man kann übrigens auch an den drei übrigen Schenkelköpfen beobachten, dass die Abplattung im oberen Teil etwas stärker ist als im unteren. Insbesondere bei Fall 2 links hat man den Eindruck, als sei der Schenkelkopf wie eine knetbare Masse nach unten und aussen gedrängt. Die für die Arthritis deformans so charakteristischen Randwülste sind auch in unseren Bildern erkennbar, stellenweise sehr deutlich, ganz besonders wieder bei Fall 2 links, aber auch bei Fall 1 links und bei Fall 2 rechts, während sie bei Fall 1 rechts wenig ausgesprochen sind.

Es erübrigt schliesslich noch, über die Therapie einige Worte zu sagen. Nachdem uns das Röntgenbild die vorgeschrittenen Deformierungen gezeigt hatte, erschien uns die Aussicht auf eine erfolgreiche Therapie sehr gering zu sein, da sich die Analogie mit dem Malum coxae senile, jener Crux medicorum, sofort aufdrängte. Bei Fall 1 mit seinen hochgradigen Funktionsstörungen schien überhaupt nur von einer Resektion im günstigen Falle noch ein Erfolg zu erhoffen, doch war der Entschluss dazu nicht leicht, da man jedenfalls nur die eine Seite hätte in Angriff nehmen können und es auch hier nicht so sicher war, dass man nicht mehr schadete als nützte. Die Entscheidung zögerte sich hinaus, obgleich Pat. mit jedem Eingriff einverstanden war. Er wurde inzwischen mit einem Extensionsverband an beiden Beinen der Schmerzen wegen ins Bett gelegt, und durch den Zug wurden die Beine in nahezu normaler Stellung erhalten. Als nach einem Monat der Zugverband entfernt und wieder mit Gehübungen begonnen wurde, war zunächst nur eine ganz bedeutende Verschlechterung zu konstatieren, was uns nicht überraschen kann, da alle deformierenden Arthritiden durch die Ruhe sich insofern verschlimmern, als die Schmerzen bei Wiederaufnahme der Gelenkfunktion anfangs wesentlich stärkere sind. Ausser ge-

steigerten Schmerzen, die dem Pat. nur gestatteten, unter grösster Anstrengung einige Schritte mit Hilfe des Gehbänkchens zu thun, traten bei ihm noch Cirkulationsstörungen ein. Durch fortgesetzte Gehübungen gelang es jedoch bald, eine Besserung herbeizuführen, auch die Oedeme schwanden, unterstützt durch Schwitzkuren im Lichtbad, ziemlich rasch. Schliesslich war die Besserung so weit fortgeschritten, dass eine Resektion entschieden nicht mehr angezeigt war. Diese Besserung bezog sich auf die Schmerzen, die jetzt nur noch selten empfunden wurden, vor allem aber auch auf die Funktion. Der Gang war zwar immer noch unschön, Abduktion, Innenrotation und Lendenlordose waren noch vorhanden, aber doch waren diese Stellungsanomalien gemildert, besonders die Abduktion geringer, und der ganze Gang war freier, müheloser und weniger ermüdend. Fragen wir nun, ob dieser sichtlichen Besserung auch im objektiven Befund entsprechende Veränderungen parallel gehen, so lautet die Antwort grösstenteils verneinend. Zwar sind gewisse Veränderungen nachweisbar. Die Lendenlordose tritt weniger leicht auf, die Beine lassen sich leichter einander parallel stellen und auch im Stehen einander nähern, die Adduktion ist rechts um 2°, links um 10° weiter möglich als früher, dafür hat aber die Abduktion rechts um 10°, links ebenfalls um 10° verloren. Die Exkursionsweite zwischen Ab- und Adduktion betrug früher rechts 28°, links 20°, sie beträgt jetzt rechts und links 20°, ist also links gleich geblieben und hat rechts sogar eine Verminderung um 8° erfahren. In den Rotationsbewegungen ist keine wesentliche Aenderung eingetreten. Das Röntgenbild zeigt gegen früher keinerlei Veränderungen. Wir können also das Resultat dahin zusammenfassen, dass die Gelenkbewegungen im Ganzen eher etwas weniger ausgiebig geworden sind, jedoch gehen gerade die Bewegungen, welche Pat. für gewöhnlich braucht, jetzt viel leichter und ohne Schmerzen von statten. Es bedeutet das natürlich für den Kranken einen grossen Gewinn, und in der That war unser Patient sehr befriedigt von dem Erfolg.

Das 12jährige Mädchen im Fall 2 wurde gleichfalls 3 Wochen lang mit Zugverband behandelt, aber zu Hause, so dass wir es nicht selbst beobachten konnten. Auch hier ist im Lauf von 5 Monaten eine wesentliche Besserung eingetreten, so dass heute das Kind ohne Beschwerden und ohne zu hinken oder sonst etwas besonders Auffälliges in seinem Gange darzubieten, gut herumgehen kann. Leider vermag ich hier nicht zahlenmässig zu verfolgen, ob der Befund bei den einzelnen Bewegungsarten eine Aenderung erfahren hat, nur so-

viel lässt sich sagen, dass in Wirklichkeit auch jetzt noch sehr ausgedehnte Bewegungshemmungen vorhanden sind. Es dürfte sich also wohl auch hier um ähnliche Anpassungsvorgänge an die Funktion handeln, wie wir sie bei Fall 1 vermutet haben.

Beide Fälle haben sich funktionell durch eine Behandlung gebessert, bei der Ruhe, zeitweise Fixierung in korrigierter Stellung, systematische Bewegungsübungen mit der Tendenz einer Ausgleichung der fehlerhaften Stellungen die wirksamen Faktoren waren. Gerade der funktionelle Erfolg dieser Behandlung bestärkt mich auch wieder in meinen Anschauungen über die Gründe der oben ausführlicher dargelegten Vielgestaltigkeit der Symptomatologie. Der Knochen erscheint bei der Arthritis deformans als eine in hohem Grade plastische Masse, die eine sehr ausgesprochene Fähigkeit zur funktionellen Anpassung besitzt.

Die Umschau nach ähnlichen Fällen in der Litteratur ergiebt nur eine sehr geringe Ausbeute. Im „Handbuch der praktischen Chirurgie“ (2. Aufl. 1903) stellt Hoffa nur 4 Fälle von rein juveniler Arthritis deformans coxae zusammen und mehr habe auch ich nicht aufzufinden vermocht. Von diesen 4 Fällen sind zwei von Zesas[1]), zwei von Maydl[2]) veröffentlicht. Es sind folgende:

1. Zesas (Beobachtung von Küster) 16 j. Schlosserlehrling. Vor 1 Jahr linksseitige Hüftgelenksluxation, die sofort reponiert wurde. Während der Heilung fortwährende Schmerzen. Mit etwas hinkendem Gang entlassen. Bei der erneuten Aufnahme hinkte Pat. erheblich, das Bein erschien verkürzt und nach aussen rotiert, der Kopf konnte bei sorgfältiger Untersuchung nach vorn und innen, gegen den horizontalen Schambeinast hin verschoben gefühlt werden. Häufig Schmerzen in der Hüfte. Es wurde eine Luxatio pubica incompleta infolge von Pfannenrandbruch vermutet und die Resektion ausgeführt. Dabei fand sich die Pfanne ziemlich stark, besonders nach vorn erweitert, der Kopf war difform, seines Knorpels grösstenteils beraubt, trug polierte Schlifflächen und unregelmässige Vertiefungen. Um den Hals herum mässige Entwickelung von Osteophyten. Langdauernde Eiterung und Fistelbildung, schliesslich Heilung mit beweglichem, gut funktionierendem Gelenk.

2. Zesas (Beobachtung von Riedel) 17 j. Mädchen. Seit 2 Jahren, angeblich nach einem Sprung, über den jedoch nichts Näheres bekannt ist, wird das rechte Bein kürzer und dreht sich nach aussen. 4 cm reelle

1) Deutsche Zeitschr. f. Chir. Bd. 27. 1888. S. 586.
2) l. c.

Verkürzung, volle Rotation nach aussen, so dass der Fuss auf der lateralen Seite aufliegt. Trochanter 2 cm über der Roser-Nélaton'schen Linie, Kopf dicht unter der Spina ant. sup. sichtbar, bei Bewegungen auch fühlbar. Flexion frei, Ab- und Adduktion mehr oder weniger behindert, Rotation nach innen sehr gering. Resektion. Kopf steckt in einer nach vorn und oben gewanderten Pfanne, während das Lig. teres seinen Ursprung behalten hat und stark gedehnt von hinten nach vorn verläuft. Es ist 1 cm dick, ödematös. „Schenkelhals fehlt fast ganz, der rundliche Kopf hat makroskopisch keine Epiphysenlinie, ist also beinahe geschwunden." Mikroskopisch liessen sich noch Reste der Epiphysenlinie nachweisen. Grössere Teile des Kopfes waren durch Fettgewebe ersetzt, der Rest bestand aus normaler Spongiosa. „Deutliche Randwülste trennen den Kopf vom Hals. Der Knorpel ist in seinen oberflächlichsten Schichten in seiner Grundsubstanz aufgefasert, mit kleinen Zellen durchsetzt, die keine Aehnlichkeit mehr mit Knorpelzellen haben." Reaktionsloser Verlauf. Im Jahre 1890, also nach 2 Jahren, wurde die Pat. von Cornils[1]) nachuntersucht. Sie konnte sich leicht, ohne Krücke oder Stock bewegen und 4 Stunden gehen, ohne dass mehr als geringe Ermüdung eintrat. Hinkt etwas. Rechtes Bein um 3,5 cm verkürzt. Bewegungen im resecierten Gelenk fast normal. Keinerlei Erkrankung an anderen Gelenken.

3. Maydl: 15j. Schneiderstochter. Bis vor 1 Jahr vollständig gesund, noch nicht menstruiert. Rutschte beim Stiegenabwärtsgehen aus und glitt, auf der rechten Seite liegend, etwa 6 Stufen hinab. „Nach dem Fall verspürte sie keine Schmerzen, bemerkte jedoch, dass der rechte Fuss etwas kürzer sei; nur bei längerem Gehen stellte sich ein mässiger Schmerz in der Mitte des rechten Oberschenkels ein. Erst 14 Tage nach dem Falle lokalisierte sich der Schmerz in der Hüfte." Grosse Gestalt, starker Knochenbau, gute Ernährung. Innere Organe normal. Rechtes Bein in mässiger Abduktion und Flexion sowie deutlicher Rotation nach aussen. Reelle Verkürzung 4 cm. Um ebensoviel steht der Trochanter über der Roser-Nélaton'schen Linie. Aktive Bewegungen nur unter Mitbewegung des Beckens, passive bei Fixation des Beckens in minimaler Weite ausführbar. „Bei örtlicher Untersuchung zeigt sich der Befund insofern von der Norm abweichend, als ein offenbar in seiner Form verunstalteter, grobhöckeriger Schenkelkopf vor und oberhalb der Gelenkpfanne, knapp unter dem Beckenrande zwischen Tuberculum ileo-femorale und der Spina ant. sup. tastbar ist." Deutliches Hinken, keine Schmerzen. Resektion. Pfanne nach vorn und oben verlängert, mehr elliptisch als rund. Knorpel der Pfanne allenthalben stark verdünnt, stellenweise ganz geschwunden. Kopf auffallend plattgedrückt, verbreitert und auch ver-

1) Cornils, P., Ueber Gelenkresektion bei Arthritis deformans und Hallux valgus. Diss. Jena. 1890.

tikal verlängert, seine Projektion senkrecht auf die Fläche birnförmig mit Verschmälerung nach oben. Auf Fläche und Rand warzige oder kammförmige Osteophyten. Knorpelüberzug sehr dünn. Unterer und hinterer Rand kammförmig auslaufend, nach aussen umgelegt. Von der Epiphyse war nur noch ein 2,5 cm langer, kappenförmiger Rest erhalten.

4. Maydl: 18j. Bergarbeiter. Früher stets gesund. „Als Ursache seiner Erkrankung giebt der Pat. an, dass er auf ein Stück Kohle getreten sei, worauf er schon nach 2 Tagen Schmerzen empfand. Doch giebt der Kranke zu, dass seine Krankheit möglicherweise auch auf seine Berufsbeschäftigung zurückzuführen sei, nämlich auf das beständige Heben von Kübeln und Schieben von beladenen Wägelchen." Allmählich magerte der linke Oberschenkel ab. Bei mässiger Bewegung keine Schmerzen, schon nach 60 Schritten aber furchtbares Reissen im Knie. Grosser, starkknochiger Mann mit fester Muskulatur, im mittleren Ernährungszustand. Innere Organe normal. Beide Beine gleich lang, das linke nach aussen rotiert. Linke vordere Hüftgelenksgegend geschwollen, der linke Trochanter bedeutend vorspringend. Unter der Gesässfalte ein Umfangsunterschied von 3 cm zu ungunsten der kranken Seite. Hüftgelenk aktiv und passiv vollständig unbeweglich. Resektion. Kopf nicht halbkugelig, sondern fast flach. Am Präparate keine Reste des Lig. teres nachweisbar. Gelenkfläche um 2,5 cm nach hinten auf den Hals verlängert. Der Rand der alten sowie auch der neu angebildeten Gelenkfläche mit stalaktitenförmigen Osteophyten besetzt. Von der Fläche gesehen bemerkt man auf der vorderen Hälfte eine über 1 cm tiefe genau halbkreisförmige Resorptionsfurche, koncentrisch um die Kopfmitte verlaufend mit teils abgerundeten, teils scharfen Rändern. Knorpelüberzug sehr dünn, auf manchen der Osteophyten fehlend. Auf dem Durchschnitt erkennt man, dass die Epiphyse fast geschwunden ist, nur ein 2—4 mm dicker Knochenrest ist stellenweise zwischen Gelenk- und Epiphysenknorpel noch vorhanden. Mit kalkig knochigem Detritus ausgefüllte Resorptionslakunen drangen bis $^3/_4$ cm tief in die Halsspongiosa vor.

Im Folgenden will ich meine beiden Fälle mit den 4 soeben referierten vergleichen, woraus sich dann ein Bild unseres bisherigen Wissens über die juvenile Arthritis deformans coxae ergeben wird.

Wenn bezüglich der Aetiologie Hoffa[1]) die juvenile Arthritis deformans coxae mit der traumatischen vollkommen identificiert und sie ausschliesslich durch Traumen entstehen lässt, so kann ich ihm darin durchaus nicht beistimmen. In unserem ersten Fall lag sicher kein Trauma vor, im zweiten Falle war zwar ein geringfügiges Trauma um $^1/_2$ Jahr der Erkrankung des Hüftgelenks vorausgegangen, doch fehlt jeder Anhaltspunkt dafür, dass dieses

1) Handbuch der prakt. Chir. 2. Aufl. 1903.

Trauma Beziehungen zu der Hüftgelenksaffektion hat. Ganz ähnlich liegt die Sache bei Fall 2, 3 und 4 aus der Litteratur. Im Fall 3 spricht der Umstand, dass Pat. nach dem Trauma, für dessen Geringfügigkeit das Fehlen von Schmerzen spricht, sogleich eine Verkürzung des rechten Beines bemerkte, direkt gegen eine unmittelbare Beziehung zu dem Trauma. Wahrscheinlich wurde die Pat. durch das Trauma nur auf ihr Hüftleiden aufmerksam. Im Fall 4 erscheint das angegebene Trauma durchaus ungeeignet, eine so schwere Veränderung des Hüftgelenks hervorzurufen, auch giebt Pat. selbst ohne weiteres die Möglichkeit zu, dass die Berufsschädlichkeiten an seinem Leiden schuld seien, was viel einleuchtender ist. Einwandsfrei erscheint mir die traumatische Entstehung nur im Fall Zesas-Küster erwiesen, in dem eine Luxation vorangegangen war. Danach wäre ich eher geneigt, diesen letzten Fall auszusondern und der traumatischen eine idiopathische juvenile Arthritis deformans coxae als vollkommenes Analogon zum Malum coxae senile gegenüberzustellen. Leider begeben wir uns damit der letzten Möglichkeit, eine plausible Ursache für die so hochgradigen Veränderungen aufzufinden. Bei dem chronischen, progredienten Charakter der Erkrankung liegt es am nächsten, eine chronische Ernährungsstörung, besonders der Epiphyse, anzunehmen, doch fehlen mir strikte Beweise dafür bisher ebenso, wie die Annahme einer trophoneurotischen Störung als Ursache des Malum coxae senile (Hoffa) rein hypothetischer Natur ist. Dass Berufsschädlichkeiten eine Rolle spielen können, macht unser erster Fall sowie Fall 4 aus der Litteratur wahrscheinlich, dass aber derartige Schädlichkeiten nicht allein verantwortlich gemacht werden können, beweisen die 3 Fälle bei Mädchen.

Die beiden Geschlechter sind mit je drei Fällen vertreten. Der Beginn des Leidens fällt 1 mal ins 9., 1 mal ins 14., 2 mal ins 15. und 1 mal ins 16. Lebensjahr. In einem Fall ist der Beginn nicht genau angegeben, liegt aber jedenfalls vor dem 18. Lebensjahr.

Die anamnestisch angegebenen Anfangssymptome waren 4 mal Schmerzen, die nur bei der traumatischen Arthritis nach Luxation (Lit. Fall 1) auf das Gelenk lokalisiert gewesen zu sein scheinen, während sie bei den übrigen ausstrahlten oder zunächst entfernt vom Gelenk gefühlt wurden. Bei unserem Fall 1 strahlten sie von der Hüfte nach dem Knie aus, bei Fall 3 (Lit.) wurden sie zuerst in die Mitte des Oberschenkels, erst später ins Hüftgelenk lokalisiert, im Fall 4 (Lit.) waren reissende Schmerzen im Knie vor-

handen. Zwei Patienten bemerkten gleich anfangs eine Verkürzung (Lit. Fall 3 und 4), bei 2 fiel das Hinken zuerst auf (unser Fall 2, Lit. Fall 1), zweimal wurde Aussenrotation schon frühzeitig bemerkt und bei unserem Fall 1 trat die Abduktion und Innenrotation schon sehr frühzeitig auf.

Die objektiven Symptome schwankten bei den einzelnen Patienten nicht unbeträchtlich. Bei den 3 ersten Fällen aus der Litteratur war der deformierte Schenkelkopf verschoben und schon durch die Weichteile hindurch tastbar, und zwar bei Fall 1 unter dem horizontalen Schambeinast, in Fall 2 dicht unter der Spina ant. sup., bei Fall 3 vor und oberhalb der Gelenkpfanne, knapp unter dem Beckenrand zwischen Tuberculum ileo-femorale und Spina ant. sup. Auch in Fall 4 ist die vordere Hüftgegend als geschwollen bezeichnet. Diese Fälle befanden sich offenbar in einem viel weiter fortgeschrittenen Stadium als die unsrigen, in denen die Schenkelköpfe an ihrer normalen Stelle stehen und von aussen nicht fühlbar waren.

Die Stellungsanomalien bestanden

bei Fall 1 in Abduktion, Innenrotation und Flexion (Lendenlordose)
„ „ 2 in leichter Aussenrotation
„ „ 1 (Lit.) in Verkürzung und Aussenrotation
„ „ 2 (Lit.) in Verkürzung und Aussenrotation
„ „ 3 (Lit.) in Verkürzung, Abduktion, Aussenrotation und Flexion
„ „ 4 (Lit.) in Aussenrotation.

Es ist also am konstantesten, nämlich 5 mal, die Aussenrotation vorhanden, nur in unserem Fall 1 ihr Gegenteil. 2 mal bildete die Aussenrotation die einzige Stellungsanomalie, 2 mal war daneben nur noch Verkürzung nachweisbar, 1 mal war sie ausserdem noch mit Abduktion und Flexion verbunden. Verkürzung wurde 3 mal beobachtet, Abduktions- und Flexionsstellung 2 mal gemeinschaftlich, und zwar je 1 mal mit Innenrotation und Aussenrotation vergesellschaftet. Niemals war eine auffällige Abduktionsstellung vorhanden, was für die Unterscheidung gegenüber Coxa vara bemerkenswert ist.

Die eingehende Bewegungsprüfung ergab mehr oder weniger hochgradige Beschränkungen folgender Bewegungen:

Bei Fall 1 Abduktion, Adduktion, Rotation
„ „ 2 Abduktion, Adduktion, Rotation und Flexion
„ „ 1 (Lit.) fehlen entsprechende Angaben
„ „ 2 (Lit.) Abduktion, Adduktion, Rotation

Bei Fall 3 (Lit.) Bewegungen in allen Richtungen nahezu unmöglich
„ „ 4 (Lit.) Bewegungen sämtlich vollkommen unmöglich.

Während sich die beiden letzten Fälle wegen ihrer allzu fortgeschrittenen Veränderungen, der Fall Lit. 1 wegen des Mangels entsprechender Angaben für eine genauere Analyse der Bewegungshemmung nicht verwerten lassen, ergiebt eine solche für die drei übrigen Fälle zunächst gemeinsam eine Behinderung der Abduktion und Adduktion. Auch die Rotation ist bei allen beschränkt, doch nicht überall in demselben Sinne. Es war

bei Fall 1 rechts in Streckstellung AR[1]) und IR fast ganz unmöglich; in Beugestellung stark behindert.
„ „ 1 links in Streckstellung AR stark behindert, IR frei; in Beugestellung AR und IR frei.
„ „ 2 rechts AR frei, IR beschränkt
„ 2 links in Streckstellung AR normal, IR etwas behindert, in Beugestellung AR und IR unmöglich.
„ „ 2 (Lit.) AR abnorm stark, IR sehr gering.

Demnach finden sich sehr auffällige Differenzen. Die Aussenrotation ist im Fall 1 an beiden Beinen stark beschränkt, bei Fall 2 normal, bei Fall 2 (Lit.) sogar abnorm ausgiebig. Die Innenrotation ist nur bei Fall 1 links frei, bei allen übrigen beschränkt, meist in sehr hohem Grade. Ganz besonders beachtenswert und pathognomonisch für die Arthritis deformans im Gegensatz zu den Erkrankungen, bei denen eine Rotationsbehinderung nicht in einer Gestaltsveränderung der Gelenkflächen ihren Grund hat, erscheint mir der ganz auffällige Unterschied des Befundes bei Rotation in Streck- und in Beugestellung, wie wir ihn bei unseren beiden Fällen in sehr ausgesprochener Weise beobachten konnten. Ganz besonders eklatant war dieser Unterschied im Fall 2 links. Während in Streckstellung die Aussenrotation normal, die Innenrotation nur wenig beschränkt war, hatte in Beugestellung jeder Rotationsversuch Mitbewegungen des Beckens zur Folge. Ebenso war der Wechsel des Befundes bei Fall 1 links sehr deutlich, indem die in Streckstellung stark behinderte Aussenrotation in der Beugestellung ganz frei wurde. Es erscheint mir nicht unwahrscheinlich, dass Patient die in der Lendenlordose zum Ausdruck kommende Beugekontrakturstellung vielleicht mit deswegen einnahm, weil er dadurch etwas besser die pathologische Innenrotationsstellung ausgleichen konnte.

Eine Behinderung der Flexion war, immer abgesehen von den

1) AR = Aussenrotation, IR = Innenrotation.

Fällen Lit. 3 und 4, nur bei unserem Fall 2 vorhanden, die Extension scheint fast nie frühzeitig gestört gewesen zu sein. In unserem ersten Fall war zwar beim Stehen und Gehen eine Beugekontrakturstellung vorhanden, welche dazu verleiten konnte, eine Extensionsbehinderung anzunehmen, die genauere Untersuchung ergab jedoch, dass eine solche nicht vorlag, dass vielmehr die Lendenlordose vom Patienten reflektorisch durch Muskelspannung hervorgebracht wurde und sich bei schonenden Bewegungen vermeiden liess.

Der Gang war in den Fällen mit Verkürzung hinkend, in unserem ersten Fall wegen der starken Abduktion und Innenrotation watschelnd und sehr ungeschickt, bei unserem Fall 2 kaum gestört, nur etwas steif, die Füsse dabei etwas stärker als gewöhnlich aussenrotiert.

Eine Atrophie der Hüftgegend und des Oberschenkels war bei unseren beiden Fällen nicht deutlich, allerdings fehlte es uns an Vergleichsobjekten, da die Affektion beidemal doppelseitig war. Aber auch bei den durchweg nur einseitigen Fällen der Litteratur scheint eine derartige Atrophie nicht besonders auffällig gewesen zu sein, wenigstens erwähnt nur Maydl[1]) im Fall 4 einen Umfangsunterschied unter der Gesässfalte um 3 cm zu Ungunsten der kranken Seite. Auch knarrende oder knackende Geräusche fehlten in unseren Fällen bei Gelenkbewegungen und sind trotz der hochgradigen Deformierungen auch in den 4 übrigen Fällen anscheinend nicht bemerkt worden.

Die Therapie bestand in sämtlichen 4 Fällen der Litteratur in der Resektion des Hüftgelenks, zum Teil auf Grund einer Fehldiagnose. Die Resultate waren recht gute. Im 1. Fall (Lit.) wurde trotz langdauernder Eiterung schliesslich ein bewegliches Gelenk mit guter Funktion erzielt, im 2. Fall (Lit.) wurden die Gelenkbewegungen nahezu normal, die Verkürzung wurde von 4 cm vor der Operation auf 3,5 cm reduciert. Bei den beiden Maydl'schen Fällen (3 u. 4 Lit.) fehlen Angaben über die Funktion. Wir waren in unserem Fall 1 ebenfalls nahe daran, eine Resektion zu machen, sahen aber schliesslich eine so deutliche funktionelle Besserung spontan eintreten, dass sich dieser immerhin etwas gewagte Eingriff erübrigte. Auch in unserem 2. Falle kam es bei rein exspektativer Therapie zu einer wesentlichen Besserung. Es ist oben bereits näher ausgeführt, dass wir uns bezüglich dieser Besserung keinen Illusionen hingeben. Sie ist wahrscheinlich nicht so zu denken, dass dem deformierenden Process Einhalt gethan worden ist, sondern es haben sich nur durch

1) l. c.

Ruhe die Reizungszustände gemildert und durch mechanische Therapie die funktionell wichtigen Bahnen ausgeschliffen. Wenn man bedenkt, dass man bei der Resektion niemals eines günstigen Endresultates sicher ist, dass man auf der anderen Seite durch eine exspektative Therapie nichts versäumt, so scheint mir angesichts unserer Erfahrungen der Versuch einer unblutigen Behandlung unbedingt geraten. Erreicht man damit auch keine Besserung im anatomischen Sinne, so ist doch mit der besseren Funktion für solche Patienten alles gewonnen. Entgegen der allgemeinen Regel haben wir unsere Patienten eine Zeit lang mit absoluter Bettruhe und Zugverband behandelt. Obwohl sich dadurch die Schmerzen bei den erneuten Bewegungsversuchen zunächst steigerten, so glaube ich doch wenigstens bei Fall 1 die günstigere Stellung und die Verbesserung der Adduktionsfähigkeit zum Teil dieser Zwangslage in korrigierter Stellung zuschreiben zu sollen. Wenn man sich vergegenwärtigt, wie schnell Knochenneubildungs- und Umbildungsvorgänge ablaufen, wenn der Anstoss dazu erst einmal gegeben ist, beispielsweise bei einer Fraktur, so wird man es wohl glaublich finden, dass ähnliche Processe auch bei der Arthritis deformans selbst in der kurzen Zeit von 4 Wochen sich abspielen können. Denn auch bei der Arthritis deformans befindet sich der Knochen in einem Zustand gesteigerter Umbildungsfähigkeit, und Zug- und Druckkräfte müssen daher schneller und ausgiebiger umgestaltend wirken, als sie es bei einem schon festen Knochen thun.

Zur Kenntnis des pathologisch-anatomischen Bildes können wir aus unseren Fällen kaum etwas beitragen, da wir nur auf die Röntgenbilder angewiesen sind. Die früheren Autoren waren darin glücklicher, da sie die Autopsie in vivo vornehmen und in den Besitz der Präparate der Schenkelköpfe gelangen konnten [1]). Die Schilderungen, welche sie davon geben und die oben ausführlich referiert sind, stimmen im wesentlichen mit den Befunden bei Malum coxae senile überein. Der Kopf ist abgeplattet, oft fast ganz geschwunden. Der Gelenkknorpel ist stark verdünnt oder usuriert. Randwülste oder stalaktitenförmige Osteophyten trennen die Gelenkfläche vom Hals. Auch die Pfanne kann Umgestaltungen erfahren, sich erweitern, nach vorn und oben wandern. Das Ligam. teres kann sich bei Pfannenwanderung verlängern, verdicken oder ganz schwinden.

Nach den bisherigen Erfahrungen scheint die Arthritis defor-

1) Maydl, l. c., bildet seine Präparate ab.

mans coxae des jugendlichen Alters eine sehr seltene Erkrankung zu sein. Der Mangel einer grösseren Zahl von Beobachtungen aus früherer Zeit ist vielleicht darauf zurückzuführen, dass man damals eigentlich nur an der Hand des Resektionspräparates die Diagnose stellen konnte. Fälle, wie unser Fall 2, dürften bei der trotz hochgradiger Deformierungen nur geringen Funktionsstörung gelegentlich schon der richtigen Erkenntnis entgangen sein. Es ist daher sehr wohl möglich, dass sich die Zahl der Beobachtungen jetzt schneller mehren wird, wenn wir durch die Röntgenphotographie leichter als früher einen genauen Einblick in die Knochenform bekommen. Jedenfalls ist es auffallend, dass wir innerhalb weniger Monate an der Tübinger Klinik zwei derartige Fälle zu Gesicht bekamen.

Die Ergebnisse der vorliegenden Arbeit fasse ich zusammen in folgende

Schlusssätze.

1) Es giebt auch im jugendlichen Alter eine dem Malum coxae senile entsprechende Arthritis deformans coxae. Dieselbe kommt bei beiden Geschlechtern in gleicher Weise einseitig oder doppelseitig vor.

2) Aetiologisch spielen Traumen nicht, wie bisher angenommen, die allein ausschlaggebende Rolle, jedenfalls kommt auch eine idiopathische Form der Erkrankung vor. Die letzte Ursache der Knochenumbildung ist uns noch unbekannt.

3) Es liegt im Wesen der Erkrankung, dass je nach der Gestaltung der Gelenkflächen die Symptome wechselnde sind. Sie können der Coxa vara sehr ähnlich werden.

4) Von Stellungsanomalien ist die konstanteste die Aussenrotation, daneben kommt aber auch Innenrotation, Abduktion und Flexion in mannigfacher Kombination vor.

5) Die Bewegungsbeschränkungen können sehr hohe Grade erreichen und die schwersten Funktionsstörungen veranlassen. Sie können alle Bewegungen betreffen. Konstant sind Ab- und Adduktion sowie Rotation behindert, seltener die Flexion, noch seltener die Extension. Besonders charakteristisch scheint ein Wechsel des Befundes bei Rotationsbewegungen zu sein, je nachdem man in Beugestellung oder Streckstellung untersucht.

6) Therapeutisch sollte zunächst exspektativ verfahren werden. Eine zeitweise Ruhigstellung in möglichst korrigierter Stellung kann besonders bei Reizzuständen des Gelenkes von Vorteil sein, am wichtigsten aber sind Bewegungsübungen, die der fehlerhaften Stellung entgegenwirken. Nur im Notfall kommt die Resektion in Frage.

2.

1.

H. Laupp'sche Buchhandlung in Tübingen.

AUS DER

TÜBINGER CHIRURGISCHEN KLINIK

DES PROF. DR. v. BRUNS.

XVII.

Die Aneurysmen der Arteria occipitalis.

Von

Dr. **Arthur Kappis.**

(Mit 1 Abbildung.)

Wenn man vom Aneurysma cirsoides s. racemosum, d. h. der Erweiterung und Schlängelung eines ganzen Arteriengebietes absieht, welches gerade am Kopf verhältnismässig häufig beobachtet wird, so kommen Aneurysmen der Schädeldecken recht selten vor.

In seinem bekannten preisgekrönten Werke erwähnt Crisp[1]) eine Statistik von Wardrop über das Vorkommen der Aneurysmen überhaupt, die zu dem Schluss kommt, dass das Aneurysma nächst der Aorta ascendens und dem Arcus aortae am häufigsten vorkommt an der Anonyma, Subclavia, Carotis, Iliaca, Cruralis, während Temporal- und Occipitalarterien, die Arterien des Unterschenkels, des Fusses und der Vorderarme, sowie die Arterien innerhalb des Schädels nur selten von Aneurysmen befallen werden. Man sieht also aus dieser Statistik, dass die aneurysmatische Erweiterung am häufigsten an den grossen Gefässen vorkommt, während die kleineren Gefässe von der Aneurysmabildung sehr viel weniger betroffen sind. Crisp selbst führt in seiner Statistik

1) Crisp, Von den Krankheiten und Verletzungen der Blutgefässe nebst statistischen Erläuterungen. Gekrönte Preisschrift. Uebersetzt Berlin 1849.

aus den Jahren 1785—1848 unter 551 Fällen aus England keinen einzigen Fall von Aneurysma der A. occipitalis an.

Die Aneurysmen der Schädeldecken bieten gegenüber den sonst vorkommenden peripheren, d. h. nicht innerhalb einer der Körperhöhlen liegenden Aneurysmen nichts Besonderes. Auch bei ihnen hat man also die Frage zu entscheiden: Handelt es sich um Aneurysma verum, d. h. wird der Aneurysmasack von den Arterienhäuten selbst gebildet, oder um Aneurysma spurium, bei dem der mit dem Arterienrohr in Verbindung stehende Sack aus neugebildetem Gewebe besteht? Ausserdem ist die Frage zu erörtern: Hat man es zu thun mit spontanem oder traumatischem Aneurysma?

Auch nach Heineke[1]) sind die Aneurysmen der Schädeldecken wegen der verhältnismässig geringen Stärke der Schädelarterien recht selten, doch schon an allen dort verlaufenden bedeutenderen Arterien, am häufigsten an der Temporalis beobachtet worden und zwar immer traumatischen Ursprungs. In Arbeiten aus früherer Zeit sind nach Vuillaume[2]) die oberflächlichen Aneurysmen des Kopfes nicht erwähnt, obwohl sie früher sicher, wenn auch ausserordentlich selten vorkamen. Chassaignac[3]) widmet den Aneurysmen der Schädeldecken eine kurze Besprechung; er spricht kurz über die traumatischen Aneurysmen der Temporalis und über die beobachteten Fälle von Aneurysmen der Frontalis, Occipitalis und Auricularis posterior. Vuillaume führt in seiner Arbeit unter 36 Fällen von oberflächlichen Schädelaneurysmen 1 Fall von Aneurysma der A. facialis, 2 der A. coronaria labri inf., 4 der A. occipitalis, 2 der A. auricularis post., 1 der A. orbitalis, 2 der A. frontalis, 24 der A. temporalis an. Vuillaume kommt also zu demselben Schluss, wie Heineke, dass die Aneurysmen der A. temporalis verhältnismässig am häufigsten vorkommen. v. Spruner-Merz[4]) erwähnt in einer Statistik von 319 Fällen von traumatischen Aneurysmen 2 solche der A. occipitalis (= 0,6%).

Jedenfalls ist aus diesen statistischen Angaben zu schliessen, dass die Aneurysmen der Schädeldecken überhaupt selten und dass besonders die Aneurysmen der A. occipitalis ausserordentlich selten sind. Diese Annahme wird auch bestätigt

1) Deutsche Chir. Lief. 31. S. 42.

2) Vuillaume, Contribution à l'étude de l'anévrysme superficiel de la tête. Thèse. Nancy 1889.

3) Chassaignac, Sur les tumeurs de la voûte du crâne 1848.

4) v. Spruner-Merz, Ueber traumatische Aneurysmen. Diss. Erlangen 1877.

durch die Thatsache, dass in den neueren Hand- und Lehrbüchern von König, Tillmans, im Handbuch der praktischen Chirurgie von Bergmann, Bruns, Mikulicz, aber auch in ausländischen Werken, z. B. in Delbet's Chirurgie von dem Aneurysma der A. occipitalis gar nicht die Rede ist. Nur V. v. Bruns widmet in seinem Handbuch[1]) dem Aneurysma der A. occipitalis ein besonderes Kapitel und führt dabei 2 Fälle aus dem Anfang des vorigen Jahrhunderts an; ausserdem nennt er als Indikation für die Unterbindung der A. occipitalis das Aneurysma derselben. Den einen der von v. Bruns angeführten Fälle (Fall 2 von Mejer) habe ich im lateinischen Original nachlesen können; er stammt aus dem Jahr 1804. Der 2. der von v. Bruns erwähnten Fälle ist von Richter beobachtet und von Froriep[2]) mitgeteilt, derselbe findet sich auch in einer Dissertation von Seilbach[3]).

Während also aus dem Anfang des vorigen Jahrhunderts wenigstens einige eingehendere Bearbeitungen dieses Gegenstandes veröffentlicht worden sind, finden sich in neuerer Zeit über das Aneurysma der A. occipitalis nur einzelne kurze Mitteilungen in den Zeitschriften aller Nationen, aber keine zusammenhängende Darstellung über dieses Thema. Es dürfte deshalb von Interesse sein, wenn ich, der Anregung meines hochverehrten Lehrers, Herrn Prof. Dr. v. Bruns folgend, den einzigen bisher in der Tübinger chirurgischen Klinik beobachteten Fall beschreibe und im Anschluss daran 20 nach genauer Durchsicht der einschlägigen Litteratur von mir gesammelte Fälle von Aneurysma der A. occipitalis anführe, um auf Grund dieser Beobachtungen auf den Gegenstand näher einzugehen. Es lassen sich natürlich aus einem derartig kleinen statistischen Material, wie es 21 Fälle bieten, keine sicheren allgemeinen Schlüsse ziehen, aber bei der ausserordentlichen Seltenheit der Affektion ist man eben darauf angewiesen, die aus den wenigen sicheren Beobachtungen zu entnehmenden Thatsachen für die allgemeine Beurteilung zu verwenden.

Ich lasse nun zuerst die Krankengeschichte des in der hiesigen Klinik im Jahr 1899 behandelten Falles, dann die Beschreibung der 20 Fälle von Aneurysma der A. occipitalis aus der Litteratur folgen; 11 davon sind ausführlicher beschrieben, von den übrigen Fällen

1) v. Bruns, Handbuch der prakt. Chirurgie. 1. Abteil. 1854.

2) Froriep, Notizen und chir. Kupfertafeln. 1824.

3) Seilbach, Diss. inauguralis sistens casum aneurysmatis in capite virginis sexagenariae. Jenae 1824.

kann ich nur kurze Notizen anführen.

1. Beobachtung aus der v. Bruns'schen Klinik 1899.

Jakob B., 25 J., Fabrikarbeiter. Aufnahme 9. X. 99. Pat. stammt aus gesunder Familie, war früher gesund. Vor etwa 1 Jahr stiess er sich im Bett den Hinterkopf an die Bettlade an; es entstand dabei eine unbedeutende Wunde, die spontan heilte. Bald danach bemerkte Pat. ein fingernagelgrosses Geschwülstchen an der Stelle des Traumas, welches kaum bemerkbar an Grösse zunahm. Nach ungefähr 1 Jahr schnitt ein Arzt auf den Tumor ein, es entstand eine heftige Blutung, die durch Kompression gestillt wurde. Beim Aufbinden zweite Blutung. Dann heilte die Wunde zu. Schon kurz darauf bemerkte Pat., dass die Geschwulst nicht nur unverändert weiter bestand, sondern im Gegensatz zu früher jetzt erheblich an Grösse zunahm. Stärkstes Wachstum seit etwa 10 Wochen. Pat. führt das darauf zurück, dass er sich in seinem Geschäft viel bücken musste. Hie und da spürt Pat. ein Surren am Kopf, sonst keinerlei Beschwerden.

Befund: Kräftiger, gut genährter, an Herz und Lungen vollkommen gesunder junger Mann. Am Hinterkopf rechts über der Haargrenze kleinapfelgrosser, pyramidenförmiger Tumor, fluktuierend, nicht druckempfindlich; deutliche Pulsation, kein Schwirren. Durch energischen Druck lässt sich der Tumor verdrängen. Wird nun die A. occipitalis direkt unter und median vom Tumor komprimiert, so bleibt der Tumor kollabiert, um sofort wieder zur früheren Grösse zurückzukehren, sobald die Kompression aufhört.

Am 16. X. 99 führte Herr Prof. v. Bruns die Operation aus: 2 Längsschnitte, 10 cm lang, über die Höhe der Geschwulst, eine Ellipse derselben umschreibend; Präparation der Haut nach beiden Seiten. Am unteren Pol der Geschwulst findet sich neben der A. occipitalis noch eine Reihe stärkerer Aeste derselben, die sämtlich in den Tumor hineinführen nnd samt dem Stamm doppelt unterbunden werden. Am oberen Pol stehen ebenfalls eine Reihe stärkerer Gefässstämme mit dem Aneurysma in Verbindung; auch diese müssen doppelt ligiert werden. An der übrigen Peripherie treten nur vereinzelt kleinere Arterien ein. Nach Isolierung

des oberen und des unteren Pols gelingt es leicht, das Aneurysma uneröffnet herauszupräparieren. Schwierig ist nur die Isolierung der beiden Pole wegen des Gewirres von Arterienästen gewesen. — Drainage; Doppelknopf- und einfache Nähte; Airolpastenverband. — 20. X. Verbandwechsel; Heilung per primam.

Das exstirpierte Präparat wird mit Wachs injiciert und hat eine ungefähr kugelige Gestalt ($4^1/_2 : 5 : 5$ cm). Es ist an der Oberfläche bedeckt von einem schmalen Hautläppchen und zugehörigem Fettgewebe, sowie von Teilen des M. occipitalis, während die der Galea zugekehrte Seite glatt ist. Gegen die Haut zu starke Vorwölbung. Die A. occipitalis tritt am unteren Pol ein und ist hier kurz abgeschnitten, während am oberen Pol ihre Fortsetzung in Gestalt eines stark geschlängelten, erweiterten Gefässes zum Teil geknäuelt sichtbar ist. Nach Eröffnung des Aneurysmasackes und Entfernung des Wachsausgusses sieht man, dass die Wand des Sackes an der Innenseite überall von einer glatten, spiegelnden, dünnen Membran ausgekleidet ist.

Die mikroskopische Untersuchung, die an dem nunmehr 4 Jahre alten, bisher mit Wachs ausgegossen gewesenen Präparat natürlich nicht mehr ganz einwandfrei vorgenommen werden kann, ergiebt bei Hämatoxylin-Eosinfärbung auf dem Querschnitt an der Stelle, wo der Aneurysmasack mit der Haut zusammenhängt, folgendes Bild: Die ganze Wand des Sackes, die sich von der Haut scharf abgrenzen lässt, ist etwa 80 μ dick. Man kann an ihr deutlich 2, auch durch die Färbung etwas differenzierte Teile unterscheiden: einen dickeren äusseren und einen dünneren nach innen zu gelegenen, etwa 10 μ dicken Teil. Während die äussere Partie aus fibrillärem Bindegewebe besteht, lassen sich in der inneren Schicht einzelne flache Endothelkerne erkennen, so dass man diese Schicht wohl mit Recht als Intima ansprechen darf. Jedenfalls ist mit Sicherheit zu sagen, dass nach dem Ergebnis der histologischen Untersuchung an der von 2 Arterienhäuten, nämlich Adventitia und Intima, gebildeten Wand des Aneurysmasackes die Media fehlt.

2. Mejer (Diss. de aneurysmate A. occipitalis. Wirceburgi 1804). Junger Mann von 19 Jahren. Vor 10 Jahren Schlag in die rechte Nackengegend, worauf einige Minuten Bewusstlosigkeit eintrat. Nach 6 Monaten ziemlich bedeutende Blutung, welche nach Behandlung mit Hausmitteln steht; nach 6 Wochen neue Blutung. Haselnussgrosser Tumor, anfangs mit Salben behandelt. Vergrösserung des Tumors, der dann 2 Jahre stationär bleibt. Nachdem Pat. zu einem Eisenschmied in die Lehre gekommen, in 1 Jahr zweimal starke Blutung; spirituöse Umschläge, worauf die Blutung 2 Jahre ausbleibt. Pat. verspürt an der Stelle heftiges Jucken und Brennen und kratzt deshalb, darauf neue, starke Blutung. Infolge unzweckmässiger Behandlung wieder starke Blutung. Endlich Anwendung eines Kompressoriums. Da Pat. die Kom-

pression nicht erträgt, Operation: Querincision. Infolge heftiger Blutung wird die Operation unterbrochen; Stillung der Blutung durch Kompression. Heilung der Wunde, aber der Tumor bleibt bestehen, anfangs haselnussgross, von Kugelgestalt, wächst allmählich.

Mejer konstatiert folgenden Befund: Gänseeigrosser Tumor unter der Protuberantia occipitalis externa bis zum Epistropheus reichend; Trapezform; weich, schmerzlos, ein wenig wegdrückbar, höckerig; Oberfläche von roten Striemen und vielen Narben bedeckt; deutliche Pulsation am ganzen Tumor fühlbar und gegen den Proc. mastoideus an einer Stelle sichtbar. — Operation: Nach Kompression der Carotis ext. durch Pelotte und der Artt. frontales durch Binden um Ohr und Stirn wird der Tumor frei präpariert. Unterbindung der zu- und abführenden Arterie, dann Incision, also Operation nach Antyllus. Feuchter Verband und Kompression auf die Ligaturstelle und die Carotis mit feuchten Kompressen. — Pat. nach 2 Monaten vollkommen geheilt entlassen, wird 1 Jahr darauf Soldat.

3. Richter (citiert teils nach V. v. Bruns [Handbuch 1. Abt. p. 158], teils nach Froriep, Notizen Nr. 23, p. 29. Februar 1822).

63j. Frau, welche an heftigem Kopfweh, öfters eintretenden Konvulsionen der Glieder, Herzklopfen und beständigem heftigem Pochen und Sausen im Kopf litt. Hinter dem Ohr, entsprechend dem Verlauf der A. occipitalis an der Stelle, wo das Os occipitale sich durch Schuppen- und Lambdanaht mit dem Os parietale und Os temporale vereinigt, pulsierende Geschwulst von der Grösse und Form eines Taubeneis. Entstehung angeblich nach Rotlauf (nicht nach Trauma). Auf dem höchsten Punkt der Geschwulst schuppenartiger, schorfartiger Ueberzug und vor derselben eine schmale, rot gefärbte, mit deutlichen Poren und Punkten versehene Stelle. Bei starkem Druck fühlt man den Knochen entsprechend der Erweiterung der Arterie etwas resorbiert. Alle Zweige der A. occipitalis erscheinen blutadergeschwulstähnlich angeschwollen bis zur Weite einer Federspule und zwar sowohl nach unten als nach oben bis in die Schläfengegend, sodass die A. occipitalis mit den Zweigen der Schläfenarterie in aneurysmatischer Verbindung zu stehen schien. Auch die Venen der rechten Seite waren von der Stirn bis zum Auge angeschwollen. Da Pat. einen operativen Eingriff verweigert, besteht die Therapie in Verabreichung von Digitalis und Morphium; dabei Fussbäder; körperliche und seelische Ruhe. Durch diese symptomatische Behandlung wird eine Erleichterung des Zustandes herbeigeführt.

V. v. Bruns führt diesen, sowie den vorhergehenden Fall 2 unter dem Titel: „Aneurysma verum circumscriptum“ an. Nach Richter handelt es sich offenbar um eine Erweiterung sämtlicher Häute der Arterie. Dabei besteht eine rankenartige Erweiterung sämtlicher Aeste der A. occipitalis und eine Kommunikation mit der A. temporalis. Man wird

nicht fehlgehen, wenn man diesen Fall als eine Kombination von Aneurysma verum der A. occipitalis und von Aneurysma cirsoides betrachtet.

4. Olivarès (citiert nach Poinsot: Bull. de la Société de Chir. de Paris. T. IV. Nr. 8, p. 531), Centralblatt für Chirurgie 1879, p. 639).

Junger, kräftiger Mann, 28 J. Stockschlag auf den Nacken; Aneurysma der A. occipitalis; Tumor von der Pfeilnaht bis unter das Tuber occipitale, wenig vom Proc. mastoideus entfernt. Lebhafte Pulsation der rechten A. occipitalis. Bei Auskultation und Betastung Schwirren. Trotzdem Diagnose: Hirntumor. Glücklicherweise vor Abtragung des vermeintlichen Hirntumors Unterbindung der rechten A. occipitalis (nach Hunter); Heilung nach 32 Tagen.

5. Rizzoli (Clinique chirurgicale. Appendice. Französ. Uebersetzung von Dr. Andreini. Paris 1877).

Mann, im Oktober 1870 Messerstich am Hinterkopf neben dem linken Proc. mastoideus; tiefe Wunde von oben nach unten gegen die Halswirbel; arterielle Blutung steht spontan. Einfacher Kompressivverband. 3 Tage nachher vollständige Vernarbung der Wunde; am Rand des Sternocleidomastoideus bleibt Ekchymose zurück. Am 4. Tag plötzlich an der Stelle der Verletzung leichter Schmerz; unter der intakt gebliebenen Narbe runder Tumor von der Grösse einer kleinen Nuss, pulsierend. Pulsationen isochron dem Radialispuls.

Befund: In der Gegend der Basis des linken Proc. mastoideus kleiner ellipsoider Tumor von 3 cm Länge und $2^1/_2$ cm Breite; sichtbare Pulsationen. Beim Auflegen des Fingers auf den Tumor verlängerte und energische Pulsation. Bei Auskultation: tiefes, langdauerndes, intensives Geräusch. Bei Kompression der Carotis an ihrer Bifurkation Zusammensinken des Tumors und Aufhören der Pulsation und des Geräusches. Bei Nachlassen der Kompression wird der Tumor sofort wieder hart, gespannt und pulsierend. Kompression der A. vertebralis am Tuberculum Chassaignac ergiebt kein Resultat. Also Diagnose: Aneurysma circumscriptum der A. occipitalis.

Vor der geplanten Operation nach Antyllus Versuch der Kompression: direktes Andrücken des Aneurysma gegen das Occiput mit Kompressorien und Binden, dabei periodische, indirekte Digitalkompression der Carotis communis. Nach 24 Stunden Grösse des Tumors vermindert, Tumor hart, nur noch schwache Pulsation. Fortsetzung der Kompression während der folgenden 5 Tage; nach dieser Zeit Tumor und Pulsation verschwunden. Pat. wird noch 10 Tage beobachtet, dann vollständig geheilt entlassen.

6. Lane (British medical Journal 1873, Vol. II und 1875 Vol. I).

37j. Zimmermann. Vor 4 Monaten Fall auf den Hinterkopf auf das Trittbrett eines Omnibus, kleine Kopfwunde. Am nächsten Tag summendes, schlagendes, pfeifendes Geräusch hinter dem linken Ohr, das all-

mählich immer stärker wird. Auskultation ergiebt starkes Blasebalggeräusch und gelegentlich Pfeifen; das Geräusch kann nicht nur an der Stelle des Traumas, sondern an jeder Stelle des Schädels gehört werden. Pat. leidet dadurch an Schlaflosigkeit und ist arbeitsunfähig. Keine Spur von Anschwellung, aber starke Pulsation zu fühlen. Durch Kompression der Carotis communis verschwindet das Geräusch. Diagnose: Aneurysma der A. occipitalis.

Kompressionsversuch mit einem Instrument, das vom Pat. 6 Wochen lang ohne Beschwerden fast ununterbrochen getragen wird, ohne Erfolg. Deshalb Ligatur der Carotis communis mit karbolisiertem Catgut; Eiterung der Wunde und langsame Heilung. Erfolg der Ligatur bloss 3 Tage lang; deshalb wieder Kompression hinter dem Proc. mastoideus; bei Unterbrechung der Kompression Geräusch etwas abgeschwächt. Da das Fehlen der Pulsation in der A. temporalis und facialis den vollständigen Verschluss des Hauptstammes der Carotis communis beweist, muss das Fortbestehen der Pulsation in der A. occipitalis durch Blutzufluss aus einem Collateralgefäss erklärt werden; Lane nimmt den aufsteigenden Zweig der aus der A. subclavia kommenden A. cervicalis profunda und deren beständige Anastomose mit der A. occipitalis, die Princeps cervicis an. Deshalb wird 5 Wochen nach Ligatur der Carotis communis eine Nadel quer unter diesen Ast gelegt, um ihn nach dem Princip der Acupressur zur Obliteration zu bringen; ohne Erfolg. Deshalb geflochtene Naht um die Enden der Nadel: Die Pulsation nimmt ab, das Geräusch wird vom Pat. nicht mehr gehört und macht keine Beschwerden mehr. Pat. wird nach 3 monatlicher Behandlung entlassen. Vollständiges Aufhören der Pulsation und des Geräusches erst nach einem Jahre.

7. Poinsot (Bull. de la Soc. de Chir. de Paris, Tome IV, Nr. 8, p. 531).

Mann, 79 J. Fall auf den Hinterkopf am 15. X. 76 auf die Stufe einer Leiter; Wunde am behaarten Kopf und reichliche Blutung. Behandlung mit Eisenchlorid und Kompression, Rückbildung des Blutergusses. 11 Tage nach dem Trauma an der Stelle der Läsion am linken Hinterhaupt pulsierender Tumor von der Grösse einer kleinen Nuss; Schläge isochron denen des Pulses; auskultatorisch Blasebalggeräusch. Diagnose: Aneurysma. Pat. setzt seine gewohnte Lebensweise fort. Am 8. XI. 76 violente Blutung. Entzündung und Eiterung der ursprünglichen Wunde, lebhafte Schmerzen. Zuerst wenig mit Eiter gemischtes Blut, dann plötzlich ein Strom Blut. Vergeblicher Versuch mit Eisenchlorid. Reichliche Blutung aus dem Centrum eines kleinen Tumors; Pat. fällt in Ohnmacht und bekommt Krämpfe; die Blutung wird geringer. Nachdem Pat. das Bewusstsein wieder erlangt, neue starke Blutung. Kompression der A. occipitalis zwischen Wunde und Proc. mastoideus, nur momentaner Erfolg. Deshalb cirkumskripte, energische Kompression mit einem Metall-

ring, der die Cirkumferenz der Wunde und den Tumor exakt umfasst; der Ring wird durch leichten Druck festgehalten, die Blutung steht. Die Kompression wird 48 Stunden fortgesetzt, indem der Ring durch das Gewicht des Kopfes des Pat. oder durch einen Assistenten fixiert wird. Keine Blutung mehr. Nach Aufhebung der Kompression ist der Tumor verschwunden. Heilung.

8. Willet (British med. Journ. 1878 II p. 475 und 1879 II p. 838).

18j. Architekt. Vor 8 Wochen Faustschlag auf den linken Hinterkopf; in wenig Stunden starke Schwellung an der Stelle der Gewalteinwirkung. Schwellung geht innerhalb einiger Tage zurück, ist aber schmerzhaft. Nach einiger Zeit am Hinterkopf pulsierende Anschwellung von Walnussgrösse im Verlauf der linken A. occipitalis. Kompression auf den Tumor mit elastischer Bandage und Pelotte ohne Erfolg, Pulsation besteht fort. Diagnose: Aneurysma traumaticum der linken A. occipitalis. Freilegung des Sackes und Ligatur der zu- und abführenden Arterie (nach Vuillaume, der den Fall auch anführt: Freilegung des Sackes und Operation nach Antyllus).

9. Falcone (citiert nach Vuillaume, Thèse Nancy 1889).

18j. Matrose. Aneurysma traumaticum der rechten A. occipitalis von der Grösse einer Orange. Keine Wunde der bedeckenden Haut. Lange, fortgesetzte Digitalkompression bringt nur leichte Besserung; der Sack koagulierte zum Teil, das Geräusch verschwand. Da die Haut des Pat. an der betreffenden Stelle stark aufgerieben ist, steht man von Kompressionsbehandlung ab. In 9 Tagen 8 Injektionen von Ergotin 2 : 100. Darauf fast vollständiges Verschwinden des Tumors.

10. Falcone (citiert nach Vuillaume).

Mann, 20 J. Fall aufs Hinterhaupt. Nach einiger Zeit kleine Anschwellung, weicher, schmerzhafter, fluktuierender und pulsierender Tumor. Probepunktion ergiebt Blut. Tumor hat ovoide Form, breitet sich von der Protuberantia occipitalis externa zum Proc. mastoideus rechts aus. Direkte (jedenfalls instrumentelle) Kompression, dann Digitalkompression 6 Tage und 6 Nächte ohne Erfolg. Deshalb Operation notwendig, (welche? ist nicht angegeben).

11. Socin (Jahresbericht über die chirurgische Abteilung des Spitals zu Basel, 1889).

10j. Schüler. Vor 5 Jahren Fall aufs Hinterhaupt aus 2 m Höhe. Nach einigen Wochen am linken Hinterkopf ein erbsengrosses, pulsierendes Geschwülstchen, das allmählich an Grösse zunahm. — Befund: Anämischer Knabe; links von der Protuberantia occipital. ext. eine breitbasig aufsitzende, kleinapfelgrosse Geschwulst mit sichtbarer Pulsation. Haut darüber mit Borken bedeckt, spärlicher Haarwuchs. Die ganze Geschwulst ist weich, deutlich fluktuierend; Auskultation ergiebt lautes Schwirren. Bei Kompression der zuführenden, gut fingerdicken A. occi-

pital. pulsiert die Geschwulst weniger stark und sinkt etwas zusammen.

Exstirpation der Geschwulst von einem vertikalen Schnitt aus; sehr starke Blutung; nach jedem Schnitt müssen einige Klemmen angelegt werden. Bei Loslösung vom Knochen muss das Periost mitgenommen werden. Die A. occipit. wird angeschnitten und unterbunden. Puls filiform. Infusion von 400 ccm Kochsalzlösung in die linke Vena mediana; Puls wird für kurze Zeit wieder fühlbar. Pat. kommt nicht mehr zu sich. Tod nach 6 Stunden. Sektion: Anämie; Peribronchitis tuberculosa und Bronchiektasie der rechten Lunge; Tuberkulose der Milz; Enteritis follicularis; Schwellung der Mesenterialdrüsen.

Ich reihe nun weitere 7 Fälle an, die ich im Original nicht habe erhalten können und die ich in der Litteratur selbst nur kurz erwähnt gefunden habe.

Zum Schluss folgen noch 3 Fälle: bei zweien ist die Diagnose zweifelhaft, der dritte bietet insofern eine Besonderheit, als nach Angabe des Autors auf Grund der Sektion eine Kommunikation eines Aneurysma der A. occipitalis mit dem entgegengesetzten Sinus transversus des Gehirns stattgefunden hat.

12. Lombard (citiert nach Poinsot cfr. 7)

Das Aneurysma der A. occipitalis war für einen Abscess gehalten worden. Bei der Incision wurde der Irrtum bemerkt und daraufhin die Arterie mit Erfolg unterbunden.

13. Cisset (citiert nach Poinsot cfr. 7).

Aneurysma der A. occipitalis mit Erfolg behandelt durch direkte Kompression, kombiniert mit Digitalkompression der Carotis communis; nach 5 Tagen Verschwinden von Pulsation und Tumor.

14. Boursier (Union méd. de la Gironde 1856).

Aus der Ueberschrift: „Anévrysme de l'art. occipitale gauche guéri au moyen des injections de perchlorure de fer et de manganèse" geht hervor, dass Boursier ein Aneurysma der linken Occipitalis durch Injektionen von Eisen- und Manganchlorid zur Heilung gebracht hat.

15. Norris (Americ. Journal of med. sci., 1856, citiert nach Lefort in Dictionnaire encyclopéd. des sciences méd. 1871, Tome XII, Tabl., p. 677).

46j. Mann. Aneurysma traumaticum der A. occipitalis. Ligatur der Carotis communis. Leichter Krampf beim Knüpfen des Fadens. Am 24. Tag Krämpfe; am 27. Tag Tod. Ob die Ligatur der Carotis communis auf das Aneurysma Einfluss gehabt hat, ist nicht angegeben.

16. Meachem (Trs. Wiskonsin med. soc. 1876).

Nach der Ueberschrift: „Occip. aneur. successfully treated by ligatur of the comon carotid" ist das Occipitalaneurysma durch Unterbindung der Carotis communis erfolgreich behandelt worden.

17. Baruch (Richmond and Louisville med. Journal 1886).

Traumatic aneurism of left posterior occipital artery. Ligation of left primitive carotid; recovery. Es handelt sich also um ein traumatisches Aneurysma der linken Occipitalarterie, welches durch Ligatur der linken Carotis communis zur Heilung gebracht worden ist.

18. Diez Salazar (Cron. med. Liss. 1892).

Nach der Ueberschrift ist ein Aneurysma der linken Art. occipitalis durch direkte Kompression geheilt worden.

19. Rizzoli (nach der französ. Uebersetzung von Andreini s. Fall 5).

Kräftiges Mädchen, 9 J., erkrankte im September 1872 an Hirnerscheinungen, die hauptsächlich epileptiformer Natur waren. Diese Anfälle wiederholten sich öfters, dann immer wieder für einige Zeit vollständige Erholung. Nach Verlauf von 3 Monaten am Hinterkopf eine kleine Beule, die allmählich an Grösse zunahm. Nach einem ungewöhnlich starken, epileptiformen Anfall Aufnahme ins Hospital (April 1873): Gut entwickeltes Kind mit übermässig grossem Kopf; ganze rechte Seite viel besser ausgebildet als die linke. In der Regio occipitalis unterhalb der Lambdanaht pulsierender Tumor von halbelliptischer Form, 9 cm lang, 3 cm breit, rechts bis zum Proc. mastoideus reichend. Bedeckende Haut intakt. Bei Berührung leichtes Schwirren, das bei Kompression aufhört. Auskultation ergiebt ein starkes Geräusch isochron dem Puls. Bei Kompression der linken Carotis hört das Geräusch fast vollständig auf, das Volumen des Tumors vermindert sich. Bei Kompression der rechten Carotis keine ähnliche Erscheinung. Manchmal kaum merkbares Blasebalggeräusch. Bei gleichmässiger Kompression beider Carotiden Aufhören jedes Geräusches; bei Aussetzen der Kompression der linken Carotis füllt sich der Tumor wieder, Pulsation und Geräusch kehren zurück. Die daraufhin gestellte Diagnose Aneurysma wird durch 2 malige Probepunktion bestätigt. An der Stelle des Tumors fühlt man im Hinterhauptbein ein Loch. Kompression der linken Art. occipitalis hob die Pulsationen auf, während bei Kompression der rechten Art. occipitalis kein Einfluss auf den Tumor zu entdecken war. Etwa 6 Monate nach dem Auftreten des Tumors tritt unter schneller Zunahme der Hirnerscheinungen und Fieber der Tod ein. — Sektion: Todesursache schwere Läsionen des Gehirns (Oedem der Meningen; Hydrocephalus; Erweichung mehrerer Teile des Gehirns; Neurom im Kleinhirn). Die linke Art. occipitalis rankenförmig erweitert; mehrere ihrer Zweige nach rechts hinübergeschoben; ein starker, erweiterter und geschlängelter Ast geht nach rechts und von hier im Bogen fast bis zur Mittellinie zurück, er mündet hier in einen Sack, der unter dem Pericranium in einer Knochenlücke liegt und durch ein birnförmiges Loch (aussen 17 mm, innen 3 mm Durchmesser). Das arterielle Aneurysma kommuniciert offen mit der Schädelhöhle und

dem rechten Sinus transversus, welcher mehr entwickelt ist als der linke. Der Knochenlücke entsprechend hat der rechte Sinus transversus ein Loch. Durch dieses Loch kommuniciert er mit einer kleinen, nicht perforierenden Knochenhöhle. In den unteren Partien der Schädelperforation erscheint die Oeffnung eines Canalis interosseus, der wahrscheinlich eine erweiterte Knochenvene enthalten hatte.

Es handelt sich also um einen auf unbekannte Weise entstandenen, pulsierenden Tumor am rechten Hinterkopf eines an schweren Hirnerscheinungen erkrankten Mädchens, der durch ein Loch offen mit dem Sinus transversus der (gegenüberliegenden) Seite kommuniciert. Dass die Kompression der rechten Art. occipitalis die Pulsation, das Schwirren und das Geräusch nicht aufhob, erklärt sich daraus, dass der unter dem Periost liegende Aneurysmasack nicht von der rechten, sondern von der erweiterten linken Art. occipitalis gebildet wurde, welche sich über die Medianlinie nach rechts hinüberschlängelte. Die offene Kommunikation des arteriellen Aneurysma mit dem Sinus transversus bestätigte die Diagnose Aneurysma arteriovenosum, die Rizzoli aus der Kraft und Ausbreitung des intrakraniellen Geräusches angenommen hatte, welches er sich durch die geringe Dicke der Schädelknochen nicht erklären konnte.

Heineke[1]), der Rizzoli's Fall auch citiert, erklärt dieses Aneurysma arterio-venosum aus einer angeborenen Venenanomalie, d. h. aus einer herniösen Ausbuchtung des rechten Sinus transversus, die mit einem über ihr hinweglaufenden Arterienast aus unbekannter Ursache in Verbindung trat und dadurch in eine aneurysmatische Geschwulst umgewandelt wurde. Heineke nimmt also als primär an die Ausbuchtung des rechten Sinus transversus und eine Oeffnung im Schädel, als sekundär das Aneurysma. Ob man diese Annahme aus dem Sektionsbefund machen kann, ist zweifelhaft.

20. Stierlin (Diese Beiträge Bd. VIII, pag. 355 fl.).

21j. blödsinniger Landwirt, aufgenommen in die Züricher chirurg. Klinik am 8. V. 90. Im 8. Lebensjahr, also vor 13 Jahren, bedeutende Verletzung am Hinterkopf durch Steinwurf; seither an der Stelle des Traumas Bildung einer Geschwulst; anfangs Schmerzen beim Kämmen; später Zunahme der Geschwulst ohne Schmerzen. Befund: Am Occiput in der Höhe der Ohrmuschel links von der Medianlinie, dieselbe um $^1/_2$ cm überschreitend, dicht oberhalb der Linea semicircularis beginnend, ovale Geschwulst von Gänseeigrösse, deutlich durch eine Furche in zwei halbkugelige Tumoren getrennt, von denen der rechte $^2/_3$, der linke $^1/_3$ der Grösse der ganzen Anschwellung einnimmt. Beide Geschwülste glatt, von normaler, dicht behaarter Haut bedeckt, die sich in breiten Falten abheben lässt. An beiden Tumoren sieht und fühlt man deutlich eine dem Carotispuls isochrone, expandierende Pulsation. Geschwulst teigig weich,

1) Deutsche Chir. Lief. 31. S. 52.

ohne deutliche Fluktuation, lässt sich durch Druck verkleinern, aber nicht wegdrücken. Geschwulst umgeben von einem scharfrandigen, fühlbaren Knochenwall, der rechts fast bis zum Scheitel des Tumors hinaufreicht und sich zwischen die beiden Einzelgeschwülste hineinschiebt. Tumor auf der Unterlage nicht verschieblich. Kein Schwirren. Bei Druck auf die leicht fühlbare, linke Art. occipitalis sofort Verschwinden jeder Pulsation. Diagnose: Aneurysma der Art. occipitalis, vielleicht Aneurysma cirsoides.

24. V. 90. Freilegung der bis zur Grösse der Art. axillaris erweiterten und geschlängelten Art. occipitalis, sowie des Tumors. Dabei viele Ligaturen nötig. Ablösung der Geschwulst, in die viele starke Arterien hineingehen, nebst Periost vom Knochen, also Exstirpation. — 4. VI. 90. Vollständige Prima reunio. — 8. VI. 90. Pat. geheilt entlassen. — Die histologische Untersuchung ergab: In der Entwicklung begriffenes Aneurysma cirsoides mit neoplasmatischen Vorgängen in der Geschwulst.

21. Kuhl (Arch. f. klin. Chir. Bd. IX, pag. 334, Fall 350).

53j. Mann; vor einem Jahr Fall vom Pferd, darnach am Hinterkopf kleine, schmerzhafte, deutlich pulsierende Geschwulst, die von einem Chirurgen für einen Abscess gehalten und geöffnet wurde; daraufhin später wiederkehrende Blutung. — Fast der ganze behaarte Kopf und die Stirn rechts mit aneurysmatischen Geschwülsten bedeckt. Aus einem Geschwür am Hinterkopf beim Abnehmen des Verbandes starke, von der Art. occipitalis ausgehende Blutung. Infolge heftiger Blutung Ligatur der Carotis communis.

Die ganze Beschreibung deutet also auf ein Aneurysma traumaticum der Art. occipitalis, kombiniert mit einem Aneurysma cirsoides der ganzen rechten Kopfhälfte. Es wurde die Diagnose: Aneurysma anastomoticum in regione occipitali (traumaticum) gestellt. Nach der Angabe von Pilz ist anzunehmen, dass die starke Blutung aus der vorher incidierten Occipitalis durch die Ligatur der Carotis communis gestillt worden ist. Ob durch diese Operation auch eine Heilung oder wenigstens eine Verminderung der Grösse der Geschwulst herbeigeführt worden ist, lässt sich aus der Mitteilung von Pilz nicht ersehen.

Betrachten wir nun die angeführten Fälle nach den wesentlichen Gesichtspunkten. Was die Frage nach Geschlecht, Alter und Beruf der Patienten betrifft, so finden wir unter den genauer berichteten Fällen, dass die Zahl der männlichen Patienten die der weiblichen bedeutend überwiegt, unter 15 Fällen sind 13 männlichen, nur 2 weiblichen Geschlechts.

Das Alter der Patienten schwankt zwischen 9 und 63 Jahren; die grosse Mehrzahl sind junge Männer, bei denen die früher vielfach als ätiologisches Moment angeführte Arteriosklerose nicht in Betracht kommt.

Der Beruf der Patienten ist in zu wenig Fällen angegeben, als dass man daraus einen Schluss ziehen könnte. Vielleicht ist die arbeitende Klasse etwas häufiger vom Aneurysma der Occipitalis betroffen.

Als ätiologisches Moment wird in 14 Fällen Trauma angegeben, in 5 Fällen ist die Art der Entstehung nicht angeführt, in 2 Fällen — und zwar in den nicht einwandfreien — führt der Autor als Ursache Erysipel (Fall 3) und Sonnenstich (Fall 19) an. Jedenfalls handelt es sich in der Mehrzahl der Fälle um Aneurysma traumaticum und zwar kommt als Trauma angeführt: 5mal Fall auf den Hinterkopf (Fall 6, 7, 10, 11, 21), 1mal Anstossen des Hinterkopfs an die Bettlade (Fall 1), 3mal Schlag teils mit der Faust, teils mit dem Stock (Fall 2, 4, 8), 1mal Verletzung durch Messerstich (Fall 5), 1mal durch Steinwurf (Fall 20). Bei der Frage, ob Aneurysma verum oder spurium, ist sehr wichtig, ob die äussere Haut mitverletzt war oder nicht. Bloss darf man nicht bei jeder kleinen Hautverletzung auf Aneurysma spurium schliessen; letzteres ist vielmehr nur anzunehmen bei tiefer Verletzung, wo also die Verletzung der äusseren Haut mit der der Arterie kommuniciert.

Keine Verletzung der bedeckenden Haut war ursprünglich vorhanden in 7 Fällen (2, 4, 8, 9, 10, 11, 21); eine unbedeutende Hautverletzung zeigte sich in 3 Fällen (1, 6, 7); 2mal fanden sich bedeutendere Wunden der äusseren Haut (5 und 20), in 2 Fällen ist der vorher langsam sich vergrössernde Tumor nach einer Incision bedeutend und rasch gewachsen. Wichtig für die Beurteilung, ob Aneurysma verum oder spurium, ist ferner die Zeit, welche zwischen dem Trauma und dem Auftreten des Tumors verflossen, ausserdem ob die Aneurysmageschwulst erst nach Vernarbung der äusseren Wunde (Fall 5) entstanden ist. Die Zeit des Auftretens des Aneurysma schwankt zwischen einem Tag und mehreren Monaten (z. B. Fall 2: 6 Monate).

Sicher handelt es sich um Aneurysma verum in 7 Fällen (2, 4, 8, 9, 10, 11, 21); desgleichen in Fall 1, wo die histologische Untersuchung die Intaktheit der Adventitia ergiebt, auch in Fall 6 ist wegen der kleinen unbedeutenden Hautverletzung wohl Aneurysma verum anzunehmen. Im Fall 20 war ursprünglich die klinische Diagnose Aneurysma traumaticum verum gestellt; dieselbe stimmte aber, wie schon angegeben, mit der nachher vorgenommenen histologischen Untersuchung nicht überein. In Fall 5 und 7 fällt das Auftreten der Aneurysmageschwulst 4 bezw. 11 Tage nach der Verletzung, also

in eine Zeit, wo die Wunde schon vernarbt war. Man wird demnach wohl berechtigt sein, in 11 Fällen ein Aneurysma traumaticum verum anzunehmen. In den übrigen nach Trauma entstandenen Fällen ist über diese Frage keine Angabe gemacht. Sicher ist also, dass die Mehrzahl der in der Litteratur angeführten Fälle von Aneurysma der A. occipitalis als Aneurysma traumaticum verum anzusehen ist. Man kann vielleicht sogar soweit gehen, auch bei den Fällen, wo die traumatische Entstehung negiert wird, ein unbeachtetes Trauma anzunehmen.

Histologisch nimmt Vuillaume auf Grund der histologischen Untersuchung (Baraban) an — die histologische Untersuchung meines Präparates, bei dem die Media fehlt, stimmt damit wenigstens zum Teil überein —, dass die beiden weniger resistenten inneren Häute infolge der Schädigung durch das Trauma auseinanderweichen. Infolgedessen wird der Widerstand der Adventitia an der betreffenden Stelle durch den Andrang des Blutes überwunden, die Adventitia wird langsam, aber fortschreitend dilatiert. Die Verhältnisse für eine derartige Entstehung sind nun am Schädel besonders günstig. Die verhältnismässig kleinen Arterien liegen oberflächlich und direkt auf dem Knochen; sie sind wenig beweglich, wenig durch Muskelvorsprünge geschützt und können einem einwirkenden Trauma weniger ausweichen. Das Gefäss wird bei Gewalteinwirkung zwischen 2 resistenten Flächen (der einwirkenden Gewalt und dem Knochen) zusammengepresst. Die elastische widerstandsfähige Adventitia hält diesen Druck aus; die inneren Häute weichen auseinander. Dadurch, dass nun ein Missverhältnis zwischen Blutdruck und Elasticität der Gefässwand besteht, kommt es zu einer Erweiterung der Arterie an der lädierten Stelle.

Die Lage der Aneurysmen der Occipitalis ist verschieden: teils weiter oben unter der Galea, teils weiter unten unter der Muskulatur; 9 lagen auf der linken, 6 auf der rechten Körperseite. Bei Fall 1 liegt das Aneurysma an der Haargrenze rechts; bei 2 unterhalb der Protuberantia occipitalis externa rechts bis zum Epistropheus; bei 3 an der Vereinigungsstelle von Os occipitale, parietale und temporale; bei 4 rechts von der Pfeilnaht bis unterhalb des Tuber occipitale; bei 5 an der Basis des Proc. mastoideus; bei 6 hinter dem l. Ohr unter der Muskulatur; bei 7 und 20 am behaarten Kopf; bei 10 von der Protuberantia occipitalis externa bis zum Proc. mastoideus; bei 11 links von der Protuberantia occipitalis externa; bei 19 von der Regio occipitalis bis zum Proc. mastoideus.

Auch Form und Grösse der Tumoren sind ausserordentlich variabel. Die Grösse schwankt von Taubenei- und Nussgrösse bis zur Grösse einer Orange mit allen Zwischenstufen: Kleinnuss-, Nuss-, Taubeneigrösse (7, 5, 3), Walnussgrösse (8), Gänseeigrösse (2 und 20), Kleinapfelgrösse (1 und 11), Orangegrösse (9). Bei Fall (6) fehlt jeder sichtbare Tumor. Bei Fall 20 sind 2 durch eine Furche getrennte Tumoren vorhanden.

Die Geschwülste sind teils pyramidenförmig (Fall 1), teils haben sie Trapezform (2), teils sind sie elliptisch (5), halbelliptisch (19), teils oval (20), teils ovoid (10).

Ueber Erweiterung der zu- und abführenden Gefässe ist wenig angegeben. Bei Fall 1 sind besonders die abführenden Aeste erweitert, bei Fall 2, 19, 20 handelt es sich um eine Erweiterung sämtlicher Aeste der A. occipitalis.

Bei einzelnen Fällen wird eine Einwirkung der lange bestehenden aneurysmatischen Geschwulst auf den darunter liegenden Knochen berichtet; im Fall 2 ist durch Resorption des Knochens eine Knochenrinne vorhanden; im Fall 19 ist der Knochen sogar perforiert, so dass eine Kommunikation mit dem Sinus transversus besteht; im Fall 20 ist ein durch Periostitis ossificans entstandener Knochenwall erwähnt.

Die Diagnose ist in ausgesprochenen Fällen verhältnismässig leicht, kann aber auch recht schwierig sein. In klaren Fällen hat man folgenden Befund: Weicher, fluktuierender, pulsierender Tumor ohne Veränderung der Haut — höchstens ist eine Narbe vorhanden —, bei Betastung schmerzlos oder schmerzhaft. Bei direkter Kompression lässt sich der Tumor ganz oder teilweise wegdrücken. Komprimiert man die zuführende Arterie, so hören die Pulsationen auf; der Tumor wird kleiner. Dieselben Erscheinungen beobachtet man bei Kompression der entsprechenden Carotis (communis oder externa). Die Pulsationen können dem Kranken sehr unangenehm sein, sie können ihm den Schlaf rauben, brauchen aber keine Beschwerden zu verursachen. Vuillaume hält die Fälle mit Schlaflosigkeit, Schwindel und schweren Allgemeinerscheinungen für Aneurysma cirsoides, und mit dieser Anschauung würde auch Fall 3 übereinstimmen. Bei Auskultation hört man ein summendes, schlagendes, pfeifendes Geräusch, öfters Blasebalggeräusch, manchmal Schwirren entweder bloss an der Stelle des Tumors oder auch über den ganzen Kopf verbreitet.

Das wichtigste Symptom ist die selbständige, expandierende,

fühlbare oder sichtbare Pulsation, die in den weitaus meisten Fällen vorhanden — sie kann übrigens bei Blutgerinnung im Innern des Sackes fehlen —, dann die Thatsache, dass bei Kompression der zuführenden Arterie oder des Hauptstammes die Pulsation verschwindet. Wenn die Diagnose Schwierigkeiten macht, so liegt das wohl vor allem in der grossen Seltenheit des Occipitalaneurysmas, wodurch man weniger an diese Affektion denkt.

Es ist die Verwechslung mit Abscess vorgekommen und der Tumor incidiert worden. Die Folge war eine ausserordentlich starke Blutung (Fall 1, 12, 21). Die Diagnose kann unter Umständen durch Probepunktion gesichert werden (Fall 10, 19).

Ebenso ist die Verwechslung mit pulsierenden Hirntumoren irgend welcher Art möglich. Das Aneurysma im Fall 4 war zuerst für einen Hirntumor gehalten worden; durch die prophylaktische Unterbindung der A. occipitalis wurde die wahre Natur des Tumors erkannt. Als in Betracht kommend nennt Stierlin[1]) von Hirntumoren; 1) Meningocelen, 2) Encephalocelen, 3) Cephalhämatocelen, 4) Fungus durae matris. Wichtig ist dabei das Auftreten von Hirnerscheinungen bei Druck auf die Geschwulst, ferner der Sitz, dann das Verschwinden der Pulsationen und eventuell der Geschwulst bei Kompression der Carotis externa oder eines der Aeste der A. occipitalis.

Sehr schwierig kann die Diagnose gegenüber anderen pulsierenden Tumoren sein. Die Pulsation solcher Tumoren kann davon herrühren, dass sie sich im Verlauf einer Arterie entwickeln, z. B. Atherome (der Tumor in Fall 8 war vom Arzt für ein Atherom gehalten worden), oder dass sie infolge ihrer Struktur pulsieren (Angiosarkome). In zweifelhaften Fällen entscheidet das Mikroskop.

Die Unterscheidung von den übrigen Aneurysmaarten: Aneurysma cirsoides, arteriovenosum, sowie sonstigen angeborenen erektilen Tumoren dürfte nicht so schwierig sein.

Differentialdiagnostisch kommen weiter in Frage die Aneurysmen der A. auricularis posterior und der A. vertebralis. Die Unterscheidung von Aneurysma der Auricularis post. wird gemacht durch den Sitz, die von Aneurysma der Vertebralis dadurch, dass bei einem Aneurysma der Occipitalis die Pulsation durch Kompression der Carotis gegen das Tuberculum Chassaignac aufgehoben wird, während die Pulsationen bei einem Aneurysma der aus der A. subclavia kommenden Vertebralis dadurch nicht beeinflusst werden.

1) Diese Beiträge Bd. VIII. S. 330.

Die Prognose der Occipitalaneurysmen gilt im allgemeinen als gut. Bleiben sie sich selbst überlassen, so entwickeln sie sich langsam. Die Gefahr der Spontanruptur ist gering. Dagegen ist die Gefahr der Verblutung bei Verletzungen, Eiterungen etc. immerhin gross.

Eine Spontanheilung ist denkbar durch Ansammlung von Blutgerinnseln bis zur Obliteration des Sackes, aber sehr ungewiss. Deshalb hat man in allen Fällen, schon wegen der Gefahr bei Verletzungen, eine Behandlung für nötig gehalten.

Bevor ich auf die Behandlungsmethoden eingehe, möchte ich noch kurz die Topographie der A. occipitalis anführen.

Nach Reinke[1]) ist der Verlauf der A. occipitalis, des 6. Astes der Carotis externa, folgender: Die A. occipitalis liegt zuerst hinter dem M. stylohyoideus und dem hinteren Bauch des M. digastricus und zieht bis zum Querfortsatz des Atlas, wendet sich dann medial vom Processus mastoideus in der kleinen für sie bestimmten Knochenfurche nach hinten, dann bedeckt vom M. splenius nach aufwärts, durchbohrt schliesslich den M. trapecius und zieht am Hinterhaupt bis zum Scheitel in die Höhe. Sie sendet einen R. mastoideus für die Diploe und die Dura mater durch das For. mastoideum; ausserdem giebt sie verschiedene Muskeläste, namentlich auch zum Sternocleidomastoideus ab. Hinten giebt sie einen ziemlich starken Zweig, den R. descendens ab, der unter dem M. splenius sich nach unten wendet. Ihre Endzweige, die Rami occipitales versorgen die Galea.

Nach Lane[2]) hat die A. occipitalis zahlreiche Anastomosen, freie Verbindungen mit der A. temporalis und A. auricularis post. der eigenen Seite und eine konstante Anastomose mit der A. occipitalis der anderen Seite; ausserdem ist ihr Verlauf nicht konstant. Diese beiden von Lane angeführten Punkte haben in den therapeutischen Erwägungen einzelner Operateure eine grosse Rolle gespielt.

Die Zahl der eingeschlagenen Behandlungsmethoden ist wie bei allen Aneurysmen gross. Von den unblutigen Behandlungsmethoden sind folgende in Anwendung gekommen:

Die Kompression ist gemacht worden direkt auf den Aneurysmasack und indirekt auf die zuführende Arterie resp. die Carotis communis. Die direkte Kompression hat am Schädel den Vorteil, dass die Arterien nicht tief liegen und gegen den Knochen gut angedrückt werden können. Man hat die direkte Kompression digital (Fall 9 ohne Erfolg) oder instrumentell (Fall 6

1) Reinke, Lehrbuch der Anatomie des Menschen. 1899. S. 359.
2) Brit. med. Journal. 1875.

ohne Erfolg; Fall 7 Heilung nach 2 Tagen) ausgeführt. Als Instrumente dienten Binden, Pelotten und sonstige Kompressorien, z. B. ein Metallring, der um die Basis des Aneurysmas herumgelegt wurde; auch wurden eigens für diesen Zweck Apparate konstruiert (Fall 6).

Die indirekte Kompression wurde ebenfalls digital sowohl als instrumentell ausgeführt.

Angewandt hat man ferner die Kombination von direkter instrumenteller mit indirekter Digitalkompression z. B. der Carotis communis (Fall 5 Heilung nach 5 Tagen, Fall 10 ohne Erfolg, Fall 13 Heilung nach 5 Tagen).

Die Kompression ist also 6 mal und zwar 3 mal mit Erfolg und 3 mal ohne Erfolg ausgeführt worden. Man sieht, dass diese Kompressionsmethoden zu verhältnismässig rascher Heilung führen können, und aus diesem Grund hat man früher, als man sich vor blutigen Eingriffen wegen der Gefahr der Infektion scheute, immer erst die Kompression versucht, wie es in den Fällen 5, 6, 9 besonders bemerkt ist.

Die Injektion von koagulierenden Flüssigkeiten ist, wie bei Aneurysmen im Innern einer Körperhöhle, auch beim Aneurysma der A. occipitalis angewandt worden. Trotzdem in 2 Fällen (Fall 9 durch Ergotin; Fall 14 durch Eisen- und Manganchlorid) Heilung erzielt worden ist, ist diese Therapie, auch die moderne Gelatineinjektion, bei einem so oberflächlichen Aneurysma, wie das der Occipitalis es ist, nicht zu empfehlen.

Ganz zu verwerfen ist der Versuch, die Blutgerinnung durch Einführen von Nadeln, Fäden in das Blutgefäss herbeizuführen oder zum Zweck der Kompression eine Nadel durchzustecken, wie Lane im Fall 6 es gemacht hat, als er sich nicht mehr anders zu helfen wusste.

Heutzutage kommen gegenüber den genannten unsicheren Behandlungsmethoden bloss noch die blutigen Methoden in Betracht.

Von den verschiedenen Methoden der Ligatur ist ausgeführt worden:

Die centrale Ligatur nach Hunter-Anel im Fall 4 (Heilung in 32 Tagen);

die centrale + periphere Ligatur in Fall 8 (Heilung);

die Unterbindung der Carotis communis der betreffenden Seite im Fall 6 (ohne Erfolg), Fall 15 (Tod nach 27 Tagen), Fall 16 (Heilung), Fall 17 (Heilung), Fall 21.

Es ist erstaunlich, welchen Mut die betreffenden Chirurgen an den Tag legten, indem sie eine so eingreifende Operation wie die Unterbindung der Carotis communis mit all ihren Gefahren wagten, um ein Aneurysma der A. occipitalis zu beseitigen. Auch ist zu bedenken, dass der Erfolg der Operation durch Anastomosen mit der Carotis der anderen Seite, mit der Subclavia und deren Aesten sehr in Frage gestellt ist, wie dies z. B. auch Fall 6 beweist. Bei den von mir angeführten Fällen ist die Ligatur der Carotis communis sogar am häufigsten von allen Operationen ausgeführt worden! — Jedenfalls wird heute trotz der viel günstigeren äusseren Verhältnisse kein Chirurg mehr an die Ligatur der Carotis communis zur Heilung des Occipitalaneurysmas denken.

Die Methode des Antyllus, die in centraler und peripherer Unterbindung mit Incision des Sackes besteht, hat Mejer (Fall 2) schon am Anfang des vorigen Jahrhunderts ausgeführt; diese Methode scheint aber wieder in Vergessenheit geraten zu sein.

Alle die genannten Behandlungsmethoden vermögen keine vollkommene Beseitigung des Aneurysmas herbeizuführen. Diese wird bloss gewährleistet durch die von Purmann eingeführte Exstirpation des Aneurysmas nach vorhergehender centraler und peripherer Unterbindung. Sie ist auch in den neueren Fällen von v. Bruns und in der Züricher Klinik mit glatter Heilung per primam und in einem 3. Falle von Socin angewandt worden. Im letzteren Falle spricht der als Folge der Operation bei einem vorher schon todkranken Kind nach 6 Stunden eingetretene Tod natürlich in keiner Weise gegen den Wert dieser Operation. Bei dem heutigen Stand der Chirurgie ist sie als die radikalste unstreitig auch die beste und sicherste Methode, welche in kurzer Zeit vollkommene Heilung herbeiführt. Technisch kann die Operation durch starke Erweiterung vieler Aeste der A. occipitalis auf Schwierigkeiten stossen, aber die Blutung wird immer zu beherrschen sein.

Ich fasse die Resultate meiner Arbeit kurz dahin zusammen:

Die Aneurysmen der A. occipitalis sind ausserordentlich selten. Die weitaus grösste Mehrzahl ist traumatischen Ursprungs; ein grosser Teil der Fälle sind wahre Aneurysmen. Die beste Behandlungsmethode ist die Exstirpation des Aneurysmas.

AUS DER

HEIDELBERGER CHIRURGISCHEN KLINIK

DES PROF. DR. CZERNY.

XVIII.

Ueber Cephalocele naso-frontalis.

Von

Dr. **M. Al. Ssamoylenko.**

Im Wintersemester 1902/03 kam in der Heidelberger chirurgischen Klinik ein Fall von Cephalocele naso-frontalis bei einem neugeborenen Knaben vor, den mir Herr Prof. Czerny gütigst zur Verfügung stellte und zu veröffentlichen erlaubte. Dieser Fall ist besonders auch deswegen von Interesse, weil dies schon der zweite gleiche Fall in derselben Familie war.

Indem ich den Vorzug der allseitigen Ausarbeitung dieses Falles anerkenne, muss ich mich doch zu meinem grossen Bedauern nur mit der klinischen Seite der Beschreibung begnügen, da vom ersten im Jahre 1895 verstorbenen Kinde nur ein histologisches Präparat im Laboratorium der chirurgischen Klinik geblieben ist, das makroskopisch-pathologische fehlt ganz. Ausserdem verfüge ich noch über das makroskopisch-pathologische Protokoll vom ersten Fall. Im Gegensatz zum Fall von 1895 wurde der jetzige nicht operiert. Herr Geheimrat Prof. Czerny verschob die Operation, indem er dem Kinde Zeit geben wollte etwas kräftiger zu werden.

Bevor ich an die Beschreibung dieses Falles gehe, möchte ich ein paar Worte über die Hirnhernien, hauptsächlich in der Gegend der Nasenwurzel, sagen.

Unter Hirnbrüchen verstand man jede Hervorstülpung in einer beliebigen Schädelregion, die in einem mittel- oder unmittelbaren Zusammenhang mit dem Gehirn stand. Sogar bis jetzt ist die Klassifikation der Hirnbrüche noch nicht festgestellt: fast jeder Chirurg hat seine eigene auf Grund seiner Vorstellungen vorgeschlagen.

Larger (1) war der erste, der sich Mühe gab, die Gehirnhernien in drei Kategorien einzuteilen. Ohne auf die nähere Beschreibung der Einteilung Larger's einzugehen möchte ich nur bemerken, dass die erste Kategorie einen chirurgisch-praktischen Charakter trägt, die beiden anderen einen teratologischen.

Muscatello (2) (1894) hat alle Hirn- und Schädelmissbildungen in zwei Kategorien zerlegt: Die erste Kategorie, Acranie genannt, findet statt beim Defekt des ganzen Schädeldaches (Holoacrania), oder eines Teiles desselben (Meroacrania). Bei diesen Missbildungen des Schädeldaches fehlt entweder das Gehirn ganz, oder es ist vorhanden und nähert sich einem normalen Gehirn, wobei durch den Defekt ein Teil der Hirnmasse in Form einer Hirnhernie hervorgestülpt wird, die von Muscatello Exencephalie benannt wurde, worunter er diejenigen Missbildungen versteht, bei welchen ein grösserer oder kleinerer Abschnitt des Gehirnes in seiner Totalität verlagert und aus der Schädelhöhle durch eine Knochenöffnung ausgetreten ist.

Was die zweite Gruppe anbetrifft, wird sie von Muscatello folgendermassen definiert: „Die angeborenen Hirnhernien, Cephalocelen (Encephalocystocelen), entstehen mit dem Austritt eines peripheren Hirnabschnittes durch eine Knochenöffnung von beschränkter Ausdehnung und enthalten im Innern der Hirnmasse als Fortsetzung eines der Hirnventrikel einen Hohlraum, in welchem Flüssigkeit in verschiedener Menge angesammelt sein kann. Niemals findet man bei dieser Läsion grössere zusammenhängende Teile des Gehirnes nach aussen verlagert." Aus diesen Definitionen ersehen wir, dass Muscatello die Exencephalie als eine Missbildung annimmt, währenddem er die Cephalocele für einen echten Hirnbruch hält.

Lyssenkow (3) (1896), der sich ausführlich mit eigenen und allen fremden Fällen beschäftigt hat, ist zu der Ueberzeugung gekommen, dass die Definition der Cephalocele von Muscatello nicht ausreichend ist, und schlägt folgende Definition vor: „Die Cephalocele ist eine angeborene cystenartige oder solide Geschwulst, die auf einem bestimmten Teil des Schädels aufsitzt und in Zusammenhang mit dem Gehirn oder den Hirnhäuten durch eine um-

schriebene Schädelöffnung steht".

Indem Lyssenkow gründlich die Merkmale der Cephalocele und Exencephalie auseinandersetzt kommt, er zu folgendem Resultate: „Exencephalie stellt vor eine allgemeine Entwicklungsstörung des Schädels und des Gehirnes mit dem Charakter einer unvollkommenen Entwicklung und einer Aplasie". „Die Cephalocele ist im Gegenteil dazu eine partielle, lokale Entwicklungsstörung, in manchen Fällen mit dem Charakter des Ueberschusses". Dies alles bezieht sich auf die nicht komplicierten Fälle. Lyssenkow bemerkt dabei, dass die Benennung Hirnhernie passender zur Exencephalie ist, als zur Cephalocele; die Cephalocele schlägt er vor auf Grund seiner pathologisch-histologischen Untersuchungen Cephalom zu bezeichnen.

Vom chirurgischen Standpunkte aus ist es sehr wichtig, Exencephalie und Cephalocele zu unterscheiden, da die Exencephalie ein „Noli me tangere" vorstellt, währenddem bei der Cephalocele chirurgisch verfahren werden kann.

Lyssenkow, der die Merkmale der beiden Geschwülste auseinandersetzte, charakterisiert sie folgendermassen bei der Exencephalie:

1) Bezüglich des Schädels: Grosse Oeffnung im Schädelknochen mit partieller Entwicklungsstörung oder vollständigem Fehlen derselben. Der Schädel ist meistenteils mikrocephalisch, das Gesicht ist hyperprognatisch; weiter werden gegenseitige Verwachsungen der Knochen, Klinocephalie, basilare Kyphose etc. bemerkt. Die gleichzeitig vorhandene Hydrocephalie intern. verdeckt die Zeichen der Mikrocephalie.

2) In Bezug auf das Gehirn: Der Bruchsack enthält verlagerte ganze oder partielle Hirnteile. Wenn der vorgestülpte Teil sich durch Flüssigkeit ausdehnt, so bildet sich auf der Uebergangsstelle in das übrige innere Gehirn eine stielartige Einziehung. Das Gehirn stellt tiefe Veränderungen vor in Form einer mangelhaften Entwicklung. Die mit Exencephalie belasteten Kinder sind gewöhnlich lebensunfähig und gehen schon in den ersten Tagen ihres Lebens zu Grunde.

Die Cephalocele wird durch andere entgegengesetzte Merkmale begleitet:

1) Die Oeffnung des Schädels ist immer begrenzt; sie umfängt weder ganze Knochen, noch grössere Teile derselben; befindet sich die Oeffnung auf der Naht, so scheint sie die Knochen auseinander-

zudrängen. Die Schädelknochen scheinen mehr oder weniger normal entwickelt zu sein. Manchmal kann der Schädel verkleinert sein, stellt aber weder eine scharfe Mikrocephalie mit Prognatismus, noch eine Klinocephalie vor, es wird auch keine basilare Kyphose bemerkt.

2) Das Gehirn ist fast normal, obwohl Hydrocephalus intern. vorkommen kann, was aber schon eine Komplikation darstellt, wie es auch Virchow (4) gefunden hat. Alle Hirnteile liegen an ihrem Platz. Der äussere Tumor steht in Verbindung mit einem Teile des Gehirnes durch einen mehr oder weniger dünnen Stiel, so dass es in manchen Fällen scheint, dass die Geschwulst ganz selbständig ist und mit dem Gehirn durch diesen Stiel kommuniciert.

Larger denkt, dass die Cephalocele in der Richtung der ersten Kiemenspalten sich verbreitet. Lyssenkow nimmt aber an, dass die Cephalocele sich entweder in der Mittellinie lagert oder an der Nasenwurzel in der Richtung der Senkrechten zur Mittellinie.

Was die sogenannten seitlichen Cephalocelen anbetrifft, so hält sie weder Larger noch Berger (5) noch Lyssenkow u. A. für solche, und die in der Litteratur als Cephalocele lateral. beschriebenen Fälle erklären sie teilweise anders, und manche von ihnen schliessen sie ganz als solche aus. v. Bergmann (6) bemerkt, dass die Beschreibungen der seitlich am Schädel sitzenden Cephalocelen keine Kritik aushalten.

Lyssenkow, der die Litteratur bis zum Jahre 1896 gründlich auseinandersetzte und dazu noch seine eigenen Fälle allseitig ebenso histologisch wie makroskopisch bearbeitet hat, kam zum Schluss, dass die Theorien der Spina bifida von v. Recklinghausen (7) und Marchand (8) sich ebenso auf die Cephalocele übertragen lassen.

Infolge der Resultate seiner histologischen Untersuchungen musste Lyssenkow die Wandertheorie der embryonalen Zellen auch auf die Cephalocele erstrecken, da er unter dem Mikroskop Produkte mehrerer Embryonalblätter vorfand: es waren da systemlos inkonstant Nervengewebe mit Fett-, Binde-, quergestreiften Muskelgewebe und Gefässen vermischt. Also Produkte des Ekto- und Mesoderms. Ausserdem bemerkte er enge Verwachsung der Cephalocele mit der Haut. Kurz gefasst formuliert Lyssenkow seine Theorie folgendermassen: die Mehrzahl der sogen. Hirnbrüche (wenigstens der vorderen) sind echte teratoide Geschwülste, die sich auf Grund einer unvollkommenen Abschnürung des Hirnrohres vom Ektoderm an einem Hirnteile des Embryo mit abnormer

Entwicklung des Mesenchyms entwickeln, infolge des Entwicklungsstillstandes in diesem Orte, der in sehr frühem Stadium des Embryonallebens stattfand, nicht später als in der 2. Embryonalwoche, wo die ganze Länge des menschlichen Embryo nur 2—3 mm beträgt.

Entsprechend seiner Theorie schlägt Lyssenkow folgende Klassifikation der Cephalocele resp. Cephaloma vor:

1) Cephaloma communicans (mit dem Gehirn).
2) Cephaloma separ. mening.
3) Cephaloma simplex.

Cephaloma cysticum (Hydroencephalocele der anderen Autoren).
Cephaloma simplex (Encephalocele der anderen Autoren).

Meningocele gehört in die Gruppe der sogen. cystischen Formen des Cephaloma separat. mening., bezw. Cephaloma meningeum cysticum fibrosum.

Im Sinne Lyssenkow's giebt es angeborene gut- und bösartige Cephalocelen. Sie können in zwei Klassen eingeteilt werden: 1) je nachdem das Vorhandensein der Hirnsubstanz oder 2) des Mesenchyms überwiegt. Abhängig von der Wucherung dieses oder jenes Gewebselementes kommen folgende Arten vor: 1) Cephaloma fibros., 2) Cephaloma angiomatodes, 3) Cephaloma rabdomyomatodes und 4) Cephaloma lipomatodes.

Zur ersten Kategorie gehören die Fälle von Muscatello, Lyssenkow, Sskliffossowsky (9) u. A. Zur zweiten Kategorie gehören die Fälle von v. Bergmann, v. de Ruyter (occipit.), v. Sperling u. A. Zur dritten die Fälle von Lyssenkow, Erdmann u. A. Zur vierten die von Arnold (10) (88), Larger, Sskliffossowsky u. A. Als bösartige Geschwülste kommen Sarkome vor, zu denen die Fälle von Talko (11), Sskliffossowsky, Broca und Maurbac (12) gehören dürften.

v. Bergmann, der mit Lyssenkow einverstanden ist, denkt, dass die angeborenen gut- und bösartigen Geschwülste an den sincipitalen oder occipitalen Schädelstellen, welche der Bruchpforte einer Hernia cerebralis entsprechen, von Hirnhernien abstammen, da sie graue Hirnsubstanz, Nervenelemente, Ganglienzellen einschliessen, wobei die Schädelöffnung sich mittlerweile geschlossen hat. Lyssenkow und Djakonow führen solche Beispiele an. Sehr demonstrabel für diese Annahme sind diejenigen Fälle, wo die Geschwulst mit einem dünnen Strang durch eine feine Oeffnung im Knochen mit dem Schädelinnern kommuniciert, oder aber, wo der knöcherne Defekt geblieben ist und die Oeffnung durch

eine fibröse Membran verschlossen ist.

v. Bergmann (6), der die Hirnmissbildungen in operable und inoperable teilt, sagt, dass die Cephalocelen, bei denen mit Erfolg chirurgisch verfahren werden kann, ausschliesslich dem Gebiete der Encephalocystocelen und der Meningocelen angehören. Zu den nichtoperablen zählt er 1) diejenigen, die eine auffällige Abplattung und Verkleinerung des Schädels aufweisen. 2) Die unter der Protuberantia occipitalis infer. austreten, wobei der Knochendefekt bis ins Foramen magnum reicht mit Spaltung des oberen Halswirbels begleitet. 3) Die auf einem Hydrocephalus sitzen. 4) Die mit tödlichen Missbildungen für das Kind kompliciert sind.

In der verhältnismässig neuen Arbeit von Rendslob (13) sind fast alle existierenden Meinungen über die Aetiologie der Cephalocele vertreten; über die Meinung von Berger ist folgendes geäussert: „Berger beobachtete einen Fall, wo er in der ausgetretenen Masse Bestandteile des Gross- und Kleinhirnes in wirrem Durcheinander vorfand und zog daraus den Schluss, dass bei der Hirnhernie sich jedesmal ein Cerebrom vorfinde und dass durch das Wachsen dieses Tumors der Schluss des Knochengewölbes verhindert würde. Diese Ansicht hat aber wenig Beifall gefunden etc." Aus dem Citierten ist ersichtlich, dass Rendslob (13) die Arbeit von Lyssenkow unbekannt war, obwohl Lyssenkow wissenschaftlicher Nachfolger von Berger's Theorie (Cerebrom-Theorie) ist und sie wissenschaftlich zu begründen versucht hat.

Von den verschiedenen Benennungen (Hernia cerebri, Encephalocele, Exencéphale, Cephalocele) der Hirnhernien ist die am meisten gebräuchliche Cephalocele [Heinecke (14)]. Jetzt versteht man unter Cephalocele eine angeborene von Haut überzogene Geschwulst der äusseren Schädelgegend, die durch eine Oeffnung (Defekt) im knöchernen Schädeldache mit dem Schädelinnern in Verbindung steht [v. Bergmann (15)].

Heutzutage gilt es als Gesetz, dass die Cephalocelen in der Mittellinie des Schädels liegen. Am häufigsten lagern sie sich an den zwei entgegengesetzten Polen des Kopfes: 1) in der Hinterhauptgegend (Cephaloc. occip. s. post.), 2) in der Gegend der Glabella und der Nasenwurzel (Cephal. sinc. s. ant.).

Die sincipit. Cephalocelen werden je nach ihrem Austritt benannt: eine nasofrontale, wenn sie über den Nasenbeinen in der Gegend der Glabella zum Vorschein kommt, eine nasoorbitale, wenn sie im innern Augenwinkel und eine nasoethmoidale, wenn sie unter

einem Nasenbeine erscheint.

Der eigentlichen Beschreibung meines Falles schicke ich die beiden Krankengeschichten voraus:

1. Philipine P., 1 Tag alt, Wirtskind, Pleigenvorsterhof bei Kirchheim. 1895.

Das Kind wurde geboren mit einer Geschwulst in der Gegend der Nasenwurzel und sofort den Tag darauf in die chirurgische Klinik verbracht.

Status: Gut ausgetragenes, ziemlich kräftiges Kind, zeigt die Gegend der Nasenbasis verbreitet, vorgewölbt und von verdünnter bläulich-schimmernder Haut bedeckt. An der Basis des rechten Nasenbeines entspringt aus dieser Vorwölbung eine zweiteilige Geschwulst, deren Abschnitt direkt an der Nase die Grösse einer Haselnuss besitzt, blaurot verfärbt ist, sich äusserst weich anfühlt, beim Schreien deutlich anschwillt, beim Berühren sich schmerzhaft erweist und auf Druck sich verkleinert. Durch den Tumor fühlt man an der Basis des Nasenbeines zum Stirnbein eine von der Knochenwand ausgehende Oeffnung, die ungefähr einen Durchmesser von einem halben Centimeter besitzt.

Im unteren Abschnitt der Geschwulst findet sich eine zwetschgengrosse blasige Auftreibung, die mit ihrer Längsachse in der Querachse des Gesichtes liegt, mit der erst beschriebenen Geschwulst nur mit einem dünnen Stiel in Verbindung steht und mit einer cirkulären Einschnürung versehen ist. Die Haut über diesem Tumorteile ist äusserst verdünnt, durchsichtig, gelblich-braun gefärbt und von kleinen feinen Gefässen überzogen. Der ganze Abschnitt ist transparent, sein Inhalt besteht aus Flüssigkeit, die sich zum Teil auf Druck gegen das Schädellumen zu entleert, wobei jedoch sofort Konvulsionen in den oberen Extremitäten geringen Grades entstehen. Beim Schreien vergrössert sich die Geschwulst stets wieder und wird praller gespannt. Der rechte Nasenkanal erscheint verengt, der untere Abschnitt der Nase durch den Tumor etwas nach links verdrängt. An der Vereinigungsstelle des Processus nasalis des linken Oberkiefers mit dem Nasenbein zeigt sich eine lineäre narbige Einziehung der Haut von ungefähr 5 mm Länge, und es findet sich im unteren Abschnitt dieser Einziehung eine tiefe haferkorngrosse durchscheinende gelblich-rötliche Geschwulst, die in die Tiefe gegen das Knochengerüst der Nase zu mit einem dünnen Stiel sich fortzusetzen scheint. Die grossen und kleinen Fontanellen erscheinen als normal. Eine Pulsation oder eine Fortsetzung des Gehirnes auf die Geschwulst ist nicht nachweisbar. Am Gesicht und im Mund bestehen keine weiteren Anomalien.

Die inneren Organe sind normal; keinerlei Lähmung, keine spontanen Konvulsionen.

7. IX. 95 Operation: Abbindung des peripherstен cystischen Geschwulstabschnittes an seinem Uebergang in den festeren basalen Tumor.

Distal von der Ligatur Durchtrennung des Geschwulststieles: Aus dem Tumor entleert sich eine hellgelbe dünne Flüssigkeit von ca. 3—4 ccm. Die Länge des abgetragenen Geschwulstteiles beträgt 2,5 cm, die Höhe 1,5 cm. Die Dicke des Cystensackes beträgt 5 mm. Der Cystensack selbst ist mehrschichtig und innen ausgekleidet mit einer schleimhautähnlichen Membran welche den stärksten Teil der Cystenhülle bildet. Das Lumen des Stieles betrug ca. 5 mm. Deutlich makroskopisch erkennbare Gehirnmassen nicht vorhanden. Der Stumpf des Stieles wurde mit Jodoformgaze und Zinkmull bedeckt.

Die ersten zehn Tage vollständig wohl und geneigt zur Nahrungsaufnahme. Vom 18. IX. Konvulsionen, Nahrungsverweigerung, Erbrechen, Meningitis. 21. IX. Tod unter Konvulsionserscheinungen.

Sektion (Prof. Arnold): Die Nasenspitze nach links ausweichend, an der rechten Seite der Nase eine tumorartige Prominenz von ca. Haselnussgrösse mit vertrocknetem Blut und Eiter bedeckt, dieselbe fühlt sich ziemlich solid an. An der linken Seite der Nase ein zapfenartiger Hautfortsatz, dessen Spitze vertrocknet ist. Die grosse Fontanelle auffallend klein, das Hinterhauptsbein stark vortretend. Die Pia der Grosshirnhemisphären zeigt ausgedehntes und ziemlich dickes eitriges Infiltrat; noch hochgradiger finden sich derartige Veränderungen an der Schädelbasis. Die Seitenventrikel sind offenbar beträchtlich dilatiert und mit eitriger Flüssigkeit gefüllt; da wo Nasenbein und Stirnbein zusammenstossen, findet sich im Schädel eine federkieldicke rundliche Oeffnung. Dura mater daselbst sackförmig ausgestülpt, ausserdem erstreckt sich vom rechten Stirnlappen in diesen Sack hinein ein offenbar aus Hirnsubstanz bestehender Fortsatz. Da, wo dieser von der Hirnsubstanz abtritt, zeigt letztere eine wallartige Verdickung. Die Wandung des Sackes eitrig infiltriert. Eine offene Kommunikation auf der linken Seite des Schädels nicht nachweisbar. — Zwerchfellstand bei der 4. Rippe. Am Herzen nichts Abnormes. In den Lungen mehrere atelektatische Stellen und vereinzelte (2—4) infiltrierte Partien. Die Bronchien entleeren etwas schleimigen Schaum. In den Nieren beiderseits Harnsäureinfarkte, der rechte Ureter zeigt sich etwas dilatiert und entleert auf dem Durchschnitt eitrigen Inhalt. Der Darm zeigt in den unteren Partien des Jejunum und im Ileum injicierte Gefässe, im Dickdarm über dem Coecum zwei etwa mandelgrosse gallig imbibierte Flecke, auf denen einzelne geschwollene Follikel bemerkbar sind. Die Darmschleimhaut ist mit ziemlich reichlichem Schleim bedeckt. Leber von normaler Grösse, zeigt auf der Schnittfläche ungleichmässige Verteilung weisslicher Färbung der Acinuskonturen, im übrigen ziemlich blutreich.

Anatom. Diagnose: Nasofrontale Encephalocele. Eitrige Infiltration des Sackes. Eitrige basilare und Konvexitätsmeningitis. Geringe Gastroenteritis. Fettdegeneration der Leber, Harnsäureinfarkte der Nieren.

Beschreibung des einzig vorhandenen histologischen Präparates. (Es

ist unbekannt von welchem Teile der Missbildung das histologische Präparat entnommen wurde).

Bei schwacher Vergrösserung: Epidermis, Cutis, eine eigentümlich gebaute, gefässenthaltende, bindegewebige Schicht (voraussichtlich Dura), Arachnoidea mit Pia und Gliagewebe folgen nicht ganz regelmässig nacheinander. Zwischen der Cutis und der eigentümlichen Bindegewebsschicht befindet sich ein Spaltraum. — Bei starker Vergrösserung: Die Epidermis ist nur an einer Stelle gut sichtbar, an den übrigen fehlt sie, und die Cutis zeigt hier Infiltrationen, als Folge der Hautdefekte an diesen Stellen. Die Gefässe der Cutis sind auch teilweise infiltriert durch mono- und polinukleäre Leukocyten. Das subkutane Fettgewebe fehlt ganz. Die folgende eigentümlich gebaute Bindegewebsschicht (voraussichtlich Dura) ist sehr wenig entwickelt; ist sehr dünn, besteht aus unregelmässig verlaufenden Bindegewebsbündeln mit stellenweise infiltrierten Gefässen durchzogen. Nerven sind in dieser Schicht nicht zu sehen. Arachnoidea und Pia sind sehr verdünnt, gefässreich und schwer von einander zu unterscheiden.

Obwohl das Präparat auf eine hernienähnliche Missbildung hinweist, ist es doch unbegründet, aus diesem auf eine solche zu schliessen, da es unbekannt ist, von welcher Stelle das Präparat entnommen wurde, und da es auch bei Geschwülsten Stellen geben kann, die hernienähnlich aussehen. Die eigentümlich gebaute Bindegewebsschicht ist auch schwer als eine normale Dura anzuerkennen. Die Nervenfärbung ist nicht ausgeführt worden.

Da im Protokoll gesagt ist, dass bei der Sektion Verbreitung der Seitenventrikel vorgefunden wurde, so möchte ich bemerken, dass es ebensogut vom meningitischen Exsudat, wie von einer echten Hernie zustande kommen konnte, und ich bin eher geneigt zur Annahme einer infolge von Exsudat mechanisch hervorgerufenen Dilatation der Seitenventrikel zu denken, da das Exsudat sehr reichlich und die Meningitis sehr intensiv war.

Im Wintersemester 1888 kam in der Heidelberger chirurgischen Klinik ein Fall von basaler Hernie vor, der von Dr. v. Meyer (1891) in diesen „Beiträgen“ abgekürzt veröffentlicht ist. Dieser Fall ist dadurch interessant, dass das übrige Gehirn auf dem Durchschnitt nichts Abnormes zeigt; Dilatation und Flüssigkeitsansammlung in den Ventrikeln nicht vorhanden sind. Die eingehende mikroskopische Untersuchung ergab folgende Resultate: „bei dem frischen durch die Operation entfernten Tumor als äusserste Hülle Schleimhaut, dann Dura, Arachnoidea, die sehr gefässreiche Pia und dann Gliagewebe. Die Weigert'sche Färbungsmethode aller Teile der Missbildung ergab nirgends Ganglienzellen und

Nervenfasern". Dieser Befund veranlasste den Verfasser auf die Mangelhaftigkeit der damals existierenden Theorien hinzuweisen; nach einigem Schwanken neigte er sich der Adhäsionstheorie (von Geoffroy St. Hilaire) zu. Mir scheint es, dass man auch diesen Fall mit Zuhilfenahme der Lyssenkow'schen Theorie gut erklären kann.

2. Fall aus dem Jahre 1903. Der Sohn derselben Eltern kam mit einer ebensolchen Geschwulst zur Welt 7 Jahre nach der Geburt seiner oben beschriebenen Schwester. Der Knabe wurde sofort am selben Tage darauf in die chirurgische Klinik verbracht. Während dieser 7 Jahre hatten dieselben Personen 5 gesunde Kinder, die keine anormale Entwicklungsstörungen zeigten. Der Vater kräftig gebaut, gesund. Die Mutter scheint auch gesund zu sein. Die Geburt dieses kranken Knaben sei normal verlaufen.

Status: Gut ausgetragenes, ziemlich kräftiges Kind zeigt eine doppelseitige Geschwulst an der Basis der Nase. Diese Geschwulst beträgt im Querdurchmesser 2 cm, im Längsdurchmesser 1—1½ cm. An der Basis der Geschwulst ist eine Schädelöffnung fühlbar; bei der Betastung fühlt man, dass die Oeffnung glatte Ränder besitzt. Die obere Grenze der Geschwulst liegt etwas unterhalb der Zwischenbrauenlinie; als seitliche Grenze die inneren (medialen) Augenhöhlenränder. Die Geschwulst liegt auf der Naht zwischen der Pars nasalis des Stirnbeines und der Nasenbeine, ohne seitwärts nach unten zu steigen. Der rechte Teil der Geschwulst, resp. die rechte Geschwulst ist haselnussgross und von harter Konsistenz; die linkseitige Geschwulst ist etwas kleiner und scheint mit Flüssigkeit gefüllt zu sein. Dieser Teil der Geschwulst, resp. die linke Geschwulst, giebt Fluktuation, ist transparent, pulsiert nicht, besitzt eine bläuliche Hautbedeckung mit feinen Gefässen durchzogen; sie ist weich, beim Druck verkleinert sie sich äusserst wenig. Der rechte harte Teil, resp. die rechte Geschwulst ist weder transparent, noch pulsierend, von elastischer Konsistenz, gar nicht zusammendrückbar. Die beiden Teile, resp. beide Geschwülste sind nicht ineinandergehend, sondern es ist zwischen ihnen eine deutliche Grenze zu fühlen. Die Geschwulst ist angeboren und hat sich während des Aufenthaltes in der Klinik nicht vergrössert. Auf Druck sind keine Konvulsionen und irgendwelche sonstige

Störungen zu bemerken, ausser leichter Unruhe, die das Kind dabei aufweist. Während des Schreiens spannt sich die gesamte Geschwulst. Die Nase ist im Querdurchschnitt in die Breite gezogen. Der harte Nasenkanal erscheint verengt. Am Gesicht und im Mund bestehen keine weiteren Anomalien. In allen anderen Beziehungen ist der Knabe ganz normal; an den sämtlichen Organen ist nichts nachzuweisen; es fehlen irgendwelche Konvulsionen, es ist auch keine Asymmetrie des Schädels zu bemerken. Die Fontanellen erscheinen normal.

Der Kranke wurde am 14. II. nach Haus entlassen, ohne dass bei ihm ein Operationsversuch gemacht wäre.

Wie aus der Krankengeschichte und aus der beigefügten Zeichnung ersichtlich ist, liegt die doppeltseitige, angeborene, kuglige Geschwulst, in der Mittellinie der sincipitalen Schädelregion, die normale Haut ist von der Geschwulst nicht abzuheben; die linke Geschwulst besitzt eine durchsichtige Haut. An der Basis der Geschwulst sind die glatten, knöchernen Ränder des Defektes zu fühlen, aus welchen die Geschwulst hervorzutreten scheint.

Die linke fluktuierende Geschwulst — Cephalocystocele (Cephal. cystic.) — ist kompressibel, wobei das Kind in Unruhe verfällt, dagegen ist die rechte hart und inkompressibel (Cephalocele, Encephalocele, Cephal. simpl.).

Infolge der Uebereinstimmung der Krankengeschichten von beiden Geschwistern ist zu schliessen, dass die beiden Fälle gleichwertig sind. Auf Grund des Vorhergesagten halte ich meinen Fall für einen echten Tumor, Cephalom, im Sinne Lyssenkow's.

Da das Kind keine Anomalien repräsentiert, und bei Druck auf die Geschwulst nur in leichte Unruhe und Weinen geriet und sonst weder vasomotorische, noch respiratorische, noch cerebrale Störungen aufweist, so würde sich dieser Fall für einen operativen Eingriff desto mehr eignen, da ich ihn für einen gutartigen Tumor halte.

Als Behandlung der Cephalocele dienten in früheren Zeiten Druck, Punktion, Injektion von reizenden Flüssigkeiten und Abbinden der Geschwulst — Mittel, die gegenwärtig vor der Radikaloperation vollständig zurücktreten müssen. Aus diesen Massnahmen ist die Punktion noch das gebräuchlichste als palliatives Mittel geblieben, besonders bei grossen, prall mit Flüssigkeit gefüllten Cephalocelen.

Der notwendige Vorzug der Radikaloperation ist daraus ersichtlich, dass nicht operierte Kranke sehr oft infolge von Hydrocephalie zu Grunde gehen. Wie Virchow schon bemerkte, kommt

die Hydrocephalie als Folge der zu gewisser Zeit bestehenden Cephalocelen vor. Ausserdem kommt diffuse Meningitis vor in Zusammenhang mit Entzündung und Verwundung der die Geschwulst bedeckenden Haut. Die operierten Kranken haben im Gegenteil sich durch Fehlen von geistigen Defekten, normale Entwicklung, langandauerndes Leben ausgezeichnet, wie durch mehrere Chirurgen (v. Bergmann, Berger, Bayer, Lyssenkow u. A.) nachgewiesen wurde.

Was die Radikaloperation anbetrifft, so verbreitet sie sich seit Sskliffossowsky (16) [1881] mehr und mehr und wird wohl mit der Zeit sich auf die Asepsis stützend alle anderen Mittel hinter sich lassen. Nach der Radikaloperation persistiert ein Defekt im Schädelknochen, dessen Beseitigung mancherlei Schwierigkeiten bietet, was auch den Grund für das Vermeiden dieses Verfahrens für manche Chirurgen bildete. Im Jahre 1873 schrieb Prescott Hewett (17): „Was vermag der Chirurg dem angeborenen Hirnbruch gegenüber auszurichten? Wenig oder gar nichts."

Djakonow (18) [1893] war der erste, der von einer plastischen Operation auf diesem Gebiete gesprochen hat. König äusserte sich gegen die osteoplastische Operation in folgendem Sinne: man kann bei Kindern bis zum 2. Lebensjahre keine Knochenplättchen vom Schädel für die Plastik nehmen, da der Knochen in diesem Alter noch sehr dünn sei. Diese Ansicht veranlasste manche Chirurgen nach anderen Mitteln für die Deckung des Defektes zu suchen: so schlug Djakonow die Transplantation tierischer Knochen vor und die Einführung von Silber- oder Celluloidplatten; Bobrow wollte die Hälfte der dritten Phalanx vom kleinen Finger opfern etc.

Lyssenkow führte an Kinderleichen methodisch den Verschluss von Knochendefekten nach dem König'schen Verfahren aus, die er an den benannten Austrittstellen von Encephalocelen angelegt hatte. Das abzumeisselnde Knochenplättchen lässt er nur am Periost hängen und bringt es mittelst Umklappen der Periostbrücke so in den Defekt, dass seine äussere (periostale) Oberfläche nach innen, seine innere Knochenfläche (Wundfläche in der Diploe) nach aussen sieht. Lyssenkow teilt mit, dass es ihm gelungen sei an kindlichen Leichen des frühesten Alters Knochenplättchen vom supraobitalen Teil des Schädels ebenso auswärts, wie einwärts zu gewinnen, ohne die Schädelhöhle dabei eröffnen zu müssen.

Nach der Lyssenkow'schen Methode wurden Operationen am Lebenden von Lyssenkow selbst, Bobrow (19), Koslowsky

u. A. und letzterzeit von Lissnjasky (20) (1900) und Horochow (1901) zwei Fälle mit positiven Resultaten ausgeführt. v. Bergmann (15) bemerkt, dass das Lyssenkow'sche Verfahren sehr kompliciert ist und in Bezug auf die Nekrose gefährlich, weshalb er den Versuch mit Celluloidplättchen und desinficierten Knochenstücken zum Ausprobieren empfiehlt. Ausserdem meint v. Bergmann, dass es mit dem Verschlusse des Defektes nicht besonders eilt, da er vielleicht von selbst mit der Zeit sich verkleinert.

Was unseren Fall anbetrifft, so wäre es vielleicht möglich, da die Schädelöffnung ziemlich klein ist, den Defekt durch Paraffin- oder Vaselininjektion zu decken. Dieses Verfahren scheint mir in diesem Falle noch deshalb zulässig zu sein, da die Deckung des Defektes fast analog der Deckung der Nasendefekte durch Paraffininjektion sein wird, weil die Geschwulst an der Nasenwurzel liegt. Da die Geschwulst doppeltseitig und getrennt ist, so werden die Nasenknochen für das Paraffin als Stütze dienen und so das Gehirn von dem unmittelbaren Druck schützen können.

Die Statistik (Lyssenkow) zeigt uns, dass von 72 mit Knochentransplantation operierten Fällen 39 genesen sind und 33 letal endigten. Also 45,1% letaler Ausgänge und 54,9% günstiger. Zu den günstigen Fällen sind ein Fall von Lissnjasky und zwei von Horochow zuzuzählen. Dabei ist zu bemerken, dass die Mortalität teils infolge von septischen Komplikationen (Meningitis) zu Stande kam. Aus dem Protokoll vom ersten Fall ist zu sehen, dass Meningitis auch den Tod des ersten Falles veranlasst hat.

Zum Schluss möchte ich darauf hinweisen, dass mein Fall noch dadurch interessant ist, dass es der zweite gleiche Fall in derselben Familie ist. Es ist mir weder aus der Anamnese, noch aus der Litteratur gelungen, irgenwelchen Aufschluss zur Erklärung dieser Erscheinung zu finden. Die Nachrichten über diese Familie, die ich von den Eltern ebenso über sie selbst, wie über ihre Vorfahren erfahren konnte, waren sehr mangelhaft und ungenau; ausserdem konnte ich auch in der für mich zugänglichen Litteratur nichts Derartiges finden, weshalb ich auch keinen Schluss machen konnte, ob es erblich sei etc. und musste so die Aufklärung desselben offen lassen.

Mit besonderem Vergnügen spreche ich Herrn Geheimrat Prof. Czerny meinen innigsten Dank aus für die Hilfe und Ratschläge, die ich von ihm erhalten habe. Ebenso danke ich Hrn. Geheimrat Prof. Arnold für die mir mit so grosser Liebenswürdigkeit gemachten Mitteilungen in Bezug auf meine Arbeit.

Litteratur.

1) Larger, De l'escencéphale. Encéphalocele congénitale. Archiv. génér. de méd. Mai et Juillet 1877. — 2) Muscatello, Ueber die angebor. Spalten des Schädels und der Wirbel. Arch. f. klin. Chir. Bd. 47. — 3) Lyssenkow, Der Hirnbruch und seine Behandlung. Dissert. Moskwa 1896. — 4) Virchow, Die krankhaften Geschwülste. Bd. III. — 5) Berger, Revue de Chirurgie. 4. 1890. — 6) v. Bergmann, Die chir. Behandlung von Hirnkrankheiten. Berlin 1899. — 7) v. Recklinghausen, Untersuchungen über die Spina bifida. Virchow's Archiv. Bd. 105. — 8) Nach Lyssenkow. — 9) Sskliffossowsky, Letopis Chirurg. 1884. 1. S. 12 und Letopis russ. Chirurg. 1896. Bd. II. S. 197. — 10) Arnold, Fall von angebor. lipom. Teratom. Virchow's Archiv Bd. 43. S. 181. — 11) Talko, Ueber angebor. Hirnhernien. Virchow's Archiv Bd. 50. S. 517. — 12) Broca und Maurbac, Traité de chirurgie cérébrale. Paris 1896. — 13) Rendslob, Zwei Fälle von Encephalocystocele. Dissert. Strassburg 1901. — 14) Heinecke, Deutsche Chirurgie. Lief. 31. — 15) v. Bergmann, Handbuch der praktischen Chirurgie. Bd. I. 1903. Herausgegeben von v. Bergmann, v. Bruns, v. Mikulicz. — 16) Nach Lindfors, Zur Lehre von den angebor. Hirnbrüchen. Gynäkologie. 80. S. 128. — 17) Sskliffossowsky, Chirurg. Letopis. 1881. April. — 18) Djakonow, Chirurg. Letopis. 1893. Bd. 3. — 19) Bobrow, Chirurg. Letopis. 1893. Bd. 6. — 20) Lissjansky, Chirurgia. 1900. Bd. VIII. Decemb. 48. — 21) Horochow, Chirurgia. 1901. Bd. X. August. 56. — 22) Lyssenkow, Topographie und operative Chirurgie der Schädelgegend. Chirurgia. Bd. 22. 1898. — 23) v. Meyer, Basale Hirnhernie. Diese Beiträge Bd. VIII. 1891.

AUS DER

GRAZER CHIRURGISCHEN KLINIK

DES PROF. DR. v. HACKER.

XIX.

Die Dauererfolge der Orchidopexie nach Nicoladoni.

Von

Dr. **Otto Burkard,**
Operationszögling.

Im Jahre 1895 publicierte Nicoladoni[1]) eine bedeutungsvolle Modifikation des bis heute allgemein geübten Verfahrens der Schüller'schen Orchidopexie. Nicoladoni befestigte den Leistenhoden nicht wie Schüller einfach durch Nähte im Hodensacke, sondern bildete aus dem Reste des Processus vaginalis ein Gubernaculum, mit dessen Hilfe er den ins Scrotum verlagerten Leistenhoden am unnachgiebigen Perinaeum fixierte, um so der vielfach beobachteten Retraktionsneigung des Hodens und der damit oft erfolgenden handschuhfingerförmigen Einstülpung des Hodensackes zu begegnen.

Die Methode scheint bisher wenig bekannt und geübt worden zu sein. Nicoladoni selbst hat kurz vor seinem Tode die Anregung gegeben, den Dauererfolgen seiner Operationsmethode

1) Nicoladoni, 260 Radikaloperationen nach Bassini. Wien. med. Presse 1895, 10—17 und: Operation des Kryptorchismus. Verhandl. der Deutsch. Gesellsch. f. Chir. 1895.

nachzuforschen. Die Ergebnisse dieser Nachuntersuchungen sind im Folgenden mitgeteilt.

An der Grazer chirurgischen Klinik wurden von Oktober 1895 bis Juni 1902 im Ganzen 18 Orchidopexien nach Nicoladoni's Verfahren ausgeführt, und zwar an Patienten, die im Alter von 5 bis 52 Jahren standen. 12 von ihnen konnten zur Nachuntersuchung eruiert werden; Verfasser hat 9 Fälle davon selbst gesehen, während in Betreff der übrigen 3 verlässliche Berichte aus der Hand von Aerzten vorliegen. Die seit der Operation verflossene Zeit beträgt 1—7 Jahre.

Es handelt sich kurz um folgende Fälle:

1. J. K., 16j. Bursche mit linksseitigem Leistenhoden, der angeblich vor ca. 10 Jahren infolge eines Traumas entstanden ist und seit 3 Wochen sehr heftige Schmerzen verursacht. Am 4. V. 96 perineale Fixation des Leistenhodens nach Nicoladoni. Der taubeneigrosse Hode lag vor der Leistenkanalöffnung, liess sich leicht ins Scrotum herabziehen, schnellte aber losgelassen sofort wieder empor. Primäre Heilung. Bei der Nachuntersuchung am 25. V. 03, d. i. nach mehr als 7 Jahren, erscheint der Hode vollständig atrophiert, und undeutlich tastbar in der Gegend der äusseren Oeffnung des Leistenkanales. Libido sexualis gering, Erektionen unvollständig. Der rechte Hode bietet der äusseren Untersuchung nichts Abnormes.

2. F. F., 27 J. Beiderseitige Leistenhernie und beiderseitiger Leistenhode, letzterer tief im Leistenkanal, undeutlich tastbar. 1. X. 97 Radikaloperation der Hernie nach Bassini und Orchidopexie nach Nicoladoni links, wobei sich der Hode und insbesondere der Nebenhode als recht klein erweisen. Wundheilung ohne schwerere Störung, doch bestanden noch lange Zeit nach der Operation ziehende Schmerzen im Samenstrange. Bei der Nachuntersuchung im März 1903 hängt der Hode frei beweglich im Scrotum, ist von normaler Grösse und der Pat. beschwerdelos. Der Pat. selbst macht die Angabe, dass er durch lange Zeit den Hoden herabmassiert habe. Sein Geschlechtsleben bezeichnet er als normal.

3. A. L., 24 J. Leistenhernie und Leistenhode links, letzterer angeblich vor 17 Jahren durch einen Sturz auf die Inguinalgegend entstanden. Der Hode befindet sich im Leistenkanale, man fühlt seinen Anprall beim Husten. Der Pat. wird mit Einklemmungserscheinungen des Hodens unter heftigen, ins Knie ausstrahlenden Schmerzen aufgenommen. 20. XII. 97 Radikaloperation der Hernie nach Bassini, Orchidopexie nach Nicoladoni. Der Hode ist haselnussgross. Heilung per secundam intentionem. Der Pat. war im Anschlusse an die Operation mehrere Mo-

nate lang arbeitsunfähig wegen intensiver Schmerzen, die er in den Samenstrang lokalisierte. Der Hode wurde längere Zeit gegen den Hodensackgrund massiert. Bei der Nachuntersuchung im April 1903 befindet sich der Hode frei beweglich im Scrotum, um etwa Fingerbreite höher als der rechte, hat gut Kastaniengrösse, während der rechte Hode auffallend hypertrophisch erscheint. Der Pat. hat keinerlei Beschwerden.

4. A. S., 19 J. Leistenhode rechts. Der Hode befand sich nie im Hodensacke, sondern bald vor dem Leistenkanal, bald in demselben. Schmerzen bei Anstrengungen. Orchidopexie nach Nicoladoni am 31. V. 98. Heilung ohne Zwischenfall. Bei der Nachuntersuchung im Juni 1903 findet sich der Hode in halber Höhe zwischen der äusseren Oeffnung des Leistenkanales und seiner normalen Stelle, ist taubeneigross und weich. Die Retraktion erfolgte nach den Angaben des Pat. langsam während mehrerer Monate. Der Hode soll seit der Operation eher kleiner geworden sein. Keinerlei Beschwerden.

5. F. K., 28 J. Leistenhernie und Leistenhode links. Beschwerden nur von Seite des Bruches. Der Hode befindet sich im Leistenkanale; deutlicher Anprall beim Husten. Radikaloperation der Hernie und Orchidopexie nach Nicoladoni am 26. IX. 98. Der Hode hat Bohnengrösse, es gelingt ohne besondere Schwierigkeiten, ihn ins Scrotum herabzuziehen. Heilung per secundam intentionem. Derzeit liegt der Hode wieder vor dem Leistenkanal, an der Peniswurzel und ist höchstens so gross wie vor der Operation. Beschwerden fehlen durchaus. Pat. ist Familienvater.

6. W. H., 26 J. Rechtsseitiger Leistenbruch und Leistenhode. Erhebliche Beschwerden vor der Operation. Der rechte Hode wird beim Husten aus der äusseren Leistenkanalöffnung hervorgedrängt. Bei der am 29. IX. 99 ausgeführten Orchidopexie nach Nicoladoni gelingt es nicht, den Hoden, welcher etwa halbsogross ist als der normal entwickelte linke, ganz ins Scrotum zu verlagern. Bei der Nachuntersuchung am 12. VI. 03 liegt der rechte Hode vor dem Leistenkanal und erscheint zu Kastaniengrösse herangewachsen. Der Pat. leistet ohne die geringsten Beschwerden die schwerste Körperarbeit.

7. J. S., 24 J. Linksseitiger Leistenbruch und Leistenhode. Keine Beschwerden. Am 10. II. 00 Radikaloperation der Hernie nach Bassini und Orchidopexie. Der Leistenhode ist ca. $^1/_3$ kleiner als der gesunde. Die Verlagerung ins Scrotum erfolgt ohne nennenswerte Spannung des Samenstranges. Prima intentio. Nachuntersuchung am 21. VII. 03. Beide Hoden befinden sich freibeweglich im Hodensacke, der linke ist etwas kleiner und steht unbedeutend höher als der rechte. In der Konsistenz kein Unterschied. Der Pat. hat den Hoden längere Zeit nach der Operation nach abwärts massiert. Er besitzt Familie und fühlt sich vollkommen wohl.

8. J. P., 21 J. Hernia inguinalis und Leistenhode rechts. Der Hode ist im Leistenkanal zu tasten, wenn der Pat. presst. Mässige Beschwerden vor der Operation, unbestimmt, ob auf den Bruch oder auf den Leistenhoden zu beziehen. Radikaloperation der Hernie nach Bassini, Orchidopexie nach Nicoladoni am 7. VI. 00. Die Freimachung des Samenstranges erweist sich hiebei als besonders schwierig. Der Hode ist nur bohnengross. Nachuntersuchung im März 1903. Der Hode, kaum erbsengross, sitzt nahe der Peniswurzel. Doch fehlen alle Beschwerden. In allen Fällen, in denen sich der Hode retrahierte, am besten an diesem kann man einen oft recht derben Strang tasten, der vom Hoden ins Scrotum herabsteigt und sich gegen die Scrotalwurzel verliert. Es handelt sich hiebei jedenfalls um den beim Emporsteigen des Hodens ausgezogenen Rest des Processus vaginalis, den Nicoladoni als Gubernaculum zur Anheftung des Hodens benützte.

9. R. W., 5 j. Knabe. Leistenbruch und Leistenhode rechts, der letztere niemals aus dem Leistenkanale ausgetreten. Radikaloperation der Hernie und Orchidopexie nach Nicoladoni am 17. IX. 01. Sowohl hinsichtlich des Befundes als des Ergebnisses bei der im April 1903 erfolgten Nachuntersuchung deckt sich der Fall vollständig mit dem vorigen. Der Hode, vor der Operation etwa erbsengross, zeigt jetzt ungefähr ebendieselbe Grösse.

10. L. P., 19 J. Hernia inguinalis und Leistenhode rechts. Hypospadia glandis. Hode vor dem Leistenkanale gelegen. Bei der am 9. XII. 01 ausgeführten Orchidopexie erweist sich der Hode als etwa bohnengross und ist leicht ins Scrotum herabzuziehen. Glatte Heilung. Bei der Nachuntersuchung Ende März 1903 sitzt der Hode wieder vor dem Leistenkanale, ist erbsengross, weich, beweglich. Keinerlei Beschwerden. Das Geschlechtsleben leidet unter der Penismissbildung.

11. K. W., 24 J. Leistenbruch beiderseits, Leistenhode rechts. Der Hode ist nicht zu tasten. Bemerkenswert ist die Angabe des Pat., dass etwa bis in sein 5. Lebensjahr der rechte Hode im Scrotum war und keinerlei auffallende Erscheinungen darbot, sich kurz in nichts vom linken Hoden unterschied. Der Pat. fand daran Vergnügen, den Hoden der rechten Seite in den offenen Leistenkanal hineinzudrücken. Der Hode, der immer alsbald wieder austrat, erschien einmal nicht wieder, und der Pat. konnte ihn seither selbst nie mehr tasten. Bemerkenswerte Beschwerden waren nur von Seite der Hernien ausgesprochen. Am 2. II. 02 wurden die Hernien nach Bassini radikal operiert und der Leistenhode perineal fixiert. Der tief im Leistenkanal befindliche Hode hatte nur Taubeneigrösse. Bei der Nachuntersuchung am 28. VI. 03 liegt der Hode vor dem Leistenkanal, ist wenig verschieblich, etwas gewachsen, und von normaler Konsistenz. Der Pat. hat keinerlei Beschwerden und fühlt

sich bedeutend wohler als vor der Operation.

12. Betrifft einen Mann, A. K., der das 52. Lebensjahr überschritten hatte, als er zur Operation kam und schon aus diesem Grunde erhöhtes Interesse bietet. Im offenen Leistenkanal der rechten Seite war der Hode zu tasten, dessen Grösse nicht allzusehr von der des gesunden Hodens der anderen Seite abzuweichen schien. Nach den Angaben des Pat. pflegte, seit er sich erinnern kann, der Hode bald höher bald tiefer zu wandern, gelangte aber nie in den Hodensackfundus. Der Pat. entschloss sich wegen ziemlich plötzlich aufgetretener, äusserst intensiver Schmerzen im Hoden zur Operation. Am 7. VI. 02 wurde nebst dem Verschlusse des Leistenkanales nach Bassini die Orchidopexie nach Nicoladoni ausgeführt. Heilung per primam. Die Nachuntersuchung am 21. VII. 03, d. i. nach gut Jahresfrist, ergiebt, dass sich beide Hoden dauernd im Scrotum befinden, der rechte wenig höher als der linke, aber vollständig frei hängend, dass weiters die Grösse beider fast gar nicht differiert, und dass der Pat. seit der Operation nie mehr die geringsten Beschwerden hatte.

Es ist auf den ersten Blick klar, dass in den angeführten Fällen die Orchidopexie vielfach jenen idealen Erfolg nicht erreicht hat, der durch eine gleichzeitige Erfüllung aller Anforderungen zustande käme, welche man an die Leistungsfähigkeit der Orchidopexie stellen zu dürfen glaubt. Will man doch mit der Orchidopexie nicht nur den Hoden an seine normale Stelle bringen und dauernd dort erhalten, sondern auch sein zurückgebliebenes Wachstum günstig beeinflussen und damit eine Heranbildung normaler Gewebsverhältnisse anbahnen, welche die physiologische Funktion verbürgen und die Neigung zur Geschwulstbildung verringern soll. Die mannigfachen subjektiven Beschwerden des Leistenhodens und seine bekannten Gefahren, die ja in den meisten Fällen die unmittelbare Ursache des Eingriffes werden, die ausstrahlenden Schmerzen, die Neigung zu Entzündung und Einklemmung, sowie die zahlreichen nervösen Störungen des Gesamtorganismus soll die Orchidopexie beseitigen. Eine, man möchte fast sagen unbescheidene Fülle und Mannigfaltigkeit von Ansprüchen, deren Erfüllbarkeit überdies zum Teile noch nicht einmal endgiltig festgestellt ist. Denn die Litteratur verfügt über keine einzige Beobachtung, die unzweideutig den Beweis erbrächte, dass die Orchidopexie eine früher fehlende Zeugungsfähigkeit herzustellen vermöchte.

Die Lageerhaltung darf unter den angeführten 12 Fällen 4mal, d. i. in $33^1/_3\%$ als gelungen bezeichnet werden. Für die übrigen Fälle kann man höchstens von einer Lageverbesserung spre-

chen, insofern als der Hode sich dauernd vor dem Leistenkanale in einer weniger labilen und geschützteren Lage befindet.

6mal, d. i. in 50% der Fälle ist bei etwa normaler Konsistenz des Hodens ein lebhafteres Wachstum desselben nach der Operation sicher nachzuweisen, 1mal hat die Operation in dieser Hinsicht keine Besserung erzielt, 5mal konnte sie ein Fortschreiten der Atrophie nicht verhindern.

Eine bemerkenswerte Beeinflussung des Geschlechtslebens durch die Orchidopexie ist in keinem Falle nachzuweisen. Der Geschlechtstrieb war bis auf jenen einzigen Fall, in dem er bis heute herabgesetzt ist, bei den geschlechtsreifen Patienten auch schon vor der Operation normal. Die Potentia coeundi ist vorhanden mit Ausnahme des Falles, den eine Hypospadia glandis kompliciert. Ueber eine Einflussnahme der Operation auf die Potentia generandi kann nichts ausgesagt werden, da 11 Fälle nur einseitige Leistenhoden aufweisen und der eine gesunde Hode erwiesenermassen zur Zeugungsfähigkeit genügen kann. Im Falle 2, wo das Leiden beide Seiten betrifft, fehlen alle Anhaltspunkte für die Beurteilung dieser wichtigen Frage; Untersuchungen der Samenflüssigkeit auf ihren Gehalt an Spermatozoen wurde weder vor noch nach der Operation vorgenommen.

Noch weniger lässt sich natürlich in Betreff der Neigung des operierten Hodens zu maligner Entartung sagen. Es mag nur darauf hingewiesen sein, dass manche Autoren glauben, mit dem Heranwachsen zu normaler Grösse eine Abnahme jener Neigung annehmen zu dürfen. Thatsächlich ist allerdings bisher kein Fall einer bössartigen Geschwulstbildung des operativ verlagerten Hodens beschrieben.

Restlos erfüllt ist endlich nur die eine Forderung, die sich auf die Behebung der Beschwerden bezieht, denn es fehlt durchwegs auch jede Spur von Schmerzen oder irgendwelchen Störungen, selbst bei Verrichtung der schwersten körperlichen Arbeit. Nervöse Beschwerden, darunter König bis zu einem gewissen Grade alle Kryptorchen leiden sah, sind seit der Orchidopexie nur in dem mit Hypospadie vergesellschafteten Falle ausgesprochen und hier wohl dem durch die letztere beeinträchtigten Geschlechtsleben zuzuschreiben.

Im Uebrigen von Interesse ist vielleicht noch die Beobachtung, dass gerade jene Fälle, in welchen der Hode noch längere Zeit nach der Operation gegen den Fundus des Scrotums methodisch

hinabmassiert wurde, in jeder Hinsicht die besten Erfolge aufweisen, so dass man dieser Massnahme vielleicht eine nicht zu unterschätzende Bedeutung in der Nachbehandlung nach der Orchidopexie zuerkennen darf.

Der Fall 12, welcher einen 52jährigen, mit bedeutenden Beschwerden behafteten Mann betrifft, ist insofern von Bedeutung, als die meisten Autoren der Orchidopexie nach dem 25. Lebensjahre jede Berechtigung absprechen. Der Fall, welcher von vorne herein als ein aussichtsvoller erschien und diese Erwartung nachträglich vollauf bestätigte, beweist, dass jene Ansicht zum mindesten einer Einschränkung bedarf.

Als ideale, oder doch annähernd ideale Erfolge könnte man demnach nur die Resultate der Fälle 2, 3, 7 und 12 bezeichnen, in denen sich die operierte Seite jetzt nicht erheblich von der gesunden unterscheidet. Alle übrigen Fälle aber bedeuten für den Operateur, welcher die Erfüllung der oben erwähnten Forderungen anstrebt, einen partiellen Erfolg, während sich die von ihren Beschwerden befreiten Patienten mit dem Ergebnisse der Operation durchaus sehr zufrieden zeigen.

Die absolute Leistungsfähigkeit der Methode Nicoladoni's, soweit sie die nicht sehr zahlreichen vorliegenden Beobachtungen geschildert haben, gestattet jedoch noch kein Urteil über die Verwendbarkeit der Methode. Ein solches kann vielmehr erst auf Grund eines Vergleiches mit den Leistungen der anderen bisher geübten Methoden gefällt werden. Sie gestattet ein abschliessendes Urteil umsoweniger, als eine gewisse Unzuverlässigkeit aller gebräuchlichen Methoden eine allgemein bekannte und allgemein zugegebene Thatsache ist und manches Urteil von berufener Seite der Castration des Leistenhodens eine weitgehende Berechtigung einräumt.

Die unblutige Methode, welche mittels Bandagen den Descensus allmählich zu vollenden strebt (Chassaignac[1]), Svitzer[1]), Trélat[1]), Englisch)[1]), liefert so unsichere Resultate und kann nur eine so beschränkte Anwendung finden, dass sie von den meisten Autoren ganz aufgegeben ist, oder aber geradezu widerraten wird (Szymanovski[2]), Sebileau)[3]); denn

1) Ziebert, Ueber Kryptorchismus und seine Behandlung. Diese Beiträge 1898. Bd. XXI. S. 445.

2) Prager Vierteljahrsschr. f. prakt. Heilkunde. 1868.

3) Gaz. méd. de Paris. 1897. I. S. 25.

die Pelotte verhindert bei Kindern mit verspätetem Descensus und offenem Leistenkanal den spontanen Schluss des letzteren, sie kann zu unerträglichen Schmerzen führen, stört das Wachstum des Hodens und befördert erwiesenermassen die maligne Entartung des Organes.

Ungefährlicher und bei Individuen, die das Pubertätsalter noch nicht überschritten haben, manchmal erfolgreich ist es dagegen, den zurückgebliebenen Hoden längere Zeit methodisch gegen den Grund des Hodensackes zu massieren (v. Langenbeck)[1]. Wo aber damit nichts erreicht wird, da tritt das operative Verfahren, die Orchidopexie in ihre Rechte.

Die ersten Versuche, auf blutigem Wege den Hoden ins Scrotum zu verlagern, haben wohl mehr historisches Interesse[2] und ihre Dauerresultate dürfen hier zu einem Vergleiche nicht herangezogen werden. Ein Teil von ihnen fällt noch in die vorantiseptische Zeit, ihre Technik ist noch durchaus mangelhaft.

Erst Schüller[3] hat im Jahre 1881 die Verlagerung des Hodens ins Scrotum und seine Anheftung daselbst technisch soweit verbessert, dass das jetzt nach ihm benannte Verfahren mit zahlreichen aber nicht sehr wesentlichen Modifikationen bis heute das gebräuchlichste genannt werden muss. Das Wesen der Schüller'schen Methode besteht in der sorgfältigen Mobilisierung und Isolierung des Samenstranges mit querer Durchtrennung der Tunica vaginalis, sowie der muskulösen und fibrösen Hüllen des Samenstranges, worauf das Hauptgewicht gelegt wird. Die Anheftung des Hodens erfolgt sodann durch Nähte breit im Fundus des Hodensackes.

Eine recht ansehnliche Zahl von Veröffentlichungen gestattet einen Einblick in die Dauererfolge dieser Methode, wobei allerdings

1) Kocher, Die Krankheiten der männl. Geschlechtsorgane. Deutsche Chirurgie. 1887.

2) Die Geschichte der Orchidopexie sowie die ganze Pathologie und Therapie der Retentio testis war zu wiederholtenmalen Gegenstand längerer Abhandlungen. Ausser den diesbezüglichen Abschnitten des oben genannten Werkes Kocher's seien folgende Arbeiten genannt: Bezançon, Etude sur l'ectopie testiculaire du jeune âge et son traitement. Paris 1892. — Finotti, Zur Pathologie und Therapie der Leistenhernie. Arch. f. klin. Chir. 1897. — Ziebert, Ueber Kryptorchismus und seine Behandlung. Diese Beiträge 1898. — Strohe, Ueber Hodenectopie. In.-Diss. Leipzig. 1899.

3) Centralbl. f. Chir. 1881. Nr. 52.

bemerkt werden muss, dass Nachuntersuchungen nach zu kurzer Zeit, wie z. B. nach Wochenfrist, gar keinen Wert haben. Denn noch nach Monaten kann eine allmähliche Wiederannäherung des verlagerten Hodens gegen den äusseren Leistenring erfolgen, welche insbesondere mit der Wiederaufnahme schwerer Körperarbeit oft rasche Fortschritte macht.

In Frankreich scheint die Methode bisher ungleich häufiger ausgeführt worden zu sein als in Deutschland, wenigstens stammen die zahlreichsten und ausführlichsten Berichte und die breitesten Statistiken von dort. Auch die ersten Stimmen, welche sich gegen die Castration des retinierten Hodens richten, gehören französischen Autoren an.

Tuffier[1]) veröffentlicht die Dauererfolge von 22 Orchidopexien und bezeichnet sie als günstig bis auf einen Fall mit fortschreitender Atrophie des Hodens. Nähere Angaben, inwieweit unter diesen günstigen Resultaten ideale oder nur Halberfolge zu verstehen sind, konnten, so wichtig sie wären, nicht eruiert werden, da es nicht gelang, die diesbezügliche Abhandlung Tuffiers selbst zu beschaffen. Dasselbe gilt von einem Berichte Tédenats[2]) über „10 vollständige Heilungen" unter 14 Fällen. Sicher aber ist, dass so manche Halberfolge kurzweg als günstig bezeichnet werden.

Terillon[3]) hatte unter 6 Orchidopexien 3 annähernd ideale Erfolge zu verzeichnen, insofern der Hode nicht wieder emporgestiegen ist, an Grösse zunahm und keinerlei Beschwerden machte.

Jalagnier[4]) und Bezançon[5]) veröffentlichten Statistiken über im Ganzen 25 Fälle, die 3 Monate bis 3 Jahre nach der Operation untersucht worden waren. 4mal erwies sich der Erfolg als ideal (16%), in den übrigen Fällen war der Hode nachträglich wieder emporgerückt. 10mal hatte der Hode normale Grösse (40%), alle Patienten waren beschwerdelos. Die Zeit zwischen dem 11.

1) Tuffier, Ectopie testic. intermitt. — Orchidopexie. Ref. in Virchow's Jahresbericht über die Leistungen und Fortschritte in der gesamten Medicin. 1893.

2) Tédenat, Ectopie inguinale du testicle. Orchidopexie. Ref. in Virchow's Jahresbericht. 1897.

3) Diskussion eines Vortrages von Monod. Bull. de la soc. de chir. 1892. Ref. in Virchow's Jahresbericht. 1893.

4) Bull. de la soc. de chir. 1893.

5) Bezançon, Etude sur l'ectopie testiculaire du jeune âge et son traitement. Paris 1892.

und 13. Lebensjahre erwies sich als für den Erfolg des Eingriffs am aussichtsvollsten.

In einem gewissen Gegensatze zu diesen günstigen Berichten finden sich aber doch zu allen Zeiten Stimmen, die darüber Klage führen, dass der Hode hartnäckig nach der Operation immer wieder sich retrahiere (Duchesne[1]), Cheyne[1]), Guelliot[1]), Championniere)[2]), ja dass er sogar häufig dabei den Scrotalsack fingerförmig einziehe (Duchesne). Uebereinstimmung herrscht in der Erfahrung, dass die Orchidopexie immer die Beschwerden der Patienten zu beheben imstande sei, und dass ein gegenteiliger Erfolg thatsächlich als eine seltene Ausnahme angesehen werden dürfe.

Die weitaus umfassendste Statistik stammt aus dem Jahre 1899 von Broca[3]) und berichtet über 179 Orchidopexien, von welchen 79 1—6 Jahre nach der Operation untersucht worden sind. Davon ergaben sich 31mal ideale Resultate, die allen Anforderungen hinsichtlich Lage, Wachstum und Schmerzlosigkeit des Hodens vollends entsprachen (39.2%). Es war in diesen Fällen nicht möglich, die operierte von der gesunden Seite zu unterscheiden. 35mal war der Hode emporgestiegen, 13mal vollständig atrophiert. Hiebei ist überdies die Angabe Broca's von Interesse, dass er zumeist in der Lage war, auf eine Fixierung des Hodens im Scrotum überhaupt zu verzichten, wodurch für den Fall, dass der Hode sich später retrahierte, die Gefahr einer Einstülpung des Hodensackes vermieden werden konnte.

Die aus Deutschland stammenden Berichte umfassen meist nur einige wenige Fälle. Das durchaus günstige Resultat eines von Schüller[4]) selbst nach seiner Methode operierten Kryptorchen ist, da die Nachuntersuchung nach nur 4 Wochen erfolgte, noch nicht mit Sicherheit als Dauerresultat anzusehen. Nicoladoni[5]) dagegen beobachtete einen vollständigen Erfolg derselben Methode nach 11 Monaten. Unter 5 von Kocher[6]) operierten Leistenhoden gelang es zweimal, „normale Verhältnisse der Lage

1) Virchow's Jahresbericht. 1890 und 1891.

2) Diskussion eines Vortrages von Mond. Bull. de la soc. de chir. 1892. Ref. in Virchow's Jahresbericht. 1893.

3) Gaz. hebdom. de méd. et de clin. 1899. Nr. 25.

4) Centralbl. f. Chir. 1881.

5) Arch. f. klin. Chir. Bd. 31.

6) Deutsche Chirurgie. 1887.

herzustellen" und konnte ein nachträgliches Wachstum des Hodens konstatiert werden. Beide Fälle betrafen Jünglinge im Pubertätsalter, der Eingriff wurde durchgeführt, ohne dass Beschwerden bestanden hatten. In den übrigen Fällen wurden durch die Operation nur die subjektiven Beschwerden der Patienten behoben.

Lauenstein[1]) verzeichnet einen ausgesprochenen Misserfolg.

Ueber 6 Fälle von Orchidopexie nach der Schüller'schen Methode berichtet Finotti[2]); aber nur 3mal sind die späteren Schicksale des Hodens bekannt. In einem Falle war der Hode wieder gegen den Leistenkanal emporgewichen und verursachte heftige Schmerzen. In einem anderen war eine teilweise Nekrose des Hodens erfolgt, deren Ursache in einer stärkeren Spannung des Samenstranges gelegen war. Im dritten Falle hatte der Hode nach 6 Monaten seine normale Lage im Scrotum erhalten, während eine Grössenzunahme bis dahin noch nicht zu erkennen war.

Ziebert[3]) endlich berichtet über 11 Orchidopexien der Heidelberger Klinik, die 2 Monate bis 6 Jahre nach der Operation nachuntersucht wurden. Alle erzielten einen Halberfolg; der Hode hatte in keinem Falle seine neue Lage beibehalten, er näherte sich stets wieder der Peniswurzel. Ein Wachstum des Hodens konnte zumeist, ein Schwinden aller Beschwerden in Uebereinstimmung mit den meisten übrigen Beobachtungen ausnahmslos konstatiert werden. Ziebert spricht sich direkt dahin aus, dass alle als gelungen bezeichneten Orchidopexien nur einen Halberfolg aufzuweisen hätten, was aber doch ohne Zweifel wieder zu weit gegangen ist. Eine Einflussnahme des Alters, in dem die Patienten standen, zum Erfolge der Operation ist nicht ersichtlich.

J. Wolff[4]) berichtet Ende 1901 über 5 an 4—20jährigen, mit erheblichen Beschwerden behafteten Individuen ausgeführte Orchidopexien. Ihre Dauererfolge decken sich in jeder Hinsicht mit den von Ziebert veröffentlichten; ähnliche Erfahrungen machte noch eine Reihe anderer Operateure, wie aus der Diskussion zu ersehen ist, die sich dem Vortrage Wolffs in der freien Vereinigung der Chirurgen Berlins anschloss.

Die ungünstigen Resultate hinsichtlich der Erhaltung der neuen

1) Centralbl. f. Chir. 1892. S. 398.
2) Arch. f. klin. Chir. 1897.
3) Diese Beiträge 1898.
4) Deutsche med. Wochenschr. XXVIII. 1902. Nr. 14.

Lage des Hodens sind es, welche neben der noch immer zumeist geübten Schüller'schen Methode einige andere Verfahren entstehen liessen, die ein Zurückweichen des Hodens sozusagen mit Gewaltmitteln zu verhindern suchen [1]). [Hahn [2]), Katzenstein [3]), Longard [4]).]

Hahn legt von einem Schnitte über dem Poupart'schen Bande aus den Hoden frei und mobilisiert ihn. Mit der Kornzange oder dem Zeigefinger stellt man sodann einen Kanal her bis an die tiefste Stelle des Hodensackes, woselbst eine Incision gemacht wird. Der Hode wird nun durch den Kanal und durch den Hautschlitz geführt, wo er mit einigen Nähten befestigt wird, um nicht zurückzugleiten. Der Hode sieht jetzt wie ein Pilz aus dem Hautschlitze heraus. Nach 6—11 Tagen Entfernung der Nähte, stumpfe Ablösung der Haut um den Hoden, der nunmehr zurück geschoben und durch Vernähung des Hautschlitzes bedeckt wird.

Katzenstein operiert in ähnlicher Weise wie Hahn bis zu jenem Punkte, wo der Hode durch den Schlitz der Scrotalhaut herausgelagert wird. Dann nimmt er einen gestielten Hautlappen vom Oberschenkel und näht ihn über die untere Cirkumferenz des Hodens, während die unbedeckt gebliebenen Partien desselben wieder in den Hodensack zurückgeschoben werden. Am 10. Tage steht der Pat. auf und übt beim Gehen mit jedem Schritte einen Zug auf den Samenstrang aus. Nach 25 Tagen wird der Lappen durchgeschnitten.

Der Methode Longard's liegt dieselbe Idee zu Grunde wie der Methode Katzenstein's. Die Aenderung besteht in der Vereinfachung, dass Longard die Fäden, welche den Hoden im Schlitze der Scrotalhaut festhalten, lang lässt und an der Innenseite des Oberschenkels mit Heftpflaster befestigt.

Hahn hat von seiner Methode vorzügliche Resultate gesehen bis auf einen Fall von Nekrose des Hodens. Auch nach hinreichend langer Beobachtungszeit war der Hode nicht wieder emporgestiegen. Eingehendere Berichte über die Dauererfolge, insbesondere über eine Einflussnahme der Operation auf das Wachstum der Drüse scheinen nicht vorzuliegen. Die Beobachtungen über die Ergebnisse der Longard'schen und der Katzenstein'schen Methode erstrecken

1) Die ältesten Versuche dieser Art stammen von Da Watson und von Bidwell; sie sind kompliciert und scheinen keine Nachahmung gefunden zu haben, obwohl es mehrmals gelang, den Hoden im Scrotum dauernd festzuhalten. (L. Strohe, Ueber Hodenectopie. In.-Diss. Leipzig. 1899.)

2) Centralbl. f. Chir. 1902. S. 4.

3) Deutsche med. Wochenschr. 1902. Nr. 52.

4) Centralbl. f. Chir. 1903. Nr. 8.

sich über zu kurze Zeit, als dass sie schon jetzt ein endgiltiges Urteil gestatten könnten.

Allen Methoden jedoch, welche zur Erhaltung der Lage des Hodens im Scrotalsacke einen forcierten Zug auszuüben suchen, haftet die Gefahr an, durch die Zerrung des Samenstranges eine Hodennekrose zu erzeugen, oder zum wenigsten ebendadurch die gewünschte Weiterentwickelung des Organes ungünstig zu beeinflussen.

Die Stellung der perinealen Fixation des Leistenhodens nach Nicoladoni gegenüber diesen anderen Methoden der Orchidopexei, darunter insbesondere die Schüller'sche in Betracht kommt, ist angesichts der einander fast widersprechenden Erfolge der letzteren nicht leicht mit Sicherheit festzustellen. Sicher ist das Eine, dass Nicoladoni's Methode, trotzdem fast alle nach ihr behandelten Patienten das für die Aussichten der Orchidopexie geeignetste Alter von 11—13 Jahren weit überschritten hatten, dennoch mit $33^1/_3$% fast idealer Erfolge die besten Statistiken nahezu erreicht, während sie sich der Mehrzahl der übrigen Zusammenstellungen weitaus überlegen erweist. Eine sichere Gewähr für die Erhaltung des Hodens im Scrotum giebt auch Nicoladoni's Methode nicht. Handschuhfingerförmige Einstülpungen des Hodensackes allerdings, für den Fall, als der Hode sich retrahiert, vermeidet sie gewiss, und man darf schon hierin allein ceteris paribus einen unbestreitbaren Vorteil gegenüber der Anheftung des Hodens im Hodensacke sehen.

Die Widersprüche in den Erfahrungen über Orchidopexie haben ihren Grund in einem Faktor, der neben der Methode das Gelingen oder Misslingen der Operation in hohem Masse beeinflusst, nämlich in den wechselvollen, der Operation zu Grunde liegenden anatomischen Verhältnissen. Es liegt auf der Hand, dass, will man die Leistungsfähigkeit irgend einer Methode der Orchidopexie nach ihren Erfolgen beurteilen, eine sehr eingehende Berücksichtigung dieser anatomischen Voraussetzungen, in deren Eigenheiten der Enderfolg der Operation bis zu einem gewissen Grade immer schon im Voraus bestimmt ist, eine Grundbedingung ist.

Man muss sich der Beobachtungen Finotti's[1]) über die Ursachen des Kryptorchismus erinnern, um zu verstehen, worin die Verschiedenheit des anatomischen Verhaltens begründet ist. Es waren vornehmlich histologische Untersuchungen, die Finotti zu dem

1) Arch. f. klin. Chir. 1897.

Schlusse führten, dass dem weitaus grösseren Teile der Leistenhoden embryonale Entwickelungshemmungen, welche die inneren Geschlechtsorgane insgesamt betreffen, zu Grunde liegen (wofür auch die Erblichkeit des Zustandes, sowie das nicht seltene gleichzeitige Vorkommen mit anderen Entwickelungsanomalien sprechen), während der kleinere Rest durch rein mechanische Weghindernisse bedingt ist, die den Descensus eines normal gebildeten und von vorneherein funktionstüchtigen Hodens aufgehalten haben. Den letzteren anzureihen, wären noch jene nicht allzu seltenen Fälle, in welchen die Lageanomalie des Hodens durch ein Trauma oder dergleichen erworben wurde, wofür sich auch unter den Fällen der Grazer Klinik einige Beispiele finden. Sekundär entwickeln sich auch in Fällen dieser Art krankhafte Veränderungen des Hodens und Samenstranges, so dass es, dem konkreten Falle gegenüber, sehr oft unmöglich wird, aus dem durch die Operation aufgedeckten anatomischen Befund mit Sicherheit auf die primäre Ursache zurückzuschliessen.

Von den Zuständen einfacher Unwegsamkeit bei normalen inneren Geschlechtsorganen bis zu den Zuständen schwerster, über den ganzen Apparat ausgedehnter Entwickelungsstörungen führt eine Kette so mannigfaltiger Zwischenstufen, dass es nicht wundernehmen kann, wenn ein und dieselbe Methode oft ganz ungleiche Erfolge erzielt, ja dass einmal die ausgiebige Freimachung des Samenstranges allein genügt, um den Hoden an seiner normalen Stelle zu erhalten und ein deutliches Wachstum hervorzurufen, während das anderemal die Kürze des Samenstranges selbst die Operation in Frage stellen kann.

Es erweist sich hier als eine empfindliche Lücke, dass in den oben erwähnten Zusammenstellungen der mit der Orchidopexie erzielten Dauerresultate grossenteils alle näheren Angaben über die anatomischen Befunde, wie sie die Operation zur Anschauung brachte, fehlen. Eine Ausnahme machen die interessanten Aufzeichnungen Ziebert's aus der Heidelberger Klinik. Auch die Operationsgeschichten der nach Nicoladoni's Methode operierten Fälle der Grazer Klinik berichten zum Teile über diesen Punkt nicht mit jener Deutlichkeit und Breite, die für eine vergleichende Beurteilung der Methoden wünschenswert wäre.

Soviel aber kann festgestellt werden, dass sämtliche Fälle der Grazer Klinik, abgesehen von den ungünstigen Altersverhältnissen, mit weitaus schwierigeren anatomischen Voraussetzungen zu kämpfen hatten, als beispielsweise die oben erwähnten Fälle von Broca, die

durch ihre überraschend günstigen Ergebnisse nahezu eine Sonderstellung einnehmen. Denn die Retraktionsneigung des Hodens war in jenen Fällen immerhin eine derartige, dass sie an eine Erhaltung des Hodens im Scrotum ohne Fixation, wie sie Broca zumeist gelang, wohl nicht denken liessen, und man darf demnach wohl annehmen, dass für die 33⅓% idealer Erfolge Nicoladoni's die Methode mehr geleistet hat als für die 39,2% der gleichen Erfolge Broca's.

Die Berichte über die Orchidopexie und ihre Ergebnisse, welche seit den Neunzigerjahren zu einer stattlichen Zahl herangewachsen sind, haben im Verein mit dem eingehend gepflegten Studium des Kryptorchismus auch die Stimmen rasch gemehrt, welche trotz der allgemein zugegebenen Retraktionsneigung des Hodens und trotz der noch unentschiedenen Frage, ob die Orchidopexie überhaupt eine a priori fehlende Zeugungsfähigkeit herzustellen je im Stande sei, dennoch der früher vielfach bevorzugten Castration des Leistenhodens energisch entgegentreten (Finotti, Ziebert, J. Wolff, Strohe u. A.). Auf Grund der Erkenntnis, dass das Leiden sehr oft auf Entwickelungshemmungen des ganzen inneren Geschlechtsapparates beruht, wird man von vorneherein niemals mit allzu hochgestellten Erwartungen an die Orchidopexie herantreten dürfen, welche in diesen Fällen doch niemals als ein direkt gegen das Leiden gerichteter Eingriff angesehen werden kann. Hingegen hat man erfahren, dass die Orchidopexie in den weitaus meisten Fällen mindestens eine wertvolle Besserung erzielen kann, auch dann, wenn der Hode sich wieder retrahiert. Denn ein grosser Vorteil, der durch die Orchidopexie fast immer geschaffen wird, liegt in der Behebung der Labilität und der fortwährenden Lageschwankungen des Leistenhodens, sowie in der Beseitigung der beständigen Traumen durch die Bauchpresse, die insgesamt die schmerzhaften Entzündungen, die Torsions- und Incarcerationsgefahren des Leistenhodens und in ihrem Gefolge die mannigfachen nervösen Schädigungen des Allgemeinbefindens bedingen und sicher auch an sich das Hodenparenchym schädigen und sein Wachstum stören. Finotti[1]) hat überdies gelehrt, dass auch der verkümmerte Hode noch durch eine „innere Sekretion" bestimmend auf den männlichen Habitus des Individuums einwirke, und Broca[2]) endlich weist darauf hin, dass auch ein wenig versprechender Befund nicht be-

1) Arch. f. klin. Chir. 1897.

2) Gaz. hebd. de med. et de chir. 1899. Nr. 25.

rechtigt, der Operation im Voraus die Erfolgaussicht abzusprechen, da er Hoden zu normaler Grösse heranwachsen sah, von denen er selbst gar nichts mehr erwartete: Gründe genug, um die Ansicht J. Wolff's[1]) zu erklären, der in den konservativen Bestrebungen am weitesten geht und die Indikationen für die Castration des Leistenhodens nicht weiter gestellt wissen will als für den normalen Hoden.

Auch die Erfolge der Methode Nicoladoni's können gewiss nur in diesem Sinne verwertet werden.

1) Deutsche med. Wochenschr. 1902.

AUS DER

FREIBURGER CHIRURGISCHEN KLINIK

DES PROF. DR. KRASKE.

XX.

Ueber Entstehung und Verbreitungsart der Bauchfellentzündungen.

Mit besonderer Berücksichtigung der vom Wurmfortsatz ausgegangenen Entzündungen.

Von

Dr. **P. Meisel,**

Privatdocent und Assistenzarzt.

II.

In dem ersten Abschnitt über die Entstehung und Verbreitung der Bauchfellentzündung (S. 529) wurde versucht, eine Vorstellung zu gewinnen über das Verhalten des Bauchfellüberzugs entzündeter Organe und es wurde auf Grund klinischer Beobachtungen, experimenteller Untersuchungen und histologischer Befunde an entzündeten Organen insbesondere am Wurmfortsatz die Ansicht gewonnen, dass die gesunde Serosa auch akuten Entzündungen gegenüber eine erhebliche Widerstandsfähigkeit besitzt. Wenn diese Widerstandsfähigkeit am Wurmfortsatz bei der grossen Zahl der nachfolgenden Bauchfellentzündungen nicht vorhanden zu sein scheint, so liegt das daran, dass schon lange, ehe Anfälle zu Stande kommen, chronische Veränderungen an der Serosa eingetreten sind und dass es ferner in manchen Fällen durch einen eigentümlichen Ablauf der Entzündung im Parenchym des Wurmfortsatzes zu eigentümlichen Cirkulations-

störungen kommt, die man den Infarkten vergleichen könnte, welche die Widerstandsfähigkeit der Serosa gleichzeitig völlig vernichten. So wurden die häufigen Formen der Gangrän und der Perforation an dem Wurmfortsatz zu erklären versucht. Da sich diese Untersuchungen hauptsächlich auf die chronisch veränderten, im Intervall gewonnenen Wurmfortsätze stützten und da die eigentümlichen Cirkulationsveränderungen mit den Obliterationen in Zusammenhang gebracht werden mussten, so wurden die im Intervall operierten Fälle dem ersten Teil meines Beitrags angefügt.

In diesem Abschnitt sollen uns die verschiedenen Formen der Bauchfellentzündung beschäftigen und es sollen der Betrachtung die in der Freiburger Klinik beobachteten Fälle von Abscessbildung (Gruppe II), von beginnenden noch nicht zur Abgrenzung gekommener Bauchfellentzündungen (Gruppe III a) und die ausgesprochenen Fälle von diffuser Peritonitis (Gruppe III b) zur Grundlage dienen. Da wir jedoch versuchen wollen, uns in den Verlauf der immerhin recht komplicierten Vorgänge hineinzudenken, müssen vor der speciellen Betrachtung drei Fragen erörtert werden. Welchen Einfluss hat die Lage des Wurmfortsatzes auf die Verbreitung? Wie und inwieweit sind Verwachsungen wirksam? Und endlich Wie müssen wir uns die Verbreitung von Flüssigkeiten und kleinsten Körpern im freien Bauchfellraum vorstellen? Da es unmöglich war, volle Klarheit über die eigentümlichen Vorgänge zu gewinnen, so musste ich mich darauf beschränken, die gewonnenen Vorstellungen zusammenzustellen und musste von einer strengen Disposition Abstand nehmen.

Lage des Wurmfortsatzes.

Die Lage des Wurmfortsatzes ist eine ausserordentlich verschiedene und allgemein gilt wohl auch heute noch seine Lage für bedeutungsvoll, ja entscheidend für die Verbreitung der Bauchfellentzündungen. Es ist daher wichtig, gewisse typische Lagen zu kennen und womöglich die Entstehung dieser Lagen aufzudecken. Die Lage des kleinen Organs ist so wechselnd, dass ein praktischer Chirurg (Bristow, Brooklyn) vorgeschlagen hat, dieselben nach den Richtungen des Kompasses zu bezeichnen. In der That verwirren auf den ersten Blick die Variationen. Es lässt sich jedoch eine Einteilung machen. Wir können zwei Hauptgruppen unterscheiden: Lageveränderungen durch Verbildungen des Darmes, durch Entwicklungsstörungen veranlasst, und solche durch Entzündungen.

Ueber die ersten verdanken wir Curschmann[1]) eine interessante Studie und ausser einer Zusammenstellung der bisher beobachteten Fälle eine eigene Beobachtung über Hemmungsmissbildung des Colon ascendens. Das Coecum fand sich infolge des Fehlens eines Colon ascendens unter der Leber und von dem Proc. vermiformis war eine diffuse Peritonitis ausgegangen, die im Beginn für eine von der Gallenblase ausgegangene Bauchfellentzündung gehalten worden war. Wenn wir diese Abnormität als Wachstumsstörung des Colon ascendens auffassen, so wird es leicht verständlich, dass es verschiedene Grade der Verlagerung giebt. Im Lauf des fötalen Lebens rückt das Coecum weiter in die Fossa iliaca herab. Wir können es also mit seinem Wurmfortsatz bei Verbildungen unter der Leber, neben der Niere und zwischen Niere und Beckenrand finden. Unter unseren Fällen (IIIa, Fall 4) ist einer enthalten, wo das Coecum noch an der Leber lag. Auch hier hatte wie in dem Curschmann'schen Fall die Entzündung des Wurmfortsatzes zur Peritonitis geführt, konnte aber durch eine rechtzeitige Operation coupiert werden. Ausser diesem Fall verdanken wir noch der Freundlichkeit von Prof. Keibel[2]) zwei Fälle, bei denen sich ebenfalls das Coecum noch unter der Leber fand und bei denen es nicht zur Ausbildung eines Colon ascendens gekommen war. Die bindegewebigen Stränge in der Umgebung des wohl ausgebildeten, aber etwas veränderten Wurmfortsatzes verrieten in dem einen Falle die vorausgegangene Perityphlitis. Dieser Fall hatte noch aus einem anderen Grund eine besondere Bedeutung. Es war nämlich eine allgemeine Enteroptose eingetreten und dadurch war das Coecum trotz seines direkten Ansatzes an das Quercolon doch in die Fossa iliaca herabgerückt und lag daselbst bedeckt von einer Schleife des Quercolon, das ein ausserordentlich langes Mesocolon hatte. Nicht selten findet sich, wie vielfache Beobachtungen zeigen, ausser der Verbildung des Colon noch Lageveränderung der Eingeweide überhaupt. Auf diese Zustände macht de Quervain[3]) aufmerksam. Durch ein langes Mesocolon kann der Wurmfortsatz eine ganz abnorme Lage bekommen. Es kann z. B. das Coecum links zu liegen kommen, während die gesamten Dünndarmschlingen rechts liegen (Sinistroposition

1) Deutsch. Arch. f. klin. Med. Bd. 53.

2) Die beiden Fälle wurden im anatomischen Institut beobachtet und ich bin Herrn Prof. Keibel für die Erlaubnis die Fälle mitteilen zu dürfen und für seine lehrreichen Ausführungen zu grossem Danke verpflichtet.

3) Sem. méd. 1901. S. 321.

du gros intestin). Von dieser Linksverlagerung des Dickdarms müssen wir, glaube ich, die Fälle von Situs inversus abtrennen. Bei einem uns bekannten Patienten mit Situs inversus spielte sich die recidivierende Perityphlitis mit solch grosser Regelmässigkeit auf der linken Seite ab, dass man jedenfalls das Coecum auch hier finden wird. De Quervain weist noch auf andere Missbildungen hin, bei denen er das Coecum hinter den Dünndarmschlingen fand (Retroposition) oder bei denen das S Romanum und Colon descendens eine Schleife bildend hinter dem Coecum und Colon ascendens lag (Dextroposition). Von diesen schweren Verbildungen bis zu leichten Abnormitäten der Lage des Coecum giebt es alle Uebergänge. Dieselben sind leicht zu behalten, wenn wir uns erinnern, dass in der Entwicklung das Colon und das Coecum im 3. Monat des intrauterinen Lebens sich unter der Leber befindet und erst allmählich in die Fossa iliaca herabrückt, wo es erst im 9. Monat ankommt. Auf die Bildung des Wurmfortsatzes hat diese Lageveränderung direkt wohl keinen Einfluss. Seine Stellung und Lage zum Coecum ändert sich anscheinend auch dann nicht, wenn das Coecum unter der Leber liegen bleibt, das aber ist, wenn wir die Entwicklung des Organes vergleichend anatomisch betrachten, nicht zu verwundern.

Schon bei gewissen Fischen, den Plagiostomen tritt am Enddarm ein selbständiger kleiner Darmabschnitt auf, der Processus digitoformis oder Glandula superanalis bezeichnet, der nach Howes unserem Coecum und Processus vermiformis entspricht[1]). Dieser Abschnitt besteht also schon zu einer Zeit, wo der Enddarm noch eine gestreckte Form hat als selbständige Bildung. Der kleine Anhang hat eine ausgesprochene Richtung nach links und etwas nach vorn und zeigt einen erweiterten peripheren Abschnitt. Bei anderen höher entwickelten Tieren[2]) „erliegt nun dieser Blinddarm je nach der Nahrung, den allergrössten Schwankungen nach Form und Grösse". „Er kann bei Carnivoren, Insectivoren u. s. w. ganz fehlen, bei Herbivoren dagegen den ganzen Körper sogar an Länge übertreffen. Bei Affen, Nagern und dem Menschen tritt, wie man allgemein annimmt, bei einem Teil des Blinddarms eine Verkümmeruug ein, so dass man von einem wurmförmigen Fortsatz sprechen kann." „Es weist diese Thatsache auf den früheren Besitz eines längeren Darmrohres zurück[2])." Wenn wir histologisch den wohl ausgebildeten äussersten Abschnitt des Blinddarms vom Kaninchen mit dem Proc. vermiformis der Fleischfresser vergleichen, so ist die Thatsache interessant, dass gerade der histologisch

1) Cit. nach Wiedersheim, Grundriss der vergleichenden Anatomie. S. 414. Fig. 267.

2) Cit. nach Wiedersheim.

verschiedene Abschnitt d. h. der drüsen- und follikelreiche Abschnitt eine gewisse Absetzung von dem weiteren Coecum erfährt. Bei Katzen legt sich, wie ich sah, dem Coecum der hier immer leere Proc. vermiformis wie die Raupe eines bairischen Infanteriehelms auf. Bei Affen und Menschen bildet der Wurmfortsatz mehr eine direkte Fortsetzung des Coecum im jugendlichen Lebensalter, wie wir es als Dauerzustand bei den Kaninchen z. B. finden, während es bei älteren Individuen durch Ausbuchtung des Coecum und durch ungleichmässiges Wachstum mehr wie ein unbedeutendes Anhängsel erscheint.

Als die normale Richtung des Wurmfortsatzes dürfen wir wohl mit Gegenbauer die Richtung nach unten und etwas nach links zu ansehen. Diese Richtung kann durch ein schon von Curschmann erwähntes Umklappen des Coecum verändert werden. Es ist möglich, dass diese Verbildung des Coecum auch auf eine Wachstumsstörung zurückzuführen ist. Immerhin ist es auch möglich, dass wir es dabei mit den Folgezuständen von Entzündung zu thun haben. Auch in dem oben erwähnten Fall von peritonitischen Verwachsungen um das unter der Leber liegende Coecum und bei unserem Fall Gruppe IV, Nr. 4, fand sich dasselbe nach oben umgeklappt genau wie in dem Curschmann'schen Falle. Es ist dazu nur nötig, dass die Vorderfläche des Coecum vom Entzündungsprocess stärker betroffen wird als die anderen Teile.

Diese Kombination von Missbildung mit entzündlichen Veränderungen führt uns auf die anderen Entstehungsursachen der Verlagerung des Organs, zu den rein entzündlichen. Zwischen diesen und den anderen besteht ein wesentlicher Unterschied darin, dass bei Missbildungen der Wurmfortsatz eine mehr passive Rolle spielt, während bei Entzündungen diese meist von ihm selbst ausgehen. Theoretisch freilich besteht durchaus die Möglichkeit, dass er, selbst gesund, durch Verwachsungen, die von Entzündungen an anderen Organen ausgehen, verlagert wird. Am häufigsten tritt das wohl ein durch Entzündungen der Beckenorgane. Wir haben unter unseren Fällen einen, wo das Organ zweifellos selbst gesund war, aber durch einen Strang an das veränderte Ovarium herangezogen worden war. Die Beschwerden des Kranken blieben auch nach Entfernung des Wurmfortsatzes bestehen. Diese Fälle, bei denen auf Grund unsicherer Diagnosen auf den Wurmfortsatz eingegangen worden ist, wurden — 5 an Zahl — der Tabelle nicht angefügt, da sie mehr diagnostisches, als anatomisches Interesse haben. In manchen Fällen kann es zweifelhaft sein, ob der Aus-

gangspunkt der Wurmfortsatz oder die Gallenblase ist. So in Fall Maria E. Nr. 40, wo der Wurmfortsatz durch einen derben Netzstrang nach der Gallenblase hingezogen wurde, an der sich der Netzstrang selbst befestigte. Die Anamnese liess in diesem Falle ebenso wenig Zweifel an der Beteiligung des Wurmfortsatzes (Entzündung des Bauchfells im Verlauf eines Typhus) als auch die histologische Untersuchung desselben. Neben diesen Verlagerungen des Proc. vermiformis durch Verwachsungen treten Verziehungen ein lediglich durch Schrumpfung seines Mesenteriolum. Beide kombinieren sich im übrigen sehr oft. Diese Lageveränderungen sind so häufig beschrieben, dass ich mich hier darauf beschränken will, auf einige Besonderheiten und gewisse ursächliche Momente für die Lagen hinzuweisen. Laffergue findet unter 200 Fällen den Wurmfortsatz in 41,5 % nach unten gerichtet, also in einer der Norm entsprechenden Lage. In 26 % nach aussen, in 17 % nach innen, in 13 % nach oben gerichtet. Bryant findet ähnliche Zahlen insbes. ebenfalls 22 % für die Verlagerung hinter das Coecum. Die Häufigkeit dieser Lage steht, glaube ich in einer Beziehung zur Schrumpfung des Mesenteriolum und ebenso die 17 % nach innen. Je nach der verschiedenen Ausbildung des Gekröses und je nach seiner verschiedenen Beziehung zum Ileum und Coecum wird es mehr hinter das Coecum oder mehr in den Winkel zwischen Ileum und Coecum hineingezogen, wenn das Gekröse schrumpft. Dabei kommt aber gewiss noch ein anderes mechanisches Moment in Betracht. Es ist anzunehmen, dass bei akuten Entzündungen der Wurmfortsatz versteift wird, und dann wird, wenn das Mesenteriolum durch frühere Entzündungen geschrumpft ist, dieses für die Grösse des Organs relativ zu kurz und der Wurmfortsatz klappt um nach aussen oder innen auf das Coecum oder auf die untere Ileumschlinge. So kommen, glaube ich, die sehr häufigen Lagen auf dem Coecum zustande. Ein solches Umklappen aber wird, wenn das Organ an der Spitze fixiert ist, unmöglich und dann kommt es umgekehrt manchmal zu Verziehungen des Coecum entweder in das Becken hinein (I a F. 29) oder zu einer Umwälzung in der Fossa iliaca um eine frontale Axe oder bei Zug von aussen um eine sagitale Axe.

Noch auf einen anderen Punkt möchte ich aufmerksam machen. Das sind die Verlagerungen des Organes weit weg von seiner normalen Lage durch Verwachsungen. Es wird von einer Fixation des Wurmfortsatzes an der Milz berichtet. Ob-

wohl nun in solchen Fällen ein besonders langer Wurmfortsatz — es sind solche bis zu 23 cm beobachtet — vorausgesetzt wird, ist es doch nicht recht verständlich, wie das Organ dahin gelangen kann. Zwei Punkte sind dabei zu beachten. Erstens müssen wir uns vorstellen, dass bei gesunden und wohlausgebildeten Mesenteriolum das bewegliche Organ von den Darmschlingen dann mitgenommen werden kann, wenn es seine glatte Oberfläche verliert d. h. also bei leichteren zu fibrinöser Ausschwitzung führenden Entzündungen. In solchen Fällen kann gewiss durch eine lebhafte Peristaltik das Organ ebenso mitgenommen werden wie kleine freie Körper in der Bauchhöhle. Beobachten wir einmal im Beginn akuter Entzündungen die Peristaltik in der Bauchhöhle mit dem Hörrohr, so wird man erstaunt sein über die fortwährende Unruhe in den Darmschlingen. So kann man sich ganz gut denken, dass das leicht anklebende Organ von den lebhaft bewegten Darmschlingen mitgenommen wird und entweder zwischen Dünndarmschlingen oder an einem Netzstück schliesslich in abnormer Lage adhärent wird. Kommt zu dieser Verlagerung noch eine besondere Körperstellung, eine sitzende Stellung bei stark angezogenen Beinen hinzu, dann kann man wohl verstehen, wie das Organ auch bei ganz normaler Lage des Coecum in obere Bauchabschnitte gelangen kann. Durch ein Zusammenwirken aber der drei Momente: Verkürzung des Mesenteriolum, Neigung zum Umklappen bei einem akuten Schwellungszustand und vermehrte Peristaltik im Beginn der Entzündung erklärt sich vielleicht die so ausserordentlich häufige Verlagerung nach aussen und vor das Coecum, die nächst der normalen nach dem Becken zu, am häufigsten gefunden wird. Ich möchte mich nicht zu weit in diesen Problemen verlieren. Aber als eine Stütze für diese Entstehung der Verlagerung lässt sich vielleicht unser Fall Anna G., 21 J., (I, Nr. 1) anführen, wo ein vom Netz stammender, stricknadeldicker glatter Strang über das Coecum hinwegzog und sich an der verdickten Spitze des Wurmfortsatzes befestigte, welcher nach aussen umgeschlagen und jetzt in dieser Lage durch Verwachsungen fixiert war. Man kann sich vorstellen, dass in diesem Falle, wie so häufig, die Spitze des Wurmfortsatzes mit dem Netz verwachsen war und bei seiner Verlagerung den Netzstrang über das Coecum mit hinweggezogen hatte.

So interessant diese Verlagerungen aber auch sind, für den Chirurgen haben sie, glaube ich, aus dem Grunde keine so grosse Bedeutung, weil die Basis des Wurmfortsatzes, wie allgemein be-

kannt, eine sehr konstante Lage zwischen den beiden Taenien des Coecum hat und als Richtschnur dienen kann. Sind diese gefunden, so ist das Auffinden des Wurmfortsatzes besonders im anfallsfreien Stadium nicht sehr schwer, selbst wenn das kleine Organ sehr erheblich verändert und in Verwachsungen eingebettet ist. Der Wurmfortsatz wurde bei diesem Vorgehen hier in jedem Falle gefunden. Inwieweit diese Lageveränderungen für die Verbreitung der Entzündung von Bedeutung sind, wollen wir später sehen.

Zuvor wollen wir uns der Frage nach dem Einfluss der Verwachsungen für die Verbreitung zuwenden.

Bedeutung der Verwachsungen für die Verbreitung der Entzündung.

Es sind drei Stellen in der Bauchhöhle, wo der pathologische Anatom am häufigsten Verwachsungen findet, nämlich zwischen den Beckenorganen des Weibes, sodann in der Umgebung des Wurmfortsatzes und schliesslich in dem subhepatischen Raum zwischen Pylorus und Gallenblase. Riedel hat nach dieser Richtung statistische Zusammenstellungen gemacht. Für unsere Betrachtung wichtiger als das Verhältnis der Häufigkeit ist die Frage nach der Entstehung und die Frage nach der Ausdehnung der Verwachsungen. In jedem Falle müssen wir hier die Entstehung der Verwachsungen auf Entzündungen zurückführen und zwar muss die Entzündung nach unseren früheren Betrachtungen über den Widerstand des Peritonealüberzugs diesen durchbrochen haben und ausser der Schädigung des Organüberzugs selbst auch eine Wundfläche der benachbarten Peritonealfläche gemacht haben. Denn bei der sicher nachgewiesenen epithelialen Natur der Serosadeckzellen bedarf es zur Entstehung von Verwachsungen einer vorherigen Zerstörung dieser Zellen also zweier Wundflächen. Auch für die Bildung von fibrinösen Verklebungen bedarf es nach den neueren Untersuchungen von Graser über Fibrinbildung einer Schädigung der Serosadeckzellen und auch dazu muss die schädigende Substanz demnach den Organüberzug durchbrechen. Berücksichtigen wir diese Grundbedingungen für die Bildung von Adhäsionen, so ist ohne Weiteres verständlich, dass wir im Allgemeinen an den Stellen der Bauchhöhle häufiger Verwachsungen finden werden, wo Organe liegen, die eine Neigung zu chronischen Entzündungen haben, und dass hier wiederum diejenigen Nachbarorgane in den Bereich der Entzündung häufiger hineingezogen werden, welche dem erkrankten Organ gegenüber eine unver-

änderliche Lage haben. Es wird so leicht erklärlich, dass z. B. am Wurmfortsatz Verbindungen mit den Dünndarmschlingen seltener sind als mit dem Peritoneum parietale der Fossa iliaca und des Coecum oder mit dem relativ unbeweglichen Netz. An der Gallenblase aber werden wir aus dem gleichen Grunde — wie es thatsächlich der Fall ist — Verwachsungen mit dem Mesocolon und dem Netz häufiger finden als mit dem Peritoneum parietale, gegen welches die Gallenblase infolge der Atmung fortwährend verschoben wird. Immerhin sehen wir solche Verbindungen auch eintreten, aber wir können dann sicher auf einen ernsteren Entzündungsprocess schliessen, auf Grund dessen der sonst bewegliche Darm gelähmt war oder die Atmung infolge des Schmerzes eine thorakale war. Aber auch, wenn solche Verwachsungen sich gebildet hatten, so werden sie an gewissen Stellen leichter bestehen bleiben als an anderen. Verwachsungen zwischen den Dünndarmschlingen deuten immer auf einen langdauernden Entzündungsprocess. Sie finden sich auch im Anschluss an akute Entzündungen (z. B. Fall Frieda K., II, 25), meist jedoch wird man bei solch festen Verwachsungen an tuberkulöse Entzündungen, die zum Ablauf gekommen sind, denken müssen.

Wichtig aber ist die Kenntnis der Thatsache, dass die grössere Seltenheit von ausgedehnten Verwachsungen nach akuter Peritonitis weniger auf das Ausbleiben der Verbindungen als vielmehr auf die nachträgliche Lösung derselben zurückzuführen ist. Ich bin mir wohl bewusst, dass diese Behauptung manchen Chirurgen etwas überraschen wird. Denn häufig genug erlebt es der Chirurg, dass nach seinen Operationen der erwartete Heilerfolg (die Beseitigung der Schmerzen) ausbleibt und ist geneigt, die noch bestehenden Schmerzen neugebildeten Verwachsungen zuzuschreiben. Es kann jedoch, trotzdem wir zugeben müssen, dass postoperative Verwachsungen entstehen und daher die Bemühungen, solche zu verhüten, volle Anerkennung finden müssen, doch der Beweis auf Grund unseres Materials angetreten werden, dass selbst nach schwersten eitrigen Entzündungen eine erstaunliche Rückbildung der Verwachsungen eintreten kann.

Das beweist z. B. der Fall Sofie K. (II, Nr. 14) von perityphlitischem Abscess mit Ansammlung des Eiters im Becken.

Hier war durch eine Incision rechts der Eiter entleert worden und dabei ein Kotstein herausgeschwemmt worden. Der Heilungsverlauf war protrahiert, aber schien schliesslich vollkommen zu sein. Es deuteten

nicht die geringsten Erscheinungen mehr auf eine Entzündung im Abdomen hin, das Mädchen schien gesünder als je zuvor — als ein Jahr nach dem Anfall eine plötzlich einsetzende Pyämie dem Leben in drei Tagen ein Ende machte. Die Pyämie war ausgegangen von einem gut abgekapselten Abscess zwischen den Genitalorganen — mit Sicherheit auf die frühere Perityphlitis zurückzuführen. Man hätte nun nach der vorausgegangenen schweren Bauchfellentzündung in der Bauchhöhle starke Verwachsungen erwarten sollen. Statt dessen fand man nur (die Sektion wurde von Herrn Geheimrat Ziegler ausgeführt) an der erwähnten linksseitig gelegenen Abscesshöhle eine leichte Verwachsung mit einem Netzstrang. Sonst war diese Partie von spiegelglattem Peritoneum überzogen. Den Wurmfortsatz aber, aus dem der Kotstein ausgetreten sein musste, fand man am Promontorium eingebettet ebenfalls von glatter Serosa überzogen und sonst nur noch eine flächenhafte Verwachsung zwischen Magen und Leber auf der linken Seite. Vom Coecum zogen einige dünne vascularisierte Stränge zur Narbe. Im übrigen aber hatte das Coecum keine Verwachsung mit den Dünndarmschlingen oder diese unter sich und mit den Beckenorganen eingegangen.

Hier hatte also eine äusserst schwere Peritonitis, bei der man im Zweifel sein konnte, ob sie als cirkumskripte oder diffuse Peritonitis aufzufassen war, diese geringfügigen Verwachsungen hinterlassen und es hatte sich trotz des Zurückbleibens eines Eiterherdes mit virulenten Staphylokokken der Bauchfellraum vollständig wieder hergestellt. Wenn wir schon nach solch schwerem Krankheitsverlauf eine solche Rückbildung der freien Bauchhöhle eintreten sehen, brauchen wir uns nicht zu verwundern, wenn die Geringfügigkeit der Verwachsungen bei einer Exstirpation des Wurmfortsatzes à froid nicht im Verhältnis steht zu den vorher beobachteten Exsudaten oder mitgeteilten Anfällen. Mit diesen Verklebungen und Verwachsungen wird das Peritoneum noch viel leichter fertig. Die Persistenz der Verwachsungen setzt einen andauernden chronischen Reiz, wie wir es so deutlich bei der tuberkulösen Peritonitis beobachten können, voraus, bei den gewöhnlichen Eitererregern aber einen durch bestimmte Umstände beständig erhaltenen Reiz, wie er am Wurmfortsatz ja gut genug beobachtet ist. Erfolgt immer wieder von neuem ein Einbruch von entzündlichen Substanzen und seien es nur Toxine in die einmal gebildeten Verwachsungen, so werden dieselben immer fester und fester und werden auch an Ausdehnung gewinnen. Der Process ist dann hier der gleiche, wie wir ihn bei den oben erwähnten Netztumoren kennen gelernt haben. Hier regt der Transport von entzündungserregenden Substanzen ebenfalls eine

Bindegewebsneubildung an, die manchmal zu ganz monströsen Geschwülsten führen kann. Ein von einer Radikaloperation her in die Bauchhöhle gelangter inficierter Seidenfaden hatte zu einer mannsfaustgrossen Geschwulst des Netzes Anlass gegeben. Bei dem uns zugeführten Kranken konnte Herr Professor Kraske durch Auffinden des Fadens eine Heilung herbeiführen.

Leider bleiben aber auch bei Anwesenheit von Fremdkörpern, z. B. Kotsteinen, schützende Verwachsungen aus. Das zeigt Fall F. (Ib, 1), wo ein sehr schwerer, aber schliesslich in sogen. „Heilung" übergehender Anfall von Perityphlitis vorausgegangen war. Der Pat., ein Arzt, der vielleicht mehr als andere Patienten durch seine Studien geängstigt wurde, drängte zu einer Operation ca. 3 Monate nach dem Anfall. Trotzdem bei dem Anfall ein grösseres Exsudat bestanden hatte, fand sich jetzt nur noch eine Anheftung des nach der freien Bauchhöhle zu von glattem Peritoneum überzogenen Wurmfortsatzes an dem Peritoneum der Fossa iliaca und hier lag wiederum ein Kotstein, umgeben von eingedicktem Eiter, der nur durch zarteste Adhäsionen gegen die freie Bauchhöhle abgegrenzt war. Ein Wiederaufflammen des Entzündungsprocesses hätte hier, wo das Coecum nicht mit der Fossa iliaca verwachsen war, notwendigerweise in die freie Bauchhöhle den Eiter entleert. Aber man kann hier den Einwand erheben, dass solch geringfügige Verwachsungen vielleicht nur dann eintreten, wenn es sich um einen schwach virulenten Eiter handelt und man kann daher auch für den neuen Anfall eine langsamere Verbreitung der Entzündung im Bauchraum erwarten. Indes lehrt der oben erwähnte Fall K., dass auch bei virulentem Eiter eine Rückbildung der Adhäsionen eintritt — allerdings in diesem Falle gleichzeitig mit Bildung einer derben Abscesskapsel.

Wir wollen jedoch nicht bis ins Einzelne den Bedingungen nachforschen, unter denen jeweils Verwachsungen entstehen oder noch vor völliger Verwachsung Lösungen eintreten oder bereits gebildete Verwachsungen nachträglich noch wieder zurückgehen. Das würde uns zu weit führen. Denn wir müssen den Zweck unserer Betrachtung im Auge behalten, inwiefern die Verwachsungen für die Ausbreitung eines akuten Entzündungsprocesses von Bedeutung sind. Die Bedeutung derselben für die Ausbreitung erfolgt nach zwei Richtungen hin. Die eine haben wir schon im ersten Teil kennen gelernt. Sie besteht darin, dass gleichzeitig mit der Entstehung von Verwachsungen des erkrankten Organes mit dem Nachbarorgan dem geschädigten Bauchfell und unter Umständen auch

dem Organ selbst Blut zugeführt wird. In manchen Fällen wird diese geringfügige Blutzufuhr aus fremden Quellgebieten ganz belanglos sein, in anderen Fällen dagegen z. B. bei dem Wurmfortsatz kann eine auch noch so geringfügige Unterstützung in dieser Richtung bei der Entstehung einer neuen Entzündung von grosser Bedeutung werden.

Viel grösserer Wert aber wird im allgemeinen den Verwachsungen beigelegt für die Behinderung eines Fortschreitens der neuen akuten Entzündung auf noch gesunde Abschnitte des Bauchraumes. Soll durch solche Verwachsungen nun ein wirksamer Schutz für den freien Bauchraum eintreten, so muss meines Erachtens eine Voraussetzung zutreffen, nämlich, dass die benachbarten Organe flächenhaft mit einander vereinigt sind. Es ist im anderen Fall, wenn das erkrankte Organ nur an der zumeist geschädigten Partie, an umschriebener Stelle eine Verwachsung eingegangen hat, der Einfluss auf die Verbreitung sehr fraglich. Wenn z. B. die Mitte des noch beweglichen Wurmfortsatzes, so wie es in dem Fall V. (I a, Nr. 27) beschrieben ist, mit einem Netzstrang fest und innig verwachsen ist, der Wurmfortsatz aber sonst in der Bauchhöhle frei beweglich ist, wird durch die Verwachsung ein nennenswerter mechanischer Einfluss auf die Ausbreitung nicht resultieren können. Die flächenhafte Verwachsung aber sehen wir selbst bei sehr schweren Entzündungsprocessen durchaus nicht regelmässig eintreten. Wir können, auch wenn wiederholte mit Fieber und allgemeiner Bauchfellreizung einhergegangene Entzündungen bestanden hatten, nicht mit Sicherheit auf solche Verwachsungen rechnen. Eine Durchsicht unserer Krankheitsfälle, besonders in der II. und III. Gruppe sprechen nach dieser Richtung eine deutliche Sprache. Ich will nur Fall 1 und 4 der Gruppe III a, die ja noch glücklich ausgingen durch rechtzeitigen Eingriff, und Fall 33, der letal endete, als Beispiele anziehen. In diesen Fällen hatten die spärlichen Verwachsungen trotz der Anwesenheit eines Abscesses die allgemeine Verbreitung nicht gehindert.

Sicherlich spielen bei der Dauerhaftigkeit der Verwachsungen besondere Lageverhältnisse der Organe eine Rolle, so z. B. die Lage des entzündeten Organs zwischen flächenhaften wenig beweglichen Organen. Diese Vorbedingungen für flächenhafte Verwachsungen finden sich ganz gewöhnlich bei der Gallenblase. Am Wurmfortsatz aber treten sie in Erscheinung, wenn derselbe durch chronische Entzündung und Schrumpfung seines Mesenteriolum hinter das Coecum

zurückgeschlagen ist. Dann werden sie gewiss einem neuen entzündlichen Schub wirksamen Widerstand entgegensetzen können. Ist dagegen z. B. der Wurmfortsatz mit seiner Spitze ins Becken gezogen und dort am Rectum oder Ovarium unbeweglich fixiert, so sehen wir meist ihn nur in Verbindung treten mit dem Peritoneum parietale, während die beweglichen Dünndarmschlingen nur selten mit ihm vereinigt bleiben. Bei ersteren Fällen gewinnt man den Eindruck, dass hier nicht nur der chronische entzündliche Reiz, sondern dazu der mechanische Reiz, der gegenseitige Druck die Ausbildung der Verwachsung und ihrer Beständigkeit Vorschub geleistet hat. Also in dem einen Fall der Druck der Leber und der Gallenblase auf das Mesocolon und im andern Fall der des Coecum auf die Fossa iliaca, während die lebhaftere Peristaltik der Dünndarmschlingen in entgegengesetztem Sinne wirkt.

Es wird demnach auf Grund dieser kurzen Betrachtung zugegeben werden müssen, dass in der That unter gewissen Voraussetzungen einmal gebildete Verwachsungen ein Hindernis für die Verbreitung des Krankheitsprocesses abgeben, dass aber im allgemeinen das Peritoneum nach häufigen autoptischen Befunden eine grosse Neigung hat zur Trennung verklebter Flächen und zur Wiederherstellung des freien Bauchfellraumes. Diese für die Stellung unserer Prognosen und unserer Indikationen zu chirurgischen Eingriffen sehr bedeutungsvollen Thatsache steht aber auch durchaus im Einklang mit den experimentell gemachten Beobachtungen. Schon Graser fand, dass es zur Entstehung von Verwachsungen eines gewissen Reizes bedürfe, der eine gewisse Stärke haben muss, der aber andererseits auch nicht zu stark sein darf. Während er nämlich beobachtete, dass bei Bleiplattennähten mit Eröffnung der Peritonealhöhle Verwachsungen der zusammengedrückten Flächen nach 3—4 Tagen in fester Vereinigung zustande kam, blieb dieselbe selbst nach 6—7 Tagen noch aus, wann die Bauchhöhle bei Anlegen von Bleiplatten nicht eröffnet wurde, eine Beobachtung, welche der klinischen Erfahrung bei Brüchen entspricht. Auch in einem Bruchsack kann unter dem Einfluss von Bruchbändern lange Zeit eine Verklebung und Verwachsung ausbleiben, selbst wenn keine Eingeweide in den Bruchsack eintreten. Z. B. wird ein angeborner Bruch bei einem Kind durch Tragen von Bruchbändern wohl selten zur Heilung gebracht, d. h. es gelingt sehr selten den Processus vaginalis peritonei durch Druck zur Obliteration zu bringen. Es bedarf eines gewissen Reizes um Verwachsungen herbeizuführen.

Graser glaubt, dass Druck zusammen mit dem schädigenden Einfluss der Luft einen genügend starken Reiz abgeben. Die Brauchbarkeit des Murphyknopfes scheint dafür zu sprechen. Indes ist die Ansicht Graser's[1]) nicht unwidersprochen geblieben. Muscatello[2]) bestreitet, dass die Luft einen genügenden Reiz abgäbe. Er glaubt, dass selbst die Zerstörung der Epithelien noch nicht ausreiche, sondern hält tiefer greifende Alterationen für notwendig, wenn man von den auf anderer Basis entstehenden Verwachsungen nach vorheriger stärkerer Exsudation absehe. Diese Ansicht deckt sich etwa mit der von Heinz[3]), denn es ist anzunehmen, dass die von diesem Untersucher angewendete Lugol'sche Lösung nicht bloss die Epithelien des Peritoneum, sondern auch tiefere Schichten desselben geschädigt hat. Der wirksamste Reiz bleibt sicher für die Entstehung der Verwachsungen der bakterielle und auf Bakteriengiften beruhende. Aber auch dieser Reiz muss stark genug sein oder längere Zeit einwirken. Bringt man Tieren Toxine in die Bauchhöhle, so ist es durchaus nicht notwendig, dass Verwachsungen eintreten. Wie aus meinen unten mitgeteilten Untersuchungen hervorgeht, liegt das wohl daran, dass das Gift sehr rasch verdünnt wird und dadurch seine schädigende Wirkung auf die Zellen verliert. Da aber, wo ein Gift längere Zeit einwirkt, werden nicht nur die oberflächlichen Epithelien, sondern notwendigerweise auch die tiefen Schichten des Peritoneum gereizt und zu Bindegewebsneubildung veranlasst. Ist der Reiz zu stark so bleibt, und darin stimmen Graser, Muscatello u. a. wieder völlig überein, die Vereinigung aus — es sind die Zustände eingetreten, welche wir klinisch bei der eitrigen Peritonitis finden. Eiternde Flächen können, so lange die Absonderung besteht, nicht verwachsen und wir können uns vorstellen, dass bei Ausheilungen von Epithelinseln oder von den Rändern her nach Analogie gewisser Veränderungen der Haut eine Ueberkleidung der Wundflächen mit jungem Epithel stattfindet.

Ueber die andere Art der Vereinigung durch Fibrin gehen die Meinungen noch zu weit auseinander, als dass die Frage hier erörtert werden könnte. Es genügt, darauf hinzuweisen, dass thatsächlich im Verlauf einer Peritonitis solche Verbindungen der Flächen bei teilweise erhaltenem Epithel gefunden werden und dass diese

1) Deutsche Zeitschr. f. Chir. Bd. 27.
2) Münchn. med. Wochenschr. 1900. Nr. 20.
3) Ebenda Nr. 7.

Beobachtung auch experimentell durch v. Brunn [1]) festgestellt wurde. Büttner weist schon darauf hin, dass diese Verklebungen hinfällig sind, dass eine nachträgliche Lösung derselben wieder eintritt. Der Grund hierfür ist nach den Untersuchungen von v. Brunn über das Verhalten der Epithelien (s. Teil I) nicht schwer zu erkennen. Die Verklebungen werden also für die Frage der Verbreitung mehr bei dem noch bestehenden akuten Entzündungsprocess in Betracht kommen, während sie für das Recidiv, da sie keine Beständigkeit haben, ohne grossen Einfluss sein werden. Für unsere Vorstellung aber über das Verhalten der Bauchhöhle nach Ablauf einer mit Exsudatbildung einhergehenden Organentzündung wird gerade dieser Punkt von Bedeutung sein. Denn er lehrt, dass in den Fällen, wo es sich wirklich nur um eine fibrinöse Entzündung des Bauchfells gehandelt hat, die Möglichkeit einer völligen Restitutio ad integrum vorhanden ist.

Es schützt also ein einmal durchgemachter perityphlitischer Anfall durchaus nicht sicher gegen eine allgemeine Verbreitung der Entzündung in der Bauchhöhle gegen diffuse Peritonitis. Dagegen muss zweifellos zugegeben werden, dass ein sehr schwerer perityphlitischer Process, wenn es dabei zu einer Ausstossung des Kotsteines kommt, sei es durch Spontanperforation in ein Hohlorgan oder durch operative Eröffnung des Abscesses und Entleerung des Steines mit dem Eiter, zu einer dauernden Ausheilung am Wurmfortsatz selbst kommen kann. Es kann sogar bei einem gangränescierenden Process am Wurmfortsatz, wenn die Perityphlitis heilt, zu einer fast völligen Verödung des Wurmfortsatzes kommen und dadurch der Kranke vor neuen Anfällen geschützt bleiben. Zwei Dinge aber trüben diese Aussichten. Erstens sind gerade die im Anschluss an eine so schwere Entzündung entstehenden Verwachsungen beständiger und geben Anlass zu beständigen Schmerzen und zweitens kann, auch wenn der örtliche Eiterungsprocess und der Wurmfortsatz selbst zur Heilung gelangen, ein eitriger Process in entfernten Teilen der Bauchhöhle bestehen bleiben; so in dem oben mitgeteilten Fall, so in Fällen von subphrenischen Abscessen, die ihren Ausgangspunkt vom Wurmfortsatz nehmen. Die Möglichkeit eines Fortbestehens der Eiterung entfernt vom Ausgangspunkt ist nicht nur von uns, sondern auch von anderen beobachtet [2]).

1) Ziegler's Beiträge f. path. Anat. 1901.

2) Rauenbusch, Mitteil. aus den Grenzgeb. 1902. Nr. 24.

Noch häufiger ist freilich das Zurückbleiben eines paraappendikulären Abscesses, und es geht dann das Recidiv nicht von dem mehr oder weniger zurückgebildeten Wurmfortsatz aus, sondern von dem eine Zeit lang latenten eitrigen Entzündungsprocess. Einen solchen Vorgang können wir deutlich an dem Fall Fischer (IIIa, 1) beobachten, wo der hochgradig veränderte Wurmfortsatz trotz seiner Kotsteine mikroskopisch sich als nicht entzündet erwies; die beiden Hohlräume kommunicierten zwar mit zwei neben ihm gelegenen kleinen Abscessen mit eingedicktem Eiter, die in feste Adhäsionen eingeschlossen waren. Unterhalb derselben aber, mehr nach dem Becken zu, fand sich ein dritter grösserer Abscess, der gegen die freie Bauchhöhle nur durch lockere Adhäsionen abgegrenzt war. Ein reichlicher, trüber, seröser Erguss im Becken zeigte bei der im Anfall ausgeführten Operation die gefährliche Situation des hochfiebernden Patienten. Zu einer diffusen Peritonitis hätte es auch in diesem Falle kommen können. Waren die dünnen Verwachsungen und Verklebungen durchbrochen, so musste der Eiter eine allgemeine Verbreitung erfahren. Der Ausgangspunkt dieser neuen Entzündung aber war, trotz seiner Verunstaltung nicht der Wurmfortsatz, sondern ein von ihm ausgegangener, bei einer vielleicht schon lange zurückliegenden Attaque entstandener Abscess. Der Wert der einmal gebildeten Adhäsionen in der Umgebung eines erkrankten Organes in der Bauchhöhle ist demnach nach diesen Ausführungen ein höchst zweifelhafter. Er ist in manchen Fällen nicht zu bestreiten, im ganzen aber doch so unsicher, dass wir als Aerzte mit Verwachsungen, die nach einem Anfall zurückbleiben für spätere Fälle, nicht rechnen können. Wir dürfen nicht erwarten, dass ein neuer Anfall deswegen milder verläuft. Es kann geschehen, aber es muss nicht notwendigerweise geschehen. Es kommt hinzu, dass wir uns eingestehen müssen, dass ein chronischer Bauchhöhlenabscess nicht sicher diagnosticiert werden kann. Wir können ihn vermuten auf Grund einer genauen Anamnese und auf Grund eines palpablen Befundes, von einer sicheren Diagnose ist nicht die Rede. Erst bei Wiederaufflammen der Entzündung kommt der Diagnostiker zu seinem Recht — dann aber ist es für ein gefahrloses chirurgisches Vorgehen häufig schon zu spät, denn auch in diesen unglücklichen Fällen schützt die freie Bauchhöhle durchaus nicht immer, wie wir gesehen haben, ein breiter Verwachsungswall. Wichtig allerdings ist die Tatsache, dass ein Abscess nicht selten durch Fibrinmassen, welche allmählich durch Bindegewebe ersetzt und von Epithel

überwachsen werden, so abgeschlossen werden kann, dass er gewissermassen eine extraperitoneale Lage gewinnt. Das von jungem Epithel bedeckte Bindegewebslager bietet in der Tat erfahrungsgemäss für die Ausbreitung des Abscesses einen grösseren Widerstand als die Epithel entblössten Wände von Hohlorganen und die Bauchwand. Der abgeschlossene Abscess bricht daher zuweilen in Blase, Mastdarm, Coecum etc. durch. Wenn aber Sahli deshalb eine Perityphlitis für eine auf der Oberfläche sich abspielende Eiterung hält, so geht das, glaube ich, zu weit. Die Widerstandsfähigkeit auch der neugebildeten Membranen muss zugegeben werden. Aber gefahrloser wird darum der perityphlitische Abscess nicht, wie Fall K. (II, 14) gerade zeigt, und man kann bei der relativen Seltenheit des Durchbruchs doch nicht von einer oberflächlichen Lage reden. Unter unseren 35 Abscessen ist nur 1 Fall. Ausserdem gibt es aber bei den Abscessen grosse Unterschiede inbezug auf die Festigkeit des Abschlusses gegen die freie Bauchhöhle.

Auf Grund dieser Ausführungen lässt sich daher sagen: In sehr vielen Fällen von Perityphlitis findet der vom Wurmfortsatz ausgehende Entzündungsprocess einen freien Bauchfellraum.

Wirklich dauerhafte Verwachsungen erhält der Kranke gewöhnlich erst nach Ablauf einer gefährlichen Bauchfellentzündung und zu einer Zeit, wo der Wurmfortsatz wieder zur Ruhe gekommen ist und eine geringere Disposition zu akuter Erkrankung hat. Die Wiederherstellung der freien Bauchhöhle bei leichteren, zu schwereren Entzündungen disponierenden Erkrankungen des Wurmfortsatzes bedeutet also, so erfreulich sie auch sonst sein mag, für das kranke Individuum eine gewisse Gefahr.

Es ist daher sehr wichtig, von diesem Gesichtspunkt aus, die Momente kennen zu lernen, welche beim Einbruch von Substanzen in die noch freie oder wieder frei gewordene Bauchhöhle in Betracht kommen.

Wir haben zwei Möglichkeiten der Beobachtung: die klinische, durch Autopsien kontrollierte und die experimentelle.

Jeder Einbruch einer Entzündung in die Bauchhöhle macht klinisch Erscheinungen und zwar häufig ausser lokalen Reizzuständen eine mehr oder weniger ausgedehnte Reizung der ganzen Bauchhöhle. Diese sog. „allgemeine Bauchfellreizung“ beobachten wir auch in Fällen, die später sich als umschriebene Bauchfellent-

zündungen erweisen. Die allgemeine Reizung kann zuweilen sehr gering sein, ganz wird sie selten vermisst. Wie wir uns diese allgemeine Bauchfellreizung anatomisch vorzustellen haben, lässt sich zur Zeit noch nicht entscheiden. Eine Auffassung, welche Tietze[1]) auf Grund der in v. Mikulicz's Klinik gemachten Beobachtungen giebt, und welche Nothnagel für sehr beachtenswert hält, ist die, dass das Infektionsmaterial sich manchmal zunächst über die ganze Peritonealfläche verbreitet, wegen seiner geringen Menge aber rasch resorbiert wird, am Ort seiner grössten Dichte jedoch, um den Wurmfortsatz herum, heftige Reaktionen hervorruft. Eine solche Auffassung scheint mir nicht nur für manche Fälle zuzutreffen, sondern ist wohl überhaupt die Regel. Denn rufen wir uns die Bedingungen für das Zustandekommen von Verwachsungen ins Gedächtnis zurück, so lernten wir ja ebenfalls kennen, dass ein Einbruch des Materials zur Schädigung der benachbarten Peritonealflächen die unerlässliche Voraussetzung ist. Wir müssen also wohl in allen Fällen, wo wir Verwachsungen finden, einen Einbruch in die Peritonealhöhle annehmen. Wir sind demnach, da zweifellos eine Anzahl von Verwachsungen um ein erkranktes Organ ohne klinische Erscheinungen, ohne Bauchfellreizung entstehen, gezwungen, unsere Ansicht, dass ein Einbruch von Infektionsmaterial unter allen Umständen auch eine klinisch nachweisbare Bauchfellreizung macht, zu ändern. Diese auf den ersten Blick etwas merkwürdige Schlussfolgerung entspricht aber durchaus den auch sonst sehr erheblich variierenden klinischen Erscheinungen bei der Perityphlitis. Bei einigen der Patienten ist der Schmerz oft ausserordentlich gross, bei anderen wieder sehr gering, und es ist merkwürdig, dass er durchaus nicht im Verhältnis steht zu den sonstigen Erscheinungen: Fieber, Puls und Allgemeinzustand[2]).

Es wird der Grund für diese verschiedene Reaktion des Körpers nicht immer leicht zu finden sein. Indes lassen sich doch einige Punkte zur Erklärung beibringen. Am Wichtigsten scheint mir zu sein das Verhältnis des Wurmfortsatzes zu dem parietalen Bauchfellblatt, denn dieses ist das empfindliche, das viscerale das unempfindliche oder schwach empfindliche Blatt. Auf diesen Punkt ist, wie mir scheint, bis jetzt nicht nachdrücklich genug hingewiesen worden. Sehr deutlich trat das in einem unserer Fälle

1) Mitteil. aus den Grenzgeb. 1900. Nr. 2.

2) Siehe Nothnagel S. 676 seines Handbuches.

hervor: Eine zur Zeit der Operation relativ cirkumskripte zwischen den Darmschlingen gelegene eitrige jauchige Peritonitis war unter leichtem Grimmen eingetreten und machte dann gar keine Schmerzen mehr. Diese traten erst dann ein, als der Process nach dem parietalen Blatt fortschritt und auch dieses entzündlich reizte. Die jetzt vorgenommene Operation deckte die interessanten Verhältnisse auf (Gruppe IV, Fall 29). Wir werden uns also vorstellen, dass, wenn der Einbruch zwischen den leicht beweglichen Dünndarmschlingen stattfindet und eine rasche Verdünnung des entzündlichen Materials durch Exsudation eintritt, trotz allgemeiner Verbreitung des Giftes in der Bauchhöhle doch stärkere Schmerzen ausbleiben, weil das Gift nur einen schwachen Reiz auf das empfindliche Peritoneum parietale ausübt, während es trotz stärkerer Koncentration zwischen den Dünndarmschlingen infolge ihrer fehlenden Sensibilität keine Schmerzen auslöst. Damit diese Reizung auch klinisch zum Ausdruck kommt, bedarf es nicht nur einer allgemeinen Verbreitung, sondern auch einer genügenden Koncentration des Giftes. Letzterer Punkt wird voraussichtlich auch bei wandständiger Lage entzündeter Organe mitspielen. Denn im Allgemeinen wird der Einbruch nicht direkt erfolgen, wie z. B. durch einen infolge eines Stosses entstandenen Einriss, sondern es wird sich vorher über dem erkrankten schwerer geschädigten Peritonealüberzug ein Fibrinbelag bilden und das Gift diesen wie ein Filter passieren. Auch eine gangränöse Wand leistet wahrscheinlich den andrängenden Massen noch eine Zeitlang Widerstand und führt mehr allmählich der Bauchhöhle schädigende Substanzen zu, welche nicht im Stande sind, eine allgemeine akute Reizung hervorzurufen, vielmehr eine langsam fortschreitende Zerstörung des Epithels machen, so dass das sonst widerstandsfähigere Gewebsblatt den jetzt durch die Perforationsöffnung eindringenden koncentrierten und massenhaften Entzündungsprodukten überall erliegt. So erkläre ich mir, eingedenk der Untersuchungen von Tavel und Lanz, die Entstehung der diffusen Peritonitis bei gangränösen Processen des Wurmfortsatzes und die enorme Zahl von diffusen Bauchfellentzündungen gerade bei dieser Form der Wurmfortsatzerkrankung. Zwischen der Bauchfellreizung und der diffusen Peritonitis würden wir also, wenn unsere Auffassung richtig ist, nur einen graduellen Unterschied haben.

Für die auf Grund klinischer Beobachtung angenommene allgemeine Verbreitung des Entzündungsprocesses auch bei cirkumskripter Peritonitis besitzen wir auch sichere autoptische Befunde. Achten wir nämlich bei Sektionen auf Verwachsungen bei perityphlitischen Pro-

cessen an entfernten Teilen der Bauchhöhle, so kann man solche nicht selten finden. Sie sind der Ausdruck für die Verbreitung des entzündlichen Substrates im ganzen Bauchraum. Ja wir würden in manchen Fällen von umschriebener Peritonitis Verbindungen zweier Flächen noch häufiger finden, wenn dieselben sich nicht nachträglich wieder lösten. In einem unserer Fälle, der oben schon aus anderem Grunde mitgeteilt wurde, war eine solch starke allgemeine Bauchfellreizung vorhanden, im übrigen aber kam es zu einer Abgrenzung des Processes und zu einer scheinbaren Heilung (abgesacktes linksseitiges Exsudat!). In diesem Falle fand sich eine Verwachsung links zwischen Leber und Magen (II, 14). In einem anderen Falle, wo der Process sich hauptsächlich rechts verbreitete, nach dem Hypochondrium und subphrenischen Raum zu, fanden sich im linken subphrenischen Raum ebenfalls Adhäsionen, die mikroskopisch als neugebildete Bindegewebsstränge sich erwiesen, die von Peritonealepithel überkleidet wurden (II, 25). Im übrigen ist es erklärlich, dass die Ausbildung von Verwachsungen nach entzündlichen Processen von den Chirurgen so verschieden beurteilt werden. Es hängt der Zustand der Bauchhöhle vor allem ab von der Zeit, die von der Entzündung bis zur Operation — z. B. Radikaloperation wegen Skolikoiditis — vergangen ist. Wird in dem einen Falle nach 5—6 Wochen schon operiert, so werden natürlich sehr erhebliche Verwachsungen gefunden und wird erst nach mehreren Monaten operiert, so sind dieselben auffallend gering. Roux warnt deshalb geradezu vor einer zu frühen Ausführung der Radikaloperation. Wenn aber Verwachsungen bei den leichteren Formen von Perityphlitis sehr oft schon in nächster Nähe des Abscesses fehlen, so beweist das erstens, dass für die Entstehung von Verwachsungen eine gewisse Stärke des Reizes notwendig ist, und zweitens, dass fibrinöse Verklebungen der Wände recht zuverlässige Isolatoren sind. Wie diese Massen wirken, wollen wir später bei der speciellen Betrachtung der einzelnen Formen der Entzündung sehen. Doch darf uns die scheinbare Gesundheit der benachbarten glänzenden Darmschlingen nicht darüber täuschen, dass etwa in solchen Fällen die freie Bauchhöhle an dem Process jetzt ganz unbeteiligt ist. Ich glaube, wir haben vielmehr Grund zu der Vorstellung, dass durch die Fibrinmassen hindurch noch immer von neuem flüssige, vielleicht bakterienfreie Substanzen in die freie Bauchhöhle gelangen und hier resorbiert und ausgeschieden werden. Der Reiz ist aber zu gering, als dass das Peritonealepithel auf den

Reiz mit einer fibrinösen Exsudation antwortet[1]). Bei dieser Vorstellung wird es leicht verständlich, dass im Beginn der Processe als Ausdruck der allgemeinen Verbreitung der Stoffe Meteorismus folgt und dass bei verlangsamter Resorption ein seröser bakterienfreier Erguss in den abhängigen Partien gefunden wird (Sonnenburg). Wir können die den entzündeten Wurmfortsatz oder einen benachbarten Eiterherd einschliessenden Fibrinmassen auffassen als eine natürliche Tamponade, bei welcher die schädlichen Stoffe ebenfalls nach aussen abgeleitet werden, aber in diesem Falle durch die noch gut resorbierende Peritonealhöhle. Das die Darmschlingen verbindende Fibrinnetz wirkt wie ein feines Filter, das die Bakterien zurückhält und die flüssigen Produkte fortleitet.

Ein sehr interessantes Präparat, das mich auf diesen Vorgang aufmerksam machte, will ich kurz hier erwähnen. Es handelte sich um einen en bloc reponierten Leistenbruch. Aus einer Stelle des Bruchsackes, der bei der bestehenden Infiltration nicht von vornherein als Bruchsack erkannt werden konnte, entleerte sich Kot. Es wurde daher der blauverfärbte Bruchsack, der durch dichte Fibrinmassen im übrigen mit dem eingeklemmten Darm fest verbunden war, für den Darm selbst gehalten und schliesslich in Zusammenhang mit diesen herausgezogen, und, als man jetzt die Verhältnisse erkannte, zusammen mit der eingeklemmten Darmschlinge reseciert. So erhielt ich ein Präparat, in welchem ein grosser Teil der Bruchsackwand innig durch Fibrin mit der Darmwand verbunden war und konnte an der Stelle der Perforation den Auflösungsprocess des Fibrins und die allmähliche Abnahme des Bakteriengehaltes in dem zarten Fibrinnetz verfolgen. Während nun in der nächsten Nähe der Perforation an bakterienfreien Partien beginnende Gefässbildung von den Wandungen her fehlte, bestand sie in grösserer Entfernung davon in ihren ersten Anfängen. Ich erklärte mir das so, dass in den Massen Giftstoffe hier in nächster Nähe die Bildung der Gefässe und der Bindegewebsneubildung verhinderten, während diese in etwas grösserer Entfernung wo keine oder nur noch schwache Gifte hingelangten, möglich war.

Es ist wahrscheinlich, dass bei den in der Bauchhöhle eingeschlossenen Fibrinnetzen ähnliche Vorgänge sich abspielen. Auflösung auf der einen Seite und Apposition auf der entgegengesetzten Seite in dem Sinne, wie es uns Mikulicz für die progrediente fibrinös eitrige

1) Zuweilen aber kann man doch bei Operationen bei eitrigen Processen, die in frühem Stadium vorgenommen werden, sehen, dass eine auffallend rasche Austrocknung der Serosaflächen bei der Operation eintritt. Auch muss man daran denken, dass eine gewisse Gewöhnung an die Gifte eintreten kann.

Peritonitis gelehrt hat. Bei dem Studium dieser Veränderungen drängte sich mir der Vergleich mit Verbrennungen der Haut auf. Es scheint am Peritoneum ein ähnlicher Uebergang zu sein, wie wir es bei Verbrennungen sehen, wo neben Stellen 3. Grades sich Uebergänge finden bis zur leichten Hyperämie. In einem Heissluftbad wird die gleichmässige allmählich einwirkende Hitze, gemildert durch entsprechende Schweissabsonderung, wohlthuend empfunden, während eine auch noch so kurze Berührung des Fusses mit den heissen Platten einen lebhaften Schmerz und vielleicht sogar eine kleine Brandblase hervorruft. So etwa kann ein schwaches Gift, allmählich dem Peritoneum zugeführt, durch seine Hilfsmittel — insbesondere auch durch die erst jüngst genauer bekannt gewordenen Lösungsmittel — leicht und ohne subjektive Empfindung ertragen werden, während ein plötzlicher Durchbruch wie eine Stichflamme empfunden wird. Trotzdem ist in beiden Fällen eine allgemeine Beteiligung des Bauchfellraumes anzunehmen. Das langsam wirkende tuberkulöse Gift lernen wir in seiner Wirkung kennen, obwohl es vielleicht niemals eine stärkere Empfindung gemacht hat, an den totalen Obliterationen des Bauchfellsackes, während ein starkes Gift in einen umschriebenen Teil der Bauchhöhle trotz lebhafter Schmerzen im ganzen Leib nur einen umschriebenen Abscess verursacht.

Solche Gedanken legten mir den Wunsch nahe, die Faktoren kennen zu lernen, welche bei der Verbreitung der Substanzen in der Bauchhöhle massgebend sind, und veranlassten mich gleichzeitig zu forschen, ob diese Verbreitung, wie wir sie klinisch beobachten, mehr eine zufällige oder von bestimmten Bedingungen abhängige ist. Denn hier sind wir mit klinischen und autoptischen Beobachtungen an die Grenzen der Beobachtungsmöglichkeiten gekommen. Wir sehen Reaktionen des Bauchfells, ohne die tiefere Ursache zu kennen und wir finden bei den Autopsien in vivo und in mortuo wechselnde Veränderungen von einer grossen Mannigfaltigkeit. Wir sehen zuweilen, dass sich die klinisch leichtere Entzündung ohne greifbaren Grund zu einer schweren Entzündung herausbildet, oder dass die anfänglich schwere Form in Heilung übergeht. Aber warum nun in dem einen Falle eine umschriebene Bauchfellentzündung entsteht, trotzdem anfangs eine allgemeine Bauchfellreizung bestand, und warum in dem anderen Falle der anscheinend gutartige Verlauf zu einer bösartigen Form sich ausbildet, und warum in einem dritten Fall dem Einbruch in die Bauchhöhle, der doch nach unserer Vorstellung in allen Fällen die Voraussetzung ist, unmittel-

bar die peritoneale Sepsis und diffuse jauchige Peritonitis folgt, darüber geben uns Krankenbeobachtung und Autopsien keine klare Auskunft. Hier muss der Weg des Experimentes beschritten werden. Indes auch auf diesem Wege ist noch keine übereinstimmende Antwort auf diese Fragen gegeben worden, so dass v. Mikulicz, als er jüngst wieder über die Behandlung dieser Krankheiten sprach, sagen konnte: „Noch fehlt uns für die Aetiologie und Pathologie dieser Erkrankungen eine genügend genaue Kenntnis, die ein zielbewusstes Handeln ermöglicht". Dieses Wort des erfahrenen Chirurgen, dem wir so wichtige Erkenntnisse verdanken über die Anwendung antiseptischer Mittel bei Laparotomien und sorgfältige Untersuchungen über die Drainage der Bauchhöhle, der uns gut charakterisierte Krankheitsformen der Peritonitis unterscheiden liess, muss immer wieder zu neuen Forschungen in diesem Gebiet anregen. So ging es auch mir. Und wenn auch die Ausbeute gering ist, so führt uns vielleicht auch dieser kleine Beitrag einen Schritt weiter.

Ich stellte mir zuerst die Aufgabe ganz im allgemeinen die Art und die Ursachen der Verbreitung nicht reizender Stoffe in der Bauchhöhle kennen zu lernen. Aehnliche Versuche sind häufig genug ausgeführt, aber vielleicht doch nicht, wie mir scheint, speciell zu diesem Zweck. v. Recklinghausen hat schon in der vorantiseptischen Zeit Milch in die Bauchhöhle gebracht und festgestellt, dass eine Resorption der Milch durch die Lymph- und Chylusgefässe stattfindet. Er stellte auch fest, dass Milchkügelchen in das Zwerchfell eindrangen und konnte an der eigentümlichen Zeichnung die Anordnung der Lymphgefässe im Zwerchfell erkennen. Schon aus diesen Versuchen geht unzweifelhaft hervor, dass bei Kaninchen nach 4—6 Stunden eine allgemeine Verbreitung der in die Bauchhöhle gelangten Substanzen zwischen den Darmschlingen und bis zum Zwerchfell hin stattfindet, und dass diese Substanzen jeweils die Bauchhöhle auf den präformierten Lymphwegen verlassen (Farblösungen). Die nächst bedeutungsvolle Untersuchung über die Verbreitung verdanken wir Wegener. Von ihm erfahren wir auch etwas über die Ursachen der Verbreitung. Es lag ja nahe, den peristaltischen Bewegungen diese Verbreitung zuzuschreiben. Sicheres aber war vor Wegener darüber noch nicht bekannt. Aus einer Umwandlung von Oel, das mit Luft in die Bauchhöhle gebracht worden war, in eine schaumige, seifenartige Flüssigkeit konnte Wegener mit grösserer Sicherheit

auf Mitwirkung der Peristaltik schliessen. Ausserdem aber machte Wegener auf die Bedeutung der Zwerchfellsatmung für die Resorption des Bauchhöhleninhalts aufmerksam und vergleicht ihre Wirkung mit derjenigen einer Saug- und Druckpumpe. Damit diese Wirkung vollständig sei, müssen aber sowohl die Bauchmuskeln einen normalen Druck ausüben und dem sich kontrahierenden Zwerchfell einen Widerstand leisten, als auch dem sich zurückziehenden Zwerchfell mit stärkerer Zusammenziehung antworten. Störungen dieses Mechanismus werden also sowohl durch Läsionen der Zwerchfellfunktion als auch durch solche der Bauchmuskeln eintreten. Der normalen Funktion dieses Mechanismus schreibt Wegener einen grösseren Einfluss auf die Resorption zu, als der von v. Recklinghausen als wirksam erkannten kapillaren Attraktion der Lymphgefässe. Sicher aber ist auch neben dem konstanten positiven Druck in der Bauchhöhle die kapillare Attraktion und der in den grösseren Chylusgefässen herrschende negative Druck von Bedeutung für die Resorption. Wir haben wohl im Grossen den Vorgang an den Darmzotten wiederholt, wo ebenfalls neben dem centripetal gerichteten Lymphstrom der positive Druck der Zottenmuskeln wirksam ist. Der eigentümliche Mechanismus aber der durch die Zwerchfellsatmung zustande kommt, hat auch auf die Verbreitung der Stoffe in der Bauchhöhle einen Einfluss, wie wir sehen werden, und leistet dadurch wiederum indirekt der rascheren Resorption Vorschub. Wegener hat diesem Punkt weniger Beachtung geschenkt, da er gewiss für die Resorption eine mehr untergeordnete Rolle spielt. Wir werden ihn jedoch nicht ausser Acht lassen können, wenn wir uns die Frage nach den Kräften, die bei der Verbreitung wirksam sind, vorlegen.

Wie können wir uns nun einen Einblick in dieses geheimnisvolle Spiel der Kräfte verschaffen? So leicht, wie das auf den ersten Blick scheint, ist die Versuchsanordnung nicht zu gestalten. Denn es zeigt sich bald, dass ein kapillarer Raum für die geordnete Verbreitung der Stoffe eine unerlässliche Bedingung ist und damit ist der direkten Beobachtung sofort ein Ziel gesetzt. Mittelst des Kelling'schen Coelioscops, das etwa die gleiche Zusammensetzung hat, wie das kürzlich publicierte Punktionscystoskop von Kraske, wäre uns ein Mittel gegeben, die Peristaltik in ihrer Wirkung direkt zu beobachten. Leider aber wird durch die vorher in die Bauchhöhle einzublasende Luft der kapillare Raum beseitigt.

Ich dachte ferner daran die Fortbewegung der Stoffe in der

Bauchhöhle mittelst einer anderen direkten Beobachtung zu studieren — nämlich mit Hilfe der Röntgenstrahlen. Zu dem Zweck wurde Kaninchen eine möglichst verdünnte Vaselinöl-Quecksilberemulsion eingespritzt und die Tiere nachher in Zwischenräumen von $^1/_2$ Stunde beobachtet. Diese Versuche gaben zwar ein Resultat insofern, als man ein Fortschreiten der Partikelchen nach verschiedenen Richtungen hin nachweisen konnte. Indes war es nicht möglich daraus irgend welche sicheren Schlüsse zu ziehen und zwar aus zwei Gründen. Erstens warfen die dünnen Quecksilberschichten oft doch nur einen sehr schwachen Schatten, schwächer als die Knochen und zweitens war, wenn ein Schatten auf den Platten entstand, seine sichere Lokalisation nur mit grossen Schwierigkeiten verbunden. Herr Dr. Pertz, welcher bei diesem Teil der Versuche die grosse Freundlichkeit hatte, mir mit Rat und That zur Seite zu stehen, hielt es nicht für möglich, auf diese Weise ein brauchbares Resultat zu gewinnen, selbst wenn wir uns der stereoskopischen Aufnahmen bedient hätten. Immerhin brachte mir diese Versuchsanordnung zwei wichtige Erkenntnisse, die ich nicht übergehen darf. Erstens zeigte sich, dass bei manchen Tieren die aus praktischen Gründen vom Rücken her gemachten Injektionen häufig nur z. T. in den Bauchraum gelangt waren z. T. extraperitoneal liegen geblieben waren. Zweitens aber wurden in zwei Fällen ganz interessante Lokalisationen der um die Quecksilberteilchen herum entstandenen Infiltrate beobachtet. Es wurden nämlich bei zwei Tieren, welche nach 8 und 10 Tagen trotz genügender Nahrungsaufnahme zusehends abmagerten alle Lymph- und Chylusgefässe des Darmtraktus mit einem Exsudat ausgefüllt gefunden, das kontinuierlich von den feinsten Lymphgefässen der Darmschlingen sich in die grösseren Stämme fortsetzte und diese also vollständig verschloss. Der Verschluss dieser Wege hatte offenbar den Tod der Tiere herbeigeführt[1]). Es lieferte also dieser Versuch ein greifbares anatomisches Substrat für die schon von v. Recklinghausen gefundene Verbreitung. Ausserdem aber fand sich eine ganz gleiche längliche Exsudatbildung neben den beiden Venae epigastricae inferiores und superiores und damit ein Beweis für die Verbreitung der Stoffe in den Lymphgefässen an der parietalen Wand und auch hier eine nahe Beziehung der Lymphgefässe zu den grösseren Venen. Auch die mikroskopische Untersuchung der Infiltrate bot manches Interessante.

1) Eine Degeneration lebenswichtiger Organe, insbes. der Nieren bestand nicht.

Hier möchte ich nur erwähnen, dass das Peritonealepithel offenbar an verschiedenen Stellen doch verloren gegangen war, und dass an den Haupteintrittsstellen der Massen, also an den neben den Gefässen gelegenen Lymphgefässen, junges grosszelliges Epithel über die kleinen Exsudate hinwegzog. Nirgends in der Bauchhöhle war es im übrigen zu einer Exsudatbildung gekommen ausser an den den Blutgefässen benachbarten Stellen. Ich erwähne gerade diesen mikroskopischen Befund, weil anscheinend überhaupt leichte Läsionen des Epithels das Eintreten der Flüssigkeiten in die Lymphspalten und Lymphgefässe erheblich erleichtern, wie wir später noch sehen werden. Für die grobe Verteilung der Quecksilberteilchen lieferte uns dagegen die Untersuchung mittelst Röntgenstrahlen keine verwertbaren Resultate. Ich musste mich daher entschliessen, Einspritzungen mit einer nicht reizenden Farbflüssigkeit zu machen und die Tiere nach verschieden langer Zeit zu töten und etwa gleich grosse Tiere bei sonst gleicher Versuchsanordnung unter verschiedene äussere Bedingungen zu bringen. Gerade hierfür wäre natürlich eine direkte Beobachtung der Fortbewegung auf dem Platincyanürschirm von grossem Vorteil gewesen, weil man dasselbe Versuchstier hätte leicht unter verschiedene Bedingungen z. B. in verschiedene Lagen bringen können. So war es nötig Parallelversuche zu machen, d. h. zwei Tieren entweder unter gleicher Körperstellung verschiedene Quantitäten Flüssigkeit und von verschiedener Qualität einzuspritzen oder bei gleichen Einspritzungen die Lage d. h. den Einfluss der Schwere und andere äussere Einflüsse zu ändern.

Als Farblösung wählte ich feinste chinesische Tusche, welche leicht mit anderen Flüssigkeiten gemischt werden konnten, ohne diese zu beeinflussen, und welche selbst im sterilisierten Zustand keinen nachweisbaren Reiz auf das Peritoneum in den ersten Stunden ausübte. Ich nahm mir fernerhin vor, mit Rücksicht auf die Frage einer Verbreitung vom Wurmfortsatz aus, den tiefsten Punkt der Bauchhöhle für die Einspritzung zu wählen und brachte daher die Flüssigkeiten jeweils ins Becken in die Nähe der Blase, und bestrebte mich weiterhin, immer möglichst kleine, aber bestimmte Quantitäten einzuspritzen. Diese beiden Forderungen waren jedoch durchaus nicht leicht zu erfüllen, wie sich alsbald zeigte. Es ereignete sich nämlich bei den ersten 25 Versuchen in einer erschreckend grossen Zahl, nämlich 13 mal, dass die Flüssigkeit an der chinesischen Tusche sehr leicht erkennbar, gar nicht in der Bauchhöhle gefunden wurde. Die Nadel hatte, wenn sie sehr schräg eingestossen wurde, das Bauchfell gar nicht durchstossen oder nur unvollkommen

durchstossen, und es war die ganze Flüssigkeitsmenge oder ein Teil derselben extraperitoneal liegen geblieben. Oder es hatte die Nadel die Bauchwand und das Peritoneum parietale durchstossen, war aber in ein Hohlorgan, vorzüglich in das bei den Meerschweinchen oft weit herabhängende Coecum eingedrungen, und dann fand sich in der Bauchhöhle nichts. Erst die genaue Sektion klärte den Misserfolg auf. Noch häufiger war es, dass ein Teil ins Becken ein anderer Teil in ein Hohlorgan z. B. die Blase gelangt war. Alle diese Versuche mussten natürlich als unbrauchbar gelten — denn nur bei gleichgrossen Quantitäten konnte ein Vergleich Anspruch auf Zuverlässigkeit machen. Ich war nun geneigt, diese Misserfolge anfänglich auf eine ungenügende Technik zurückzuführen. Mag sein, dass in den Fällen, wo man zu bakteriologischen Untersuchungen oder zu Erzeugung von Peritonitis Einspritzungen macht, die Auswahl der Stelle solche unangenehmen Zufälle verhütet, und dass dieselben am Becken, wo sie bei etwas aufgerichtetem Oberkörper anfänglich gemacht wurden, leichter zu Stande kommen können. Sie geben indes zu denken. Denn im Allgemeinen sind wohl nach so kurzer Zeit — nach 1—2 Stunden — nur selten die Wirkungen der Einspritzungen kontrolliert worden.

Erst bei Anwendung einer sehr einfachen Doppelnadel erhielt ich gleichmässigere Resultate. Ich fertigte mir ein kleines Instrument aus zwei Hohlnadeln, von denen die innere am Ende abgestumpft war und zur Injektion benutzt wurde, während die äussere eine scharfe Spitze hatte. Der innere Hohlcylinder wurde durch ein dünnes Gummibändchen stets vor die Spitze der äusseren Nadel vorgedrückt. Stiess man dieses Instrument ein, so wich das stumpfe Mandrin vor den resistenten Muskeln zurück und schnellte dann mit leichter Kraft in den Peritonealraum vor. Auch mit einem solchen Instrument sind nicht mit absoluter Sicherheit Verletzungen von Hohlorganen zu vermeiden, aber es kam mir das nur noch zweimal vor — insbesondere einmal, wo ich im Vertrauen auf das Instrument mit etwas stärkerer Kraft einstiess, eine subperitoneale Injektion am Coecum.

Anfänglich galt es nun festzustellen, wie lange Zeit etwa die Farblösung brauche, um allgemein in der Bauchhöhle verbreitet zu werden und zwar unter gewöhnlichen Verhältnissen. Die zu diesem Zweck ausgeführten Operationen sind in der Tabelle nicht enthalten. Denn sie sind zum Vergleich unbrauchbar. Es musste erst eine Grenze und ein Massstab gefunden werden. Das war nicht allzuschwer. Es zeigt sich bald, dass beim Meerschweinchen nach 3 und 4 Stunden die Teilchen eine allgemeine Verbreitung gefunden hatten, dass es dagegen etwa einer Zeit von $^3/_4$—1 Stunde bedurfte, dass die Teilchen vom Becken bis unter das Zwerchfell gelangten. Bei Kätzchen von 3—4 Wochen, ist die Zeit länger und zwar liegt das wahrscheinlich an dem viel grösseren Netz, welches der Verbreitung nach oben hinderlich war — sie betrug etwa 2 Stunden. Freilich sind das keine absoluten Werte. Nach 2 Stunden

sind bei Kätzchen schwarze Partikelchen reichlicher am Zwerchfell angekommen, während einzelne wenige schon früher nach $1^1/_4$—$1^1/_2$ Stunden da gefunden wurden. Nach Feststellung dieser ungefähren Grenzen, wurden die äusseren Bedingungen geändert. Bei Meerschweinchen war das sehr leicht. Man konnte die Tiere entweder zu anderen Tieren zurückbringen und sich selbst überlassen oder in ein Kästchen setzen — horizontale Lage — oder sie in einen ihrer Grösse entsprechenden Cylinder setzen, aus dem sie mit dem Kopf herausschauten (vertikale Lage). Sie verhielten sich dabei, wenn sie beobachtet wurden, ruhig. Nur war die Atmung in der Gefangenschaft etwas beschleunigt. Bei Kätzchen und Kaninchen war eine Aenderung der Körperstellung in diesem Sinne nicht durchzuführen. Die Tiere waren zu unruhig. Hier musste ich mich auf eine Aenderung der Flüssigkeitsqualität und eine Aenderung der Peristaltik beschränken. Ausserdem aber wurde in Narkose, bei Kaninchen in Aethernarkose, bei Kätzchen in Chloroformnarkose, in 4 Fällen der Phrenicus auf beiden Seiten durchtrennt. Nur zwei von diesen Tieren blieben bis zum Ende des Versuches am Leben. Bei einem Kaninchen wurde versehentlich der Thorax eröffnet. Ein Kätzchen starb während der Narkose, die während zwei Stunden fortgeführt werden musste, nach einer Stunde.

Eine Reihe von Meerschweinchen wurde weiterhin vorher durch Peristaltik erregende, eine zweite Reihe durch Peristaltik beschränkende Mittel beeinflusst. Für die Steigerung der Peristaltik wurde Ricinusöl und Crotonöl per os und per rectum versucht. Es gelang jedoch nicht, eine genügende Quantität den Tieren per os beizubringen. Die ins Rectum gebrachte Flüssigkeit wurde so rasch wieder entleert, dass eine Wirkung ausblieb. Dagegen führte Physostigmin sehr bald Entleerungen bei Meerschweinchen herbei, sowohl subkutan als auch intraperitoneal. Die intraperitoneale Injektion war sehr zuverlässig und verbunden mit starker Salviation. Auch Ricinusöl mit Crotonöl ($^1/_5$ Tropfen) zusammen wurde intraperitoneal eingespritzt und machte Entleerungen und deutliche Vermehrung der Peristaltik. Dabei bin ich mir wohl bewusst, eingedenk der Versuche Nothnagel's über Peristaltik, wie grossen Täuschungen man in dieser Richtung ausgesetzt ist. Ich habe aus Mangel an Zeit und entsprechender Einrichtung diese Mittel, nicht wie es wohl wünschenswert gewesen wäre, vorher in ihrer Wirkung geprüft, d. h. die Bauchhöhle im Wasserbade eröffnet und jetzt die Peristaltik beobachtet. Aber es genügte mir für meine augenblicklichen Zwecke die Beobachtung, dass Entleerungen eintraten. Erst dann wurden die Injektionen mit Tusche gemacht. Immerhin bedarf die Wirkung der Toxine auf die Peristaltik, die nächst Opiaten angewandt wurden, noch einer sorgfältigen Prüfung in Zukunft. Denn es scheint nach einzelnen Beobachtungen, wenigstens das Colitoxin[1]), nicht nur eine reizende Wirkung auf

1) Ich möchte an dieser Stelle Herrn Privatdocenten Dr. Stock, der

das Peritoneum, sondern auch auf die Nerven des Darmes und zwar eine Peristaltik anregende Wirkung zu haben. Wenn man auch das aus den eingetretenen häufigeren Entleerungen und der lebhafteren Peristaltik der Darmschlingen im Augenblick der Eröffnung der Bauchhöhle vermuten darf, so fehlt doch der zwingende Beweis. Denn immer kann man postmortale Reize — Kohlensäurereizung und den Reiz der äusseren Luft auf die Darmschlingen hiefür anschuldigen. Ich behalte mir vor, diese Lücke in der Untersuchung später noch auszufüllen — besonders in Hinsicht auf Toxine — die Wirkung der gebräuchlichen Abführmittel auf die Peristaltik auch von dem Peritonealsack aus dürfte wohl weniger Einwendungen erfahren. Es genügte mir für meine Versuche der sichtbare Einfluss auf die Entleerungen.

In dieser Weise ausgeführte Versuche ergaben nun, wie in der beigefügten Tabelle zu sehen ist, nicht uninteressante Resultate. Die Bewegung des Farbstoffes in der Richtung auf das Zwerchfell zu ist dargestellt durch 4 Felder. Das erste bezeichnet die Verbreitung zwischen den Darmschlingen, das zweite am Netz und an der parietalen Wand, das dritte diejenige unter der Leber und das vierte die im subphrenischen Raum. Diese Einteilung ist keine Willkürliche, sondern gründet sich auf häufige Beobachtungen. Die Tabellen enthalten nur die reinen Fälle, während alle anderen, in denen ein Teil der Injektionsmasse verloren ging oder wo das Tier seine Lage änderte, nicht zur Verwertung herangezogen wurden. Indess gaben mir auch diese Fälle immerhin sehr wertvolle Anhaltspunkte für die Art der Verbreitung. Insbesondere belehrten sie mich darüber, dass die verschiedene Entwicklung des Netzes einen grossen Einfluss hat auf die Fortleitung nach dem Zwerchfell hin und zwar zweifellos eine hemmende Wirkung für die Verbreitung von den Darmschlingen zur Leber. Diese Teilchen werden abgefangen. Die Verbreitung zur Leber erfolgt mehr am parietalen Blatt und wird mehr durch die Atmung als durch die Peristaltik gefördert. Da das Netz bei Meerschweinchen mehr nach der linken Seite zu gelegen ist, wird infolge dessen auch der rechte subphrenische Raum mehr bevorzugt. Wahrscheinlich werden bei der Inspiration die Teilchen an der parietalen Wand gefasst und dann bei der Exstirpation gehoben und bei der nächsten Inspiration z. T. abgestreift. Dazu kommt dann jeweils die Verbreitung im capillären Raum. Denn diese besteht für die Bauch-

---

mir in freundlichster Weise verschiedene Toxine zur Verfügung stellte, meinen besten Dank aussprechen.

höhle zweifellos. Wir finden eine geringe Verbreitung der Teilchen auch nach dem Tode der Tiere zu einer Zeit, wo die postmortalen peristaltischen Bewegungen der Därme nicht mehr in Betracht kommen können. Indirekt aber wird durch eine lebhaftere Peristaltik, wie wir aus den Versuchen mit Crotonöl und Physostigmin deutlich sehen können, auch dem Fortschreiten der Teilchen unter die Zwerchfellskuppel Vorschub geleistet, während eine Aufhebung derselben, sei es durch künstliche Atonie der Därme (Einblasen von Luft) sei es einfach durch Opiate die entgegengesetzte Wirkung erzielt wird. Der Einfluss der Schwere auf die Verbreitung scheint nach den Versuchen I (7—10) zweifellos. Doch tritt derselbe nicht in jedem Falle deutlich zu Tage und zwar wohl deshalb, weil er sehr gering ist, so lange die Peristaltik gut ist und eine kräftige Atmung besteht. Er wird sofort deutlicher, wenn ein Teil dieser Kräfte fortfällt, und wird verwischt, wenn die Kräfte etwas länger wirksam sind (I. 1—6). Immerhin ist der Einfluss der Schwere auch bei den mit Zinnober (11. 12. 13) ausgeführten Versuchen deutlich, wenn man die Verzögerung der nach dem Zwerchfell gerichteten Bewegung bei dem specifisch schweren Zinnober gegenüber der leichteren chinesischen Tusche berücksichtigt. Auffallend und mir nicht erklärlich ist der geringe Einfluss kleiner Mengen von Luft, die in die Bauchhöhle gebracht wurden auf die Verbreitung. Ich hatte mir vorgestellt, dass durch eine Ansammlung von Luft unter dem Zwerchfell ein Hindernis für die Verbreitung der Stoffe eintreten würde, es fand sich jedoch sogar eine ziemliche Anzahl von Körnchen nach $1^1/_4$ Stunden daselbst vor. Man kann sich das nur so vielleicht erklären, dass auch die Luft eine ihrer (negativen) Schwere entgegengesetzte Verdrängung hierhin und dahin erleidet (15). Deutlicher tritt, fast in jedem zu diesem Zweck ausgeführten Versuche, der Einfluss der Peristaltik auf die Verbreitung hervor. Schon die Verdauungsperiode (Tab. I. 1—6) kommt für die raschere oder verzögerte Ankunft der Teilchen am Zwerchfell in Betracht. So erklären sich wahrscheinlich die kleinen Unterschiede zwischen den Versuchen 1. 2 und 3. 4. Deutlicher wird der Einfluss bei der künstlichen Steigerung durch Abführmittel insbesondere durch das intraperitoneal eingeführte Physostigmin und Crotonöl (Tab. II. 7 und 8). Wir müssen allerdings in diesen Fällen die reizende, zu einer geringen Exsudation anregende Wirkung dieser Mittel in Abzug bringen, aber es wird die Steigerung der Peristaltik auch durch subkutane Injektionen von Physostigmin

erzielt (Nr. 10), und wenn auch da noch ein Zweifel bestehen sollte, so genügen die Versuche mit dem anscheinend nur wenig reizenden wässerigen Opiumextrakt, der rasch resorbiert wird, um die Bedeutung der Peristaltik für die Verbreitung genügend zu illustrieren (Tab. II. 2 und 3).

Interessant und, wie mir scheint, auch von einer gewissen klinischen Bedeutung ist der Einfluss der Toxine. Dass eine Beschleunigung durch dieselben eintritt, scheint mir zweifellos. Wodurch dieselbe im einzelnen Falle hervorgerufen wird, bleibt fraglich. Es ist nicht absolut notwendig, allein eine Erhöhung der Peristaltik hierfür verantwortlich zu machen. Es kann sich sehr wohl auch wie bei dem Terpentinöl um eine Vermehrung des Flüssigkeitsquantums handeln, das durch Exsudation vergrössert wird, und es kann durch eine überall eintretende Befeuchtung der Peritonealflächen eine bessere Gleitfläche geschaffen werden. Bei dem Colitoxin aber scheint mir aus den stets lebhafteren Bewegungen der Darmschlingen im Augenblick der Eröffnung noch eine Vermehrung der Peristaltik hinzuzukommen, die auch vielleicht die Ursache der häufigeren Entleerungen ist. Auch kann man hierfür die durch Schmerzen verursachten Kontraktionen der Bauchmuskeln anschuldigen. Deshalb halte ich den Peristaltik erregenden Einfluss des Toxins noch nicht für sicher bewiesen, obwohl auch klinische Beobachtungen dafür sprechen.

Ehe ich auf eine weitere Eigentümlichkeit dieser Stoffe eingehe, möchte ich noch den Einfluss der Atmung besprechen. Wir sehen in einigen Fällen nur sehr geringe Unterschiede zwischen den Tieren in horizontaler und vertikaler Körperstellung. Das liegt wahrscheinlich daran, dass manche Tiere in dem vertikal stehenden Cylinder stärker geängstigt sind und häufigere Atemzüge machen als andere. Es resultiert daraus, dass die Kohleteilchen der Schwere entgegengesetzt rascher zum Zwerchfell gelangen als bei den in Freiheit befindlichen Tieren. Zu dieser Annahme musste ich kommen auf Grund der Versuche von Zwerchfellslähmung. Hier trat eine ganz ausgesprochene Verlangsamung der Bewegung der Teilchen nach dem Zwerchfell zu ein, während die Verbreitung zwischen den Darmschlingen unverändert blieb.

Zusammenfassend können wir als Ergebnis dieser Versuche Folgendes sagen:

1) Die Verbreitung der Stoffe ist abhängig vom capillaren Raum, doch scheinen kleinere Quantitäten von Luft die Verbreitung

nicht wesentlich zu beeinflussen.

2) Es besteht eine jederzeit leicht nachweisbare Abhängigkeit der Verbreitung von der Peristaltik.

3) Der Einfluss der Schwere macht sich erst geltend, wenn die bewegenden Kräfte nachlassen, insbesondere auch bei aufgehobener Zwerchfellsatmung.

4) Es scheinen reizende Substanzen durch Vermehrung der Peristaltik oder durch seröse Exsudation der Verbreitung Vorschub zu leisten. Folgt der Reizung eine Lähmung der Darmschlingen, so findet sich stärkere Flüssigkeitsansammlung am tiefsten Punkt.

5) Bei völliger Lähmung der Darmschlingen (Aufblähung mit Luft) ist ein Einfluss der Atmung auf die im Becken bleibenden Teilchen nicht zu finden. Dagegen scheint derselbe bei erhaltener und auch bei beschränkter Peristaltik, wie die Phrenicusdurchschneidung zeigt, zu bestehen.

Sehr wichtig ist in manchen Fällen bei nicht gesteigerter Peristaltik ein Blutgerinnsel für die Verbreitung. Wir sehen an Fall 6 und 13 die augenscheinliche Behinderung in der Verbreitung. Diese Fälle waren für mich die Veranlassung auch fein zerriebene Gewebe (Leber, Milz, Placenta) einzuspritzen. Auch diese Teilchen wurden verbreitet. Dabei konnte die interessante Thatsache konstatiert werden, dass dieselben mit Toxin eingespritzt noch nach 6—7 Tagen an den Prädilektionsstellen unter der Leber, in den Taschen derselben, fest angeheilt gefunden wurden. Wir können danach schliessen, dass kleinere Partikel aus dem Darm oder von Krebsteilchen etc. in einem ähnlichen Sinne verschleppt werden und nicht etwa nur ihrer Schwere entsprechend im tiefsten Punkt der Bauchhöhle zu suchen sind.

Einer anderen Beobachtung müssen wir dabei noch gedenken, welche für die Verbreitung der Entzündungen zur Brusthöhle hin Bedeutung hat. Es stellte sich nämlich heraus, dass die nicht reizende chinesische Tusche, wenn sie sterilisiert war, selbst nach 24 Stunden noch nicht einmal in die oberflächlichen Schichten des Zwerchfells eingedrungen war, während unter dem Einfluss beigemengter reizender Stoffe (wie z. B. Terpentin, Crotonöl und Toxinen) schon nach 2 Stunden bei Meerschweinchen und in entsprechend kürzerer Zeit als ohne reizende Stoffe auch bei Katzen und Kaninchen eine deutliche radiär angeordnete Lymphgefässzeichnung im Zwerchfell hervorgerufen worden war. Es scheinen diese Stoffe also

die Lymphgefässe zu öffnen. Untersuchungen des Epithels mittelst Silberimprägnation nach der Ranvier'schen Methode lässt nach Einwirkung von Toxinen deutlich ein Fehlen der Epithelien über grössere Strecken hin erkennen. Indes schien mir diese Methode doch nicht sicher genug. Ich untersuchte daher auch Stellen auf Schnitten, und auch da zeigte sich ein Verlust des Epithels. Besonders lehrreich aber waren mir die erwähnten Versuche, wo zugleich mit Toxinen und chinesischer Tusche fein zermahlenes Gewebe eingespritzt wurde und erst nach 6—7 Tagen die Tiere getötet wurden. Hier waren die Gewebsteilchen (Milzpulpa, Lebergewebe, Placenta) in den Taschen unter der Leber haften geblieben, waren angeheilt, und man konnte sehen, wie von den Seiten her diese Gewebsmassen von jungen, gesunden Epithelien begrenzt wurden, während an der Stelle ihrer Anlagerung diese vollständig fehlten. Diese Versuchsanordnung ist wohl geeignet für experimentelle Prüfung des Verhaltens der Epithelien. Es finden sich Bilder, welche denen, die v. Brunn gegeben hat, sehr ähnlich sind. Das fremde Gewebe wird von jungen Epithelien überwachsen. Wir müssen uns vorstellen, dass die feinen Gewebspartikelchen an den kleinen durch das Toxin erzeugten Wundflächen haften geblieben sind und allmählich mit dem peritonealen Gewebe verwachsen und einer schliesslichen Resorption verfallen. Verwachsungen zweier Flächen wurden bei diesen Versuchen nicht beobachtet. Für wesentlich halte ich die Thatsache, dass das sich rasch verbreitende Toxin auch an entfernten Stellen der Bauchhöhle das Epithel zerstört, und dass dadurch, wie ich annehme, hauptsächlich im Sinne Kolossow's (l. c.) den Substanzen der Eintritt in die Lymphgefässe erleichtert wird. Kolossow steht nämlich auf dem Standpunkt, der übrigens auch dem Ranvier's sehr nahe kommt, dass es keine eigentlichen Stomata gebe. Danach würde es also einer Schädigung des Epithels oder einer besonderen Funktion der Epithelien bedürfen, um einen Uebertritt der Substanzen in die Lymphgefässe zu bewerkstelligen. Ranvier stellte sich den Vorgang so vor, dass die Epithelien zu gewissen Zeiten auseinanderrücken, während sie sonst die „Lymphbrunnen" verschliessen. Nach der angeführten Beobachtung müssen wir jedenfalls reizenden Substanzen einen Einfluss auf diesen Mechanismus zuerkennen und zwar bei leichteren Reizen einen fördernden, bei stärkeren Reizen, die zu einer Exsudation führen, unter Umständen zu einem absolut behindernden Einfluss auf die Resorption. Eine noch so kleine Beimengung von reizenden Substanzen scheint

zu genügen, um ein rasches Uebertreten der Substanzen in die Lymphspalten des Zwerchfells hervorzurufen.

So traf es sich, dass ich, um diese Dinge zu prüfen, nach einer am Abend gemachten Terpentinölinjektion mit derselben vorher ausgekochten Spritze am nächsten Mittag eine zweite Injektion ohne Terpentin machen wollte, aber zu meiner Ueberraschung eine Reizung des Bauchfells und einen raschen Uebertritt der Tusche in die Zwerchfelllymphgefässe beobachtete. Eine Prüfung der Spritze liess keinen Zweifel, dass zwar die Glasspritze mit Glaskolben absolut rein und die Nadel ebenfalls rein war. Dagegen hatte der äussere Hohlcylinder der Doppelnadel noch einen leichten Geruch nach Terpentin, obwohl er ausgespritzt und ausgekocht worden war.

Diese Versuche zeigten mir recht deutlich die ausserordentliche Empfindlichkeit und Hinfälligkeit der Bauchfellepithelien, die in einem Gegensatz steht zu ihrer erstaunlichen Regenerationsfähigkeit (v. Brunn) [1]). Hinzufügen möchte ich noch eine Beobachtung, die ein gewisses klinisches Interesse hat, dass nämlich in keinem der mit reizenden Substanzen und Toxinen insbes. ausgeführten Versuchen ein Erguss in den Brusthöhlen gefunden wurde. Jedenfalls aber eignen sich diese Versuche auch zu einem Studium der Verbreitung nach der Brusthöhle hin. Die Substanzen gelangen sicherlich nicht direkt in die Brusthöhle. Damit dieses Ereignis stattfinde, bedarf es jedenfalls auch einer Zerstörung des diaphragmatischen Pleuraepithels. Für die Pleura aber gilt wahrscheinlich dasselbe wie für das Peritoneum, nämlich, dass es den von aussen andrängenden schädigenden Substanzen einen kräftigen Widerstand entgegensetzt. Das eingehendere Studium der durch solche Versuche gewonnenen Präparate wird gewiss im Stande sein, uns über die Ursachen dieser Widerstandsfähigkeit und ihre Grenzen aufzuklären. Erwähnen möchte ich hier nur noch kurz, dass man den Sitz der Farbkörner im Zwerchfell sehr gut mittelst des stereoskopischen Mikroskops [2]) feststellen kann. In unseren Fällen lagen die Teilchen noch alle in der Zwerchfellsubstanz selbst und mehr nach der peritonealen Schicht zu. Häufig genug scheint nun nach klinischen Beobachtungen die Pleura der andrängenden Entzündungen zu erliegen. Denn wir sehen nicht nur, dass bei subphrenischen Eiterungen

1) l. c.

2) Herr Prof. Axenfeld hatte in freundlichster Weise mir das stereoskopische Mikroskop zur Verfügung gestellt und ich möchte mir erlauben, ihm auch an dieser Stelle meinen ergebensten Dank auszusprechen.

ein Durchbruch durch das Zwerchfell erfolgt, sondern wir hören auch von den Gynäkologen, dass häufig im Anschluss an eine torquierte Ovarialcyste Ergüsse im Pleuraraum sich einstellen, und dass bei einer allgemeinen Bauchfellreizung gewöhnlich auch eine Pleuritis gefunden wird, wie es Tilger[1]) für Erkrankungen der Beckenorgane nachzuweisen sucht. Tilger steht auf dem Standpunkt, dass der Zusammenhang der thatsächlich beobachteten, durch Obduktion festgelegten Befunde am Becken und Pleuraraum durch das Zwerchfell hindurch zu Stande gekommen sei. Es lag ja auch nahe, das bei seiner Ansicht eines direkten Uebertritts von Lymphe von dem Peritonealraum in den Brustraum anzunehmen. Wir haben jedoch allen Grund, einen solchen direkten Uebertritt in Zweifel zu ziehen, wenn das histologische Substrat, die Stomata, fehlen, auch wenn die an der toten Zwerchfellsmembran gewonnenen Resultate für Tilger's Ansicht zu sprechen scheinen. Die gesunde, gut ernährte Epithelzelle der Pleuren nimmt sicher eine ähnliche Stellung wie die des Peritoneum ein. Es erschien mir daher nicht wunderbar, dass ich bei meinen Versuchen niemals im Pleuraraum einen Erguss oder auf der Pleura diaphragmatica einen Fibrinbeleg sah. Indes bedarf diese Frage zur endgültigen Feststellung noch eingehenderer Prüfung.

Dass bei einem länger dauernden Reiz, womöglich bei einer chronisch verlaufenden Entzündung unter dem Zwerchfell der Process in den Brustraum einbricht, kann nicht Wunder nehmen, wenn wir berücksichtigen, wie ausserordentlich dünn die Blutversorgung des Centrum tendineum ist, und welch nahe Beziehungen auch hier die Venen zu den Lymphgefässen haben, und wie leicht hierdurch zu der Belastung der Lymphgefässe mit entzündungserregenden Substanzen eine Cirkulationsstörung in der ganzen Gewebsplatte hinzukommen kann. Ob wir aber ein Recht haben, der Gefässarmut der dünnen Gewebsplatte die Häufigkeit der Pleuraergüsse zuzuschreiben, bleibt dahingestellt. Indes muss die Bevorzugung der rechtseitigen Ergüsse auffallen. Für diese bleibt Tilger die Erklärung schuldig. Sollte etwa auch beim Menschen die Verbreitung der Stoffe in der Bauchhöhle leichter nach dem rechten subphrenischen Raum stattfinden als nach dem linken, wie es bei unseren Versuchstieren der Fall ist? Sollte die offenere Verbindung des rechten Bauchfellraumes zwischen Becken und Zwerchfell, unterstützt durch die gleichgerichtete Peristaltik des Colon ascendens, die Ursache sein, während links dieses Fortschreiten durch entgegengesetzte Peristaltik quer

1) Virchow's Archiv Bd. 138. 1894/95. S. 499.

gelagerter Dünndarmschlingen, Magen, Netz und Leber gehemmt wird? In diesem Lichte gewinnt die Beobachtung Tilger's allerdings an Bedeutung. Aber wir müssen doch immer berücksichtigen, dass sehr leicht kleinste Thrombosen der Gefässe im parietalen Blatt und Verschleppungen der Entzündungsprodukte von da in die Lungen dem unbewaffneten Auge entgehen. Aus diesem Grunde möchte ich mich noch nicht für einen bestimmten Weg der Verbreitung ent-

Tab. I. Verbreitungsart von Farbstoffen in der Bauchhöhle bei Aende-

Nr.	Datum	Tierart	Vorbereitung				Zeit der Besichtigung nach		
			Körperstellung	Stoff der Injektion	Menge	Zeit	1 St.	1¼ St.	1½ St.
1	5. IV. 02	Meerschweinchen	horizontal in Ruhe	Chin. Tusche	0,5	5 h	6 h 1 St.		
2	9. IV. 02	„	vertikal	„	„	6 h	7 h 1 St.		
3	„	„	„	„	„	12 h	1 h 1 St.		
4	„	„	„	„	?[1]	5 h	6½ h		1½
5	10. IV. 02	„	horizontal in Beweg.	„	0,5	5 h			6½ h =1½
6	„	„	vertikal	„	0,2	5¼ h	6¼ h 1 St.		
7	16. VI. 02	„	horizontal	„	0,5	5½ h	6¾ h	1¼	
8	„	„	vertikal	„	„	5½ h	6¾ h	1¼	
9	„	„	horizontal	„	0,3	5¾ h	7 h	1¼	
10	„	„	vertikal	„	„	„	„	1¼	
11	15. XI. 02	„	vertikal	Zinnober[2]	0,5	5 h	6 h 1 St.		
12	„	„	horizontal	„	„	5¼ h	6¼ h 1 St.		
13	„	„	vertikal	„	0,3	5½ h	6½ h 1 St.		
14	17. XI. 02	„	vertikal	Chin. T. + Luft	„	4 h	5 h 1 St.		
15	„	„	vertikal	„	„	4½ h	5½ h 1 St.		
16	23. VI. 02	Kaninchen	schräge Stellung	Chin. Tusche	1 ccm				2 St.
17	„	„	„	„	„	5 h	7 h		2 St.
			Phrenicusdurchschneidung						
18	„	„	schräge Stellung	Chin. Tusche	1 ccm	6 h	7½ h		1½
19	25. VI. 02	Kätzchen von 3 Monaten	„	„	0,5	3 h	4½ h		1½
			Phrenicusdurchschneidg. in vertikal. Stellung.						
20	„	„	In Chloroformnarkose und vertikaler Stellung			5¼ h	7 h		1¾

scheiden, nur den von Waldeyer[1]) schon hervorgehobenen für sicher halten, wo die Pleuritis im Gefolge der Diaphragmatitis entsteht.

Für sehr wichtig aber ist die verschiedene Verteilung grösserer Lymphstämme am visceralen und parietalen Blatt zu halten. Die reiche Verteilung am ersteren gestattet eine rasche Aufsaugung; am parietalen Blatt sahen wir, wie oben erwähnt, nur 2 grössere Lymphstämme neben den Venae epigastricae in Funktion treten.

rungen der Körperstellung und des normalen Zustandes der Bauchhöhle.

Verbreitungsart				Darmbewegung			Zur Zeit der Eröffnung der Bauchhöhle.
Zwischen den Därmen	am Perit. pariet. u. Netz	unter der Leber	über der Leber	ruhig	müssig	lebhaft	
+++	++	++		1			
+++	++	++	+		1		Die grösste Menge im Becken, nur einzelne Teilchen am Zwerchfell.
+++	+++	+	+	1			
+++	+++	++	++		1		1) Durch Verletzung der Blase war etwas Urin in die Bauchhöhle ausgetreten und hatte die Quantität vermehrt.
+++	+++	++	++		1		
++	++	+	+	1			Kleine Blutung im Becken hindert die freie Ausbreitung, aber die geringe übrige Menge allgemein verteilt.
+++	+++	+++	++		1		
+++	+++	+		1			
+++	++	+++	+ [2])	1			2) Einzelne schwarze Pünktchen auf beiden Seiten des Ligament. suspens. hepatis.
+++	++			1			
+	+						3) In dünner Aufschwemmung mit Kochsalzlösung. Die Hauptmenge im Becken. Vor allem an d. vorderen parietalen Wand. Nur einzelne Partikelchen an den Darmschlingen und der parietalen Wand.
++	+++	++					Bluterguss im Becken!
+							
+	+						Luft ist in das Coecum gelangt und hat die gesamten Darmschlingen stark aufgetrieben! Die Gesamtmenge befindet sich im Becken.
+++	+++	+	+				Luft frei in d. Bauchhöhle. Unter Wasser geöffnet.
+++	+++	+++	++				
+++	++						Vord. Injekt. Phrenicusdurchschneidung beiderseits in Aethernarkose. Das Tier wurde, um ungefähr gleiche Verhältnisse zu bekommen, vorher ebenfalls ätherisiert.
+++	+++	+++	+				
+++	++						
+++	++	++	+				

1) Cit. nach Tilger.

Tab. II. Verbreitungsart von Farbstoffen in der Bauch-

Nr.	Datum	Tierart	Vorbereitung				Zeit d. Besichtigung nach		
			Körperstellung	Mittel und Appendungsform	Menge der Chin. Tusche	Zeit Injekt. v.	1 St.	1½ St.	2 St.
1	9. IV. 02	Meerschweinchen		Opiumklystier [1]) 11 h	0,5	12			2
2	23. IV. 02	„		Extr. opii intraperit. 0,02	0,5	12			2
3	„	„		„ 3 h	0,3	3¼	1		
4	7. VI. 02	„	vertikal	„ 7 h	0,3	8			1¾
5	9. VI. 02	„	„	Morphin subkut. 0,02 6 h	0,5	6½			2
6	10. VI. 02	„	„	0,01 3 h	0,5	3½	1		
7	23. IV. 02	„	horizontal	Physostigmin 3 h	0,3	3¾	1		
8	28. IV. 02	„	vertikal	Ol. Croton. intraperit. 6 h	0,3	6½	1		
9	29. IV. 02	„	„	Physostigmin intraperit.	0,3	5¾	½		
10	24. IV. 02	„	„	Physostigmin subkutan	0,3		1		

Tab. III. Verbreitungsart bei gleichzeitiger

Nr.	Datum	Tierart	Vorbereitung.		Zeit der Injekt.		Zeit der Autopsie		
				Quant.		Quant.	1 St.	1¼ St.	1½ St.
1	5. IV. 02	Meerschweinchen	Chin. Tusche + horizont. Stellung	Terpentin 0,0	½6 h		¾7 h	1¼	
2	8. IV. 02	„	Vertik. Stell.	0,3	4¼ h		5½ h	1¼	
3	5. V. 02	Kätzchen	horizontal	„	7 h		8 h 1 St.		
4	„	„	„	„	7 h		10 h		3
a)	„	„	„	Chin. Tusche allein ohne Terp.	7 h		11 h		4
b)	6. V. 02	„	„	„	2 h		5 h		3
5	5. VI. 02	Meerschweinchen	„	Colitoxin 0,5	3¾ h		4¾ h 1 St.		
6	„	„	„	„	4¼ h		5¾ h		1½
7	„	„		Staphylokokkentoxin 0,3	3 h		4½ h		1½

höhle bei Aenderung der Peristaltik.

Verbreitungsart				Darmbewegung		
Zwischen den Därmen	am Netz	unter der Leber	über der Leber	fehlen	mässig	lebhaft
+++	++	+			1	
++	++			1		
++	+			1		
++	+	+				
++	++	+	+			
++	+	+				
+++	+++	+++	+++			
+++	+++	+++	+++			
+++	+++	+++	++			
+++	+++	++	+			

1) Das Mittel wurde sehr rasch wieder entleert, deshalb mehrere Fehlversuche, hier eine deutliche Wirkung.
Die Hauptmenge im Becken und einzelne Teilchen an der parietalen Wand.

Einführung reizender Substanzen.

Art der Verbreitung in der Bauchhöhle				Beweg. d. Darmschlg.			Bemerkungen.
Zwisch. den Darmschling.	am Netz a. d. parietalen Wand	unter der Leber	über der Leber	ruhig	mässig	lebhaft	
+++	+++	++	+++			1	Schwarze Zeichnung der Lymphgefässe des Centr. tendineum.
+++	+++	++	+		1		
+++	+++	+++	+++			1	Tier sehr unruhig.
+++	+++	+++	+++		1		Bauchhöhle enthält 15 ccm einer geruchlosen Flüssigkeit. Lymphgefässe des Zwerchfells injiciert.
+++	+++	++	++				Einzelne radiäre Streifungen. (Spritze riecht nach Terpentin!)
+++	+++	++	++				
+++	+++	+++	++			1	Keine radiäre Zeichnung.
+++	+++	+++	+++			1	
+++	+++	++	O		1		Einzelne Darmschlingen gebläht.

Die verschiedenen Formen der Bauchfellentzündungen und die verschiedene Lage der umschriebenen Abscesse.

Hiermit können wir den allgemeinen Teil unserer Betrachtung schliessen. Wir haben durch diese Betrachtungen, wie ich glaube, Vorstellungen gewonnen, welche uns das Verständnis der speciellen Verbreitungsformen erleichtern.

Das Bauchfellblatt lernten wir als ein sehr widerstandskräftiges Gewebsblatt kennen gegenüber entzündlichen Processen, die von aussen her an dasselbe andrängen. Es erliegt zwar ausgedehnten weitverbreiteten Entzündungen, wie z. B. bei Erysipel der Bauchdecken und bei Metrolymphangoitis, hält jedoch anderen akuten Entzündungen, wie wir gerade an dem noch nicht einmal besonders gut ernährten Peritonealüberzug des Wurmfortsatzes gesehen haben, u. A. lange Zeit stand. Aus dieser Thatsache resultiert, dass je nach der Dauer der Entzündung im Augenblick des Einbruchs ganz verschiedene Substanzen in die Peritonealhöhle gelangen werden.

Also im Falle einer weitverbreiteten Lymphangoitis, wie sie bei Puerperalfiebern gut beobachtet ist, und wie sie nach Riedel's Ansicht auch beim Wurmfortsatz vorkommt, ein Eintritt von Bakterien und Bakterienprodukten ohne Kommunikation der Peritonealhöhle mit dem entzündeten Hohlorgan.

Diesen lymphangitischen Processen steht nahe die eitrige Entzündung in der Wand des betreffenden Organes. Hier gelangt bereits gebildeter Eiter in die Bauchhöhle.

Der Einbruch in die Bauchhöhle wird bei diesen Entzündungen durch eine direkte Schädigung des Peritonealüberzugs und insbesondere seines Epithels vorbereitet.

Davon zu trennen sind die Fälle, wo diese Schädigung indirekt durch Beteiligung der Blutgefässe an der Entzündung zu Stande kommt entweder durch entzündliche Thrombophlebitis oder durch mechanische Momente (Torsion einer Ovarialcyste). Die eintretende Gewebsnekrose kann je nach dem Grad der Cirkulationsstörung nur eine geringe Ausdehnung haben oder das ganze Organ betreffen. In dieser Gruppe von Fällen kommt es meist zu einer Kommunikation der Bauchhöhle mit dem Hohlorgan, zu einer eigentlichen Perforation.

Die hierdurch entstehende Perforationsperitonitis ist jedoch zu unterscheiden von der traumatischen, wo entweder ein gesundes Organ oder ein schon länger entzündetes Organ einer plötzlichen

äusseren Gewalteinwirkung erliegt oder einen spitzen Fremdkörper von innen her hindurchtreten lässt. In beiden Fällen müssen wir logischer Weise von Perforationsperitonitis sprechen. Meist jedoch verknüpft der Kliniker mit diesem Wort eine besonders schwere Form der Peritonitis, obwohl wir gewiss eine erhebliche Zahl von Perforationen des Wurmfortsatzes in Heilung übergehen sehen [1]).

Die Wirkung der Perforation ist abhängig von der Zeitdauer, in der sie erfolgt, aber auch von dem Zustand des perforierten Organes. Es ist nicht gleichgiltig, ob der Einriss den mit harten Kotmassen gefüllten unteren Dickdarmabschnitt oder das mit flüssigem Inhalt gefüllte Coecum trifft, ob ein Fremdkörper den Magen und das Duodenum oder einen tiefer gelegenen Darmabschnitt durchsetzt, wo die Wirkung der Verdauungssäfte (Salzsäure, Pepsin und Trypsin) keine so deletäre mehr ist.

Ganz ähnliche Unterschiede bestehen beim Wurmfortsatz. Die Perforation erfolgt entweder zu einer Zeit, wo derselbe noch mit dem Coecum kommuniciert oder zu einer Zeit, wo er mit einer mehr festen (Blut, Detritus, Fibrin) Masse ausgefüllt ist oder schon Obliterationen aufweist, im Fall einer ernsteren Entzündung aber entweder schon zu einer Zeit akuter Verschwellung bei bestehendem fibrinös eitrigem Exsudat oder erst nach erfolgter eitriger Einschmelzung der entzündlichen Massen.

Zu dieser Differenzierung der entzündlichen Stoffe kommt es gerade infolge des verschiedenen Verhaltens des selbständigen Peritonealüberzugs. Ist eine langdauernde chronische Entzündung mit Einengung seiner Cirkulationsbahnen, der Lymph- und Blutgefässe, vorausgegangen, so wird das Ereignis eines Einbruchs in die freie Bauchhöhle auch früher eintreten als bei gesundem Gewebsblatt.

Weiter wurde hingewiesen auf die eigentümlichen Regenerationsvorgänge im Wurmfortsatz, an denen insbesondere auch der Peritonealüberzug teilnimmt. Es wurde gezeigt, dass der freie Bauchraum sich auch nicht selten bei Rückfällen der Organentzündung wiederhergestellt hat, dass aber auch in manchen Fällen in der Nachbarschaft des entzündeten Organes Abscesse bestehen bleiben können, während das Organ selbst sich regeneriert. In einem solchen Fall grenzt sich der ganze Process häufig genug ebenfalls gegen die freie Bauchhöhle ab und daher kann es bei einer Perforation des Abscesses

1) Dafür sprechen z. B. die von R. Mundt, (Arb. aus dem Königl. Institut in Göttingen W.S. 1902/03) erhobenen histologischen Befunde an Wurmfortsätzen: Narben die durch die Muskulatur bis ins Innere führten etc.

zu einer allgemeinen Peritonitis kommen. In anderen Fällen wird in der That der Process durch ausgedehnte flächenhafte Verwachsungen an einer raschen Verbreitung gehindert.

Die Gesetze der Verbreitung wurden einer experimentellen Prüfung unterzogen. Es konnte gezeigt werden, dass im Allgemeinen eine sehr rasche Verteilung der Stoffe in der Bauchhöhle eintritt, und dass Herabsetzung der Peristaltik und aufgehobene Atmung dieser Verteilung hinderlich sind, während umgekehrt Steigerung der Peristaltik und rasche Atmung derselben Vorschub leisten. Es wurde bei Gewebsstückchen und Blutungen erkannt, dass manchmal die Art des Stoffes eine hemmende Wirkung bedingt. Dagegen konnte die Bedeutung der fibrinösen Exsudationen und rasch eintretende Verklebungen der Flächen experimentell nicht nachgewiesen werden. Diesen Momenten aber müssen wir bei unserer weiteren Betrachtung eine besondere Aufmerksamkeit zuwenden. Sie sind gewiss zur Erklärung der umschriebenen Formen der Bauchfellentzündungen in Rechnung zu ziehen. Dagegen konnte gezeigt werden, dass bei subserösen Entzündungen sich ein fibrinöser Belag auf der geschädigten Serosafläche bilden kann, ohne dass es dabei zu Verwachsungen zu kommen braucht, dass dagegen Verwachsungen beobachtet wurden, wenn gleichzeitig eine allgemeinere Schädigung der Bauchhöhle bestand.

Wie wirken nun diese Kräfte im Augenblick eines Durchbruchs der Entzündung in die Bauchhöhle?

Am klarsten werden die Verhältnisse hervortreten in Fällen, da, wo ein plötzlicher Einbruch stattfindet, bei der traumatischen Perforationsperitonitis. Hier fällt die Perforation zeitlich mit dem Trauma zusammen. In die Bauchhöhle gelangen zwar keine durch Entzündung entstandenen Substanzen, aber bakterienhaltige, physikalisch und chemisch differente Substanzen, welche erfahrungsgemäss ebenfalls Entzündung hervorrufen. Bei einem kürzlich hier beobachteten Fall von traumatischer Peritonitis durch Hufschlag folgten dem sofortigen Schmerz nach einer Zeit der Ruhe nach einigen Stunden allgemein verbreitete Leibschmerzen und erst jetzt Erbrechen. Mit einer sich allmählich einstellenden Lähmung der Darmschlingen und Meteorismus trat hier ähnlich wie bei Perforationen entzündeter Organe ein Nachlass der Schmerzen ein. Die Teile werden durch Darmlähmung und durch den gesteigerten intraabdominellen Druck ruhig gestellt. Anfänglich ist allerdings gewöhnlich das Abdomen nicht aufgetrieben infolge einer Spannung der Muskeln (defense

musculaire)[1]) und die Blähung der Darmschlingen verrät sich nur durch einen Hochstand des Zwerchfells. Die Ruhe wird unterbrochen durch Dehnungen des entzündeten Bauchfellblattes bei Erbrechen und bei Singultus. Bei der allgemeinen Verbreitung der Substanzen, die beim Menschen wohl auch nach 5—6 Stunden stattgefunden haben mag, können diese Symptome der peritonealen Reizung vielleicht ebensowohl auf eine direkte Reizung der Magenwände und der Phrenicusausbreitung im Zwerchfell zurückgeführt werden als auf reflektorische Reizungen des Nerv. sphlanchnicus[2]), welcher nach Henle und Schwalbe Beziehungen zum Nervus phrenicus besitzt. Vielleicht dürfen wir aber in diesen auch nach Wurmfortsatzperforationen nicht selten erst nach mehreren Stunden auftretenden Symptomen ein Zeichen der vollendeten allgemeinen Verbreitung der Substanzen erblicken. Der Verbreitung leistet vielleicht in manchen Fällen der Reiz der Bakteriengifte und der septischen Stoffe auf die Darmbewegungen Vorschub. Nothnagel[3]) betont den Einfluss des Choleragiftes und Typhusgiftes auf die Peristaltik und die sekretorischen Organe des Darmkanals. Es mag sein, dass in bestimmten Fällen auch bei Peritonitis dieser Reiz eine Rolle spielt. In anderen Fällen, den häufigsten, überwiegt die hemmende Wirkung der Entzündung auf die Entleerung. Schon allein durch die lebhaften Schmerzen bei jeder Muskelanspannung ist der Abgang von Urin und Winden erschwert. Eine andere Ursache der Behinderung der Urinentleerung ist durch Lähmung der Blase bedingt. Manchmal kombinieren sich wohl beide Momente. Die Behinderung der Urinentleerung finden wir auch in Fällen von Bauchfellreizung, die von hochgelegenen Organen ausgehen. Also z. B. bei Peritonitis nach Gallensteinleiden oder Perforationen eines Ulcus ventriculi. Es zeigt dieses m. E. die Verbreitung der Entzündung nach dem Becken zu ebenso an, wie Singultus bei Entzündungen, die vom Becken her kommen, die Verbreitung nach dem Zwerchfell. Alle diese Erscheinungen waren bei dem erwähnten Fall von traumatischer Perforationsperitonitis vorhanden. Hier kam es nicht zu einer Beschränkung des Processes. Der zu spät eingebrachte Kranke wurde zwar noch

1) Mir scheint, dass wir es nicht nur mit einer willkürlichen durch Schmerzen hervorgerufenen oder einer reflektorischen Spannung zu thun haben, sondern mit einer direkten Muskelreizung. Denn in solchen Fällen wurde wiederholt Oedem des subserösen Gewebes beobachtet.

2) Nothnagel, Handbuch S. 570.

3) Nothnagel's Handbuch, Kap. IV. Durchfall S. 56. Bd. XVII.

operiert, das Loch im Darm gefunden und vernäht. Der Exitus wurde dadurch nicht abgewendet. Es fand sich bereits eine allgemeine Peritonitis, an welcher der Verletzte nach 2 Tagen starb.

Auch der Wurmfortsatz wird manchmal und, wie es scheint, nicht ganz selten Ausgangspunkt einer traumatischen Peritonitis. Die Schwere der Erscheinungen stehen dann häufig, wie Sonnenburg bemerkt, in Missverhältnis zu der Geringfügigkeit der Gewalteinwirkung. Darum steht Sonnenburg auf dem Standpunkt, dass den so Verletzten eine Entschädigung im Fall der Klage nicht beizumessen ist, weil man eine vorherige Erkrankung des Wurmfortsatzes als Voraussetzung für die Schwere der Erkrankung anerkennen müsste. In der That sprechen auch andere Beobachtungen für diese Anschauung. Erwähnen möchte ich insbes. zwei ganz klare von Schottmüller[1]) mitgeteilte Fälle von diffuser Peritonitis nach Stoss gegen den Unterleib. Hier fand sich beidemale über einem Kotstein eine Perforationsöffnung. In beiden Fällen verlief die Peritonitis trotz Exstirpation des Wurmfortsatzes letal. In beiden Fällen wurde schon bei der Operation eine diffuse Peritonitis festgestellt. Die Anwesenheit von Kotsteinen spricht für einen längere Zeit vorausgegangenen entzündlichen Process — beweist also auch die Richtigkeit der Sonnenburg'schen Anschauung. Die Peritonitis jedoch ist zweifellos Folge des Stosses. Aus diesem Grunde möchte ich daher der Schlussfolgerung Sonnenburg's nicht beitreten und im gegebenen Falle dem Verletzten eine Entschädigung zumessen. Ein Kotstein braucht noch lange keine Peritonitis zu machen und, wenn wirklich, noch keine so schwere Form, wenn der Process allmählich durchbricht. Anscheinend verhalten sich die physiologischen Drucksteigerungen im Abdomen ganz anders als Stösse und äussere leichtere Gewalteinwirkungen (Tanzen, Reiten, Springen etc.). Ohne das wäre nicht zu verstehen, wie Operateure bei Frühoperationen trotz des vorausgegangenen Erbrechens und dem zu Stuhldrang führenden Bauchfellreizungen Wurmfortsätze finden konnten, die nur von dem dünnen Peritonealüberzug zusammengehalten wurden. Auch wäre nicht verständlich, wie trotz Erbrechen, Singultus und Husten sich eine umschriebene Peritonitis ausbilden und umschrieben bleiben kann. Das liegt, glaube ich, an den alle Teile der Bauchhöhle ziemlich gleichmässig treffenden Druck bei physiologischen Druckerhöhungen, während bei einem Stoss einseitige Drucksteigerungen ein mit inkompressiblen Inhalt — Kotsteinen oder

1) Grenzgebiete Bd. IV. H. 1.

Flüssigkeiten — gefülltes Organ treffen. Physiologische Drucksteigerungen wirken dagegen gewiss schädigend, wenn Lücken in der Bauchwand sich finden, vor allem bei Brüchen. Diese Schädigungen können wir ja häufig genug bei reponiblen Brüchen konstatieren, sie mögen aber auch bei den Entzündungen des Wurmfortsatzes im Bauchsack auch ohne Einklemmung desselben von Bedeutung sein.

Bei diesen traumatischen „Blinddarmentzündungen" können wir, gerade weil sie meist so schwer verlaufen, mit Wahrscheinlichkeit, in den von Schottmüller mitgeteilten Fällen aber sicher einen plötzlichen Einbruch der entzündungserregenden Substanzen in die Bauchhöhle annehmen. Das erste Symptom war auch in diesen Fällen ein örtlicher heftiger Schmerz, dann erst nach Verlauf von 24 bis 36 Stunden Erbrechen und allgemeine Leibschmerzen, während Auftreibung des Leibes und Verhaltung von Winden schon früher bestand bei erhöhter Temperatur und gestörtem Allgemeinbefinden. Solche jedenfalls häufiger beobachteten Fälle scheinen dafür zu sprechen, dass Erbrechen und Singultus Zeichen einer Verbreitung nach dem Zwerchfell sein können und nicht bloss als Folgezustände der Giftwirkung aufgefasst werden dürfen. Bei den nicht durch Gewalteinwirkung zu Stande kommenden Bauchfellentzündungen liegen die Dinge bei weitem nicht so klar. Aber auch hier können wir aus der so häufig beobachteten allgemeinen Bauchfellreizung und aus den anatomischen Befunden von Verwachsungen an Gegenden der Bauchhöhle, die weit weg vom Ausgangspunkt der Entzündung liegen, auf eine allgemeine Verbreitung der in die Bauchhöhle gelangten Stoffe schliessen. Die „Reizung" des Bauchfells wird häufig als eine nervöse Begleiterscheinung der lokalen Entzündung aufgefasst oder als eine Beteiligung des an sich nicht von der Entzündung getroffenen Abschnittes in einer Weise wie z. B. der Hydrocele der Tunica vaginalis bei Entzündungen des Nebenhodens oder des Hydrops der Gelenke bei benachbarten Entzündungsherden in den Knochen. Tietze[1]) macht, wie ich glaube, mit Recht darauf aufmerksam, dass es sich bei der peritonealen Reizung in manchen Fällen um eine wirkliche leichte Entzündung handelt. Man findet, sagt er, zur Zeit der peritonealen Reizung Rötung und fibrinöse Exsudationen auf dem Peritoneum und später Adhäsionen und man würde noch mehr finden, wenn dieselben nicht die Fähigkeit hätten, sich zurückzubilden. Dagegen kann ich mich

1) Mitteil. aus den Grenzgebieten der Med. u. Chir. Bd. V. S. 15.

der Ansicht Tietze's doch nicht ganz anschliessen, wenn er sagt: „An der Auffassung der peritonealen Reizung als wirkliche Entzündung ist wohl nicht zu zweifeln, und das, was sie im Gegensatz zu anderen Formen bringt, ist nur die Benignität des Processes, bedingt durch die geringe Menge und Virulenz der ausgeschwärmten Bakterien und ihrer Stoffwechselprodukte oder anderer chemischer Stoffe." Mir scheint Tietze hierbei die Fähigkeit des Peritoneum die an dasselbe andringenden Stoffe zu verdünnen und die Eigentümlichkeit der Bauchhöhle, die Bakterien auch, wenn sie virulent sind, sehr rasch zu verteilen, nicht genügend zu würdigen. So aber wird es verständlich, dass selbst hochvirulente Eitererreger, die eine schwere nekrotisierende Entzündung örtlich machen bei dieser raschen Verteilung und bei der entsprechenden Verdünnung der Toxine durch wässerige Exsudation doch zur Resorption gelangen. Gerade nach dieser Richtung geben uns solche Versuche, wie sie oben mitgeteilt sind, klare Vorstellungen über die eigentümlichen Kräfte der Bauchhöhle. Ja es ist sogar wahrscheinlich, dass in manchen Fällen die allmähliche Schädigung des Peritonealüberzugs durch langsam eindringende Gifte wie es bei den gangränösen Processen, am Wurmfortsatz vermutlich ist, viel gefährlicher sind, als der plötzliche Einbruch hochvirulenter Bakterien, die eine enorme Reizung machen und doch besiegt werden.

Abgesehen von diesem kleinen Unterschied möchte ich der Ansicht Tietze's nach jeder Richtung beitreten. Die Einteilung, welche v. Mikulicz gegeben hat, genügt im allgemeinen dem praktischen Bedürfnis der Chirurgen, zumal wenn von der diffus septischen Entzündung und der progredient fibrinös eitrigen Entzündung noch eine häufig eitrige Entzündung unterschieden wird. Auf die Schwierigkeiten einer wirklich alle Verhältnisse berücksichtigenden Einteilung macht Tietze aufmerksam. Wir haben nämlich nicht nur auf die Verbreitung im Abdomen, sondern auch auf die Beeinflussung des Körpers Rücksicht zu nehmen. Zwischen der Bauchfellreizung und der diffusen septischen Peritonitis besteht demnach nur ein gradueller Unterschied und verschiedene Einwirkung auf den Gesamtorganismus. Auch bei der Bauchfellreizung treten Bakterien und septische Stoffe ins Blut. Der Unterschied liegt nur darin, dass der Körper in dem einen Falle dieser Eindringlinge Herr wird, in dem anderen Falle erliegt, dass in dem einen Falle die Ausscheidung mit einer geringen Schädigung des Bauchfellblattes und der Lymphgefässe endet, im anderen Falle mit schwerer

Entzündung desselben und mit Vernichtung des Chylusgefässsystems und hochgradiger Ernährungsstörung. Bei den zur Begrenzung kommenden Processen haben wir zwischen zwei Arten zu unterscheiden, auf welche auch Tietze schon hinweist, das ist die Abgrenzung einzelner in der ganzen Bauchhöhle verteilter Entzündungsherde und die Abgrenzung eines grösseren sich allmählich weiter verbreitenden Herdes. Wir würden also mit Tietze die disseminierte Form von der progredienten fibrinösen eitrigen Form unterscheiden, obwohl beide nach unserer Anschauung eine allgemeine Verbreitung bakterieller und toxischer Substanzen mit Verwundung des Bauchfells zur Voraussetzung haben. Aber während in dem einen Fall das verbreitete Gift überall haftet und einzelne Abscesse hervorruft, wird es im zweiten Fall resorbiert, und es bildet sich eine Entzündung nur um das entzündete Organ aus. Diese augenblickliche Lokalisation des Processes braucht nicht stationär zu bleiben, sondern es kann durch Einschmelzung der Fibrinmassen zu einer Vergrösserung des Abscesses und durch Anschoppung neuen Fibrins in der oben schon ausgeführten Weise zu einer fortwährenden Isolierung der Entzündung gegen die wieder frei gewordene Bauchhöhle kommen. Der schon an Gifte gewöhnte Bauchfellraum antwortet nun nicht mehr mit Schmerz, Erbrechen, Singultus, sondern leitet die aufgenommenen Gifte ab. Eine allgemeine Bauchfellreizung tritt jetzt nicht mehr ein. Es bleibt vielleicht noch Meteorismus und ein geringer Flüssigkeitserguss bestehen, aber auch diese gehen mit der festeren Abgrenzung des Exsudates zurück, und der Darm gewinnt seine normalen Funktionen wieder.

Zwischen diesen Extremen, der allgemeinen septischen Peritonitis mit letalem Ausgang bei geringfügigem Befund bis zur „umschriebenen“ (meiner Ansicht nach besser sich begrenzenden) Peritonitis, giebt es alle Uebergänge.

Wenn jedoch auch bei einer solchen Entstehungsart der Abscesse leicht alle Formen ihrer Verbreitung eine Erklärung finden und wenn so auch das gleichzeitige Auftreten von Abscessen an entfernten Teilen der Bauchhöhle verständlich wird, so befriedigt diese Vorstellung doch nicht ganz, wenn wir uns fragen, warum gewisse Teile der Bauchhöhle erfahrungsgemäss hierin bevorzugt werden.

Dass das peritonitische Exsudat sich am häufigsten in der Nähe des Typhlon befindet, wie schon der Name Perityphlitis anzeigt, erscheint nicht wunderbar. Hier ist die Basis des erkrankten Organes. Warum aber erstreckt sich die Eiterung so häufig von hier

bis zum Zwerchfell hinauf, der Schwere entgegengesetzt? Warum finden wir in anderen Fällen den Eiter nur im Becken oder hier und in der rechten Fossa iliaca oder im Becken und in der linken Fossa iliaca? Haben wir hierfür die Lage des Wurmfortsatzes oder gewisse Eigentümlichkeiten des Bauchfellraumes, seinen anatomischen Bau verantwortlich zu machen?

Im Allgemeinen lässt sich sagen: Es kann nicht in jedem einzelnen Falle der Grund für die bestimmte Verbreitung gefunden werden, aber wir können uns wenigstens eine Vorstellung über die Art der Entstehung gewisser Typen bilden.

Den erwähnten Formen gemeinsam ist die Lage am Peritoneum parietale. Stellen wir daher die Frage zuerst einmal so: Wie kommt es, dass in der überwiegenden Zahl der Fälle der Eiter an der Bauchwand liegt und gerade hier znr Abgrenzung kommt? Wir finden den Eiter von der Fossa iliaca sich nach aussen oder vor dem Coecum bis zur Leber hin erstrecken. Oder der Abscess verbreitet sich wie bei unseren 3 Fällen kindlicher Perityphlitis nach dem Nabel hin und kommt hier zur Perforation. Oder die Eiterung ist im Becken lokalisiert, schiebt sich von da an der vorderen und seitlichen Bauchwand entlang und gewinnt im linken Hypogastrium eine wandständige Lage. Zum Verständnis dieser Lokalisationen giebt uns, glaube ich, der Fall O. (III b, Nr. 3), der trotz der teilweisen Begrenzung der eitrigen Exsudate, unter die Fälle von diffuser Peritonitis aufgenommen wurde, wertvolle Anhaltspunkte.

Hier entwickelte sich bei einem früher ganz gesunden jungen Mädchen von 17 Jahren eine Bauchfellentzündung. Die Diagnose wurde zwar nicht rechtzeitig gestellt, der weitere Verlauf aber lässt keinen Zweifel daran, dass auch die ersten Symptome: Leibschneiden, hochgradige Leibschmerzen, ein Schwächezustand, der die Kranke zum Liegen zwang, und die Durchfälle Folgezustände der mehr allmählich einsetzenden Bauchfellreizung waren. Wir werden hierfür später eine Erklärung bekommen. Beim Eintritt in die Klinik wurde sofort ein freier Erguss in der Bauchhöhle, der sich besonders nach dem linken Hypochondrium zu erstreckt, festgestellt. Dabei Meteorismus, Druckempfindlichkeit des Leibes, Fieber, schwacher beschleunigter, aber regelmässiger Puls und häufiges Erbrechen und Singultus. Dieser Befund liess keinen Zweifel an der Diagnose Peritonitis acuta. Zweifelhaft dagegen war der Ausgangspunkt. Denn Pat. hatte wiederholt schwarze d. h. blutige Massen erbrochen. War das ein Zeichen der Vergiftung oder ein Symptom für Ulcerationen im Magen? Der weitere Befund an den Lungen, Infiltrationen und trokkene Pleuritis, sprach für eine Metastasierung des entzündlichen Pro-

cesses. Deshalb wurde von Herrn Geh.-Rat Bäumler eine vom Wurmfortsatz ausgehende Peritonitis purulenta diffusa septica angenommen. Die Richtigkeit dieser Diagnose bestätigte die Sektion. Bemerkenswert jedoch war die Verbreitung des Processes: Die Dünndarmschlingen waren unter sich und mit dem Netz, mit der Leber, mit dem Magen so innig verklebt durch Fibrin, dass bei der Eröffnung diese Organe eine geschlossene Masse bildeten, welche von Eiter umspült wurden. In der That stieg der Eiter bis ins linke und rechte Hypochondrium und unter das Zwerchfell vom Becken herauf, oben nur getrennt durch das Ligament. suspensorium. Die Dünndarmschlingen waren nun allerdings leicht durch Zug von einander zu lösen und jetzt zeigten sich auch zwischen den Dünndarmschlingen an einzelnen Stellen kleine unter sich nicht zusammenhängende Abscesse.

Wie ist dieser merkwürdige Zustand im Abdomen zu Stande gekommen? Der Ausgangspunkt der Peritonitis war der an der Spitze gangränöse Wurmfortsatz, welcher ins Becken hineinhing. Die Spitze war perforiert. Hatte die Perforation schon zu Beginn des ganzen Leidens am 8. XI. stattgefunden? Nein. Auf diesen Tag ist der Beginn einer leichten nicht besonders stürmischen Bauchfellreizung zu verlegen. Zu dieser Zeit sind durch die gangränöse Spitze Toxine, vielleicht auch Bakterien hindurchgetreten. Sie wurden resorbiert, sie machten ein gestörtes Allgemeinbefinden, aber sie wurden auch ausgeschieden. Der Leib war empfindlich, die Peristaltik war gesteigert (Durchfälle), aber im Ganzen wurde in Bettruhe der Zustand erträglicher, so dass erst am 14. XI. (am 6. Tag) der Arzt gerufen wurde. Wegen der fortdauernden Durchfälle erhielt Patient Opium. Die Durchfälle sistierten, aber die Schmerzen blieben bestehen und es stellte sich am 17. XI. (9. Tag) Erbrechen ein, das Erbrechen dauerte an und das Erbrochene war am 10. Tag ganz schwarz. Wir haben also wohl die Perforation in die Zeit vom 14. XI.—17. XI. zu verlegen, in die Nacht vom 17. zum 18. dagegen den Zeitpunkt des Eintritts der Septikämie gekennzeichnet durch Erbrechen schwarzer (blutiger) Massen.

Wichtig in diesem Verlauf ist vor allem die unter lebhaften Leibschmerzen eintretende Diarrhoe bei sofortigen Störungen des Allgemeinbefindens. Scheint es nicht, als wenn wir es hier wirklich wie in unseren Tierexperimenten mit Reizungen von Toxinen zu thun hätten, welche die Darmwand von der Bauchhöhle her passieren. Wir würden also zu den bisher klinisch von Nothnagel unterschiedenen Peristaltik und Durchfälle auslösenden Reizen zu den vom

Darm, von den Nerven, vom Blute kommenden Reizungen die von der Bauchhöhle her, vom Lymphgefässsystem herkommenden Reize hinzufügen. In der That ist dieses Symptom von uns auch sonst häufig und zwar nicht nur bei Entzündungen, die vom Wurmfortsatz ausgingen, sondern auch bei Pericholecystitis und Perforation der Gallenblase beobachtet worden. Wo das Symptom vorhanden ist, soll man jedenfalls an diesen Zusammenhang denken. Die peristaltischen Bewegungen und die durch beständige vermehrte Exsudation geschaffene Gleitfläche des Peritonealüberzugs ermöglichte bei dem schliesslich erfolgten Durchbruch durch die gangränöse Wand eine rasche Verbreitung der Substanzen aus dem Wurmfortsatz. Was für eine Beschaffenheit diese Substanzen hatten, wissen wir nicht. Aber wir wissen, dass die Perforation jedenfalls nicht so stürmische Erscheinungen hervorgerufen hat, wie sie bei traumatischen Perforationen beobachtet werden. Woran liegt das? Ich glaube, das muss man auf die vorherige chronische Reizung des Peritoneum und Gewöhnung an die Gifte zurückführen. Es tritt Erbrechen und 3 Tage später blutiges Erbrechen auf. Wir wissen nicht, ob das Folgen direkter Reizung des Magens oder nur Intoxikationserscheinungen sind. Wichtig aber ist, dass die genaue Zeit der Perforation nicht festzustellen ist. Am 8. XI. kann sie noch nicht stattgefunden haben. Denn dann hätten wir jedenfalls stürmischere Erscheinungen in den ersten Tagen erwartet, also ist sie an einem der nächsten Tage — aber jetzt ohne stürmische Erscheinungen aufgetreten.

Wie aber ist bei diesem Fall ein solch eigentümlicher Unterschied der Entzündungsform in verschiedenen Teilen der Bauchhöhle innerhalb der Darmschlingen und am parietalen Blatt zu Stande gekommen? Offenbar müssen doch die Bakterien und kleinsten Fremdkörper aus dem Darm, nekrotische Schleimhautreste, Schleim, Blut und was sonst in die Bauchhöhle entleert wurde, eine allgemeine Verbreitung gefunden haben und zwar ziemlich gleichmässig. Wie will man sonst in einem solchen Falle diese fibrinöse Verklebung der Eingeweide zu einem Konvolut erklären? Ist es möglich, hier ein allmähliches Fortschreiten der Entzündung anzunehmen, eine Abart der progredienten fibrinös eitrigen Peritonitis? Das kann ich mir nicht vorstellen. Es ist das ein Fall, wie der von Tietze erwähnte, der in das v. Mikulicz'sche Schema nicht passt. Eine allgemeine Verbreitung hat in der That stattgefunden, aber zwischen den Darmschlingen ist der Verlauf der Entzündung anders als am parietalen Blatt. Woher

kommt das? Hat das vielleicht das Opium gemacht? Ist es vielleicht den ruhig gestellten Darmschlingen möglich gewesen, deswegen Verklebungen zu bilden, während die Atmung an der parietalen Wand das verhinderte? Es mag das Opium thatsächlich diesen Zustand begünstigt haben, ein so weit gehender Einfluss der Atmung aber ist unwahrscheinlich. Aber wir müssen an etwas anderes denken, an einen wichtigen, äusserst bedeutungsvollen Unterschied zwischen dem Peritoneum parietale und viscerale — das ist die Beziehung zu den Gefässen und der Unterschied in der Flächenausdehnung. Der Unterschied in der Gefässversorgung bedarf kaum einer Ausführung. Am deutlichsten tritt derselbe wohl am Netz hervor. Aber auch der Unterschied in der Fläche ist ein beträchtlicher. Ich schätze, dass die Gesamtfläche der Dünndarmschlingen mit Mesenterium, Unterfläche des Netzes, Innenfläche des Mesocolon schon doppelt so gross ist wie das Peritoneum parietale. Bei der ungleich besseren Verteilung der Substanzen zwischen den Dünndarmschlingen wird daher auch dank der besseren Blut- und Lymphgefässversorgung die Resorption rascher und vollständiger zu Stande kommen als am parietalen Blatt, wo die Verteilung langsamer, die Lymphgefäss- und Blutgefässversorgung gestreckter ist, wo lange Kanäle durchlaufen werden müssen. Auf diesen einfachen Mechanismus, der noch durch die nachfolgende Lähmung der Darmschlingen unterstützt wird, müssen wir die häufigen Lokalisationen am parietalen Blatt zurückführen. Dazu kommt, dass die geblähten, lufthaltigen Schlingen auf dem Exsudat schwimmen und so eine geschlossene Masse bilden.

In diesem Falle Oser haben wir nur ein Extrem. Von ähnlichen Fällen wird berichtet. Bei dem von Franke[1]) mitgeteilten Fall von Periperitonitis, d. h. einer Ansammlung von Eiter im extraperitonealen Raum, habe ich ebenso wie Tietze sofort an diese eigentümlichen Processe gedacht, obwohl mir aus der Litteratur Fälle von weitgehender Ablösung des Peritoneum bekannt waren. Bei längerem Bestehen der Eiterung kann man der granulierenden eiterabsondernden Fläche nicht mehr ansehen, ob es das Peritoneum parietale ist oder eine durch Verschmelzung der Darmschlingen, des Netzes, Colons und der Leber entstandene Granulationsfläche. Eine Trennung des Peritoneum von der Fascia transversa ist in vielen Fällen von wandständiger Peritonitis nicht möglich. Tietze weist darauf hin, dass es eigentümlich sei an diesem Falle von Franke,

1) Grenzgebiete für innere Med. u. Chir. Bd. II. S. 17.

wenn der in der Blinddarmgegend gefundene Strang, als Wurmfortsatz aufgefasst, extraperitoneal durch den Abscess ziehen sollte. Das ist gewiss unwahrscheinlich. Ausserdem aber: Wie denkt sich Franke die Abtrennung der grossen vom Becken bis unter das Zwerchfell reichenden Eiterhöhle durch das Ligamentum suspensorium hepatis? Das sollte doch bei extraperitonealem Fortschreiten keine Trennung der Eiterung machen. Sicherlich handelt es sich um einen ganz ähnlichen Fall, wie er hier beschrieben ist. Trotz Incision ist es auch Franke nicht gelungen, das Kind zu retten. Immerhin soll man in solchen vorgeschrittenen Fällen die Hoffnung nicht aufgeben, durch eine Operation zu helfen; denn trotz der allgemeinen Verbreitung des Processes verfügt der Bauchfellraum über Kräfte, die eine solch weitgehende Abgrenzung und Beschränkung der Eiterung ermöglichen. Auch bei Franke's Fall begann übrigens die Erkrankung mit Durchfall und Allgemeinstörungen (Hitze und Frost) und erst am 6. Tag trat Erbrechen ein.

Die Verbreitung entzündlicher Produkte von einem höhergelegenen Organ scheint denselben Gesetzen zu unterliegen. Wir lernten hier einen Fall kennen, wo nach einer Stichverletzung auf der linken Seite ein Kotabscess neben dem Colon entstand. Nach mehreren Wochen musste bei dem fortdauernd fiebernden Knaben ein Abscess rechts eröffnet werden, der sich vom Becken herauf unter das Zwerchfell erstreckte. Wenn wir in diesen Fällen annehmen wollten, dass der Eiter ganz allmählich sich seiner Schwere entsprechend nach dem Becken zu senkte und dann wieder der Schwere entgegengesetzt von da aufstiege, so wäre meines Erachtens gar nicht verständlich, warum er nicht auch zwischen die Darmschlingen eindringen sollte. Ausserdem aber fragt es sich sehr, ob wir wirklich der Schwerkraft bei dem Fortschreiten eines von Fibrinmassen begrenzten Abscesses eine so grosse Bedeutung beimessen dürfen. Warum bilden sich gerade so häufig der Schwere entgegengesetzt subphrenische Abscesse vom Wurmfortsatz aus. Die Schwere der in die Bauchhöhle gelangten Substanzen und der daraufhin gebildeten flüssigen Exsudate hat gewiss im Beginn der Peritonitis bei freiem Bauchraum und bei gelähmtem Darm Bedeutung. Für die Verbreitung bei der progredienten Form dagegen tritt ihr Einfluss gegenüber anderen Momenten zurück. Wenn wir daher von Senkung oder von Emporsteigen einer Eiterung im Bauchraum sprechen, so dürfen wir uns nicht vorstellen, dass der Mechanismus wirklich in jedem Fall so ist, sondern wir wollen, so lange wir die wirksamen Kräfte nicht kennen, damit nur

die Lage zu dem Ausgangspunkt bezeichnen. In unserem Falle von Entzündung links und Verbreitung nach rechts können wir ebenso gut eine allgemeine Verbreitung der Stoffe im Beginn mit sekundärer Abgrenzung zwischen den Darmschlingen und Einschmelzung am parietalen Blatt annehmen. Wahrscheinlich bestand also der Process rechts schon in seinen Anfängen zur Zeit der Incision links. Mit der Entleerung des Eiters links wurden, wie man das gewöhnlich beobachtet, die geblähten Darmschlingen ins Becken gedrückt. Sie trugen so zu einer besseren Entleerung des Eiters bei, aber nur auf der linken Seite, der rechtsseitige Process wurde von dem linken durch die Dünndarmschlingen im Becken abgeschlossen und gewann eine gewisse Selbständigkeit. Denselben Vorgang beobachteten wir in dem Fall K. (II, No. 14) und seitdem noch öfter. Bei Fall K. wurde der Abscess im Becken von rechts her entleert. Das Drainrohr wurde am 3. Tag herausgedrückt. Es war anfangs noch sehr viel, später nur wenig Eiter geflossen. Die Sektion 1 Jahr später zeigt, dass zwischen den Adnexen links ein Abscess zurückgeblieben war. Dieser Fall war mir eine Lehre. Bei Fall Anna D. (II, 17) war ebenfalls eine eitrige Blinddarmentzündung so abgegrenzt, dass der Eiter vom Becken her nach der rechten Fossa iliaca eine wandständige Lage gewann, während er links nur bis in die Nähe des Poupart'schen Bandes reichte. Alle Teile des Beckens waren von Eiter umgeben, so dass eine Abgrenzung nicht möglich war. Hier wurde der Befund regelmässig durch Rectaluntersuchungen kontrolliert und mit einem gewissen Mut der tiefer gelegenen Eiterung, wie es in der Krankengeschichte beschrieben ist, mit weichen Kathetern nach rechts zu ein Abfluss verschafft. Bei diesen sog. extraperitonealen Eröffnungen der Abscesse des Beckens muss man auf diese Dinge achten. Die Darmschlingen trennen bei der Eröffnung der Abscesse, vielleicht wohl auch bei Perforation in ein Hohlorgan, den einfachen Abscess im Becken in zwei Teile, von denen der eine ausheilen, der andere bestehen bleiben kann. Die Entleerung der Abscesse geht eben ausserordentlich rasch durch den Druck der Darmschlingen vor sich; nur so wird dieses Ereignis der Teilung von Abscessen überhaupt verständlich. Bei geschlossener Bauchhöhle werden die gesamten, ja zumeist geblähten Dünndarmschlingen von der einheitlichen Flüssigkeitsmasse getragen. Wären die Darmschlingen nicht verklebt, so müsste notwendigerweise der Eiter auch zwischen die Schlingen eindringen. Wenn aber

die dem Abscess benachbarten Darmschlingen nur durch dünne Fibrinbeläge von den übrigen Därmen getrennt wären, dann müsste der Auflösungsprocess des Fibrins und die neue Anschoppung auch nach diesem Teil zu stattfinden. Dann müssten aber auch Gänge von dem Hauptherd zu den vielen kleinen Abscessen hinführen. Das bestand in dem erst erwähnten zur Sektion gekommenen Fall nicht.

In der traumatischen Perforationsperitonitis aber kam die peritoneale Eiterung durch die beiden Incisionen zur Heilung, es sprach nichts für das Zurückbleiben von Eiter zwischen den Darmschlingen. Auch ein Fall von frischer Peritonitis nach perforiertem Ulcus ventriculi wies mich auf diese eigentümlichen Verhältnisse hin.

Bei der Eröffnung des Abdomens schien die Diagnose Ulcus ventriculi perforatum falsch zu sein. Die etwas geblähten Darmschlingen zeigten sich anfänglich nicht verändert. Da kamen zwischen ihnen kleinste Fibrinfetzchen zum Vorschein und bald erkannte man, dass in der That an der kleinen Kurvatur ein Ulcus durchgebrochen war. Der subhepatische Raum war nach rechts z. T. durch Fibrin verklebt z. T. kam aus diesem Teil Luft. Die Peritonitis 1 Tag später führte zu Tode; es fand sich reichlicher eitrig-seröser Erguss im Becken, während zwischen den Darmschlingen sich bereits Verklebungen durch Fibrin ausgebildet hatten.

Das, was wir als allgemeine Lehre aus solchen Fällen ziehen dürfen, ist der beträchtliche Unterschied in Bezug auf die Resorption zwischen Peritoneum parietale und viscerale, insbesondere zwischen dem Teil des visceralen Blattes, der den an sich schon für resorptive Vorgänge bestimmten Organen angehört und an sich schon eine der Resorption dienende besondere Lymph- und Blutgefässversorgung hat.

Durch dieses Moment werden auch andere Formen der Verbreitung beeinflusst. Es erklärt sich so zwanglos die grössere Häufigkeit der mehr umschriebenen Formen am parietalen Blatt überhaupt, mögen sie nun im rechten subphrenischen Raum liegen oder an irgend einer anderen Stelle der Wand bis zur linken Fossa iliaca hin.

Es erklärt auch bei Processen, die vom Magen ausgehen und sich nach links zu verbreiten, die überwiegende Häufigkeit der subphrenischen Abscesse unter den umschriebenen Formen der eitrigen Entzündung.

Immerhin bedürfen die Beckenabscesse, die isolierten subphrenischen Abscesse und die Abscesse der linken Fossa iliaca einer besonderen Betrachtung. Es müssen noch andere Einflüsse spielen, die zu dieser häufigen Verbreitungsart Anlass geben. Wir wollen

zuerst die Frage erledigen, ob bei den verschiedenen Formen die Lage des Wurmfortsatzes von Bedeutung ist. Dass für die diffuse Peritonitis keine Abhängigkeit von der Lage besteht, ist sofort festzustellen. Der Curschmann'sche Fall von Entzündung eines im subhepatischen Raum liegenden Wurmfortsatzes, an der Stelle, wo wir sonst so häufig Begrenzung und Ausheilung der Peritonitis erleben, führte zu diffuser Peritonitis. Wie hier kann es bei jeder Lage und, wie oben ausgeführt wurde, auch nicht selten bei Recidiven noch zu diffuser Peritonitis kommen. Aber vielleicht ist doch die Lage des Wurmfortsatzes bedeutungsvoll für die Fälle umschriebener Eiterung im Becken oder in der Fossa iliaca oder im rechten subphrenischen Raum. Wir haben zwar auch mehrere Fälle von umschriebener Eiterung nach der Leber zu am Colon entlang bei einer Lage des Wurmfortsatzes im Becken und andererseits solche im Becken bei einer Lage des Processus vermiformis hinter dem Coecum. Diese Fälle sind jedoch jedenfalls die Ausnahmen [1]). Da wo überhaupt der Process sich lokalisiert, wird er in der Nähe des entzündeten Organs am längsten Bestand haben. Aber wir dürfen dabei nicht vergessen, dass thatsächlich im Beginn der Peritonitis der Bauchraum noch frei war und daher auch bei umschriebener Eiterung alle anderen Variationen möglich sind. Wenn daher ein pathologischer Anatom bei völlig geheilter Epityphlitis einen linksseitigen subphrenischen Abscess findet, wie Rauenbusch [2]) beschreibt, bei vollständigem Fehlen irgend einer Verbindung, so ist das eben nichts anderes als der Ausdruck einer ursprünglichen freien Verbreitung der Gifte und zufälligen, ungenügenden Resorption derselben an dieser Stelle. Wunderbar ist das für denjenigen, welcher die rasche Verbreitung der Stoffe in der Bauchhöhle gesehen hat, durchaus nicht. Es werden eben ausser Bakterien und Toxinen auch kleinste geformte Elemente, seien das nun Kotteilchen oder kleinste Gewebspartikel mit verbreitet, die unter Umständen Anlass zu umschriebener Entzündung an entfernten Teilen der Bauchhöhle geben können, während der Process sogar örtlich — in dem Falle 6 von Rauenbusch allerdings infolge einer Operation — zur Heilung kommen kann. Wenn trotz dieser allgemeinen Verbreitung der Substanzen im Anfang der Entzündung, welche klinisch, wie ja vielfach

1) Rotter macht im allgemeinen die Verbreitung des Eiters abhängig von dem Ort der Fixation des Wurmfortsatzes. So allgemein ausgedrückt dürfte das jedoch nicht der Wirklichkeit entsprechen.

2) Grenzgebiete Bd. X. Nr. 24.

von Autoren, insbesondere auch von Körte [1]) betont wird, der allgemeinen Peritonitis ähnliche Symptome macht, doch so häufig eine Begrenzung eintritt, so liegt das ausser der grossen Resorptionsfähigkeit doch noch an anderen Verhältnissen, die gleichzeitig ein Licht werfen auf die Häufigkeit besonderer Lokalisationen. Während wir bei der gangränösen Form, bei der mit grosser Wahrscheinlichkeit ein mehr allmählicher Einbruch der Entzündung in die Bauchhöhle erfolgt, die Symptome der geringen Bauchfellreizung, aber gesteigerter Darmreizung auftreten sehen, haben wir andere Formen, bei denen ähnlich wie bei Rupturen das Leiden mit einem plötzlichen Schmerz beginnt. Derselbe geht vorüber. Aber es stellen sich bald allgemeine Schmerzen und jetzt Meteorismus ein bei völliger Verhaltung von Winden. Dieses rasche Eintreten von Meteorismus halte ich für sehr bedeutungsvoll. Es werden dadurch die entzündeten Abschnitte ruhig gestellt. Eine weitere Verbreitung sistiert, je nach dem Grade der Darmlähmung, mehr oder weniger vollkommen. Es kann sich daher der Process jetzt örtlich, wenn das die Art der Entzündung überhaupt zulässt, begrenzen. Es kann der mit Eiter gefüllte Wurmfortsatz, aus welchem ein Tröpfchen in die Bauchhöhle gelangt ist, jetzt durch schützende Fibrinmassen umgeben werden, während im übrigen die freie Bauchhöhle sich rasch wieder herstellt.

Kommt es aber infolge der Art der Entzündung nicht zu einer fibrinösen Exsudation, sondern mehr zu einer Absonderung von Eiter d. h. zu einer tieferen örtlichen Schädigung, so wird auch jetzt keine allgemeine Verbreitung des Processes eintreten können, weil die treibenden Kräfte für diese tief gelegenen Punkte der Bauchhöhle fehlen. Es wird sich der Eiter oder der mehr seröse eitrige Erguss oder der rein seröse bakterienfreie Erguss ins Becken senken, seiner Schwere entsprechend.

Der durch den Meteorismus anfänglich gesteigerte, später nach Erlahmung der Bauch- und Zwerchfellmuskeln wahrscheinlich herabgesetzte Druck, gestattet die Ausbildung schützender Adhäsionen und fibrinöser Verklebungen um den Processus vermiformis oder um den Abscess. Je nach dem Sekretionsdruck wird der Eiter die zu Verklebungen neigenden Flächen trennen und sich nur um den Ausgangspunkt der Entzündung oder von da nach verschiedenen Richtungen natürlich auch zwischen die Dünndarmschlingen verbreiten können.

Wir werden demnach, um für die verschiedenen Formen ein

1) Grenzgebiete Bd. II. S. 150.

Verständnis zu gewinnen, zwei Zeiten in der Verbreitung unterscheiden müssen. Diejenige bald nach dem Durchbruch und diejenige in den nächsten Tagen. Von dem Zustand, in welchen die Bauchhöhle bei dem ersten Einbruch versetzt ist, wird im allgemeinen der Verlauf abhängig sein. Dieser Zustand aber wird viel weniger von der Lage des Wurmfortsatzes als von der Art der Erkrankung desselben abhängig sein. Auf die bei gangränösen Processen eintretende allmähliche Schädigung des allgemeinen Bauchfellraumes wurde schon hingewiesen, auch die Verschiedenheit der Substanzen, die in anderen Fällen in Betracht kommen, schon erwähnt. Einen wesentlichen Unterschied möchte ich jedoch noch in der verschiedenen Wirkung des fertigen Eiters und der beim Wurmfortsatz anscheinend in seinem Innern nicht selten vorkommenden fibrinösen Exsudate erblicken. Mir scheinen bei der Fibrinbildung, die ja so wichtig ist für die Verbreitung, abgesehen von einfachen toxischen und bakteriellen Reizen doch auch Beimengungen fibrinoplastischer Substanz, wie sie notwendigerweise, in den zur Gewinnung gekommenen Exsudatmassen im Wurmfortsatz vorhanden sind, eine gewisse Rolle zu spielen. An und für sich hat die Bauchhöhle keine grosse Fähigkeit, Plasma zur Gerinnung zu bringen. Es müssen also besondere Verhältnisse eintreten. Ein Bluterguss bleibt längere Zeit in der Bauchhöhle flüssig. Das Blut beim Platzen der Follikel hinterlässt auch keine Fibringerinnsel, sondern bleibt flüssig und wird resorbiert. Man kann sich also sehr wohl vorstellen, dass die in der Bauchhöhle enthaltene gerinnungsfähige Substanz bei ihrer Ausscheidung leichter gerinnt, wenn zu der Schädigung des Peritonealepithels bereits gebildete fibrinoplastische Substanz vom Wurmfortsatz her hinzukommt. Freilich giebt es auch noch eine andere Erklärung für den milderen Verlauf einzelner zu Obliteration führenden Processe am Wurmfortsatz. Führt die Stase oder Stauung in den Blutgefässen zu einer Obstruktion des Wurmfortsatzes, so kann natürlich kein flüssiger Kot austreten, auch wenn die Wandung perforiert ist. Jedenfalls sprechen die Befunde an obliterierten Wurmfortsätzen dafür, dass eine Perforation häufig zu Stande kommt und doch nur umschriebene zur Heilung gelangende Peritonitis macht.

Umgekehrt sehen wir bei Einbrüchen reinen Eiters, der eher eine fibrinlösende Substanz enthält, häufig genug schwere allgemeine Peritonitis eintreten. Gewiss kommt es auch in solchen Fällen zu fibrinösen Exsudationen, aber die eitrige Form der Entzündung über-

wiegt. Eine solche rasch in 2mal 24 Stunden letal endigende Peritonitis sah ich bei einem inoperablen Carcinom des Rectum, das zu einer schweren eitrigen Beckenzellgewebsentzündung geführt hatte, beim Durchbruch des Eiters eintreten. Diese zersetzten eitrigen Massen sind offenbar sehr deletär für das Bauchfell und dem Entstehen von Verklebungen hinderlich.

Für den Ausgang der Peritonitis möchte ich daher sowohl die bestimmte Beschaffenheit der in die Bauchhöhle gelangten Entzündungsprodukte, die wiederum abhängig sind von der Art der Wurmfortsatzerkrankung, verantwortlich machen als auch die Art und Weise des Einbruchs. Ein plötzlicher Einbruch kann zwar einen augenblicklichen stürmischen „Anfall", eine starke peritoneale Reizung hervorrufen, aber die aus dem fibrinösen Exsudat im Wurmfortsatz entleerten eitrigen, bakterienhaltigen toxischen Substanzen werden unter Eintritt eines die weitere Verbreitung hemmenden Meteorismus resorbiert. Anders, wenn ein dünnflüssiges, jauchiges, Bakterien, Toxine und Detritus enthaltendes Empyem des Wurmfortsatzes durchbricht oder wenn durch ein Trauma die mit entzündlichen Produkten und Kotsteinen gefüllte Höhle eröffnet wird. In diesem Falle werden neben Bakterien und Toxinen auch körperliche schwer resorbierbare Elemente in die Bauchhöhle kommen und mitverschleppt und bilden an verschiedenen Stellen kleine Herde. Hier wird der plötzliche Einbruch trotz der Ausbildung von Meteorismus doch gefährlich durch schwer resorbierbare Substanzen.

Bei allmählichem Durchbruch können wir zwei Arten trennen. Der Durchbruch der Wurmfortsatzwand nach vorheriger Gangrän wurde oben schon erwähnt. Ebenso wurde darauf hingewiesen, wie bedeutungsvoll die allmähliche Veränderung des Peritonealraumes in einem solchen Falle ist. Trotz dieses allmählichen Durchbruchs sind die Chancen für eine örtliche Abgrenzung des Processes sehr gering. Liest man die Zusammenstellungen über diffuse Peritonitis von Körte bis auf die neueste Zeit, die Zusammenstellung von Krogius, siehe die Tabellen und Mitteilungen der Anhänger der Frühoperationen Rehn, Riedel, Sprengel, v. Beck u. A., so hört man von dem frei im Eiter flottierenden gangränösen Wurmfortsatz, oder bei noch früheren Beobachtungen von mehr serösen Ergüssen, aber nichts von Verklebungen. Trotzdem ist anzunehmen, dass eine gewisse Zahl dieser Fälle zur Begrenzung gekommen wäre. Untersucht man die Spitzen der Wurmfortsätze, von denen nachweisbar früher schwere Entzündungen ausgegangen sind, so finden

sich Zustände, die ebenfalls auf frühere Gangrän und Perforation der Spitze schliessen lassen. Die Obliteration der Spitze bei zersprengter z. T. durch Bindegewebe ersetzter Muskulatur, die im übrigen immer noch als Längs- und Ringsmuskulatur zu erkennen ist, weist auf die vorausgegangene schwere nekrotisierende Entzündung hin. Die vollständig nekrotische Spitze aber kann zur Bildung von Adhäsionen nichts beitragen. Der beständige zur Verdünnung der austretenden Gifte erzeugte Exsudationsstrom des Peritoneum ist ebenfalls der Ausbildung von Adhäsionen in ihrer Umgebung hinderlich. Indes mögen doch in manchen Fällen benachbarte Teile den gangränösen Herd abschliessen und die freie Bauchhöhle schützen. Sonst würde man nicht so häufig narbig veränderte Spitzen finden. Von wesentlicher Bedeutung für diffuse Verbreitung resp. Begrenzung des Processes wird dabei auch wieder meines Erachtens der mehr flüssig zersetzte oder der festere durch coaguliertes Blut zusammengehaltene Inhalt sein.

Ganz anders ist die zweite Art des allmählichen Durchbruchs. Es wird sich in manchen Fällen vor dem eigentlichen Durchbruch ein fibrinöser Ueberzug über der am meisten geschädigten Stelle bilden und dadurch ein direktes Einbrechen der im Wurmfortsatz enthaltenen Substanzen verhindern. Dass sich aber trotz eines solchen Fibrinüberzugs Verklebungen mit Nachbarorganen noch nicht zu bilden brauchen, haben meine oben mitgeteilten Versuche von subserösen Injektionen gezeigt. Es wird also durch den Fibrinüberzug, wenn er fester haftet, als es in unseren Fällen zutraf, Eiter u. a. Dinge abgehalten werden können, während Gifte passieren. Bei einem solchen Zustand kann dann allerdings ein umschriebener Abscess, eine eigentliche Periskolikoiditis zu Stande kommen, wie es Sonnenburg, wenn ich ihn recht verstehe, annimmt. Von diesem Abscess geht dann erst nach Sonnenburg's Ansicht die weitere Verbreitung aus.

Ich möchte mir kein Urteil erlauben über die Häufigkeit der einzelnen Formen, wie sie wirklich beobachtet sind, oder wie sie nach allgemeinen patholog.-anatomischen Vorstellungen mit Wahrscheinlichkeit vorkommen. Dagegen möchte ich mich mehr auf die Seite derjenigen Autoren stellen, welche die Verbreitung der Peritonitis mehr von dem anatomischen Zustand des Wurmfortsatzes als von bestimmten Bakterien abhängig machen. Trotz der sorgfältigen Untersuchungen über den Bakteriengehalt des peritonitischen Eiters und des Wurmfortsatzes sind die Bakteriologen doch, wie

mir scheint, zu keinem abschliessenden Urteil gekommen. Von Krogius[1]) sind die von ihm beobachteten Fälle von diffuser Peritonitis einer genauen bakteriologischen Untersuchung unterzogen worden und er spricht allerdings den Satz aus, dass weniger die An- und Abwesenheit einer Perforation als vielmehr die Art und die Virulenz der vorhandenen Bakterien für die anatomische Form der Peritonitis massgebend seien. Was mich abhält, diesem Standpunkt ohne weiteres beizutreten, sind die Beobachtungen bei der traumatischen Perforationsperitonitis. Hier haben wir ebenso wie in dem chronisch veränderten Wurmfortsatz ein Bakteriengemisch und die Peritonitis verläuft genau ebenso wie eine traumatische, vom entzündeten Wurmfortsatz ausgehende Peritonitis. In Fällen aber, wo bei Entzündungsprocessen am Darm ähnliche Verhältnisse sich einstellen wie beim Wurmfortsatz, treffen wir auch ähnliche Peritonitisformen. Wir sahen hier einen Kranken mit einer nach Brucheinklemmung entstandenen Dünndarmstenose. Die Lage und die Gestalt des Geschwürs machte es wahrscheinlich, dass es sich um eine Littre'sche Hernie gehandelt hat, welche vor mehreren Monaten reponiert wurde. Nach Verlauf einer Woche stellten sich schwere peritonitische Symptome ein; es kam aber zu einer Begrenzung der Entzündung und bei der Operation fanden sich zahlreiche Stränge zwischen den Dünndarmschlingen und dem Netz und eine Anheftung des stenosierten Dünndarms am Peritoneum parietale in der Nähe der Bruchpforte. Es ist nicht anzunehmen, dass hier besonders virulente Eitererreger zufällig in dem Darm waren. Die Ulceration ist sicher Folge einer Cirkulationsstörung. Der ganze Verlauf war trotzdem ganz genau so, wie bei einer gewöhnlichen Perityphlitis. Die Entzündung war hier noch nicht zum Stillstand gekommen. Es bestand am Mac Burney'schen Punkt Druckempfindlichkeit. Aber auch vermehrte Empfindung an der entsprechenden Seite links (Hyperaesthesie der Haut nach Head.). Im Gegensatz zu einer traumatischen Perforation ist hier der Einbruch unter günstigeren Umständen erfolgt und darum trotz der durch die Stenosierung und nekrotisierenden Entzündung des Darms gesteigerten Virulenz der Bakterien die Peritonitis zur Begrenzung gekommen, während in einem anderen Falle die gewöhnlichen Darmbakterien bei rascher Perforation eine diffuse Peritonitis gemacht hatten. Mit ein Grund für diesen Verlauf ist der Einschluss der Darmbakterien

1) Krogius. Ueber die vom Proc. vermiformis ausgehende diffuse eitrige Peritonitis. 1901.

auch bei der Littre'schen Hernie in ein fibrinöses, blutiges Exsudat.

Der Inhalt eines Wurmfortsatzes enthält ausser dem regelmässigen Gast, dem Bacterium coli, nach dem Abstrichpräparat 20 und mehr andere Formen. Dieselben Formen trifft man in Empyemen des Organs. Bei den Versuchen, die Arten zu trennen, überwuchert meistens das Bacterium coli alles andere und das gleiche tritt ja auch nach Muscatello bei den aus dem Abdomen gezüchteten Bakterien ein. Es dürfte schwer sein, den Beweis zu führen, dass bei der Wurmfortsatz-Peritonitis ein bestimmtes Bacterium anzuschuldigen ist, wenn es sich nicht gerade um die sicher nachgewiesenen Fälle von Wandabscessen handelt oder um fortgeleitete und metastatische Processe. Meist haben wir es mit Bakteriengemischen zu thun und diese sind auch, wenn sie nicht gerade virulente Eitererreger enthalten, im Stande, eine Peritonitis hervorzurufen. Oder sollen wir etwa annehmen, dass eine Peritonitis nur darum zu Stande kommt, weil immer der Darm auch die vulgären Eitererreger enthält? An den häufigen Verwachsungen um die Gallenblase herum, welche ja in der Regel nur das Bacterium coli beherbergt, sehen wir jedenfalls, dass dieses auch schon allein Peritonitis machen kann. Ob wir die an dieser Stelle gewöhnlich so leicht verlaufenden Formen diesem Umstand zuschreiben sollen, lasse ich dahingestellt. Auch bei Peritonitis nach Wurmfortsatzentzündung fand sich das Bacterium coli in Reinkultur [Laruelle[1])] fand in der Hälfte der Fälle dasselbe in Reinkultur). Andere konnten die üblichen Eitererreger Staphylococcus pyogenes aureus und alb. und Streptococcus pyog. nachweisen, immer aber auch wieder Bact. coli (Fraenkel). Bemerkenswert bleibt, dass man im Abstrichpräparat meist eine viel grössere Zahl von Bakterien der Form nach unterscheiden kann, als mit dem Kulturverfahren getrennt werden können. Es mag ja sein, dass in manchen Fällen akuter Entzündung diese zahlreichen Arten von einer bestimmten Art verdrängt werden. Bei dem Einbruch in die Bauchhöhle aber kommen neben diesen auch das Bacterium coli und alle möglichen anderen Spaltpilze mit hinein und dann kann sich das Verhältnis wieder umkehren. So lange daher nicht wirklich scharfe Trennungen zwischen einzelnen Peritonitisformen auf bakteriologischer Grundlage gemacht werden können, empfiehlt es sich mehr, die Unterschiede nicht auf die verschiedenen Resultate der bakteriellen Untersuchungen, sondern

1) Cit. nach Krogius.

auf die verschiedenen Entzündungsformen des Wurmfortsatzes zurückzuführen. Auch so, glaube ich, können wir nach obigen Ausführungen verstehen, wie selbst bei der gleichen entzündlichen Ursache doch infolge des eigentümlichen Verlaufs im Organ auch besondere Peritonitisformen resultieren.

Besonders ist dabei, glaube ich, die frühzeitige Bildung des Fibrins zu berücksichtigen. Auf diese Weise wird es möglich, dass der Process von vornherein lokalisiert bleibt. Es ist durchaus möglich, dass unter dem Schutz eines solchen Fibrinüberzugs das Organ wieder gesund wird, in anderen Fällen aber sich unmittelbar eine Form der progredienten fibrinösen Peritonitis anschliesst. Dann wird natürlich das gebildete Exsudat genau der Lage des Wurmfortsatzes entsprechen.

Bei der Häufigkeit jedoch, mit der wir einen örtlichen plötzlichen Schmerz und eine allgemeine Reizung des Bauchfells beobachten, halte ich immerhin diese Form des Einbruchs für selten.

Häufiger wird der allmählich verdünnte Peritonealüberzug durch den gesteigerten Innendruck reissen, nachdem er lange, ähnlich wie wir es an der äusseren Haut zuweilen beobachten, Stand gehalten hat und es wird sich ein Tröpfchen Eiter mit nekrotischem Gewebe in die Bauchhöhle entleeren, und wenn nicht gleich auch kotiger zersetzter Inhalt aus dem Innern des Wurmfortsatzes nachfolgt, so kann sich eine allgemeine Reizung und bald eine fibrinöse Tamponade der Wurmfortsatzgegend bilden, unter deren Schutz das kranke Organ entweder genesen oder noch weiterer Zerstörung anheimfallen kann. (Zwischen diesen Extremen giebt es alle Uebergänge). Im letzteren Fall wird sich ein Abscess ausbilden, der sich in dem v. Mikulicz'schen Sinne vergrössern kann. Dann treten nun in der That die von v. Mikulicz, später von Rotter[1]) u. A. angeführten natürlichen Hindernisse für die Verbreitung ein. Ich kann dem nur wenig hinzufügen. Auf einen Punkt jedoch möchte ich hinweisen. Das ist das Verhalten des Netzes, welches wir ja so ausserordentlich häufig an den Entzündungen der Organe sich beteiligen sehen. Wenn man einen teleologischen Standpunkt verträte, könnte man fast sagen, es sei zu dem Zweck da, Entzündungen abzugrenzen. Wie schon oben ausgeführt wurde, ist es ja insofern hierfür besonders geeignet, weil es eigentlich vier allerdings häufig verschmolzene Gewebsblätter bildet, von denen zwei mit dem Epithel nach der freien Bauchhöhle, zwei nach der Bursa omentalis

1) Rotter, Ueber Perityphlitis. Berlin 1896.

gekehrt sind. Wenn meine Ansicht über die grosse Widerstandskraft der Peritonealblätter zu Recht besteht, dürfte niemals eine direkte Beteiligung der Bursa omentalis trotz der Beteiligung des Netzes an der Entzündung eintreten. Dieser Infektionsmodus der Bursa omentalis ist, soviel ich weiss, in der That auch noch nicht beobachtet, so häufig wir auch Netzstränge oder einen ganzen Rand des Netzes eine Eiterung abschliessen sehen, ja häufig genug gangränescierende Processe oder Abscesse in seinem bindegewebigen Gerüst sehen, eine Bursitis omentalis habe ich danach bei unseren Fällen nicht beobachtet. Auch wenn der Eiter sich über eine grössere Fläche des Netzes erstreckt, so finden sich doch die Darmschlingen unter ihm auf der entgegengesetzten Seite frei beweglich. Das Netz ist dank seiner 4 Peritonealflächen und infolge einer enormen Lymph- und Blutgefässcirkulation ganz besonders geeignet, Eiterungen von der freien Bauchhöhle abschliessen zu helfen.

Das Netz teilt diese Eigenschaft mit anderen Bauchfellduplikaturen. Insbesondere mit dem Ligament. susp. hepatis und den von der Blase heraufziehenden Falten des Peritoneum. Entzündungen der Gallenblase, die zur Perforation geführt haben, machen hier häufig Halt. Man fühlt in solchen Fällen einen deutlichen scharfen, etwas nach links verdrängten Rand zum Nabel herabziehen. Beteiligt sich an einer solchen Eiterung im subhepatischen Raum noch das Netz und schützt das Colon und Duodenum vor einem Durchbruch, so sehen wir nicht selten (hier 4 Fälle beobachtet) den Eiter rechts vom Nabel zum Durchbruch kommen.

Aehnliches beobachten wir bei Eiterungen nach Epityphlitis, wenn das Netz sich hinter den Processus vermif. legt. Dann verbreitet sich der Eiter an der vorderen Bauchwand entlang und kommt mit Vorliebe rechts vom Nabel zum Durchbruch, und zwar merkwürdigerweise gerade bei Kindern häufiger.

Das was sich hier unserem Auge darbietet, spielt sich gewiss in ähnlicher Weise versteckt in der Tiefe des Abdomens ab. So werden natürlich das Mesenterium, die Ligam. lata, die Ovarien, der Uterus u. s. w. bestimmend einwirken auf die Verbreitung der langsam verlaufenden sog. progredienten fibrinösen und fibrinös eitrigen Entzündung, während die Wandungen der vom Peritonealepithel entblössten Hohlräume durchbrochen werden können.

Das schliessliche Resultat dieser sog. progredienten Formen kann manchmal dann den Formen sehr ähnlich werden, die in ganz

anderer Weise, nämlich durch primäre Verteilung der Entzündungsprodukte und sekundäre unvollkommene Abgrenzung zu Stande kommen[1]). Anatomisch werden sich diese Formen schwer trennen lassen, wenn die übrige Bauchhöhle wieder ganz hergestellt ist, klinisch aber dürfen wir einen Unterschied erwarten.

Bei den langsam sich vergrössernden Formen wird der Beginn und der Verlauf viel weniger stürmisch sein als bei der anderen Gruppe.

Fragen wir uns nun nochmals, warum wir bei der Lokalisation der Eiterungen in der Bauchhöhle der Häufigkeit nach zuerst die rechte Beckenschaufel, dann das Becken, die beiden Lumbalgegenden und die subphrenischen Räume mit Bevorzugung der rechten Seite finden.

Die auch von Rotter schon hervorgehobene Häufigkeit der Abscesse in der Peripherie findet, wie wir glauben, eine Erklärung in dem verschiedenen Resorptionsvermögen des visceralen und parietalen Bauchfellblattes.

Die Häufigkeit der Abscesse rechts erklärt sich aus der rechtsseitigen Lage des Wurmfortsatzes, indem hier die meisten Entzündungsprodukte deponiert werden, und weil auch bei Begrenzung des Processes noch durch sekundäre Ausbreitung die benachbarten Räume betroffen werden. So folgen an Häufigkeit Fossa iliaca und dann das durch die Schwerkraft begünstigte Becken und dann der subphrenische Raum und Fossa iliaca sinistra.

Eine genaue Feststellung der Entstehungsart dürfte nicht immer möglich sein, doch sollte man die beiden Formen auch klinisch trennen, diejenigen durch primäre allgemeine Verbreitung hervorgegangenen Formen mit eventuell sekundärer Ausbreitung und die von vornherein lokalisierten Formen. Letztere dürften nach meinen Beobachtungen die selteneren sein.

Für das Entstehen der diffusen Bauchfellentzündung ist in manchen Fällen eine vorherige Schädigung des Bauchfells durch allmählich eindringende Gifte bei Gangrän von Bedeutung.

Für die Lokalisation dagegen scheint mir das schon im Wurmfortsatz gebildete fibrinöse Exsudat, teils weil es den raschen Austritt der Substanzen aus der perforierten Wand verhindert, teils wegen der Beförderung der Fibrinbildung von Bedeutung zu sein.

1) Vgl. Rotter (l. c. S. 48 u. 51): „Ob nun die eine oder andere Art der Ausbreitung vorliegt, schliesslich ist die Lokalisation der Eiteransammlungen die gleiche".

Nach dieser Richtung konnten jedoch bisher Untersuchungen nicht angestellt werden.

Um zu diesen Vorstellungen zu gelangen, mussten wir einen langen Weg zurücklegen. Wir mussten uns das Verhalten des Peritoneum entzündlichen Substanzen gegenüber ins Gedächtnis zurückrufen, insbesondere uns auch Klarheit darüber verschaffen, wie es sich zu entzündlichen Processen, wenn sie von aussen kommen, stellt. Hierbei konnte insofern ein kleiner Beitrag zu der klinisch schon genügend erhärteten Thatsache einer grossen Widerstandsfähigkeit erbracht werden durch subseröse Injektionen an freigelegten Darmpartien. An dem Wurmfortsatz wurde das Gewebsblatt studiert in seinem Verhalten akuten und den, wie ich annehme, häufigeren chronischen Entzündungen gegenüber. Dabei wurde erkannt, dass die sog. Ribbert'sche Obliteration auch als Folgezustand durchgemachter Entzündung aufzufassen ist und eine gleiche Entstehungsursache hat, wie die früher davon getrennten entzündlichen Obliterationen. Beide stehen in Zusammenhang mit Gefässverschlüssen und kommen durch Abheben der Schleimhaut und Bildung eines Exsudates zu Stande, das später durch Bindegewebe ersetzt wird. Von den nicht zu Grunde gegangenen Schleimhautpartien geht eine oft erstaunliche Regeneration aus. Die zufälligen im Wurmfortsatz befindlichen Einschlüsse bilden den Kern eines durch Zellfunktion wachsenden Kotsteins oder werden bei Bildung eines Empyems aufgelöst. Diese mit Cirkulationsstörungen zusammenhängenden Obliterationen gehören nicht selten auch Organen an, die an den Stellen der Obliteration, wo die Cirkulation am meisten geschädigt war, perforiert waren. Hierdurch wird die Anschauung Sonnenburg's, dass die Obliterationen mit den Perforationen in einem Zusammenhang stünden, gestützt. Dieser Obliterationsprocess ist eine häufige, aber durchaus nicht notwendige Folge der chronischen interstitiellen Entzündung, deren Entstehung besonders durch die Enge des Organs, seine geringe Ausdehnungsfähigkeit und seinen Reichtum an follikulärem, zu Entzündungen disponierenden Gewebe begünstigt wird. Bei der grossen Widerstandsfähigkeit auch des Peritonealüberzugs des Wurmfortsatzes können sich vor dem Durchbruch ganz verschiedene Grade der der Peritonitis vorausgehenden Entzündung entwickeln, welche bei gleichem Perforationsmodus eine verschiedene Form der Peritonitis erzeugen. Die Abhängigkeit der verschiedenen Formen der Peritonitis von der Art

der Perforation, von dem Zustand des primär erkrankten Organes und von der Art der Verbreitung wurde nachzuweisen versucht.

Eine Grundlage für diese Studie gaben experimentelle Untersuchungen über die Art der Verbreitung von kleinsten Körpern in der Bauchhöhle bei Tieren, die unter verschiedene äussere Bedingungen gebracht wurden. Das Ergebnis dieser Studien erleichtert uns die Vorstellung über die Entstehungsart verschiedener Formen, giebt uns insbesondere eine Erklärung für die auffallende Bevorzugung des parietalen Blattes. Die Bedeutung peritonealer Scheidewände wurde dagegen mehr den langsam sich verbreitenden Formen der Entzündung zuerkannt, im übrigen die Unmöglichkeit zugegeben, in jedem einzelnen Falle eine bestimmte Art der Verbreitung nachzuweisen, da die Ausgänge der Entzündung trotz der verschiedenen Wege nicht selten ähnlich oder gar gleich sind.

Den allgemeinen Betrachtungen wurden die Beobachtungen in der Freiburger Klinik z. T. in extenso, z. T. in kurzem Auszug angefügt.

II.

Umschriebene Abscesse.

Es wurde besondere Rücksicht genommen, die Lage der Abscesse genau zu bestimmen. Bei allen Fällen handelte es sich um intraperitoneale Abscesse, die erst durch adhäsive Entzündung eine extraperitoneale Lage angenommen hatten.

Nur in einem einzigen Falle war eine ausgesprochene Lage des Abscesses zwischen den Dünndarmschlingen festzustellen (Fall 29), in allen anderen Fällen hatte der Abscess eine wandständige Lage. Es wurde ferner auf die Lage des Wf. geachtet. Das Mesenteriolum desselben war in den meisten Fällen so verwachsen oder zerstört, dass es nur in einem Falle (Nr. 51) untersucht werden konnte, hier war der Wf. im Mittelstück im Zustand hochgradiger Stauung, während das Endstück nekrotisiert war. Einzelne Venen am Mesenteriolum waren thrombosiert. Das basale Stück des Wf. war in allen Fällen noch erhalten und konnte in das Coecum in den Fällen, in denen der Wf. sofort entfernt wurde, versenkt werden. Fisteln haben sich in diesen Fällen niemals ausgebildet, sondern nur da, wo der Wf. zurückblieb. In einem Falle heilte eine solche Fistel spontan. In einem anderen Falle bildete sich eine lippenförmige Fistel aus. 2 Fisteln wurden durch Exstirpation des Wf. geheilt. Eine durch Perforation des Abscesses entstandene Fistel der Flexura hepatica machte eine Darmausschaltung notwendig.

1898.

1. Wandständiger Abscess nach aussen vom Coecum. Exitus.

Luise F., 68 J. Fiebert seit 8 Wochen, Beginn mit Schmerzen im ganzen Leib, schliesslich Lokalisation im rechten Hypogastrium; erster Anfall, früher Magenkrämpfe, aber kräftige, jetzt sehr schwache Konstitution. 1. II. 98. Incision des gut palpablen, fluktuierenden Tumors durch schrägen Schnitt oberhalb der Spina. Gegenincision in der Lumbalgegend entleert eine grosse Menge Eiter. 5. II. Trotz Abfall des Fiebers bleibt die Erholung aus. Starke Sekretion aus der Wunde. 15. II. Exitus. Sektion ergiebt: Hypostasen in beiden unteren Lungenlappen. Der Wf. ist nach aussen umgeschlagen. Der Abscess ist gegen die Bauchhöhle gut abgegrenzt. — Nebenbefund: Carcinoma vesicae felleae mit peritonealer Aussaat.

2. Wandständiger Abscess vorn mit Verbreitung bis in die Nähe des Nabels. 2 Incisionen. Heilung.

Jakob W., 15 J. Ist seit 6 Wochen krank, Beginn mit allgemeinen Schmerzen und Auftreibung, Ausbildung einer Verhärtung zwischen Nabel und Spina, bei Bettruhe schmerz- und fieberfrei, bei Bewegungen das Gegenteil, zunehmende Schwäche. Deshalb Aufnahme in die Klinik am 14. III. 98. Resistenz vom Nabel bis zum Poupart'schen Band, übriges Abdomen weich. Wiederholt subfebrile Temperatur bis 22. III., am 24. III. 38.3. 26. III. Incision des Abscesses durch Schrägschnitt parallel dem Poupart. Bande. Eröffnung eines gegen die freie Bauchhöhle abgeschlossenen Abscesses. Nach Rückgang des Fiebers Anfang April neue Erhebung und Ausbildung eines Abscesses neben dem Nabel. 21. IV. Incision daselbst. Der abgesonderte Eiter hat fäkulenten Geruch. 29. IV. Pleuritis unter Fieber bis 39°. 17. VIII. mit geheilten Wunden entlassen.

3. Wandständiger Abscess in der Fossa iliaca. Vorn über dem Poupart'schen Band, Incision. Heilung.

Frida K., 18 J. Leichter Anfall vor 1 Jahr. Unter hohem Fieber setzte vor 14 Tagen ein schwerer Anfall ein. Jetzt Vorwölbung oberhalb des Poupart'schen Bandes. Rötung der Haut. 5. VIII. Breite Eröffnung des Abscesses, der gut gegen die freie Bauchhöhle abgegrenzt ist. Im Verlauf Icterus. 6. X. mit geheilter Wunde entlassen. VIII. 1902 Wohlbefinden, aber grosser Bauchbruch.

1899.

4. Wandständiger subcoecaler Abscess in der Fossa iliaca. Eröffnung. Exitus letalis infolge multipler Leberabscesse.

Anton Str., 29 J. Hat früher an leichten Magenbeschwerden gelitten, erkrankte vor 3 Wochen an hohem Fieber und heftigen Leibschmerzen, anfänglich kontinuierliches Fieber bis 39.5, später starke Morgenremis-

sionen und Fröste. Bedrohliche Abmagerung. Darum am 15. II. Aufnahme in die Klinik. Jetzt Meteorismus, hochgradige Druckempfindlichkeit und gedämpft tympanitischer Schall im rechten Hypogastrium, aber keine Resistenz. Grosse Milz. Fieber. 16. II. Durch vorsichtiges Abschieben des geblähten Coecum extraperitoneale Eröffnung eines gashaltigen Abscesses in der Tiefe der Fossa iliaca. Drainage. Der Pat. fiebert weiter, nur geringe Sekretion aus der Wunde. Vergrösserte Leber, leichter Icterus, Punktionen erfolglos. 28. II. Exitus letalis. Die Sektion: Pleurahöhlen frei, frische eitrige Bronchitis, Leber enorm vergrössert, von zahlreichen Abscessen durchsetzt. Ein grösserer gashaltiger Abscess in der Nähe der Leberpforte mit dem Zwerchfell verwachsen. Pfortader frei. Ein Strang vereiterter Lymphdrüsen zieht vom Typhlon zur Leber hinauf. (Die Leber wurde von Herrn Prof. Kraske am oberrheinischen Aerztetag 1899 demonstriert und der interessante Krankheitsverlauf eingehend besprochen ref. Münchner medic. Wochenschrift 1899. S. 1064).

5. Wandständiger vorn gelegener Abscess mit Senkung in die Fossa cruralis. Incision. Heilung.

August Fl., 2 J. Ist seit 3 Wochen schwer fieberhaft erkrankt, am 18. II. Vorwölbung, Resistenz und Dämpfung rechts unterhalb des Nabels und eine zweite Vorwölbung unterhalb des Poupart'schen Bandes mit Rötung der Haut. An beiden Stellen Incisionen. Oben Entleerung gashaltigen stinkenden Eiters, unten rahmigen, geruchlosen Eiters. Kein Zusammenhang. Trotz schwerer Komplikationen: Diphtheria tonsillaris et faucium mit nachfolgender Bronchopneumonie, in deren Verlauf es zu Prolaps von Darmschlingen aus der, infolge eines Hustenstosses zerrissenen, kotabsondernden oberen Wunde kam, vollständige Heilung. Das Kind ist nach jetzt eingezogenen Erkundigungen vollständig geheilt, die Fistel hat sich spontan geschlossen.

6. Wandständiger subcoecaler und ins Becken sich senkender Abscess. Incision 28. IV. 99. Radikaloperation 7. VI. 00. Heilung.

Emil Gr., 5 J. Ist seit 5 Wochen krank, nach leichten Vorboten erster schwerer, fieberhafter Anfall. 24. IV. Das rechte Bein wird in Flexionsstellung gehalten. Flache Vorwölbung, Dämpfung, Resistenz und Druckschmerz in der Regio hypogastrica von der Mittellinie bis zur Mitte des Poupart'schen Bandes. Meteorismus. Obstipation. Fieber bis 39°. 28. IV. Extraperitoneale Eröffnung des Abscesses, der sich ins Becken hinein und in die Fossa iliaca erstreckt. 10. V. Zeichen von Verhaltung. Erneuerung der Drainage. 10. VIII. mit noch nicht völlig geheilter Wunde entlassen. — 7. VI. 00 in der Narbe gelegene wenig absondernde Kotfistel. Wegen Masern erst 2. VII. operiert. Hinter dem Coecum in der Fossa iliaca ein Abscess mit

eingedicktem Eiter, der mit dem in der Mitte perforierten Wf. und der Fistel in Zusammenhang steht. — Der perforierte Wf. zieht nach dem kleinen Becken, hier am Peritoneum parietale fixiert. Amputation, Versenkung des Stumpfes, Tamponade. Heilung seitdem dauernd aber Bauchbruch.

7. Verbreitung des Eiters durch das Becken nach der linken Lumbalgegend, hier und über der Symphyse ist der Abscess wandständig, nach oben wird er von den fest verwachsenen Dünndarmschlingen abgeschlossen. Regio hypogastrica dextra völlig frei. Drainage. Heilung.

Amalie G., 19. J. Ist vor 3 Wochen mit heftigen Leibschmerzen und Durchfall erkrankt, fiebert seitdem, in letzter Zeit Steigerung der Pulsfrequenz. 11. X. 99. Pat. leicht benommen, subnormale Temperatur, Abdomen gleichmässig aufgetrieben, nur in der linken Lumbalgegend Dämpfung und Druckempfindlichkeit. 11. X. 99. Schrägschnitt rechts. Intraperitoneales Vorgehen. Das Coecum und die anliegenden Dünndarmschlingen sind fest mit dem Peritoneum parietale verwachsen, während die Dünndarmschlingen nach oben zu vollständig frei sind, hier keine Verwachsungen und kein freier Erguss. Erst durch quere Spaltung des Rectus und Loslösung der mit der Bauchwand verwachsenen unteren Dünndarmschlingen gelangt man in die Nähe der Mittellinie dicht über der Schossfuge in einen noch zwischen Dünndarmschlingen gelegenen Abscess, der sich nach dem Becken zu erstreckt und mit dem linksseitigen Lumbalabscess kommuniciert. Bei Druck in der Lumbalgegend stärkere Entleerung. Abschluss der freien Bauchhöhle durch Tampons und Drainage des Abscesses. Anfänglich noch Temperatursteigerungen, dann Erholung und Kräftigung. VII. 02. Seitdem gesund. Doch Ausbildung eines enormen, schwer durch Bandagen zurückzuhaltenden Bauchbruchs.

8. Allgemeine schwere Bauchfellreizung, Ausbildung eines kleinen wandständigen Abscesses zwischen Nabel und Spina, Lungeninfarkt, beiderseitige Thrombophlebitis der Vena saphena. Heilung.

Oskar W., 29. J., Arzt. Bekam scheinbar in voller Gesundheit plötzlich am 20. XII. 99 einen heftigen Stich im rechten Hypogastrium, legte demselben keinen besonderen Wert bei, bis Abends sich Erbrechen unter heftigsten Schmerzen im ganzen Leib mit besonderer Lokalisation im rechten Hypogastrium einstellte. Erst jetzt erinnerte sich Pat., dass er einige Tage vorher ohne die geringsten Schmerzen ein leichtes Unbehagen und Uebelkeit verspürt habe. Die Behandlung bestand in Eisblase, Opium und, als die Schmerzen zu heftig wurden, in Morphium subkutan. Arzt und Pat. glaubten an die Entstehung einer diffusen Peritonitis. Der Leib war enorm gespannt, häufiger Brechreiz und Singultus machten den

Zustand qualvoll. Wasserlassen war schwierig, aber möglich. Temp. 38.4. Puls 100. Die Auftreibung des Leibes war gleichmässig, überall, besonders im rechten Hypogastrium starke Druckempfindlichkeit. Mit geringer Aenderung in bezug auf Puls und Temperatur bestand dieser Zustand etwa 7 Tage, dann ging die Temp. etwas zurück, der Puls wurde langsamer, war aber jetzt deutlich irregulär. Es werden kleine Quantitäten gekühlter Milch behalten. Am 28. XII. durch Oeleinlauf Entleerung und Abgang von Winden. Darauf grosse Erleichterung. Doch bleibt Meteorismus bestehen. 29. XII. Die ersten Zeichen des Lungeninfarkts: blutiger Schleim, Schmerzen in der rechten Axillarlinie, Temp. 38.7 und in den nächsten Tagen Ausbildung eines pleuritischen Exsudates rechts. Puls wird stärker irregulär und kleiner trotz Rückgang des Fiebers. Deshalb Versuch den perityphlitischen Abscess zu entleeren. 6. I. in Chloroformnarkose Schrägschnitt. Obliquus internus und Musc. transv. sind in der Gegend des Mac Burney'schen Punktes entzündlich verändert, noch mehr Fascia transversa und Peritoneum. Bei stumpfer Lösung der verwachsenen Därme wird eine gashaltige Abscesshöhle eröffnet und ca. 15 ccm stinkenden Eiters entleert. Tamponade. Nachträglich noch stärkere Sekretion. Es war wegen der grossen Schwäche von einer Entfernung des Wf. Abstand genommen worden. Es tritt allmählich Abflachung des Leibes und Besserung der Darmfunktionen ein. Der Wundverlauf war durch Vorziehen eines Netzstückes kompliciert, das mit dem Paquelin, als es eingeheilt war, abgetragen wurde. Schwerwiegender war der Eintritt einer doppelseitigen Thrombophlebitis der Vena saphena. Es blieb noch lange eine Anschwellung beider Beine zurück. Im übrigen aber erholte sich Pat. und hat sich seither wohl gefühlt. Ein kleiner Bauchbruch macht eine Leibbinde nötig.

1900.

9. Wandständiger Abscess rechts vom Nabel. Incision. Heilung.

Georg R., 2 J. Ist mit heftigen Leibschmerzen und Auftreibung des Leibes vor 14 Tagen erkrankt. Incision. Entleerung rahmigen Eiters. Heilung.

10. Abscess in der linken Fossa iliaca und im Becken, über dem linken Poupart'schen Band wandständig. Hier eröffnet. Exitus letalis.

Pat., 14 J. Hat in der Kindheit mehrere Anfälle von Blinddarmentzündung durchgemacht, welche alle unter Bettruhe und Opiumbehandlung zurückgingen. Das Kind lebte sehr vorsichtig, befand sich im übrigen mehrere Jahre ganz wohl, bis vor etwa 3 Wochen unter Fieber Zeichen einer Bauchfellentzündung eintraten. Die Schmerzen wiesen von vornherein auf die linke Seite hin und die Schmerzen bei der Urinent-

leerung und Defaekation auf einen Sitz im Becken. Obwohl in der Blinddarmgegend keine Veränderung und keine Druckempfindlichkeit bestand, wurde die jetzige Bauchfellentzündung auf die früheren Entzündungen und auf den Wf. zurückgeführt. Die starke Anfüllung des Colon descendens und des S. romanum erschwerte die Beurteilung der Grösse des Exsudates. Schliesslich aber konnte es nicht zweifelhaft sein, dass ein grösserer Abscess im Becken bestand, der von da neben dem S. romanum herauf oberhalb des Poupart'schen Bandes eine oberflächliche Lage gewonnen hatte. Für einen Abscess sprach das Fortbestehen des Fiebers (40°), die umschriebene Schmerzhaftigkeit an einer vorgewölbten Stelle oberhalb der linken Spina ant. etwa in der Mamillarlinie und die hier konstant nachzuweisende Dämpfung. Eine Rötung der Haut bestand nicht. Für die Beteiligung des Beckens sprach die Erschwerung der Miktion und die Retention des Stuhles. Der Process war umschrieben. Das übrige Abdomen war etwas aufgetrieben, aber weich und nur etwas schmerzhaft auf Druck. Linke Seitenlage bei gebeugtem Oberschenkel bevorzugt. Ueber den Lungen und am Herzen keine Veränderung. Der Urin ist koncentriert, enthält reichliche Mengen Indikan und Spuren von Eiweiss. Es besteht Uebelkeit, Erbrechen und grosser Durst. — Operation in Chloroformnarkose. Ein 6 cm langer Schnitt links etwa parallel zum Poupart'schen Band in der Höhe der Spina über der etwas vorgewölbten gedämpften Partie zeigt, dass die tiefen Bauchmuskeln an dieser Stelle entzündlich verändert sind. Die Fascia transversa ist schwer von der Muskulatur abzulösen und mit dem Peritoneum fest verwachsen. Es gelingt, sie auf eine Strecke stumpf loszuschieben und jetzt schimmert durch das ödematöse Peritoneum gelber Eiter durch. Das Peritoneum wird stumpf getrennt und es entleert sich übelriechender Eiter in grosser Menge. In die Oeffnung wird ein kurzes Drainrohr eingelegt und die Wunde durch Gazestreifen geschützt. — Der Verlauf war überraschend. Nach anfänglichem Wohlbefinden am Abend und am nächsten Morgen nach der Operation stellte sich in den Nachmittagstunden eine leichte Unruhe ein. Die Scleren zeigten eine leichte Gelbfärbung. Es bestand grosse Uebelkeit und Abneigung gegen Getränke. Der Puls war eine Zeit lang etwas unregelmässig, wurde dann langsamer (70—80 Schläge) und gespannter. Die Unruhe und Aufgeregtheit steigerte sich, es trat eine hochgradige Hyperästhesie ein gegen alle äusseren Reize (Licht, Geräusche und Berührung). Dabei war das Abdomen in seiner Form unverändert, weich und nicht schmerzhaft. Mit der Aufregung stellten sich Muskelunruhe und schliesslich nicht streng lokalisierte Krämpfe ein. Diesem Zustand folgte Benommenheit, Erschlaffung und ein allmähliches Nachlassen der Kräfte. Kein Reizmittel konnte die mehr und mehr abnehmende Herzkraft beleben. Die Kochsalzinjektionen, welche anfänglich noch auf die Diurese einzuwirken schienen, hatten keinen Erfolg. In schwerem Koma ging das Leben in den ersten Morgenstunden zu Ende.

Objektiv hatte sich nur die Farbe verändert, es war ein deutlicher Icterus eingetreten und der Urin hatte einen höheren Eiweissgehalt als früher und reichlich Cylinder.

Die Sektion ergab eine vollständig gegen die freie Bauchhöhle abgeschlossene, bis ins kleine Becken hineinführende Abscesshöhle. In diese leere Höhle führte von unten her direkt ein Drainrohr. Die freie Bauchhöhle zeigte nicht die geringsten Zeichen einer Entzündung. Der Wf. war in der Abscesswand aufgegangen. Das Coecum war etwas ins Becken hereingezogen und bildete die rechte Wand des Abscesses. Nach vorn war die Höhle durch Blase, Netz und Bauchwand, nach oben durch Netz und Dünndarmschlingen, nach links durch S romanum, Beckenwand und l. Adnexe begrenzt. Das Colon war in ganzer Ausdehnung mit gelbbraun gefärbten zähen Kotmassen gefüllt. Die Nieren lösten sich leicht aus der Kapsel, waren hyperämisch, zeigten makroskopisch keine deutlichen Veränderungen. Milz und Leber von normaler Grösse. Letztere hatte einen Stich ins Gelbliche. Mikroskopisch zeigte die Leber neben Verfettungen ältere entzündliche Veränderungen mit Bindegewebswucherung. Die Nieren jedoch boten eine schwere Degeneration der Nierenepithelien. An Lungen und Herz keine Veränderungen. Gehirn hyperämisch ohne entzündliche Veränderungen.

11. Perityphlitischer Abscess im kleinen Becken. Perforation ins Rectum. Heilung.

Fritz G., 6 J. Erkrankte vor 14 Tagen an allgemeinen Leibschmerzen und Fieber, später Nachlass des Fiebers und Lokalisation der Schmerzen links und in der Tiefe des Beckens. Per rectum halbkugelige Geschwulst von gleichmässig glatter Oberfläche zu fühlen, hart nur an einer Stelle weicher. — 16. VII. Ein Schnitt neben d. Rectus abd. eröffnet die freie Bauchhöhle. In der Tiefe des Beckens abgeschlossenes Exsudat. Tamponade. 24. VII. Aus der Bauchwunde entleert sich kein Eiter. Die Schwellung im Becken hat nach der Rectaluntersuchung zugenommen. 27. VII. Bei Stuhlentleerung gehen reichliche Mengen Eiter ab. Abfall der Temp. Nach wiederholten leichten Erhebungen derselben dauernde Besserung des Allgemeinbefindens. Geheilt. Doch bei der Entlassung noch Schmerzen in der Blasengegend.

12. Wandständiger, von der Fossa iliaca vor und nach aussen vom Coecum zur Lumbalgegend ziehender Abscess.

Eduard Kr., 36 J. Erkrankte vor 10 Tagen mit Schüttelfrost, heftigen Schmerzen im rechten Hypogastrium, allgemeiner hochgradiger Auftreibung des Leibes, Erbrechen und Singultus. Der sehr starke Schmiedemeister wurde in wenigen Tagen hinfällig und elend. Bei der Aufnahme am 7. VIII. fand sich ein gut umschriebenes Exsudat in einer

Ausdehnung von der Mitte des Poupart'schen Bandes bis dicht an den Rippenbogen. Ein schräger Schnitt entleert stinkenden jauchigen Eiter mit fibrinösen Fetzen. Rasche Erholung aber Ausbildung einer Kotfistel, die später durch Radikaloperation beseitigt wird. Der Wf. ist an der Spitze offen (hier war also wohl die gangränescierende Entzündung) und liegt nach aussen oben umgeschlagen. Heilung.

13. Wandständiger Abscess vorn mit Senkung in die rechte Scrotalhälfte.

Johann Sch., 25 J. Erkrankte am 18. VIII. 00. fieberhaft mit heftigen Leibschmerzen und Erbrechen, am 22. VIII. hat sich ein sehr schmerzhaftes Exsudat im rechten Hypogastrium ausgebildet mit Schwellung der Leistengegend und leichter Rötung der Haut. 30. VIII. Die Anschwellung hat sich auch auf den Hodensack ausgedehnt. Am 12. IX. Aufnahme in die Klinik. Abscess von der Leistengegend bis zum Scrotum. Spaltung des Abscesses. Abfall des Fiebers. Heilung. Am 4. II. 02 wird der in der Mitte obliterierte verwachsene Wf. amputiert, ein Beweis, dass die vorausgegangene Peritonitis eine Perityphlitis war. (Ob es sich um einen offen gebliebenen Proc. vag. peritonei gehandelt hat war nicht festzustellen.)

14. Zeichen allgemeiner Peritonitis, grosse Eiteransammlung im Becken, in der rechten und linken Fossa iliaca. Nach Incision rechts scheinbare Heilung. (Nach 1 Jahr Pyämie von einem an der linken Beckenwand gut abgekapselten Abscess.)

Sofie K., 23 J. Erkrankte vor 14 Tagen plötzlich unter schwerster allgemeiner Bauchfellreizung an Perityphlitis. Am 18. X. immer noch hohes Fieber, kleinen unregelmässigen Puls, Dämpfung über dem Poupart'schen Band. Hier durch Schrägschnitt Eröffnung der Bauchhöhle, aus der sich mit stinkendem Eiter in grosser Menge ein Kotstein entleert. Einführen eines kurzen Drainrohres, das am 20. X. herausgedrückt worden ist. Da die Temperatur abgefallen ist, wird es nicht wieder eingeführt. Der Leib wird allmählich weicher, kein Fieber mehr, doch zuweilen auffallend niedrige Temperaturen und erhöhte Pulsfrequenz bis 120. (Systolisches Herzgeräusch und Verstärkung des 2. Pulmonaltones schon vor der Perityphlitis beobachtet) und Schmerzen. Urin- und Stuhlentleerung. An der linken Beckenwand ein per rectum fühlbares Exsudat hinter dem Ligam. latum. Operativer Eingriff wird wegen des grossen Schwächezustandes jetzt abgelehnt. Unter heissen Rectalspülungen Verkleinerung desselben. Allmähliche Erholung. Am 23. XII. 00. tritt plötzlich mit Meteorismus und Schmerzen in der linken Seite ein Schüttelfrost ein und tags darauf die seit Beginn der Erkrankung sistierte Menstruation. Während des Sommers 1901 erholt sich Pat. so, dass sie kräftiger erscheint als vor dem Anfall und

eine Rectaluntersuchung deshalb nicht vorgenommen wird. Im Dezember 1901, also 1 Jahr und 2 Monate nach dem Anfall, stirbt Pat. nach dreitägiger, mit hohem Fieber, Schüttelfrösten und einem allgemeinen pustulösen Exanthem einhergehenden Erkrankung. — Die Sektion (Herr Geheimrat Professor Ziegler) deckt einen gegen die freie Bauchhöhle vollständig abgeschlossenen Abscess auf, der an der linken Beckenwand und zwischen Ligam. latum, Eierstock und Tube liegt. Zu dem von glatter Serosa überzogenen Tumor zieht ein Netzstrang hin. Die Abscesswand ist etwa 4—5 mm dick. Der Wf. liegt von glattem Peritoneum überzogen am Promontorium, mit diesem verwachsen, zu seiner Spitze zieht ein Netzstrang. Er ist frei von Kot und bis zur Spitze durchgängig. Verwachsungen finden sich nur in der Nähe der Operationsnarbe (dünne vascularisierte Stränge) und zwischen dem linken Leberlappen und dem Zwerchfell. In den Nieren kleinste Abscesse. Auf der Lungenpleura Hämorrhagien. Aus dem Abscess, den Nierenabscessen und dem Herzblut werden gelbe Staphylokokken gezüchtet.

1901.

15. Wandständiger Abscess vorn mit Verbreitung nach dem Nabel zu. Incision. Später Radikaloperation. Heilung.

Bernhard K., 13 J. Hatte im September und Dezember 1900 zwei leichte Anfälle; Mitte Februar 1901 entsteht unter heftigen Schmerzen eine Anschwellung rechts vom Nabel, daselbst gedämpfter Schall und starke Druckempfindlichkeit. Incision ergiebt Eiter. Es bleiben eine eiternde Fistel und Schmerzen nach rechts zu bestehen. Am 17. IV. 01 wird in Narkose die Fistel verfolgt und gespalten. Es entleert sich aus einem oberflächlich gelegenen Abscess eine grosse Menge stinkenden Eiters. Nach Heilung der Wunde am 17. Mai Radikaloperation. Das Netz liegt in grosser Ausdehnung dem vorderen Bauchfellblatt an, in ihm noch einzelne haselnussgrosse Abscesse mit bröckligem Eiter. Das Netz zieht zum Coecum hin und umschliesst die Spitze des Wurmfortsatzes vollständig, die noch Schleimhaut enthält. Das Mittelstück ist vollständig verloren gegangen. Der basale Stumpf ist 5 cm lang und durchgängig. Amputation des Wf. Das z. T. daumendicke Netz wird abgetragen. — Ungestörte Heilung.

16. Rechtseitiger wandständiger Abscess vom Becken bis zum Zwerchfell. (Subphrenischer Abscess.) Rippenresektion. Incision neben dem Rectus abdom. Heilung mit Kotfistel.

Albert Z., 24 J. Erkrankte am 24. III. 02 an Blinddarmentzündung und fiebert seitdem. Bei der Aufnahme am 18, IV. steht im Vordergrund der Erscheinungen eine hochgradige Atemnot. Die Punktion über einer gedämpften Partie in der rechten Axillarlinie ergiebt Eiter. Deshalb Resektion eines grösseren Rippenstückes. Entleerung stinkenden Eiters. Atmung besser, allmähliche Erholung. Ueber dem Poupart'schen Band

bis zur Lumbalgegend und ins Becken hineinziehend eine grosse fluktuierende Geschwulst. Eröffnung dieses Abscesses am 20. V. 02. Abfall des Fiebers. Mit granulierender Wunde entlassen. — 30. IX. 03. Die Thoracotomienarbe ist fest, es hat sich anscheinend ein neues Rippenstück gebildet. Im untersten Teil der nachgiebigen Bauchnarbe (Bauchbruch) eine kleine granulierende Stelle. Hier ist Darmschleimhaut (vom Wurmfortsatz?) mit der äusseren Haut verwachsen, und es hat sich eine lippenförmige Fistel gebildet. Aus der Fistel reichlich schleimig wässrige Absonderung. Kein Abgang von Winden; nur von Zeit zu Zeit etwas Kot.

17. Grosser perityphlitischer Becken-Abscess. rechts wandständig in der Regio iliaca, auch links heraufsteigend, durch Drainage von rechts her geheilt. (Bei der nach 1/2 Jahre ausgeführten Amputation des Wurmfortsatzes sehr geringe Verwachsungen!)

Anna D., 20 J. Erkrankte im März 1900 mit Zeichen einer Bauchfellentzündung. Die Schmerzen beim Wasserlassen und das Ausbleiben der Periode führte zur Annahme einer von den Unterleibsorganen ausgehenden Unterleibsentzündung. Pat. kam sehr herunter, hatte nach 10wöchentlicher Bettruhe beim Gehen dauernd Schmerzen, die ins rechte Bein hereinzogen. Diese steigerten sich vor 3 Wochen, es kam Erbrechen und hohes Fieber hinzu, vor 8 Tagen menstruelle Blutung. — Aufnahme am 29. IV. 01. Im rechten Hypogastrium ein harter Tumor, der sich an das Poupart'sche Band und die Bauchdecken fest anlegt und absolut gedämpften Schall giebt. Derselbe erstreckt sich ins Becken und herauf bis nahe zum Nabel. Dieser Teil ist von etwas geblähten Darmschlingen überlagert. Links liegt eine weichere fluktuierende Schwellung dem Ileopsoas auf. Bei gynaekologischer, rectovaginaler Untersuchung (Prof. Sellheim) ist eine Abgrenzung der Unterleibsorgane unmöglich. Das rechte Lig. latum ist stark herabgedrängt, das linke Lig. sacro-uterinum ist weich und lässt sich etwas nach vorn ziehen, rechts zieht es über den Tumor hinweg. Der Tumor drängt sowohl dieses, wie das Lig. latum und die Rectalwand vor sich her. Am 6. V. Incision durch Schrägschnitt. Die tiefen Muskelschichten und die Fascia transversa sind ödematös, durch das Peritoneum scheint gelber Eiter hindurch. Hier Incision, Entleerung schwach fäkulenten Eiters und Drainage mit Gummirohr. Am 10. Tag wird dieses Rohr herausgedrängt. Verhaltung. Fieber. Per rectum fühlbares Exsudat. Einführen eines Nélaton-Katheters und wiederholte Ausspülungen mit Wasserstoffsuperoxydlösung. Heisse Vaginal- und Rectalausspülungen. Resorption des Exsudates. Am 24. VI. mit geheilter Wunde entlassen. — Die am 19. I. 02 ausgeführte Radikaloperation zeigt überraschend wenig Verwachsungen. Der Wf. befestigte sich mit der Spitze an der Linea innominata. Ribbert'sche Obliteration.

18. Abscess hinter dem Coecum intraperitoneal. Entleerung nach Eröffnung der freien Bauchhöhle, sofort Amputation des Wurmfortsatzes. Heilung.

Bertha Sp., 21 J. Hat 2 schwere Anfälle gehabt, vom letzten ist ein kleines hartes, auf Druck schmerzhaftes Exsudat in der Fossa iliaca zurückgeblieben. Keine spontanen Schmerzen und kein Fieber. Die Operation, 5. V. 01, deckt einen hinter dem Coecum liegenden Abscess auf. Das Coecum ist noch durch frische, leicht zu lösende Adhäsionen und dem Peritoneum parietale vorn und in der Fossa iliaca verbunden. Amputation des in der Mitte obliterierten Wurmfortsatzes. Tamponade. Sekundärnaht. Heilung.

19. Christian J., 40 J. Ueber dem Poupart'schen Band wandständiger perityphlitischer Abscess. 3 Wochen nach dem Anfall eröffnet (10. V. 01). Komplikation mit tuberkulösen Abscessen am Oberschenkel und doppelseitiger Pleuritis. Pat. verlässt das Spital vorzeitig. Ausgang unbekannt.

20. Vor und nach aussen vom Coecum gelegener Abscess.

Carl St., 17 J. Erkrankte nach einem mittelschweren Anfall im Nov. 1900 am 23. VI. 01 an schwerer allgemeiner Bauchfellreizung. Dabei geringeres Fieber als das erstemal. Ausbildung eines deutlich prominierenden Exsudates nach innen von der Spina. Hier am 4. VII. Incision und Entleerung stinkenden Eiters ohne Eröffnung der freien Bauchhöhle. 29. VII. Radikaloperation. Noch frische Verwachsungen um das Coecum. Nach aussen vom Coecum und nach der Leber zu reichlich Eiter. Wurmfortsatz in der Mitte perforiert, beginnende Obliteration, nach oben geschlagen. In der abgetrennten Spitze noch Schleimhaut. Amputation. — Tamp. Heilung.

21. Walnussgrosser Abscess in der Fossa iliaca. Intraperitoneales Vorgehen. Tamp. Heilung.

Karl L., 52 J. Seit 3. III. schwer krank und elend geworden. 18. III. noch Fieber, Vorwölbung und Dämpfung rechts. Rückgang der Erscheinungen. 28. III. Schnitt neb. d. Rectus. Verwachsungen des Coecum mit der Umgebung, hinter ihm ein walnussgrosser, mit stinkendem Eiter gefüllter Abscess. Der Wf. liegt der Abscesswand an, ist sehr morsch, fest verwachsen und nach dem Becken zu gerichtet. Tamp. 12. IV. letzter Streifen entfernt. Heilung.

22. Vor dem Coecum gelegener gut abgegrenzter Abscess.

Marie M., 6 J. Vor 3 Wochen erkrankt, allgemeine Bauchfellreizung, Erbrechen, Fieber. Eine Schwellung rechts vom Nabel wird anfänglich kleiner, dann unter Steigerung aller Erscheinungen Zunahme des Exsudates. Deutliche Vorwölbung. Extraperitoneale Incision. Heilung.

23. Sehr ausgedehnter Abscess in der rechten Bauchhälfte vom Becken bis zur Leber und unter das Zwerchfell. 3 Incisionen. Wurmfortsatzexstirpation. Darmausschaltung. Heilung.

Emil S., 19 J. Erkrankte am 7. VI. 01. an schwerer Perityphlitis (1. Anfall). Am 1. VII. Incision eines deutlich fluktuierenden Tumors zwischen Nabel und Spina. Entleerung stinkenden Eiters. Fieber dauert an. Deshalb am 1. VIII. 2. Incision weiter nach der Lumbalgegend zu. Entleerung von stinkendem Eiter und Kot. 16. I. 02 Schnitt neb. d. Rectus. Eröffnung der freien Bauchhöhle. Amputation des Wurmfortsatzes. Der Wf. liegt zwischen Coecum und Ileum z. T. in Netz eingebettet. Vom verdickten Mittelstück ist die seitliche Wand verloren gegangen. Hier liegt in Granulationen eingebettet ein Kotstein. Die Basis ist durchgängig und wenig verändert. Vor und hinter dem Kotstein Obliteration des Kanals. In dem verdickten Mesenteriolum des Endstücks Blutpigment. Die neue Wunde heilte per primam intentionem. Die Kotabsonderung stand nach diesem Befund nicht in direktem Zusammenhang mit der Wurmfortsatzerkrankung. Eine Incision von der äusseren Wunde bis zum Rippenbogen (5. V. 02) eröffnet einen gut abgeschlossenen subhepatischen und subphrenischen Abscess, im Grunde der Höhlung sieht man ein pfennigstückgrosses Loch in der Flexura hepatica. Dauernd starke Eiter- und Kotabsonderung. Dünne Stühle. Starker Flüssigkeitsverlust. Deshalb am 30. X. 02 Darmausschaltung: Eröffnung der freien Bauchhöhle neben dem pararektalen Schnitt und Implantation der untersten Ileumschlinge in das Quercolon. Einnähen des Ileumstumpfes in die vordere Bauchwand. Seitdem hat sich Pat. erholt, niemals mehr Fieber, beträchtliche Körpergewichtszunahme. Aus der Lumbalfistel noch etwas Absonderung, aber gering. Pat. befindet sich noch in Behandlung.

24. Abscess zwischen Coecum, Dünndarm und dessen Mesenterium. Drainage. Später Radikaloperation. Heilung.

Luise L., 10 J. Erkrankte am 7. X. 01, leichter Anfall, allmähliche Steigerungen der Erscheinungen. 13. X. Die Dämpfung reicht von der Spina bis zum Hypochondrium. Dann wieder Rückgang und strengere Lokalisation in der Nähe der Spina. — 16. X. Schrägschnitt nach innen und oben von der Spina eröffnet die freie Bauchhöhle. Nur leichte Injektion der Darmschlingen. Das Coecum ist mit dem Peritoneum parietale und den anliegenden Dünndarmschlingen verklebt. Lösung der Verwachsungen bis zur Wurzel des Mesenterium. Hier quillt dicker übelriechender Eiter hervor. Tamponade. — 3. XII. Entfernung des Wf. Derselbe liegt nach aussen und hinten vom Coecum und zeigt eine feine Perforationsöffnung in der Nähe der fester verwachsenen Spitze. Er ist 7 cm lang und trägt einen kleinen Kotstein. — 24. XII. Mit geheilter

Wunde entlassen in vorzüglichem Kräftezustand.

25. Ausgedehnte jauchig-eitrige Peritonitis, im Beginn nicht scharf abgegrenzt. Incision am 5. Tag und Entleerung dünnflüssiger Jauche, Besserung, Wf.-Exstirpation nach 3 Monaten, Ausheilung der Entzündung in den unteren Bauchpartien, ein subphrenischer Abscess bleibt bestehen. Metastatische Lungenabscesse und schwere allgemeine (embolische?) Lungenentzündung. Lungenblutung. Exitus 5 Monate nach Beginn der Erkrankung. Lungenentzündung ist tuberkulöser Natur.

Frieda K., 15 J. Hatte im November 1901 zwei kurz dauernde Schmerzanfälle und erkrankte am 10. XII. 01 plötzlich in der Nacht mit heftigen Leibschmerzen, Durchfall, Erbrechen und hohem Fieber. Am 12. XII. hochgradiger Meteorismus, kein deutliches Exsudat, allgemeine Schmerzen. 14. XII. Dämpfung über dem Poupart'schen Band. Incision der in der Tiefe entzündlich infiltrierten Bauchdecken. Es entleeren sich im Strahl ca. 200 ccm dünnflüssigen kotigen Eiters. Fieber fällt nicht ab. Erst nach 3 Wochen fieberfrei. Am 7. III. 02 Exstirpation des Wf. Das Coecum ist mit der Umgebung verwachsen, ist an das Mesenterium der Ileumschlinge herangezogen und umschliesst zusammen mit einigen Netzsträngen mehrere kothaltige Abscesse. Vom Wf. ist nichts als ein Stück der Basis erhalten. Tampon. Ungestörter Wundverlauf. Auch nach Entfernung der Streifen bleibt der Leib weich. Doch remittierendes Fieber. Am 21. III. Atemnot. Pleuritis sicca beiderseits, sehr ausgedehnt. 6. IV. Expectoration putriden eitrigen Sputums. Cavernensymptome. 21. IV. nach Hause entlassen, stirbt im Mai an einer schweren Lungenblutung. Die tags darauf von Dr. v. Beesten in meiner Gegenwart ausgeführte Sektion ergab eine ausgedehnte Infiltration der Lungen, gleichmässige, gekörnte, graurote Schnittfläche (graue Hepatisation) und 4, darunter noch 2 geschlossene, Cavernen mit stinkendem Eiter. Von einer dieser Cavernen war die Blutung erfolgt. Unter der rechten Zwerchfellskuppel fand sich ein gut abgegrenzter in die Flexura hepatica perforierter Abscess, nach hinten vom Lig. coron. hep., nach links vom Lig. suspens. hep. und nach unten durch das mit dem Peritoneum parietal. verwachsene Colon abgeschlossen. Die Darmschlingen zeigen zahlreiche flächenhafte Verwachsungen. Coecum relativ frei. Zwischen Zwerchfell und Leber links einzelne zarte Adhäsionen. — Mikroskopisch in der Lunge keine ausgesprochenen Tuberkel, aber in dem an epitheloiden Zellen reichen Exsudat reichlich Tuberkelbacillen.

26. Grosser wandständiger Abscess in der Regio hypogastrica mit Verbreitung vor dem Netz nach links, aussen vom Colon nach oben. Wurmfortsatz liegt nach aussen oben geschlagen. Eröffnung der freien Bauchhöhle. Systematische Freilegung. Heilung, aber grosser Bauchbruch.

Marie Pf., 16 J., hat seit Herbst 3 Anfälle gehabt. Der letzte war der schwerste und ging mit hochgradiger Auftreibung des Leibes, Erbrechen und hohem Fieber einher. Jetzt grosses hartes Infiltrat, das sich von der Lumbalgegend rechts bis zum l. Poupart'schen Band erstreckt. Geringe Druckempfindlichkeit, kein Fieber. Per rectum kein Exsudat zu fühlen. — 30. IV. 02. Incision rechts neben dem Rectus. Oben Eröffnung der freien Bauchhöhle. Dicke Netzstränge ziehen zum Perit. pariet. und schliessen nach der freien Bauchhöhle einen grossen weit nach links herüberreichenden (wahrscheinlich auch in den vorderen Douglas hineinreichenden) Abscess ab. Dicker stinkender Eiter. Das Coecum ist in der Fossa iliaca festgelötet, und hinter ihm nach aussen und oben umgeschlagen liegt der Wurmfortsatz. Hier zwei ältere Abscesse mit eingedicktem Eiter. Amputat. d. Wf. Drainage des linksseitigen Abscesses. Tamponade. Ungestörte Heilung. Wf. morsch, in Stücken entfernt, zur genauen Untersuchung untauglich. Juli 1903. Vorstellung. Pat. ist immer gesund gewesen, hat in der letzten Zeit jedoch wieder Schmerzen gehabt, offenbar infolge eines nicht durch Binde zurückgehaltenen Bauchbruches.

27. Perityphlitischer Abscess nach innen vom Coecum, oberhalb und vor dem Ileumansatz wandständig. Josef Sp. 26 J. Am 7. V. 02 akut erkrankt. Ausbildung eines umschriebenen Exsudates zwischen Spina und Nabel. 16. V. Incision neben dem Rectus, unten freie Bauchhöhle, oben hinter ödematöser Fascie und Peritoneum stinkender Eiter. Im Grunde der Höhle der gangränöse Wf. und ein Kotstein. Amputation des Wf. Tamponade. Heilung.

28. Grosser Abscess im rechten Hypogastrium, wandständig, erstreckt sich durch den vorderen Teil des Beckens nach links. Aelterer Abscess nach aussen vom Coecum, hier der Wurmfortsatz. Intraperitonetales Vorgehen. Amput. d. Wurmfortsatzes. Heilung nach $4^1/_2$ Wochen.

Praxedes S., 16 J. Hat 3 Anfälle durchgemacht. Der erste Anfall tritt nach leichten Schmerzanfällen und hochgradiger Obstipation am 16. X. 01 nachts ein und Pat. führt das auf eine starke Streckung der skoliotischen Wirbelsäule durch ein Korsett zurück. 3 Wochen bettlägerig. Nach Abführmittel immer Schmerzen. Der 2. Anfall im Dez. war leichter. Der 3. setzte im April 1902 ein mit heftigen allgemeinen Leibschmerzen, Erbrechen unb hohem Fieber, das mehrere Wochen bestehen blieb. Es bildete sich ein Exsudat in den unteren Bauchpartien aus, das seitdem im ganzen stationär blieb. — 17. VI. Operation in Chloroformnarkose. Durch Schnitt neb. d. Rectus Eröffnung der freien Bauchhöhle. Die etwas geblähten Darmschlingen sind glatt und nicht verwachsen. Das Netz zieht über das Colon ascendens zum Coecum und ist mit diesem und dem parietalen Blatt verwachsen. Beim Ablösen wird ein Abscess eröffnet,

der sich durch den vorderen Teil des Beckens nach links bis zum linken Beckenrand erstreckt, aber überall gut abgeschlossen ist. Das mit der Fossa iliaca nach aussen etwas fester verwachsene Coecum schliesst einen zweiten mit bröckligem Eiter gefüllten Abscess ab. Hier liegt ein länglicher Kotstein dem morschen Mittelstück des Wurmfortsatzes an. Der Wurmfortsatz ist nach aussen oben um das Coecum herumgeschlagen, zu seiner Spitze ziehen die oben erwähnten Netzstränge. Abtragen des Netzes. Amputation des Wurmfortsatzes und Versenken des Stumpfes ins Coecum. Tamponade der Fossa iliaca. Einführen eines mit Gaze umwickelten Drainrohrs in den Beckenhohlraum. Einlegen von Bronzealuminiumdrähten durch die Muskulatur, ohne die Haut zu fassen. Ungestörter Wundverlauf. Kein Fieber. 28. VI. Wechsel der Tampons. 29. VI. Entfernen der Tamp. Ausspülung mit Wasserstoffsuperoxyd. Knüpfen d. Drähte. Heilung mit fester Narbe.

29. Abscess zwischen den Dünndarmschlingen, nur leichtes fibrinöses Exsudat zwischen Därmen und Peritoneum parietale. Eröffnung der freien Bauchhöhle. Entleerung des Abscesses durch Austrocknung. Amputation des Wurmfortsatzes. Heilung mit fester Narbe. Kein Bauchbruch.

Josef Sp., 11 J. Erkrankte am 10. VII. 02 mit allgemeinem Leibweh und Erbrechen. Die Schmerzen hörten wieder auf und stellten sich erst Nachts wieder stärker ein gleichzeitig mit Fieber und Erbrechen. Am 17. VII. fand sich ein faustgrosses Exsudat rechts vom Nabel, keine spontanen Schmerzen, nur Druckempfindlichkeit, Temp. 37,9. Am 18. VII. traten lebhafte spontane Schmerzen ein, Temp. 38,3, deutliche Vorwölbung rechts vom Nabel, deshalb 19. VII. Incision im Rectus abdominis in Nabelhöhe. Man findet eine fibrinöse Verklebung des Periton. pariet. mit den benachbarten Darmschlingen. Nach oben zu ist die Bauchhöhle frei. Därme sind gebläht, injiciert, Serosa trocknet auffallend rasch. Zwischen die Ileumschlinge und die benachbarte Dünndarmschlinge zieht das Netz hinein und hilft einen apfelgrossen mit stinkendem Eiter gefüllten Abscess abschliessen. Darin ein Kotstein und der vom Coecum nach innen und oben ziehende Wurmfortsatz, der von der Mitte ab nekrotisch ist. Die feste Basis wird abgebunden und der Stumpf ins Coecum versenkt. Tamponade d. Wunde. Ungestörte Heilung. Wunde nach 5 Wochen fest vernarbt. Sept. 1903. 3 cm breite dünne strahlige Narbe; vollständig fest. Auch bei Hustenstössen wölbt sich nichts vor.

30. Grosser Beckenabscess mit Durchbruch der Bauchdecken über dem Poupart'schen Band. Irrtümlich für einen perimetritischen Abscess gehalten. Incision. Leberabscesse. Lungenabscesse. Exitus letalis. Sektion: Perityphlitis purul.

Marie V., 19 J. Am 11. VIII. bestand ein grosser Abscess, der die Beckenorgane umschloss und das Rectum stark vorwölbte. Der Abscess

hatte am Poupart'schen Band die Bauchdecken z. T. durchbrochen. Incision hier. Abfall des Fiebers. Besserung des Allgemeinbefindens. Seit 12. IX. remittierendes Fieber, trockene Rasselgeräusche über der Lunge. 9. XI. Plötzlicher Exitus letalis. Die Lunge zeigt eine noch geschlossene mit putridem Eiter gefüllte Höhle im r. Unterlappen, welche mit einem grösseren Abscess im r. Leberlappen durch das Zwerchfell hindurch kommuniciert. Zahlreiche andere Abscesse i. d. Leber. Verwachsungen i. d. Umgebung des Coecum. Der Wurmfortsatz enthält einen Kotstein und ist mit der Abscesswand verwachsen. Diagnose: Wurmfortsatzerkrankung, Perityphlitis purulenta, Leber- und Lungenabcesse.

31. Beginn mit Allgemeiner Bauchfellreizung. Abscess nach aussen vom Coecum. Wurmfortsatz nach aussen oben gelegen. Spitze nekrotisch. Septikämie. Exitus letalis.

Mathilde Th., 18 J. Erkrankte am 10. VIII. 02 an schwerer Bauchfellentzündung unter heftigen Schmerzen und Schüttelfrost und fiebert seitdem bis 39 Grad und mehr. Der Leib ist aufgetrieben, gespannt, Verstopfung, erschwerter Urinabgang, Exsudat im r. Hypogastrium und der r. Lumbalgegend hinter geblähtem Darm. Zunehmende Schwäche. Deshalb am 25. VIII. Schrägschnitt. Das Netz zieht über das Colon und Coecum zur parietalen Wand und schliesst einen apfelgrossen Abscess ab. Das Netz lässt sich noch stumpf ablösen, ist z. T. blaurot verfärbt und von Abscessen durchsetzt und wird deshalb reseciert. Die Dünndarmschlingen sind mit ihm und unter sich verwachsen. Hinter dem Coecum liegt nach oben und aussen umgeschlagen der stark verdickte, kirschrote Wurmfortsatz, an seiner Spitze nekrotisch. Im Abscess ein kleiner Kotstein. Beim Ablösen des Netzes war eine geblähte nicht verwachsene Darmschlinge sichtbar geworden, also die freie Bauchhöhle eröffnet worden. Da jedoch der Process im ganzen lokalisiert erschien, wurde Fossa iliaca und Becken nicht inspiciert, sondern sofort tamponiert. — Das Fieber fällt nicht ab. Es tritt starke Sekretion aus der Wunde auf. Der vorher schon bestehende Singultus wird häufiger. Deshalb am 30. VIII. Wechsel der Streifen. Es tritt keine Besserung ein. Remittierendes Fieber. Hochgradiger Meteorismus. Erbrechen. Hustenanfälle. Eitriger Auswurf. Schliesslich rascher Verfall der Kräfte und Exitus letalis am 18. IX. Die Sektion ergiebt als Residuen der schweren Bauchfellentzündung ausgedehnte Verwachsungen der Serosaflächen, in der Fossa iliaca und im Becken noch kleine Abscesse. Die linke Lunge ist ausgedehnt verwachsen mit der Pleura. Eitrige Bronchitis. Verruköse Endocarditis und Nephritis vervollständigen das Bild einer Allgemeininfektion.

32. Abscess in der Fossa iliaca nach aussen und vor dem Coecum mit Nekrose der Coecalwand. Aelterer parappendikulärer Abscess

im Becken. Incision des ersteren. Exitus letalis.

Josef K., 7 J. Hatte vor 1½ Jahren einen Anfall und ist vor sieben Tagen akut erkrankt. Am 27. XII. stärkerer Meteorismus, allgemeine Bauchfellreizung, Verschlechterung des Pulses und der Atmung, deshalb Incision. Entleerung eines scheinbar gut abgegrenzten Abscesses vor und nach aussen vom Coecum. Nachts Collaps und Exitus. Die Sektion stellt einen mit dem S Romanum verwachsenen, durch ein Pseudoligament torquierten Wf. fest. Dicht an der Spitze Perforation und hier unter ihm, in einem kleinen Abscess liegend, ein Kotstein. Ausgedehnte fibrinöse Beläge auf den benachbarten Darmschlingen. Lungenödem. Nephritis.

Anschliessend zwei Fälle von Darmverlegung im Verlauf einer eitrigen Perityphlitis, bei denen es anfänglich unsicher war, ob es sich um einen akuten Anfall mit Darmlähmung oder um Darmverlegung handelte. Bei dem ersten Fall war wahrscheinlich wohl beides vorhanden. Ferner ein Fall von Aktinomykose[1]).

33. Wilhelm W., 18 J. Wurde wegen einer am 8. II. 03 eingetretenen Perityphlitis auf der inneren Abteilung des klinischen Hospitals von Herrn Prof. Bäumler behandelt. Beginn mit allgemeinen Leibschmerzen, Erbrechen, Diarrhöen und Fieber. (Blutbrechen?). Am 18. II. wird ein Exsudat in der Ileocoecalgegend nachgewiesen. Die Leukocytenzahlen schwanken zwischen 12000, 27000 und 10000. Im Ganzen tritt jedoch eine gewisse Erholung ein. Am 18. III. Aufstossen, 19. III. galliges Erbrechen, stärkere Auftreibung des Leibes, dabei nur 37° Temp. und 90 Pulse. Gegen Mittag Collaps, 120 Pulse, schlechte Wärmeverteilung. Deshalb Operation: Eröffnung der freien Bauchhöhle. Die vorliegenden Dünndarmschlingen sind stark gebläht, dunkelrot injiciert und leicht verklebt. Es entleert sich ein seröser Erguss. Coecum und Colon ascendens liegt hinter den geblähten Darmschlingen und ist mit dem Netz und dem Perit. pariet. verwachsen. Neben dem nach oben aussen umgeschlagenen Wf. ein Abscess mit eingedicktem Eiter. Der Wf. ist in der Mitte obliteriert. Sonst im Abdomen kein Eiter, nur seröse Flüssigkeit. Verlauf: Pat. erholt sich nicht, stirbt nach 6 Stunden im Collaps. Die Sektion stellt fest, dass die letzte Ileumschlinge und das ganze Colon leer sind und dass eine Verlegung des Darmes durch Verwachsung der Ileumschlinge mit der linken Beckenwand infolge einer Abknickung zu Stande kam. (Ob die peritoneale Reizung Folge der Darmverlegung oder diese Folge einer akuten neuen Reizung war, lässt sich wohl schwer entscheiden.) Jedenfalls ist der Exitus der vorausgegangenen Perityphlitis zur Last zu legen.

1) Münch. med. Wochenschr. 1901. S. 1503.

34. 12j. Landwirtssohn, auf dem Lande im Elternhaus operiert. Seit 9 Tagen fieberhaft erkrankt, hat viel Erbrechen gehabt, aber sich bisher bei gutem Kräftezustand erhalten. Auch jetzt guter Puls, aber hochgradig aufgetriebenes Abdomen, besonders in den oberen Partien. Thorakale Atmung, Cyanose. Schrägschnitt im rechten Hypogastrium eröffnet die freie Bauchhöhle. Dünndarmschlingen gebläht, blaurot aber glänzend. Unter dem Coecum nach dem Becken zu z. T. vom Netz abgeschlossen ein grosser Abscess mit stinkendem Eiter. Kotstein darin. Wf. an der Spitze nekrotisch. Basis normal. Tamponade. Heilung.

35. Hermann D., 55 J. Wurde im Juli 1900 wegen einer akut entstandenen, chronisch verlaufenden Perityphlitis behandelt, und hier ein Abscess in der Regio iliaca eröffnet, in dem Aktinomyceskörner und Mycelien nachgewiesen wurden. Anfang August wurde D. entlassen mit einer Fistel und ambulant behandelt. Im November traten Schmerzen im rechten Hypochondrium auf und ganz allmählich bildete sich hier ein Abscess aus, der am 17. IV. 01 incidiert wurde. Hierin wurden keine Drusen gefunden. Der stark abgemagerte Pat. geht nach Eintritt einer eitrigen Bronchitis zu Grunde. Die Sektion ergiebt, dass die Fistel in die Nähe des geschrumpften, in der Fossa iliaca liegenden Wf. führt und sich nur noch eine kurze Strecke nach oben hin fortsetzt. In der vergrösserten Leber finden sich mehrere über faustgrosse, gelblichgraue Knoten, die durch aktinomykot. Entzündung entstanden sind.

III a.

1—4 Tage nach Eintritt des Anfalles operierte Fälle von Peritonitis.

1. Akuter Anfall, ausgehend von chronischen, juxtaappendikulären Abscessen. (Wf. s. Taf. X.) Operation am 1. Tag. Heilung [1]).

Karl F. 16 J. Erkrankte am 15. I. 00 abends zum 8. Mal an akuter Perityphlitis mit Frost und Fieber bis 40°. Am 16. I. morgens wurde laparotomiert. Es fanden sich Zeichen einer allgemeinen Bauchfellreizung. Unter den geblähten, nur z. T. lose verklebten Dünndarmschlingen im Becken eitrig getrübte, seröse Flüssigkeit. Hinter dem Coecum, dicht an der Linea innominata lag, z. T. vom Netz abgeschlossen, ein walnussgrosser, mit dickem gelbem Eiter gefüllter Abscess, und weiter nach aussen in der Fossa iliaca noch zwei andere mit dickem, bröckligem Eiter gefüllte Abscesse neben dem kurzen (6 cm) verdickten Wf. Austrocknung der Bauchhöhle. Exstirpation des Wf., Tamponade. Verlauf durch

1) Ueber diesen Fall wurde bereits im Verein Freiburger Aerzte von mir am 23. II. 00 berichtet und in der Münch. med. Wochenschr. 1900 S. 630 referiert. Deshalb hier nur das Wesentliche.

3tägigen, sofort eintretenden Icterus kompliciert. Dauernde Heilung seitdem. — Der Wf. ist an 2 Stellen obliteriert, (s. Taf. X, Fig. 3, 4, 5 u. 6) und enthält zwei Kotsteine. An der peripheren Obliteration tritt eine feine Fistel ein, welche anscheinend die Abscesse mit den Hohlräumen verbindet. Die Wandungen, sowie die Scheidewände zeigen sonst keine Zeichen von Entzündung.

2. Akuter erster perityphlitischer Anfall. Operation am 3. Krankheitstag. Jauchig eitrige Peritonitis. Exitus letalis (vierzehn Stunden post op.).

Wilhelm Pf., 17 J. Am 18. II. abends Schmerzen im Leib, Fieber (39,0°), später Erbrechen. Die Schmerzen betrafen die rechte Unterbauchgegend, aber auch die Umgebung des Nabels und die linke Bauchseite. Es bestand also eine weit verbreitete Bauchfellreizung. Puls gut und regelmässig. 20. II. Pat. blass und leicht cyanotisch, Abdomen stark aufgetrieben, rein thorakale Atmung. Man hört keine Peristaltik, doch zeichnen sich von Zeit zu Zeit auf den entspannten Bauchdecken einige Darmschlingen ab. Bei Palpation an verschiedensten Punkten Druckempfindlichkeit, besonders in den unteren Bauchpartien. Urin enthält Eiweiss und reichlich Indikan. In beiden Lumbalgegenden gedämpfter Schall. Fluktuation nicht sicher nachweisbar. Puls 140.

Operation in Aethernarkose: Flankenschnitt rechts und links. Die tieferen Muskeln und besonders die Fascia transversa und das präperitoneale Gewebe sind ödematös. Die Serosaflächen sind nicht verwachsen. Aus der freien Bauchhöhle entleert sich von der Fossa iliaca und dem Becken her mehr eitrige, aus dem rechten und linken subphrenischen Raum mehr seropurulente und seröse Flüssigkeit. Zwischen den Darmschlingen einzelne Fibrinflocken, leichte Verklebungen. Der Wf. zieht zum Beckenrand und befestigt sich mit seiner Spitze daselbst durch einen lockeren Fibrinbelag. Er wird mit seinem verdickten Mesenteriolum abgebunden und abgesetzt. Sein grob anatomisches Verhalten siehe auf Taf. XII, Fig. 10, 11 und 12. Eine eigentliche Perforation bestand nicht, sondern nur eine Nekrose der dem Mesenteriolum zugerichteten Wand und des angrenzenden Gewebes des Mesenteriolum. Diese hatten Gifte und Bakterien hindurchtreten lassen. — Tamponade von beiden Seiten her. — Pat. scheint sich in den ersten Stunden etwas zu erholen. Er fühlt sich sehr heiss an. Dann aber collabiert er, sehr frequenter, kaum fühlbarer Puls, die Kälte der Extremitäten schreitet nach dem Stumpf hin fort. In der Achselhöhle Temperatur kaum 38, im Rectum ansteigend von 41° bis ante mortem auf 42° (eigene Messung). Die Sektion zeigt nur noch in der rechten Bauchhälfte einen grössere Eiteransammlung, sonst sind die geblähten Darmschlingen im Bauchraum durch fibrinöseitrige Beläge verbacken. In beiden Pleurahöhlen blutigseröse Flüssigkeit. Lungenödem. Hämorrhagische, parenchymatöse Ne-

phritis. Schleimhautblutungen am Darmtraktus. Fettleber.

3. Akuter erster perityphlitischer Anfall. Jauchig eitriger Erguss in der Bauchhöhle, nicht abgegrenzt. Eröffnung und Austrocknung der Bauchhöhle am 2. Tag. Exstirpation des Wf. Tamponade. Heilung.

Wilhelm W., 22 J. Gestern Morgen plötzlich heftige Leibschmerzen und Erbrechen. Früher stets gesund, doch soll Pat. eine Woche vorher beim Turnen einen Stoss gegen die rechte Bauchseite erhalten haben. — Kräftiger Mann, etwas apathisch, Puls gespannt, voll, frequent, ca. 120 bis 130, Abdomen bretthart, rein kostale Atmung. In den abhängigen Partien des Abdomens relative Dämpfung, besonders rechts, grosse Druckempfindlichkeit in der rechten Ileocoecalgegend, Singultus. — In Chloroformnarkose wird durch einen schrägen Schnitt die Bauchhöhle eröffnet, Oedem der tiefen Muskeln und des subserösen Gewebes, es fliesst trübe, seröse Flüssigkeit ab; nach Zurückdrängen der stark injicierten, fibrinös eitrig belegten Dünndarmschlingen kommt von der Mittellinie und von oben her dicker, gelber, geruchloser Eiter. Beim Ablösen des etwas fester verklebten Coecum stürzt aus der Fossa iliaca und dem kleinen Becken stinkender Eiter in grosser Menge. Der Wf. zieht nach dem kleinen Becken zu. Er ist in der Nähe der Spitze perforiert, ist bis zur Mitte hin missfarben, mit kleinen Abscessen in der Wand. Ein Kotstein liegt im Operationsfeld. Amputation des Wf. mit Mesenteriolum. Sorgfältiges Austupfen des Eiters im Becken und nach Verlängerung des Schnittes im subhepatischen und subphrenischen Raum. Auch nach links zu fibrinöse Beläge auf den Darmschlingen. Möglichste Austrocknung. Ausgiebige Tamponade. 2 durchgreifende Drahtnähte. — Pat. ist sehr geschwächt, apathisch, anfänglich häufig Singultus. 4. III. Abgang von Stuhl und Winden. 6. III. Mässiges pleuritisches Exsudat rechts, Temperatur 39°. Bronchitis. Es ist sehr schwer, die Darmschlingen bei dem sehr heftigen Husten zurückzuhalten. Remittierendes Fieber bis Anfang April. Dann Nachlass aller Erscheinungen, langsame Erholung. Die Darmschlingen ziehen sich ebenfalls zurück und es erfolgt Heilung mit dünner Narbe. — Die genauere Untersuchung des Wf. ergab eine Nekrose der Schleimhaut im peripheren Drittel und organisierte Verschlüsse der Wurzelvenen in dem zugehörigen Abschnitt des Mesenteriolum (s. Taf. XIII, Fig. 14, 15 u. 16). Der Kotstein war aus der mit Blut und Eiter gefüllten Höhle wahrscheinlich erst während der Operation ausgetreten, in dem hämorrhagischen Brei fand sich eine Schweinsborste.

4. Nicht begrenzte, jauchig eitrige Peritonitis, ausgehend von einem unter der Leber liegenden Wurmfortsatz. Operation am 2. Krankheitstag. Heilung.

Johann Schw., 11 J. Hat vor 2 Jahren einen leichten Anfall gehabt, seitdem Wohlbefinden bis vor 8 Tagen. Da traten wieder rasch vorübergehende Leibschmerzen ein. Vor 36 Stunden stellten sich heftige

Leibschmerzen ein, hohes Fieber, Erbrechen und Singultus. 7. III. 03. Jetzt hochgradiger Meteorismus, costale Atmung, verfallenes Aussehen, Puls bis 120, hastige Atmung, Druckempfindlichkeit am ganzen Leib, besonders rechts vom Nabel. Schnitt am Rectusrand. Aus der Bauchhöhle entleert sich seröse, trübe Flüssigkeit, aus dem Becken eitriges Exsudat. Zwischen den nur an einzelnen Stellen etwas verklebten Darmschlingen seröse Flüssigkeit und Fibrinflocken. Das Coecum liegt unter der Leber (Missbildung). Ein Colon ascendens ist nicht vorhanden. Das Coecum setzt sich an das Colon transversum unmittelbar an. Das Coecum ist nach oben umgeklappt, so dass zuerst die hintere Taenie erscheint. Der Wf. macht eine S förmige Biegung und kehrt mit seiner Spitze zum Coecum zurück und kommt so wieder in die Nähe der Basis zu liegen. Einzelne ältere Adhäsionen zwischen ihm und dem Coecum. Die Spitze ist gangränös. Daneben ein kleinerer Abscess mit dickem Eiter und einem Kotstein. Amputation des Wf. Mesenteriolum verkürzt. Spritzende Arteria appendicularis. Die Basis ist fest. Der Stumpf wird ins Coecum versenkt. Unter der Leber und über der Leber reichlich jauchig eitriges Exsudat. Die Bauchhöhle wird sorgfältig nach allen Seiten hin ausgetrocknet und der subhepatische Raum und die rechte Bauchhöhlenhälfte tamponiert. Am Abend ist der Puls besser als am Morgen. Das Fieber ist abgefallen. Die bei der Operation eingelegten Aluminiumbronzedrähte werden nach der Entfernung des Tampons am 10. Tag geknüpft. Heilung mit fester Narbe.

5. Jauchig eitrige diffuse Peritonitis. Operation am 3. Krankheitstag. Exitus letalis.

Josef K., 17 J. Erkrankte am 24. IV. 03 unter den Zeichen einer schweren allgemeinen Bauchfellreizung. Bei der Aufnahme am 26. IV. noch Spannung der Bauchmuskeln, aber Hochstand des Zwerchfells und costale Atmung, Dämpfung in beiden Lumbalgegenden, Druckempfindlichkeit des Leibes. Kühle Extremitäten, Temp. 38,5 Puls 120, klein. Sofort $11^3/_4$ Uhr Operation in Aethernarkose. Schnitt am Rectusrand. Oedem der tieferen Schichten. Es entleert sich zuerst trübe, geruchlose Flüssigkeit aus der freien Bauchhöhle. Dünndarmschlingen und Netz sind stark injiciert mit eitrig fibrinösen Belägen. Einzelne Verklebungen bes. um das Coecum. Hinter diesem ein etwas abgesackter Abscess mit dickerem stinkendem Eiter, ebenso im kleinen Becken. Der Wf. liegt hinter dem Coecum halbkreisförmig um das Coecum nach aussen umgeschlagen. Er ist mit schmutzig grauen Belägen bedeckt und zeigt am Mesenterialansatz eine Perforation. Basis bleifederdick, von der Mitte ab fingerdick. Amputation. Verlängerung des Schnittes nach oben. Aus dem subhepatischen und subphrenischen Raum entleeren sich noch beträchtliche Mengen Eiter, von links her nur wenig. Tamponade. — Nach der Operation kaum fühlbarer Puls. Durch reichliche subkutane Kochsalz-

injektionen vorübergehende Erholung. 27. IV. morgens Verschlechterung. Hochgradiger Meteorismus. Singultus. Exitus letalis. Sektion: Zwischen den Darmschlingen eitrig-fibrinöse Beläge, reichlichere Verklebungen, in der linken Fossa iliaca Eiter. Linke Lunge alte feste Verwachsungen ebenso Verwachsungen um die Milz. Lungenoedem. Nyphritis. Die genauere Untersuchung des Wf. ergiebt eine stärkere Verdickung und Verhärtung des Mesenteriolum kurz vor der Perforationsöffnung, während es nach der Basis dünn und zart ist. An die hier nekrotische Schleimhaut grenzt unmittelbar gut erhaltene Schleimhaut. Auch an anderen Stellen sowohl nach der Spitze als nach der Basis zu finden sich Schleimhautnekrosen, doch ist hier dieselbe durch ein fibrinöses Exsudat ersetzt, das von den Wandungen her organisiert wird. Im Mesenteriolum Thrombosen der Wurzelvenenäste.

6. Diffuse jauchig, fibrinöseitrige Peritonitis. Am 3. Krankheitstag Operation, Exitus letalis.

Eduard W., 34 J. Erkrankte gestern plötzlich auf dem Felde mit Leibschmerzen, die sich über den ganzen Leib verbreiteten. Es kam Erbrechen, Singultus und Frost dazu. Tags darauf trat Koterbrechen ein. Man dachte an Darmverschluss und rief den Chirurgen. Es war kein Zweifel, dass es sich um eine Peritonitis mit beginnender Darmlähmung handelte. Relativ guter Puls. Pat. musste zur Klinik 4 Stunden im Wagen fahren und kam so geschwächt an, dass von einer sofortigen Operation Abstand genommen wurde. Mit Morphin ruhige Nacht. Kein Koterbrechen. Doch sonst Veränderung: Während am Abend der Leib noch gespannt war, bestand jetzt Erschlaffung der Muskeln und Auftreibung des Leibes, man hörte jedoch deutlich Peristaltik, der Puls, des Nachts 90—96 Schläge, war etwas frequenter, 108. Es trat wieder häufiger Singultus und schliesslich Koterbrechen auf. Temp. abends 38,7, morgens 38,5. Deutliche Dämpfung in der rechten Regio iliaca bis zur Mittellinie und in den abhängigen Partien. Deshalb nach einer Magenspülung 27. V. 03 Eröffnung des Leibes am rechten Rectusrand. Oedem der tiefen Schichten. Darmschlingen und Netz hochrot injiciert. Die geblähten Darmschlingen sind leicht verklebt durch fibrinöse Beläge. In dem ganzen rechten Bauchfellraum vom Zwerchfell bis zum Becken z. T. etwas abgesackt ein mehr rein eitriges, trüb seröses oder jauchig eitriges Exsudat. Auch von der linken Fossa iliaca kommt beim Zurückdrängen der Darmschlingen Eiter. Nirgends festere Verklebungen. Es sieht aus, wie wenn der gegenseitige Druck der Darmschlingen genüge, gewisse präformierte Räume abzuschliessen. Der Wf. zieht nach dem kleinen Becken zu. Er wird entfernt. Austrocknung der Bauchhöhle. Tamponade. — In den Abendstunden scheint Pat. sich etwas zu erholen. 38,5 Temp. wie am Morgen. 120 Pulse. Ruhige Atmung, schläft viel. In der Nacht vom 27. V. bis 28. V. stellen sich von neuem Schmerzen ein und Verfall

der Kräfte. Singultus und schliesslich Koterbrechen. Dasselbe tritt so unerwartet plötzlich ein, dass der geschwächte Pat. die Massen nicht rasch genug herausbringt und aspiriert. Bald nach diesem Ereignis Exitus letalis. Die Sektion ergiebt stärkere Verklebungen der Darmschlingen, an einzelnen Stellen der Wandungen kleine Eiterdepots. Der linke subphrenische Raum und Magen sind frei. In den Bronchien stinkende Flüssigkeit. Lungenödem. Nephritis. Der Wf. war in dem mittleren Drittel dem Mesenterialansatz gegenüber perforiert. Von hier zieht ein schmutzig grüner Fibrinbelag zum Mesenteriolum. Der Wf. zeigt drei verschiedene Färbungen, die bleifederdicke Basis ist blass und leicht injiciert, das mittlere, kleinfingerdicke Drittel ist hochrot, das Endstück blaurot (siehe Taf. XII, Fig. 13). Die entsprechenden Abschnitte des Mesenteriolum zeigen die gleiche Farbe. In der Mitte feuchte Gangrän der Schleimhaut an die normale Schleimhaut anschliessend, am Ende Schleimhaut z. T. verloren gegangen und durch ein fibrinöses Exsudat ersetzt. In dem verdickten Mesenteriolum ein vereiterter Thrombus einer Wurzelvene, an anderen Wurzelvenen Thromben mit beginnender Organisation.

7. Weit verbreitete Peritonitis nach traumatischer Epityphlitis. Operation am 4. Krankheitstag. Exitus letalis.

Josef Sch., 8 J. Erkrankte im unmittelbaren Anschluss an einen Stoss 30. V. 03 gegen den Leib. Im Augenblick des Stosses leichten Schmerz, dann schmerzfrei. 20 Minuten später treten sehr lebhafte allgemeine Leibschmerzen ein. Der Knabe muss gebückt gehen. Zu Hause Erbrechen. Bettruhe. Ohne ärztliche Behandlung bis 1. VI.: Ricinusöl. Pat. hat Schmerzen beim Wasserlassen und Verstopfung. Deshalb auf ärztliche Verordnung nochmals Ricinusöl. Andauernd Stuhlverstopfung und Harnverhaltung und Erbrechen. Deshalb am 3. VI. chirurgische Hilfe nachgesucht: Fieber, Meteorismus, Exsudat in der Fossa iliaca, Retentio urinae, frequenter kleiner Puls. — Kathetrismus. — Op. in Aethernarkose. Darmschlingen hochrot injiciert, gebläht, durch Fibrinbeläge verbunden. Coecum mit Netz und Peritoneum parietale fester verlötet. In der Umgebung des Wf. in der Fossa iliaca und im Becken etwas Eiter. Der Wf. wird abgetragen, der gesunde feste Stumpf wird in die Coecalwand versenkt. — Anfänglich grosse Schwäche, Erbrechen, grosse Unruhe. Am 2. Tage Nahrungsaufnahme und ausgesprochene Besserung, kann spontan Wasser lassen. 3. Tag Leib wird spontan weicher, Stuhlgang. 4. Tag plötzlich Collaps und Exitus letalis. Keine Sektion. Der Wf. ist an der Spitze perforiert, hier zeigt die dünne Wand einen kleinen Riss. Inhalt haemorhagischer Detritus. Die zugehörige Mesenterialwurzelvene ist thrombosiert.

8. Im Anschluss an diese Fälle muss noch eine allgemeine eitrige Peritonitis erwähnt werden bei einem Kinde, Johanna G., 5 Jahre alt, welche durch einfache Incision und Drainage der Bauchhöhle

zur Heilung kam. Es ist wahrscheinlich, dass auch hier die Peritonitis vom Wf. ausging. Der Beginn war wie bei einer gewöhnlichen Perityphlitis mit allgemeiner Bauchfellreizung. Die Lokalisation des Schmerzes im r. Hypogastrium und der Nachweis von Stäbchen spricht ebenfalls dafür, aber auffallend war das Fehlen eines fäkulenten Geruchs. In den abhängigen Partien des stark aufgetriebenen Abdomens war rechts und links Dämpfung vorhanden und die sichtbaren Darmschlingen waren nicht verklebt. Deshalb war die Peritonitis als eine nicht, oder noch nicht abgegrenzte allgemeine Entzündung aufzufassen. Die Pat. ist seit der eingetretenen Heilung immer gesund geblieben.

III b.

Diffuse Peritonitis (9 Fälle).

1. Heinrich R., 9 J. Perforationsperitonitis eingetreten vor 5 Tagen. 10. VIII. 98 Laparotomie und Entfernung des an der Spitze gangränösen und in der Mitte perforierten Wf. Exitus letalis.

2. Pauline S., 19 J. Diffuse Peritonitis mit präperitonealer Phlegmone. Am 3. (?) Tag Laparotomie. Eitrige Peritonitis. Starke entzündliche Infiltration der Bauchdecken rechts. Wurmfortsatzwand mit Abscessen durchsetzt, Schleimhaut nekrotisch. Exitus letalis 27. X. 99.

3. Marie O., 17 J. Diffuse Peritonitis mit Neigung zur Abgrenzung in eigentümlicher Weise (s. u.). Gangrän an der Spitze des Wf. Exitus letalis 22. XI. 99.

Am 8. November erkrankte sie mit Leibschneiden und Durchfällen und fühlte sich am 9. bereits so schwach, dass sie sich zu Bett legen musste. Doch erst am 14. XI. wurde ein Arzt konsultiert. Dieser verordnete gegen die Durchfälle Opium, wonach die Durchfälle aufhörten, die Schmerzen aber bestehen blieben. Am 17. XI. stellte sich Erbrechen ein. Status (18. XI. abends 5 Uhr): Abdomen meteoristisch aufgetrieben, bei Druck an verschiedenen Stellen leichte Schmerzempfindung. Bei etwas stärkerem Anschlagen in der einen Lumbalgegend Anschlagen einer Welle in der anderen. Beiderseits leichte Abschwächung des Schalles. Im linken Hypochondrium stärkere Dämpfung. Das Zwerchfell steht hoch. Puls beschleunigt, schwach, aber regelmässig. Die Pat. ist etwas benommen, giebt aber auf Anreden noch klare Antworten. Die Zunge trocken, rissig. 19. XI. Oedeme an den Füssen und in der linken Lendengegend. Erbrechen schwarzer (blutiger) Massen in stark saurer, aber keine Salzsäure enthaltender Flüssigkeit. Zwerchfell: rechts Axillarlinie V. Rippenraum, links IV. Rippenraum. In Rückenlage Dämpfung im linken Hypochondrium von der vorderen Axillarlinie nach hinten. Oberhalb des gedämpften Bezirks links pleuritisches Reiben und krepitierende mit der Atmung synchrone Geräusche. Puls 170—180, Temp. 38,5. — 20. XI. Nach ruhiger Nacht Puls 140. Beiderseits rechts und links über den

unteren Lungenpartien Dämpfung, links abgeschwächtes Atemgeräusch und krepitierende Geräusche; in der Axillarlinie pleurit. Reiben. Die Dämpfung im linken Hypochondrium und der linken Lumbalgegend setzt sich in eine Dämpfung fort bis zur Symphyse und steigt von da wieder an in eine Dämpfung, die sich nach dem rechten Hypochondrium zu erstreckt und in die Leberdämpfung übergeht. Fluktuation. Diagnose: diffuse septische Peritonitis. Allgemeininfektion: Pleuritis. 21. XI. Exitus letalis. Obduktion: Aus dem Abdomen entleert sich literweise gelber flüssiger Eiter. Das Netz überlagert die Darmschlingen und ist mit Fibrin bedeckt. Der Eiter senkt sich ins Becken hinab. Zwischen Leber und Zwerchfell und zwischen Magen und Zwerchfell grosse Mengen gelben Eiters. Keine Luft in der Bauchhöhle. Das Netz ist mit den Darmschlingen und diese sind unter sich und mit dem Colon und Magen und Leber zu einer einheitlichen Masse verschmolzen. Zwischen den Darmschlingen, die sich ohne grosse Schwierigkeit lösen lassen, Fibrin und Eiter. Die Lungen sind komprimiert. In den Brusthöhlen etwas trübe. seröse Flüssigkeit. Auf dem linken unteren Lungenrand ein Fibrinbelag. Der Unterlappen luftleer. Bronchitis. Der Magen und der Darm enthält Blut. Zahlreiche Hämorrhagien in der Schleimhaut. Proc. vermiformis liegt nach der Mittellinie auf der Linea innominata und ist an seinem Ende perforiert. Seine Wandungen sind hier gangränös.

4. Pauline B., 21 J. Perforationsperitonitis. Etwas abgegrenzte Eiteransammluug im Becken. Hier der am Ende verdickte und perforierte Wf. Exitus letalis 18. V. 00.

5. Marie Sp., 9 J. Perforationsperitonitis begann vor 8 Tagen mit Durchfällen. 6. VI. 01 Exitus letalis. Sektion: Relativ abgeschlossener Abscess in der Fossa iliaca mit Kotstein. Hier der an der Spitze gangränöse Wf., Perforationsstelle in der Demarkationslinie. Im kleinen Becken Eiter, Darmschlingen bis zum Colon transversum, ebenso die Leber mit Fibrin und Eiter belegt.

6. Hermann G., 10 J. Diffuse Peritonitis. Laparotomie bei der Aufnahme 6. Krankheitstag. Gangrän des Wf. Exitus letalis 19. VI. 02.

7. Max Gr., 15 J. Diffuse Peritonitis vor 8 Tagen eingetreten, (Gelenkschmerzen!). Operation am 8. Tage. Langer, hinter das Coecum zurückgeschlagener Wf. mit alten Verwachsungen. Spitze und der ihr benachbarte Abschnitt der Darmwand gangränös. Allgemeine Beteiligung der Bauchhöhle durch Sektion bestätigt, ausserdem Abscesse in den Nieren und jauchige Pneumonie. 10. XII. 02.

8. Marie Schn. Diffuse Peritonitis begann vor 10 Tagen. Grosser relativ abgegrenzter Beckenabscess. Hier am 8. XI. 02 Drainage. Exitus letalis. Sektion ergiebt Gangrän des Wf. Ueberall Beläge auf den Darmschlingen. Nephritis. Lungenödem.

9. Heinrich L. Akut erkrankt vor etwa 8 Tagen mit allgemeiner Bauchfellreizung, dann Koterbrechen. Laparotomie 23. I. 03. Diffuse Peritonitis vom Wf. ausgehend. Die Spitze des Wf. ist gangränös. Deutliche Demarkationslinie. Sektion nicht gestattet.

Zum Schluss meiner Arbeit sei es mir gestattet, aus unseren Beobachtungen einige Schlüsse für die Diagnose und Therapie der Epityphlitis und Perityphlitis zu ziehen.

Es darf nach den Untersuchungen des im ersten Teil niedergelegten Materials als sichere Thatsache gelten, dass eine grosse Zahl von anatomisch nachweisbaren Veränderungen des Wurmfortsatzes symptomlos verläuft. Es ist sicher, dass Kotsteine, chronische Entzündungen der Wand und selbst Eiter im Wurmfortsatz dem Patienten sowohl wie dem untersuchenden Arzt verborgen bleiben können. Der Grund hierfür wurde dem verschiedenen Verhalten des visceralen und parietalen Bauchfellblattes in Bezug auf seine Sensibilität (s. Lennander l. c.) zugeschrieben. Erst durch Reizungen des parietalen Blattes, also erst nach Eintritt von Giften in die Bauchhöhle, kommt der Diagnostiker zu seinem Recht. Es ist daher nicht möglich, eine Epityphlitis simplex zu diagnosticieren, ehe nicht eine solche Reizung stattgehabt hat. Wir finden in den Fällen, wo man auf Grund von anfallsweise auftretenden Schmerzen laparotomiert, gewöhnlich nicht mehr einen freien, sondern einen verwachsenen Wurmfortsatz als Zeichen des Uebertritts der Gifte in den Bauchraum. In seltenen Fällen aber fehlen trotz vorausgegangener Schmerzen bei deutlich erkrankten Wurmfortsätzen diese Verwachsungen. Die Ausnahme aber wird, glaube ich, dadurch erklärt, dass durchaus nicht jede Bauchfellreizung zu Verwachsungen führen muss, und dass selbst festere Verklebungen sich zurückbilden können. Sichere Zeichen für die vorausgegangene Entzündung sind dabei manchmal abgeglättete Narben im Peritonealüberzug oder abgeglättete bindegewebige Auflagerungen.

Aber haben wir nicht vielleicht in den von Head gefundenen hyperästhetischen Zonen der Haut einen wertvollen Wegweiser? Es ist gewiss wichtig, zu wissen, dass einem erkrankten inneren Organ solche Gefühlsstörungen bestimmter Hautbezirke entsprechen, die aus dem gleichen Medullarsegment wie das Organ Nervenfasern erhalten. Leider aber gehen diese Bezirke vielfach in einander über, und die Grenzen sind noch nicht genügend festgelegt. Der Mac Burney'sche Punkt scheint inmitten einer solchen Zone zu liegen. Aber in

nächster Nähe liegt auch die empfindliche Zone für höher und tiefer gelegene Darmpartien, sowie von dem Eierstocke und den Adnexen. Bei nervösen Individuen sinkt der Wert solcher Beobachtungen beträchtlich. Jedenfalls aber sollte diese Druckempfindlichkeit getrennt werden von dem durch Dehnung des entzündlich gereizten Bauchfells entstehenden Druckschmerz. Es ist sehr leicht durch Drücken einer emporgehobenen Hautfalte die verschiedene Herkunft des Reizes festzustellen. Bei einer im Anschluss an eine reponierte Littré'sche Hernie entstandene chronische adhäsive Entzündung um eine untere Ileumschlinge fand sich eine ausgesprochene Druckempfindlichkeit am Mac Burney'schen Punkte, wodurch ohne weiteres die engen Grenzen des Phänomens deutlich werden.

Auch die Trennung der anfallsweise auftretenden Bauchfellreizungen von Schmerzen, die durch Adhäsionen veranlasst sind, ist dann schwierig, wenn die Reizungen ohne Fieber verlaufen.

Warum die Kranken so häufig ihre Schmerzen in die Magengegend verlegen, ist, glaube ich, trotz der Annahme einer Reizung der sympathischen Fasern und der grossen Ganglien noch nicht genügend geklärt. Jedenfalls erschweren solche ausstrahlenden Schmerzen ausserordentlich die Diagnose der Epityphlitis, und es bleibt manchmal gar nichts anderes übrig als eine lange Beobachtung und Anstellung von Probekuren, eine Stellung der Diagnose per exclusionem und e non juvantibus (Ulcuskur, Ruhekur, Beobachtung bei Bewegungen und bei gesteigerter Peristaltik etc.). Solche Beobachtungen ermöglichten uns z. B. im Fall 41 Ia eine richtige Diagnose und eine erfolgreiche Therapie.

Ist nun schon die Diagnose einer Epityphlitis, selbst wenn anfallsweise Schmerzen durch Bauchfellreizungen eintreten, manchmal schwierig, so ist die Stellung einer anatomischen Diagnose meines Erachtens unmöglich. Da eine ganz verschieden lange Zeit verstreichen kann, bis die Bauchhöhle ergriffen wird, müssen ja notwendigerweise auch ganz verschiedene Formen der Entzündung gefunden werden. Hier befinde ich mich in einem gewissen Gegensatz zu den Ansichten Sonnenburg's, der aus den leichteren Symptomen auch auf eine leichtere Form der Epityphlitis schliesst. Das scheint mir nicht ganz richtig, selbst dann nicht, wenn die Diagnose erst nach Ablauf des Anfalls gestellt wird. Es ist durchaus möglich, dass eine schwere destruktive Entzündung, deren Ausgang eine Obliteration des Organs ist, ebenso leicht verläuft, wie eine noch auf die Lymphspalten be-

schränkte Entzündung (Epityphlitis simplex Sonnenburg's). Jedenfalls muss ich es für bedenklich halten, wenn auf Grund ähnlicher Anschauungen der Arzt dem Kranken sagt: „Wenn neue Anfälle kommen, dann lass dir den Wurmfortsatz entfernen", statt eine Operation auf alle Fälle vorzuschlagen. Bei Fall 46, (Gruppe I) wurde trotz eines solchen von einer Autorität erteilten Ratschlages zur Operation zugeredet, und es fand sich ein Empyem der Spitze mit virulentem Eiter, der jetzt nicht die geringsten Symptome machte. Ueber diese Forderung sollte jedenfalls der Chirurg ein Einverständnis mit den Inneren erzielen. Wir wissen nicht im einzelnen Falle, wie der entzündete Wurmfortsatz nach einem Anfall beschaffen ist. Die Gefahr eines Recidivs besteht jedenfalls. Darum diene uns schon der erste, sicher festgestellte Anfall als Warnungszeichen! Können wir auch nicht das Ideal einer Therapie erreichen, das in dem schönen Wort Dieulafoy's zum Ausdruck kommt: „Es muss dahin kommen, dass kein Mensch mehr an Blinddarmentzündung stirbt", so können wir doch dem Ideal dadurch etwas näher kommen. Es zu erreichen, verhindert uns mehr die Unmöglichkeit der Diagnose einer noch auf den Wurmfortsatz beschränkten Entzündung und die Unsicherheit der Diagnose selbst bei leichten Reizungen als die Abneigung des Patienten gegen die Operation. Darum sollten wir wenigstens uns entschliessen, leichte Bauchfellreizungen, welche die Diagnose Epityphlitis sichern, als Indikation für die Operation nach dem Anfalle aufzustellen. Hier dürfte der Arzt, der die Bedeutung eines Anfalls richtig kennt, nur selten eine Ablehnung seines Vorschlags zur Operation im Intervall erfahren. Wie viel Unheil würde durch eine solche Prophylaxe verhütet, und wie oft würde man statt geringfügiger Veränderungen schwere Entzündungen des Organs trotz jetzt fehlender Symptome finden!

Wenn nun aber ohne irgend welche Vorboten ein schwerer Anfall einsetzt, was sollen wir dann thun? Bei einem schweren mit Fieberfrost und heftiger allgemeiner Bauchfellreizung einhergehendem Anfall dürfen wir jedenfalls auf einen schwer kranken Wurmfortsatz schliessen, dessen Wand stärker durchlässig ist. Sollen wir hier dem Kranken eine sofortige Operation vorschlagen? Die anatomischen Verhältnisse des Wurmfortsatzes machen es allerdings in hohem Masse wünschenswert, dass das Organ so bald als möglich entfernt wird. Der einfachen Durchlässigkeit der in ihrer Cirkulation erheblich gestörten Wand wird bald ein völliger Durchbruch folgen, und wir können zu dieser Zeit dem aufgetriebenen Abdomen weder an-

sehen noch anfühlen, ob der Process sich lokalisieren wird oder nicht. Je früher daher die Giftquelle zugestopft wird, desto besser, desto weniger muss das Bauchfell leisten und desto geringer sind die Ansprüche an das lebenswichtige Chylusgefässsystem, an Leber, Niere und Herz. Bald nach Eintritt der Bauchfellentzündung halten diese allerdings auch schon etwas geschädigten Organe den chirurgischen Eingriff sicher aus, zumal er leicht und in kurzer Zeit ausgeführt werden kann. Wie es nach 2—3 Tagen sein wird, steht dahin. Es ist durchaus möglich, dass selbst schwere Formen der Bauchfellentzündungen sich lokalisieren, wie unsere Fälle zur Genüge zeigen, und mir will scheinen, dass bei der Mitteilung früh operierter Fälle mehr Fälle der diffusen Peritonitis zugerechnet werden, als klinisch berechtigt ist. Diffus in einem gewissen Sinne sind die meisten Fälle von Peritonitis zu dieser Zeit; denn die Abgrenzung ist ein sekundärer Vorgang. Die Thatsache allein, dass der Erguss und das Exsudat noch in der freien Bauchhöhle sich befindet, genügt nicht für die Annahme einer diffusen Peritonitis. Dem klinischen Begriff der diffusen Peritonitis entspricht anatomisch eine tiefer greifende Entzündung des Bauchfells, auch an entfernt vom Ausgangspunkt gelegenen Teilen mögen sich hie und da dazwischen auch gewisse Abgrenzungen, Verklebungen und Eiteransammlungen finden. Aus der tieferen Schädigung des gesamten Chylusgefässsystems, das die Gifte mit ableiten muss, resultieren die klinisch prägnanten Symptome, die unglaubliche Austrocknung, die durch nichts beseitigt werden kann. Weder das in den Magen gebrachte Wasser, noch reichliche fortgesetzte Wasserklystiere werden in diesen Fällen aufgenommen, und die subkutanen Injektionen vermögen den Verfall des Körpers nicht aufzuhalten. Es ist, wie wenn eine Verblutung in die gelähmten Abdominalgefässe stattfände, so wenig Eindruck machen selbst reichliche Kochsalzinjektionen. Und doch sind diese die einzig rationellen Helfer in der Not, wenn das Chylusgefässsystem versagt. Von dem Grad der Schädigung dieses Systems hängt in erster Linie, wie ich glaube, der Erfolg unserer Therapie ab. Darum ist in den Krankengeschichten eine Bemerkung über trockene Zunge und kühle Extremitäten wichtiger zur Darstellung des Grades der Entzündung als eine Beschreibung der weiten Ausdehnung des Exsudates. Funktioniert das Chylusgefässsystem wenigstens teilweise noch, dann kann es trotz allgemeiner Verbreitung der Gifte zur Ausscheidung derselben und Begrenzung der Eiterung kommen. Als eine solche zur Abgrenzung neigende Peritonitis ist der unter Gruppe III ausführlich

mitgeteilte Fall Marie O. zu betrachten, wo die Därme mit dem Magen und der Leber zu einem einheitlichen Packet verschmolzen waren und von einem einheitlichen durch das Becken kommunicierenden Abscess umspült wurden. Aehnliche Fälle muss man gesehen haben, um die Neigung zu eingreifenderen Operationen bei vorgerückter Erkrankung zu bekämpfen. — Am ersten und zweiten Tag aber nach Eintritt der Erscheinungen sollte die Operation überall, wo eine gut ausgerüstete Klinik sich befindet, der inneren Behandlung vorgezogen werden. Später ist eine sofortige Operation manchmal, da eine Abgrenzung inzwischen eingetreten ist, nicht nötig, ja sie kann sogar in diesen Fällen dadurch einen Schaden bringen, dass die ermüdeten Organe, welche den Ansturm der Gifte und der Ernährungsstörung Stand gehalten haben, durch die Operation von neuem geschädigt werden. Das Bauchfell hält den Eingriff aus. Neues Gift bringt der geübte Chirurg nicht in die Bauchhöhle, und eine neue Ausbreitung der Entzündung von dem Ausgangspunkt ist bei der trägen Peristaltik und dem bestehenden Meteorismus nicht zu fürchten. Aber in der gesetzten Wunde werden doch von neuem die vorher natürlich abgeschlossenen Gifte rasch resorbiert und vermögen zusammen mit Chloroform und Aether lebenswichtige Funktionen zu stören. Auch die Schädigung des Gesamtnervensystems ist bei dem Versuch, in Schleich'scher Anästhesie vorzugehen, nicht gering zu schätzen. Aus diesen Gründen bedarf es daher einer sorgfältigen klinischen Beobachtung und Abwägung unserer Mittel, wenn die ersten Tage verstrichen sind. Deshalb möchte ich auch nicht um jeden Preis der Frühoperation das Wort reden, so sehr ich dieselbe aus anderen Gründen für berechtigt und wünschenswert halte. Sie sollte und kann am ersten und zweiten Tag unbedenklich ausgeführt werden, für die spätere Zeit jedoch muss auch der Chirurg sich die Entscheidung vorbehalten. Eine Frühoperation in diesem Sinne ist ungefährlich und bei der Kenntnis der anatomischen Verhältnisse durchaus berechtigt. Denn bei der eigentümlichen Art des Gangrän des Wurmfortsatzes sind wir im Stande, das Organ im Gesunden abzusetzen. Wir verstossen also nicht gegen eine gut begründete Regel der allgemeinen Chirurgie. Die Basis des Organs ist meist, wie es scheint, nicht von der akuten zur Perforation führenden Entzündung betroffen, hier sind im Darm sowohl wie im Mesenteriolum nur leichte chronische Entzündungen, wie sie sich auch bei den im Intervall exstirpierten Organen finden. Das ist der

Grund, warum die Anhänger von Frühoperationen uns nichts über fortgesetzte Thrombosen mitteilen, wie es so häufig bei incarcerierten gangränösen zur Resektion des Darmes veranlassenden Darmpartien beobachtet wird. Der Tage oder Wochen vor Eintritt der Perforation entstandene Thrombus im Mesenteriolum ist jetzt womöglich schon organisiert und dieser Verschluss der Wurzelvenen wird zu einem Bollwerke für das Fortschreiten der Entzündung im Mesenteriolum und von da auf die Pfortaderäste. Die Absetzung auch des gangränösen Wurmfortsatzes ist daher chirurgisch berechtigt.

Die Berechtigung zur Frühoperation überhaupt wird aber noch dadurch erhöht, dass die nach eingetretener Abgrenzung der Peritonitis einsetzende sekundäre Ausbreitung der Eiterung sicher bekämpft und verhütet wird. Die durch innere Mittel erzielte Heilung ist häufig eine scheinbare. Es bleiben Eiter in und neben dem Anhang zurück. Die Chirurgen sollten die Forderung stellen, dass die glänzenden inneren Statistiken, die von 90—96% Heilung sprechen, einmal daraufhin genauer untersucht würden. Die glänzenden Zahlen würden erheblich zusammenfallen. Hat der Chirurg den rechten Zeitpunkt verpasst, dann gelingt es auch ihm nicht immer mit Sicherheit, wie wir aus unseren Krankengeschichten sehen, alle Eiterherde aufzudecken. Man kann es erleben, dass nach scheinbarer Heilung noch nach 1 bis 10 und mehr Jahren der Exitus durch einen verborgenen Abscess eintritt.

In allen diesen vorgeschrittenen Fällen muss der Chirurg abwägen, wie viel er dem geschwächten Patienten zumuten darf. Es ist sicher manchmal klüger, sich mit der Eröffnung des Abscesses zu begnügen und den Wurmfortsatz vorläufig unberührt zu lassen; in anderen Fällen kann man, wie wir gesehen haben, ohne Schaden, insbesondere ohne eine Neuinfektion der Bauchhöhle befürchten zu müssen, intraperitoneal die Abscesse aufdecken und den kranken Wurmfortsatz sofort entfernen. Die Gefahr einer Infektion der Bauchhöhle ist dabei stets weniger zu fürchten als die Schädigung des ganzen Organismus durch die längere Dauer des Eingriffs. Wir haben es mit einem geschwächten Patienten zu thun. Insbesondere halte ich nach unseren Erfahrungen das Chloroform für ein Gift, durch das das Lebergewebe, das schon längere Zeit dem Einfluss bakterieller Gifte ausgesetzt war, stärker geschädigt werden kann. Es kann bei einem vorübergehenden Icterus bleiben, aber auch unter Icterus, Konvulsionen und Coma der Tod eintreten. Es ist schwer, für diese

Ansicht einwandsfreie Beweise zu erbringen, indes dürften doch die geäusserten Bedenken besonders für den, der ähnliche Erfahrungen gemacht hat, der Anlass sein, dem Chloroform andere Narcotica vorzuziehen und womöglich die Technik der lokalen Anästhesie für diesen Zweck weiter auszubilden.

Im Beginn eines Anfalls ist es zuweilen schwer, festzustellen, ob es sich wirklich um eine Blinddarmentzündung handelt, da die allgemeinen Symptome die örtlichen überwiegen oder verdecken, und der Arzt wird gezwungen sein, zu inneren Mitteln seine Zuflucht zu nehmen. Während er aber früher zu Opiaten ein absolutes Vertrauen hatte, ist dasselbe jetzt durch warnende Stimmen erschüttert. Die Gefahr des Opium wird gewiss übertrieben. Es empfiehlt sich, darüber die Ausführungen Bäumler's im Archiv für klin. Medicin Bd. 73 nachzulesen. Es sei mir gestattet, auf Grund der Beobachtungen über die Verteilung der Stoffe in der Bauchhöhle an Kaninchen einige Bemerkungen hinzuzufügen. Das Opium verlangsamt zweifellos die Verbreitung der Stoffe, aber wenn es eine Wirkung haben soll, muss es frühzeitig mit Eintritt der Schmerzen gegeben werden. Später, wenn der Darm schon aufgetrieben und paretisch ist, hat es eigentlich keinen Zweck mehr, hier wird es ersetzt durch das sicherer gegen die Schmerzen wirkende Morphin. Auch die Eisblase sollte man nicht ganz in den ersten Tagen aus der Therapie verbannen. Sie lindert nicht nur die Schmerzen, sondern vermag gewiss auch, wie die experimentellen Untersuchungen von Lüderitz[1]) zeigen, die peristaltischen Bewegungen im Bereich der stärksten Entzündungen zu hemmen. Diese einfachen Mittel zusammen mit sofortiger Bettruhe bei Eintritt der Schmerzen genügen in vielen Fällen, um eine Beschränkung der Entzündung herbeizuführen. Das zu sehen, hatte ich reichlich Gelegenheit als Assistent meines hochverehrten früheren Lehrers, Herrn Prof. Reinhold in Hannover. Indes sollte diese Thatsache einer häufigen Lokalisation der Bauchfellentzündung am Ausgangspunkt den inneren Arzt nicht verleiden, den Chirurgen fernzuhalten. Gemeinsame Beobachtung am Krankenbett und am Operationstisch würde früher eine Einigung der Ansichten herbeiführen als noch so ausführliche Berichte. Die Befunde bei den Frühoperationen würden gewiss einen heilsamen Schrecken hervorrufen und die Aerzte geneigter machen, schon am ersten und zweiten Tag die Kranken zum Chirurgen zu bringen. Sicherlich würden dann auch unter diesen einige Fälle sein, die zur diffusen

1) Virchow's Archiv. 1889. Bd. 116.

Peritonitis geführt hätten, und bei denen leider in späteren Tagen trotz mancher Mitteilungen gewöhnlich die chirurgische Hilfe versagt.

Ich möchte daher eintreten für eine prophylaktische Operation nach dem ersten sicher festgestellten Anfall, für eine Frühoperation bei schweren fieberhaften Anfällen, bei ausgebildeter eitriger Peritonitis aber vom 3. Tag ab für ein vorsichtiges, möglichst schonendes, den Kräftezustand des Patienten genügend berücksichtigendes Vorgehen.

AUS DER

PRAGER CHIRURGISCHEN KLINIK

DES PROF. DR. WÖLFLER.

XXI.

Zur Statistik des Carcinoms der Unterlippe.

Von

Regimentsarzt Dr. **Hermann Ebel,**
kommandiert zur Klinik.

Die vorliegende Arbeit bildet eine Zusammenstellung aller Unterlippencarcinome, welche in der chirurgischen Klinik des Herrn Prof. Wölfler zu Prag in der Zeit vom Beginne des Jahres 1895 bis Ende 1902 zur Behandlung gekommen sind. Die Oberlippencarcinome dieses Zeitraumes wurden nur rücksichtlich der Zahl und des Geschlechtes der hievon Befallenen ins Auge gefasst, weil dieselben in sehr geringer Zahl beobachtet wurden und die auf diese Fälle bezüglichen Aufzeichnungen dieselben nicht durchwegs mit Sicherheit als in das Gebiet der Lippencarcinome gehörig erscheinen lassen. Eine Reproduktion der Krankengeschichten habe ich wegen deren bekannter Gleichförmigkeit unterlassen, und beschränke mich darauf, die in denselben enthaltenen Daten auszugsweise zu verwerten; ergänzt wurden dieselben durch Umfragen bei den aus der Behandlung Entlassenen und soweit als möglich bei deren Aerzten, zum Teil auch durch eigene Beobachtung. Die Endresultate sind sämtlich auf den 15. Juni 1903 bezogen.

Von den 199 zur Beobachtung gelangten Fällen wurden 19 nicht operiert. Unter diesen waren 16 als inoperabel aus Siechen-

haus abgegeben worden, wo sie nach kurzer Zeit ihrem Leiden erlagen; 3 Patienten verweigerten die Zustimmung zur Operation.

Von den 180 operierten Fällen ist es mir in 33 trotz vieler Mühe nicht gelungen eine Antwort zu erhalten; 5 Antworten sind wegen ihrer Unvollständigkeit vollends nicht verwertbar gewesen.

Seitdem Thiersch (30) die epitheliale Natur des Carcinoms und die unmittelbaren Beziehungen der neugebildeten Epithelien zu den normalen Epithelzellen dargethan hat, ist eine mehr als stattliche Anzahl von Arbeiten erschienen, die der Erforschung der Aetiologie des Krebses gewidmet waren. Mechanische, chemische, thermische Reize wurden und werden bekanntlich beschuldigt, den unmittelbaren Anstoss zum Auftreten der Erkrankung zu bilden. Für das Entstehen der letzteren ward jedoch auch eine gewisse Disposition als notwendig angenommen. Embryonale Anlage, vorzeitiges Altern der Gewebe, chronische Entzündung, alte Narben, bilden prädisponierende Momente.

Das Rauchen, welches, wie es scheint, zuerst von Soemmering (1795) als ätiologisches Moment für das Lippencarcinom herangezogen wurde, beschäftigte stets die Aufmerksamkeit der Krebsforscher. Danach ist der Krebs eine Folge von chronischer Reizung der Haut durch Produkte der unvollständigen Verbrennung, ähnlich wie nach Volkmann's Beobachtungen der „Paraffinkrebs". Thiersch (30) zog den „Schornsteinfegerkrebs" als Analogon des Tabakkrebses heran. Wörner (34), Regulski (22), Maiweg (18), Fricke (4), Loos (17) messen dem Tabakrauchen keine Bedeutung in ätiologischer Hinsicht bei. Es wäre auch wohl kaum zu erklären, warum — Rauchen als ätiologisches Moment vorausgesetzt — von vielleicht 10000 Rauchern nur ein einziger von Lippenkrebs befallen wird, während andererseits unter den Lippenkrebskranken verhältnismässig viele Nichtraucher sich befinden. Von den 199 Fällen unserer Klinik finden wir bei 22 (11%) die ausdrückliche Anmerkung „Nichtraucher", wobei die Frauen nicht mitgezählt erscheinen.

Beruf und frühere Lebensweise werden in den neueren Arbeiten allenthalben in Erwägung gezogen. Fricke bestätigt die zuerst von Führer ausgesprochene Ansicht, dass vorzugsweise die Landbevölkerung vom Unterlippenkrebs betroffen werde, indem er unter den von ihm zusammengestellten Fällen 75% Landbewohner, bei Hinzurechnung anderer im Freien Arbeitender sogar 82% vorfand. Unsere Vergleichszahlen ergeben 60% bzw.

81 % Landbewohner u. z. kamen mit Unterlippenkrebs an die Klinik Wölfler:

1) Landwirte, Häusler, Ausgedinger, landw. Taglöhner: 111 = 60 %.

2) Kutscher, Maurer, Zimmerleute, Bahnarbeiter, Waldarbeiter, Strasseneinräumer, Ziegeldecker, Bergleute, Gärtner, Bettler, zusammen: 41 = 21 %.

3) Bäcker, Brauer, Drechsler, Fabrikarbeiter, Fassbinder, Fleischer, Gastwirte, Hausmeister, Korbflechter, Sattler, Schlosser, Schmied, Schneider, Schuster, Tischler, Weber, zusammen: 26 = 13 %.

4) Private oder ohne bestimmten Beruf: 7 = 3,5 %.

In 14 Fällen ist der Beruf nicht angegeben.

Der Umstand, dass vorzugsweise Landbewohner und im Freien Arbeitende von Lippenkrebs befallen werden, wurde nach Thiersch so gedeutet, dass die Gesichtshaut dieser Leute infolge der Witterungseinflüsse schneller altert als beim Stadtbewohner — eine an und für sich kaum befriedigende Erklärung, wenn man die aussergewöhnlich geringe Anzahl von lippenkrebskranken Frauen des gleichen Standes in Erwägung zieht.

Eine andere Ursache liegt nach Führer in den häufigen Misshandlungen der Lippen an der Uebergangsstelle zum Lippenrot durch ungeschicktes und rohes Rasieren. Die minder sorgfältige Haut- und Mundpflege der Patienten mag schon mit mehr Recht als mögliche Ursache gelten, denn die Einwirkung der verschiedenen Zersetzungsprodukte von Speiseresten dürfte die Widerstandsfähigkeit der ungepflegten Schleimhaut und Haut nicht unwesentlich beeinträchtigen.

Was die Heredität anbelangt, so finden sich in den Krankengeschichten bloss vereinzelte Notizen, aus denen wir kaum einen Schluss in positivem Sinne ziehen können. Es spielt ja auch nach den Untersuchungen Fricke's, Loos's, Maiweg's die Heredität beim Unterlippenkrebs keine Rolle.

Ueber die Frage, ob vorhergegangene andere Erkrankungen z. B. Lues, Tuberkulose, Lupus das Entstehen des Krebses begünstigen, kann auf Grund unserer Krankengeschichten ein Urteil nicht abgegeben werden, da aus den recht genau erhobenen Anamnesen diesbezügliche Anhaltspunkte nicht gewonnen werden konnten.

Die Angaben unserer Patienten über die Art des Beginnes der Erkrankung sowie über deren vermeintliche Ursachen waren: In 37 Fällen ein Knötchen, in 62 Fällen ein Geschwürchen, in 5 eine Warze, in 78 ein Bläschen, eine Borke, Kruste, Erosion u. dgl., in

17 Fällen unbekannt. Fast allemal gaben die Patienten an, vorher durch irgend einen Fremdkörper (Stein-, Holz-, Eisensplitter) oder durch „scharfe Luft" einen Riss oder einen Sprung in der Lippe erlitten zu haben. Auf den ersten Blick erhellt die Häufigkeit der angeblichen Entstehung auf traumatischer Grundlage. Verstärkt wird dieser Eindruck durch die Bestimmtheit, mit welcher die meisten Patienten den Moment des Krankheitsbeginnes darstellen: viele sagen es geradezu ohne Befragen, dass die Erkrankung verursacht worden durch einen Stoss, Schlag, Stich oder Schnitt. Eine genügende Erklärung für das Auftreten des Krebses ist jedoch auch dadurch keinesfalls gegeben, da ja erfahrungsgemäss Verletzungen der Lippen, Rissigwerden derselben durch atmosphärische Einflüsse, Verätzungen durch Chemikalien und Aehnliches zu den allergewöhnlichsten alltäglichen Erscheinungen gehören, und deren Heilung zumeist spontan in kürzester Zeit erfolgt.

Schuchardt (23 a) hat darauf hingewiesen, von wie grosser Bedeutung für die Entstehung des Gesichtskrebses die Seborrhoea senilis ist, eine Hauterkrankung, die fast nur in den niederen Ständen bei mangelhafter Reinigung und Hautpflege zu finden ist.

Es fragt sich endlich auch noch, ob nicht das Sekret der verschiedenen Drüsen, welche der Mundöffnung benachbart sind, mit einen Faktor bildet bei der Entstehung des Carcinoma labii inferioris, nicht zuletzt aus dem Grunde, weil der Unterlippenkrebs um so viel häufiger beobachtet wird, als der der Oberlippe.

Ist doch nach Beobachtung von 100 Lippencarcinomen Hueter soweit gegangen, dass er die selbständige Existenz des Oberlippenkrebses fast geleugnet hat, indem er die Vermutung aussprach, dass von anderen Autoren häufig Carcinome, welche in der Wange entstehen und in die Oberlippensubstanz fortschreiten, und vor allem diejenigen, welche sich von der Unterlippe aus zur Oberlippe fortererstrecken, ohne diesbezügliche Angabe als Oberlippencarcinome angeführt worden sind.

Nach Fricke (4) und Loos (7) ist der Oberlippenkrebs 17mal seltener als der der Unterlippe, nach Wörner stellt sich das Verhältnis 18 : 1. Virchow fand unter 212 Carcinomen 65 Lippenkrebse und unter diesen war nur zweimal die Oberlippe ergriffen. In der Billroth'schen Klinik kamen auf 62 Fälle von Carcinom der Unterlippe 5 Fälle von Oberlippencarcinom.

In den Jahren 1895—1902 inkl. gelangten an der Wölfler'schen Klinik im Ganzen 8 Oberlippencarcinome zur Beobachtung. Von diesen

entfallen 3 auf Männer, 5 auf Frauen; die ersteren halten einer Probe im Sinne Hueter's nicht Stand, denn zwei derselben betrafen zum Teil die Ober-, zum Teil die Unterlippe, das dritte war ein Recidiv nach Carcinoma faciei. Die 5 Fälle, welche Frauen betrafen, erweisen sich leider nicht als verwendbar, da in den bezüglichen Krankengeschichten nicht hinreichend genaue Beschreibungen enthalten sind.

Wie gestaltet sich nun die Verteilung der Unterlippencarcinome auf die beiden Geschlechter?

Von den 199 Fällen unserer Statistik kommen 185 auf das männliche und 14 auf das weibliche Geschlecht, d. i. 92,9 % gegen 7,1 % bezw. ein Verhältnis von 13 : 1. Ein nahezu gleiches Ergebnis fand Fricke, der aus der Zusammenstellung von Statistiken verschiedener Kliniken unter 1264 an Carcinoma labii inferioris Erkrankten 90 Frauen vorfand, d. i. 7,2 %. Wörner hat unter 289 Fällen 8,7 % Frauen, während Loos, der eine Gesamtstatistik der v. Bruns'schen Klinik (die Fälle von Wörner inbegriffen), herausgegeben hat, auf 534 Lippenkrebskranke 67 Frauen zählt, d. i. 12,6 %. Trendelenburg (31), fand unter 241 Fällen 17 Frauen, d. i. 7 %. Wischnewetzky (33) beobachtete unter 56 Fällen 5 weibliche, d. i. 9 %. v. Winiwarter (35) auf 62 Fälle 1 Frau, d. i. 1,6 %. Thiersch hatte unter 48 Patienten 2 Frauen, d. i. 4,1 %. v. Bruns unter 55 Individuen 4 weibliche, d. i. 7,2 %.

Nahezu in allen einschlägigen Publikationen finden wir die Schlussfolgerung: Frauen erkranken um so viel seltener an Unterlippencarcinom, weil ihre Unterlippen weder den Schädigungen durch Rauchen, noch durch Rasieren, weil sie überhaupt viel weniger Traumen ausgesetzt sind und weil sie der Mundpflege mehr Aufmerksamkeit widmen. Diese Schlussfolgerung, welche speciell zu Gunsten der traumatischen Aetiologie erhoben wurde, ist durch den Hinweis auf die rauchenden Orientalinnen, bei welchen das Unterlippencarcinom auch nicht häufiger ist, als bei den Frauen anderer Länder, widerlegt; und was die Mundpflege anbelangt, so möchte ich zu bedenken geben, dass die Frauen jener Gesellschaftskreise, denen die Lippenkrebskranken angehören, was Reinlichkeit betrifft, die Männer wohl kaum übertreffen.

Die Absicht, eine mechanische Ursache (im weitesten Sinne des Wortes) für die so verschiedene Beteiligung der beiden Geschlechter an Unterlippenkrebs zu finden, dürfte sich schwer durchführen lassen. Vielleicht ist Stutzer's (29) Reflexion in dieser Hinsicht eingehender Beachtung wert. Das von ihm in Bezug auf die ätiologischen Momente des Zungencarcinoms Gesagte kann auch mutatis

mutandis auf das Unterlippencarcinom Anwendung finden. „Aus allen grösseren Statistiken geht hervor, dass überhaupt mehr als zweimal soviel Frauen als Männer an Carcinom erkranken resp. sterben, und dass hinwiederum mehr als die Hälfte der an Carcinom zu Grunde gehenden Frauen zur Zeit an Uterus- oder Brustkrebs leidet." Aus unseren weiter unten folgenden Berechnungen über das Alter der Lippenkrebskranken ist nun ersichtlich, dass die Hauptmasse derselben jenem Lebensalter angehört, welches um etwa ein Jahrzehnt später liegt, als das für das Auftreten von Uterus-, Ovarial- und Mammacarcinom charakteristische. Damit ist der Schluss gegeben, dass die für das Carcinom disponierten Frauen einem solchen der Sexualorgane erliegen, dass somit wenige von diesen das Alter erreichen, für welches das Carcinom der Unterlippe charakteristisch ist.

Was nun das Alter der an Unterlippenkrebs Erkrankten anlangt, so will ich gleich von vornherein bemerken, dass die Durchschnittszahl mit jener von Fricke (4) (60 J.) und Loos (17) ($59^1/_2$ J.) fast genau übereinstimmt; ich fand nämlich als Durchschnittsalter bei unseren 199 Patienten 60,2 Jahre. Die Verteilung auf die verschiedenen Altersstufen war folgende: Es standen zur Zeit des Eintrittes in den Krankenstand im Alter von

	Männer	Weiber	Zusammen
15 Jahren:	—	1	1
28 „	1	—	1
34 „	2	—	2
36—40 „	8	—	8
41—45 „	15	2	17
46—50 „	16	1	17
51—55 „	17	1	18
56—60 „	35	5	40
61—65 „	29	2	31
66—70 „	29	—	29
71—75 „	17	—	17
76—80 „	9	2	11
81—89 „	7	—	7
Zusammen:	185	+ 14	= 199.

Das Maximum der absoluten Häufigkeit der Erkrankungen fiel (wie bei Fricke) auf das 56.—60. Lebensjahr. Loos hatte die meisten Lippenkrebskranken zwischen dem 66.—70. Lebensjahre; er hat mit Einbeziehung der von Wörner angegebenen Daten folgende Tabelle aufgestellt:

				♂	♀
Im Alter von	20—30	Jahren	6 = 1,4 %	3 = 3,7 %
„ „ „	30—40	„	22 = 4,6 %	4 = 4,9 %
„ „ „	40—50	„	78 = **16,2** %	12 = **14,7** %
„ „ „	50—60	„	136 = **28,1** %	24 = **29,2** %
„ „ „	60—70	„	155 = **32,1** %	25 = **30,2** %
„ „ „	70—80	„	86 = **17,6** %	14 = **17,0** %

Ein auffallend ähnliches Resultat ergiebt sich, wenn ich die Fälle der Klinik Wölfler nach demselben Muster einreihe, nämlich:

				♂	♀
Im Alter von		15	Jahren	—	1 = 7,1 %
„ „ „		28	„	1 = 0,6 %	—
„ „ „	31—40		„	10 = 5,5 %	—
„ „ „	41—50		„	31 = **16,8** %	3 = **21,4** %
„ „ „	51—60		„	52 = **28,2** %	6 = **42,8** %
„ „ „	61—70		„	58 = **31,2** %	2 = **14,3** %
„ „ „	71—89		„	33 = **17,7** %	2 = **14,3** %

Nach v. Bruns liegt das absolute Häufigkeitsmaximum zwischen dem 60.—70. Lebensjahre, ebenso nach Koch (12), der übrigens die gleiche Anzahl Fälle zwischen dem 50.—60. Lebensjahre beobachtet hat; nach Wischnewetzky (33) zwischen dem 60. bis 75., nach Thiersch zwischen dem 50.—60., nach Winiwarter zwischen dem 45.—55. und nach Janowsky (11) zwischen dem 60.—70. Lebensjahre.

In Betreff des Alters der von Lippenkrebs Befallenen finden wir unter unseren Fällen als jüngsten Patienten ein Mädchen im Alter von 15 Jahren, als ältesten einen Mann von 89 Jahren. Letzterer wurde nicht operiert; wegen der ausserordentlichen Seltenheit des anderen Falles sei die Krankengeschichte desselben an dieser Stelle angeführt:

(Nr. 100 der Kasuistik am Schlusse dieser Arbeit.) Arbeiterin, 15 J. War angeblich früher stets gesund, bemerkte vor einem Jahre das Auftreten einer hirsekorngrossen Verdickung im Lippenrot des linken Mundwinkels. Die Stelle fühlte sich hart an, bereitete der Pat. keine Schmerzen. Allmählich wachsend erreichte die verhärtete Stelle Bohnengrösse, ohne sich über das Niveau des Lippenrotes zu erheben, und zerfiel vor 2 Monaten ulcerös, wobei sich aus dem entstandenen Geschwüre Eiter entleerte. Seither vergrössert sich der Substanzverlust ziemlich rasch. Geblutet hat derselbe nie. Pat. bis jetzt noch nicht menstruiert. Im Harne kein Eiweiss, kein Zucker.

Status 13. I. 99: Pat. von ihrem Alter entsprechender Entwicklung,

mässig gut genährt; an den inneren Organen kein abnormer Befund, Oberlippe normal, Unterlippe dem mittleren Anteile entsprechend von wulstigem Aussehen. Man fühlt in ihr einen harten Knoten, die Schleimhaut des Lippenrotes darüber intakt. Der linke Anteil der Unterlippe ist ulcerös zerfallen, das Sekret des Ulcus ist stinkend, missfarbig, sein Grund mit einem grauen, leicht abstreifbaren Belag bedeckt. Durch den immer weiter fortschreitenden Zerfall des Gewebes ist eine Spaltung der Unterlippe in einen grösseren rechten und kleineren linken Anteil eingetreten; beide Teile hängen durch eine Gewebsbrücke zusammen, zu beiden Teilen des Geschwüres haben sich Nischen gebildet. Gingiva normal Tonsillen hypertrophisch, Zähne gut gepflegt. Die submaxillaren und submentalen Drüsen geschwellt, deutlich tastbar.

17. I. Probeexcision eines keilförmigen Stückes. Aus dem mittleren Anteil der Unterlippe ergiebt nach mikroskopischer Untersuchung Carcinom, vom Oberflächenepithel ausgehend, mit Perlkugeln.

25. I. Operation. Ein muldenförmiger Schnitt, der in der Mitte bis an das Kinn reicht, wird von einem Mundwinkel gegen den anderen geführt und die Weichteile bis an das Periost des Unterkiefers, welches teilweise abpräpariert wird, durchtrennt, und die erkrankte Lippe excidiert. Schnitt von einem Kieferwinkel zum anderen über die Höhe des Schildknorpels, Bildung des Visierlappens. Die stark indurierten und verkästen submentalen und submaxillaren Drüsenpakete werden entfernt, wobei die mit den letzteren adhärenten Submaxillardrüsen mit exstirpiert werden, sowie auch die zunächst gelegenen Faserbündel der Musculi genio- und mylohyoidei. Exstirpation weiterer bis haselnussgrosser, mit der Gefässscheide der Carotis verwachsener Lymphdrüsen, wonach auch die retromaxillaren Drüsen bis an die Schädelbasis hin entfernt werden. Ebenso rechts, wo jedoch die Unterbindung und Durchtrennung der Vena jugularis externa sich als notwendig erweist. — Der Visierlappen wird nach oben geschlagen befestigt (Nähte). Drainage der beiden Wundwinkel, Naht der Wunde, Jodoformgazeverband. — Nach fieberfreiem Verlaufe wird Pat. am 3. III. 99 geheilt entlassen und ist zur Zeit — $4^1/_2$ Jahre nach der Operation — vollkommen gesund.

In Bezug auf die Schnelligkeit des Wachstums der Lippencarcinome sei bemerkt, dass das Leiden von unseren Patienten auf eine verschieden lange Dauer vor der Operation zurückdatiert wurde, und zwar:

In	34	Fällen	auf	$^1/_{12}$—$^3/_{12}$ Jahre
„	58	„	„	$^4/_{12}$—$^6/_{12}$ „
„	20	„	„	$^7/_{12}$—$^9/_{12}$ „
„	28	„	„	$^{10}/_{12}$—$^{12}/_{12}$ „
„	10	„	„	$1^1/_{12}$—$1^6/_{12}$
„	14	„	„	$1^7/_{12}$—2 „

In	7	Fällen auf	$2^1/_{12}$—3	Jahre
„	1	Falle „	4	„
„	1	„ „	5	„
„	1	„ „	6	„
„	3	Fällen „	7	„
„	1	Falle „	10	„
„	1	„ „	14	„
„	2	Fällen „	15	„
„	18	„	nicht erhoben.	

Es ergiebt sich daraus, dass im ersten Jahre nach Beginn der Erkrankung 70%, im 2. und 3. Jahre 15%, und im 5.—15. Jahre 5% der Fälle unsere Klinik aufsuchten. Die langen Erkrankungs-Zeiten der letzteren widersprechen den gewöhnlich erhobenen Anamnesen nicht wenig. Auch sonst lässt wohl die lange Beobachtungsdauer der Erkrankung seitens der Patienten den Schluss zu, dass dem Unterlippenkrebs im Allgemeinen ein verhältnismässig langsames Wachstum eigentümlich ist, eine Thatsache, welche sich mit den landläufigen Anschauungen nicht völlig deckt, die aber bei der Prognosenstellung eine wichtige Rolle spielen dürfte. Die durchschnittliche Krankheitsdauer sämtlicher Fälle bis zur Operation betrug 1 Jahr 5 Monate. Wörner (34) fand 1 J. 9 M., Loos (17) in der Gesamtstatistik der v. Bruns'schen Klinik 1 J. 6 M., in der der neueren Fälle 1 J. 4 M. Fricke (4) weist statistisch nach, dass grössere Ausdehnung und längere Dauer prognostisch ungünstig sind.

Im Allgemeinen trifft dies gewiss zu. Aber es ist doch festzuhalten, dass die Dauer der Erkrankung und die Ausdehnung derselben nicht immer in demselben Verhältnisse zu einander stehen. Ausserdem veranlasst uns unsere Statistik, dem langen Bestande des Carcinoms nicht immer eine prognostisch ungünstige Bedeutung beizulegen. Von unseren oberwähnten 10 Fällen mit mehr als 4jähriger Krankheitsdauer sind nämlich die Endresultate folgende:

Nr.	Dauer d. Krankheit bis zur Operation.	Grösse.	Operiert.	Endresultat.
93	7 Jahre	$1^1/_2$ cm	1899	† ohne Recidiv $2^1/_{12}$ J. p. o.
164	7 „	linsengross	1902	?
81	6 „	taubeneigross	1899	lebt ohne Rec. $4^4/_{12}$ J. p. o.
111	5 „	$3 \times 1^1/_2$ cm	1900	„ „ „ $3^1/_{12}$ „ „ „
121	14 „	taubeneigross	1901	„ „ „ $2^4/_{12}$ „ „ „
143	10 „	haselnussgr.	1901	„ „ „ $1^9/_{12}$ „ „ „
159	15 „	hellergross	1902	„ „ „ $1^2/_{12}$ „ „ „

Nr.	Dauer d. Krankheit bis zur Operation.	Grösse.	Operiert.	Endresultat.
160	15 Jahre	walnussgross	1902	lebt ohne Rec. $1^2/_{12}$ J. p. o.
163	7 „	linke Hälfte	1902	„ „ „ 1 „ „ „
39	7 „	gz. Unterlippe	1897	„ „ „ $6^3/_{12}$ „ „ „

Auch grosse Ausdehnung des Neugebildes kann nicht absolut als prognostisch ungünstiges Zeichen angesprochen werden (vgl. Nr. 33, 36, 39, 43, 45, 54, 58, 74, 100, 132, 138 der Haupttabelle am Schlusse dieser Ausführungen). Hingegen fanden wir das Endresultat der Operation fast immer dann ungünstig, wenn der Tumor auffallend rasch gewachsen war, oder wenn die regionären Lymphknoten mehr als Haselnussgrösse erreicht hatten. Hohes Alter bildet nach den Grundsätzen der Klinik Wölfler nur dann eine Kontraindikation gegen die operative Behandlung, wenn seitens der Respirationsorgane Störungen vorhanden sind. — Das Entstehen von Metastasen in entfernteren Organen wurde bei uns in keinem Falle beobachtet; auch Fricke (4), Koch (12) und Maiweg (18) verfügen über keine derartige Beobachtung. Dagegen wurde Miterkrankung der Drüsen am Halse in nahezu sämtlichen Fällen beobachtet und durch die pathologisch-anatomische Diagnose im Prager pathologischen Institute des Hofrates Prof. Chiari bestätigt; in 5 Fällen (Nr. 75, 82, 91, 96, 107) konnte in den Drüsen kein Carcinom nachgewiesen werden, in einem Falle (nicht eruierbar) fand sich in den Drüsen „Tuberkulose mit zahlreichen central verkästen und Riesenzellen enthaltenden Miliartuberkeln". Von den erwähnten 5 Fällen, bei denen in den Drüsen kein Carcinom nachgewiesen werden konnte, datierte einer seine Erkrankung auf 3 Monate zurück, die übrigen auf 9 Monate bis 3 Jahre. Dieselben leben alle schon viele Jahre seit der Operation ohne Recidive.

Wenig Positives liefert die Litteratur zu diesem Punkte. Während z. B. Thiersch meint, die Drüsen würden im Allgemeinen erst mit der Erkrankung des Unterkiefers ergriffen — wiewohl er selbst carcinomatöse Drüsen gefunden hat, wo der Primärtumor das Lippenrot noch nicht überschritten hatte —, konnten Koch und Fricke überhaupt keinen anderen Schluss ziehen, als: „ein völlig gesetzmässiger Zusammenhang lässt sich nicht konstatieren. Jedenfalls erfolgt die Infektion der Drüsen seltener durch das Carcinom als durch dessen Eitererreger nach der Ulceration". Nach Gussenbauer kann Drüseninfektion auch ohne deutliche Vergrösserung

und Härte bestehen. Ausgesprochene Härte ist ein Zeichen vorgeschrittener Infektion, sie beginnt schon mit dem Entstehen der Primärerkrankung, nimmt mit dem Masse ihres Wachstums zu und ist nach 6 Monaten stets nachzuweisen.

Die Operationen.

Die Schnittführung, welche in den einzelnen Fällen entsprechend der Ausdehnung der Erkrankung an unserer Klinik zur Anwendung gelangte, war:

In 98 Fällen Keilschnitt,
„ 36 „ Muldenschnitt,
„ 35 „ Visierlappen,
„ 8 „ Lappenplastik.

In 3 Fällen wurde einfach Drüsenexstirpation (wegen Drüsenrecidiv) ausgeführt, in 5 Fällen erwiesen sich überdies partielle Resektionen des Unterkieferknochens als nötig.

In 2 Fällen wurde die Exstirpation der regionären Drüsen vom Patienten nicht gestattet, in allen anderen Fällen wurden die Drüsen entfernt; in den meisten Krankengeschichten findet sich auch die Bemerkung, dass das die Drüsen umgebende subkutane Fettgewebe mit ausgeräumt wurde.

Die Keilexcision des Primärtumors, welcher gemäss König's (13) Anregung die Exstirpation der Drüsen fast immer vorausgeschickt wurde, ist bekanntlich eine höchst einfache Operation, deren Resultate in kosmetischer Beziehung oft überraschend gut sind. Auch wir können König's Ausspruch nur bestätigen, dass sich die Lippe oft in erstaunlichem Masse wieder zurecht zieht.

Neben der Keilexcision, die sich natürlich nur für wenig ausgebreitete Primärtumoren an der Lippe eignet, kam auch der Muldenschnitt in Verwendung (s. u.).

Die Drüsenexstirpation wird dabei in einem Teile der Fälle von drei Schnitten an den von Stahr (24) angegebenen Stellen aus vorgenommen (je ein linearer Schnitt parallel den horizontalen Unterkieferästen, einer in der Mittellinie des Halses von der Kinnmitte bis zum Schildknorpel). Da aber diese Schnittführung nicht immer genügend breiten Zugang schafft, und vor allem kleine, noch nicht vergrösserte Drüsen, welche ja auch schon inficiert sein können, nicht zur Wahrnehmung gelangen, wurde in anderen Fällen, wie dies auch Stieda (27), (28) empfohlen hat, Lappenschnittführung verwendet und dabei speciell auch auf eine möglichst gründ-

liche Ausräumung der an der Carotis liegenden Drüsen angestrebt.

Die grössten Vorteile beim Aufsuchen der Lymphknoten bietet die von Morgan (21) 1829 angegebene und von Wölfler neuerdings eingeführte Visierlappenplastik. Die Operation wird bei uns stets dann ausgeführt, wenn die Neubildung mehr als die Hälfte der Unterlippe umfasst.

Der Visierlappenmethode zuliebe haben wir häufig Muldenschnitt gemacht, wo möglicherweise noch Keilexcision ausreichend gewesen wäre.

Da die Methode meines Erachtens eine weitere Verbreitung verdient, als sie bisher gefunden hat, sei es mir gestattet, in Kürze zu beschreiben, wie dieselbe an der Klinik des Herrn Prof. Wölfler ausgeführt wird: Während der Operateur mittelst Daumen und Zeigefinger der linken Hand die rechtsseitige, der Assistent mit seiner Rechten die linksseitige Arteria coronaria des Patienten komprimiert hält, führt der Operateur einen Schnitt, welcher vom rechten Mundwinkel des Patienten beginnend in nach aufwärts konkavem Bogen das Neoplasma allenthalben mindestens 1 cm im Gesunden umgeht und symmetrisch zu seinem Anfangsstücke im linken Mundwinkel endet. Der Schnitt durchdringt die (bei Nichtnarkotisierten vorher mit Schleich'scher Lösung Nr. II anästhesierte) Haut und Schleimhaut, so dass der Tumor samt mindestens 1 cm gesunden Umgebungsgewebes excidiert ist. Blutstillung.

Man kann nun sofort an die Bildung des Visierlappens gehen, indem parallel zu dem ersten Schnitte ein zweiter durch die (gleichfalls vorher anästhetisch gemachte) Haut am Halse geführt wird; die Entfernung der beiden Schnitte von einander wird bemessen, indem man den Abstand des ersten Schnittes vom Rande der oberen Zahnreihe bei maximal geöffnetem Munde des Patienten um die Hälfte vermehrt und das so gewonnene Mass vom ersten Schnitte abwärts gelegt am Halse bezeichnet. Hat der zweite Schnitt die Haut durchtrennt, so wird die zwischen beiden Schnitten gelegene Haut vollständig vom Unterkiefer abgelöst, derart, dass sie eine Brücke über den Kinnteil desselben bildet. Diese Ablösung ist manchmal etwas blutig; die Blutung steht aber auf Kompression bald von selbst. Dieser brückenförmige Lappen wird nun (nach Art eines Visieres) gehoben, bis sein oberer Rand die obere Zahnreihe des Patienten deckt. Einige Haut-Periostnähte fixieren den unteren Rand an den Kinnbogen. Der am Halse entstandene Hautdefekt ist gross genug, um eine vollständige Uebersicht über alle

vorhandenen Drüsen zu geben; gelegentlich sind nur noch kleine Längsschnitte am Vorderrande des Musc. sternocleidomastoideus nötig; andererseits ist die Haut am Halse derart verschieblich, dass eine Deckung des Defektes fast immer nahezu vollkommen möglich ist, wenn man nur die Haut des Halses kräftig nach oben zieht und am Periost des Unterkiefers festnäht. Ein antiseptischer Deckverband bildet den Abschluss der Operation, die auch von weniger Geübten in $^3/_4$ Stunden durchgeführt sein kann. Die Ernährung des Patienten erfolgt in den ersten Tagen mittelst flüssiger Kost.

Das funktionelle Resultat ist vollkommen befriedigend, was auch die Operierten selbst zu bestätigen pflegen; es bleibt auch nach Jahren ein tadelloses.

Auch die guten Endresultate sprechen für die Methode der Visierlappenbildung, denn die 35 Fälle, welche an der Klinik des Herrn Prof. Wölfler darnach operiert worden waren, weisen, wie ich hier schon vorweg nehmen will, sehr gutes Endergebnis auf; es leben nämlich ohne Recidive 21, darunter 12 mit mehr als 3jähriger Recidivfreiheit; ich komme auf die Resultate der Visierlappenmethode des genaueren weiter unten beim Vergleiche mit denen anderer Methoden zurück.

Bezüglich ausgedehnter Operationen am Unterkieferknochen möchten wir Fricke keineswegs beipflichten, welcher dieselben als zwecklos erklärt. Denn von den 5 einschlägigen Fällen unserer Klinik ist zwar 1 kurze Zeit nach der Operation (Nr. 117 V. J.), 1 an Recidiv gestorben (Nr. 98 R. M.), 1 ist nicht eruiert (Nr. 20 K. M.), aber 2, bei denen Resektion des Mittelstückes des Unterkiefers vorgenommen worden war, leben recidivfrei, und zwar einer 10 Monate (Nr. 180 S. K.), der andere $8^4/_{12}$ Jahre p. o. (Nr. 10 K. N.).

Die Resultate.

Das unmittelbare Operationsresultat bei unseren 180 Fällen war 176mal Heilung, 4mal tödlicher Ausgang. Wir haben somit 2,2% Mortalität; die Todesfälle betrafen lauter alte Leute, die Todesursache war in allen 4 Fällen akute Erkrankung der Respirationsorgane. In 2 Fällen war die vorausgegangene Operation: Keilexcision, in den anderen 2 Fällen: Visierlappenplastik. Ein Vergleich mit der direkten operativen Mortalität anderer Statistiken ergiebt: Loos (17) berechnet 0.4%, Fricke (4) hat 6,5% verzeichnet, Janowsky (11) hat keinen Todesfall. Ich lasse hier kurze Auszüge aus den Kranken-

geschichten unserer gestorbenen Fälle folgen:

1. (Nr. 18.) G. K., Landmann, 63 J. Ca. recid. mandib. Pat. wurde im November 1894 wegen eines ausgedehnten Ca. lab. inf. et gland. lymph. operiert. Nach interkurrenter Bronchitis geheilt entlassen. Im April 1895 entstand ein linsenförmiges Knötchen in der Unterlippe, welches aufbrach und sehr rasch wuchs. 27. IV. 95. Excision des Tumors bis aufs Periost, Abschabung des letzteren; am selben Abend Fieber (39°), Bronchitis. 28. IV. 95 Exitus.

2. (Nr. 40.) B. J., 82 J. Hat in der Jugend eine Pneumonie durchgemacht. Stat.: Gutes Aussehen, deutliches Altersemphysem mit konsecutiver Bronchitis. Die Unterlippe von einem Tumor eingenommen, welcher auch das Lippenrot in sich begreift. Regionäre Drüsen vergrössert, hart. 22. IV. 97. Keilschnitt, Naht, Drüsen nicht entfernt. 24. IV. Capilläre Bronchitis; unter Collaps Exitus. 28. IV. Sektion: Bronchitis suppurat. Pneumonia lobul. bilat.

3. (Nr. 69.) V., 70 J. Ausgedinger, mittelgross, mässig emphysematös; Unterlippe bis auf knappe seitliche Partien von einem Geschwür eingenommen, dessen Sekretion gering ist. In beiden Submaxillargegenden bis bohnengrosse harte Drüsen. 18. VI. 98 Visierlappen. 20. VI. Fieber. Pneumonia. 30. VI. Exitus. Sektion: Pneumonia lobularis et Emphysema pulmonum.

4. (Nr. 117.) V. J., 70 J., Taglöhner. Seit ca. 4 Wochen rasch sich vergrössernde Geschwulst der Unterlippe. Mittelgross, kräftig. Unterlippe eingenommen von einem kindsfaustgrossen Tumor, welcher mit dem Unterkiefer in der Mitte desselben zusammenhängt. Drüsen beiderseits vergrössert. Innere Organe normal. 27. IX. 00 Muldenschnitt; Entfernung des Unterkieferteiles, mit welchem die Geschwulst zusammenhängt, mittelst Meissel. Visierlappenbildung. 31. IX. Exitus. Sektion: Pneumonia crouposa.

Eine ziffernmässige Zusammenstellung der Resultate der 180 an der Klinik Wölfler vom Beginne des Jahres 1895 bis inkl. 1902 Operierten ist in folgender „Gesamtübersicht" (s. S. 835) enthalten.

Danach sind von den 176 die Operation überlebenden in 32 Fällen überhaupt keine Nachrichten über das weitere Schicksal der Operierten zu erlangen gewesen, ein Fall (Nr. 89) war 2 Jahre p. o. (1901) mit Drüsenrecidiv an die Klinik wiedergekommen, hatte jedoch die Zustimmung zur Operation verweigert und die nunmehr an ihn ergangene Anfrage nicht mehr beantwortet; ich zähle diesen Fall in meinen späteren Zusammenstellungen zu den an Recidiv Gestorbenen. In 5 Fällen wurden die ausgesandten Fragebogen mit dem einfachen Vermerk „Adressat vor . . gestorben" beantwortet;

Gesamtübersicht.

	Ohne Recidiv				Mit Recidiv						An d. Folgen d. Operation gestorben		Gestorben, Todesurs. unbekannt		Nicht Eruierte		Zusammen		Summa
	lebend		gestorben		lebend		gestorben		unbekannt										
	♂	♀	♂	♀	♂	♀	♂	♀	♂	♀	♂	♀	♂	♀	♂	♀	♂	♀	
1895	9	—	—	—	—	—	2	—	—	—	1	—	3	—	4	2	19	2	21
1896	7	—	3	—	—	—	2	—	—	—	—	—	1	—	3	—	16	—	16
1897	7	—	7	—	—	—	1	1	—	—	1	—	—	—	2	—	18	1	19
1898	12	2	2	—	—	—	1	—	—	—	1	—	—	—	4	—	20	2	22
1899	11	1	1	—	—	—	5	—	1	—	—	—	—	—	1	2	19	3	22
1900	10	—	2	—	1	—	1	—	—	—	1	—	—	—	3	1	18	1	19
1901	20	1	2	—	—	—	1	—	—	—	—	—	—	1	4	—	27	2	29
1902	20	2	2	—	2	—	—	—	—	—	—	—	—	—	6	—	30	2	32
Zusammen	96	6	19	—	3	—	13	1	1	—	4	—	4	1	27	5	167	13	180
	102		19		22								5		32				
	121																		

bei einigen Fällen haben Aerzte vom Lande sich der dankenswerten Mühe unterzogen, mir in erschöpfender Weise Nachricht zu geben, ausdrücklich bemerkend, dass keine Spur von Recidiven bei den betreffenden Patienten sich bis zum Tode gezeigt habe.

In den 19 Fällen, welche längere Zeit nach der Operation ohne Recidiv gestorben sind, war die Todesursache:

Altersschwäche . . .	9 mal.
Lungenentzündung . .	4 „
Hernia incarcerata . .	2 „
Peritonitis	2 „
Apoplexia	1 „
Unfall	1 „

(Pat. wurde beim Holzfällen von dem niederstürzenden Baume erdrückt.)

Die (recidivfreie) Zeit bis zum Tode betrug dabei in 13 Fällen: 1 Monat bis 2 J. 11 Mon.; von den übrigen 6 lebten noch nach der Operation ohne Recidiv je 4 Jahre: S. G. (Nr. 54) und G. A. (Nr. 31); R. A. (53) $4^{3}/_{12}$ Jahre; S. J. (Nr. 45) 5, P. J. (Nr. 51) $5^{11}/_{12}$, F. W. (Nr. 35) $6^{4}/_{12}$ Jahre; letzterer erreichte ein Alter von 90 Jahren. Dem Gebrauche folgend, welcher sich bei der Zusammenstellung der Resultate in den neueren Statistiken eingebürgert hat, unterscheiden wir die Gruppen „ohne Erfolg operiert“ und „mit Erfolg operiert“. Ich bemerke dabei, dass ich, obwohl einige un-

serer an (mit) Recidive gestorbenen Patienten (Nr. 52, 56, 76, 94, 95, 116) erst 2 bis über 3 Jahre nach der Operation dem Recidiv erlegen sind, dennoch die sämtlichen Fälle, welche an (mit) Recidiv gestorben sind, als „ohne Erfolg operiert" in die Tabelle einzeichne (wiewohl das, streng genommen, nicht richtig ist, und man annehmen muss, dass jedenfalls einige dieser letzteren Fälle ohne Operation etwas früher gestorben wären). Dafür habe ich zur Vereinfachung jene Patienten, welche nicht an den Folgen der Operation später auswärts ohne Recidive gestorben sind, ohne Unterschied unter die „mit Erfolg operierten" gerechnet. Da sich dabei 7 Fälle befinden, welche bereits 1—2 Jahre nach der Operation ohne Recidiv gestorben sind, dieselben also nur mit einer gewissen Reserve als „mit Erfolg operiert" aufgefasst werden müssen, glaube ich dadurch die eben erwähnte Belastung der Gruppe „ohne Erfolg operiert" wieder paralysiert zu haben. Ich erblickte hierin den einzigen Ausweg, um einer allzu gewaltsamen und subjektiven Einteilung der Fälle aus dem Wege zu gehen.

Danach haben wir:

I. Ohne Erfolg Operierte:

1. An den Folgen der Operation gestorben	4	= 2,8%
2. Mit Recidiv gestorben	15	= 10,5%
3. „ „ lebend	3	= 2,1%
Zusammen	22	= 15,4%

II. Mit Erfolg Operierte:

1. Ohne Recidiv gestorben	19	= 13,3%
2. „ „ lebend	102	= 71.3%
Zusammen	121	= 84,6%

Die Verteilung der Resultate auf die einzelnen Operationsmethoden habe ich in der nun folgenden Tabelle dargestellt:

	Keilschnitt		Drüsenexstirpation	Lappenplastik	Muldenschnitt		Visierlappen		Zusammen	
Gest. an d. Folgen der Operation	2= 2,7%	11,7%	—	—	—	17,8%	2= 6,4%	16,1%	4	22= 15,4%
Gest. mit od. an Rec.	6= 7,7%		1	2	3=10,7%		3= 9,7%		15	
Lebend mit Recid.	1= 1,3%		—	—	2= 7,1%		—		3	
Ohne Recidiv gest.	11=14,3%	88,3%	—	2	2= 7,1%	82,1%	4=12,9%	83,8%	19	121= 84,6%
„ „ lebend	56=72,7%		—	1	21=75,0%		21=67,7%		99	
Wegen eingetretenen Rec. operiert, derzeit gesund	1= 1,3%		—	1	—		1= 3,2%		3	
Zusammen	77		1	6	28		31		143	

Ich kann es nicht unterlassen, hier abermals auf die günstigen Resultate hinzuweisen, welche die Methode der Visierlappenplastik ergiebt; die Vorteile derselben werden noch augenfälliger, wenn man bedenkt, dass dieselbe an der Klinik Wölfler zumeist bei ausgedehnten Unterlippencarcinomen in Anwendung kam. Anstatt eines ausführlichen Kommentars genügt ein Blick auf die voranstehende Tabelle, um die Bedeutung der Methode klar zu machen.

Die Todesfälle an den Folgen der Operation betrafen zwei 70j. Patienten, bei denen kurz nach der Operation Pneunomie eintrat, welche in einem Falle (Nr. 69) binnen 12, im zweiten Falle (Nr. 117), bei dem auch ein Teil des Unterkieferknochens entfernt worden war, binnen 4 Tagen zum Tode führte.

Die nach der Operation (mit) an Recidiv gestorbenen Fälle (Nr. 80, 88, 98) lebten nach der Operation $^1/_2$—2 Jahre.

Von den mit Erfolg Operierten sind:

Ohne Recidiv gestorben:

Fall 43 nach 1 $^6/_{12}$ Jahren an Altersschwäche im Alter von 72 Jahren:
„ 54 „ 4 „ „ Lungenentzündung „ „ „ 64 „
„ 45 „ 5 „ „ Peritonitis „ „ „ 62 „
„ 51 „ $5^{10}/_{12}$ „ „ Apoplexie „ „ „ 78 „

Ohne Recidiv leben:

Nr.	Seit der Operation	Gegenwärtiges Alter
10	8 $^4/_{12}$ Jahre	68$^1/_2$ Jahre
33	$6^{11}/_{12}$ „	72 „
36	6 $^6/_{12}$ „	76 „
39	6 $^8/_{12}$ „	67 „
58	5 $^5/_{12}$ „	69$^1/_2$ „
64	5 $^2/_{12}$ „	78 „
74	$4^{10}/_{12}$ „	75 „
75	4 $^8/_{12}$ „	76 „
79	4 $^5/_{12}$ „	59 „
87	4 $^3/_{12}$ „	77$^1/_2$ „
96	3 $^8/_{12}$ „	66 „
100	4 $^6/_{12}$ „	19$^1/_2$ „
114	2 $^8/_{12}$ „	70 „
132	2 $^1/_{12}$ „	61 „
153	1 $^5/_{12}$ „	71$^1/_2$ „
158	1 $^3/_{12}$ „	43 „
163	1 Jahr	45 „
166	1 „	65 „

Nr.	Seit der Operation	Gegenwärtiges Alter
172	1 $^{4}/_{12}$ Jahre	42 Jahre
177	$^{6}/_{12}$ „	76 „
180	$^{10}/_{12}$ „	43 „

Dauernde Heilung (mehr als 3jährige Recidivfreiheit) wurde in 15 Fällen konstatiert.

Unsere Resultate nach ausgedehnten Operationen am Unterkieferknochen mit Entfernung von Teilen aus demselben veranlassen uns, wie schon bemerkt, eher Janowsky's (11) Ansicht zuzuneigen, welcher auch die weitestgehende Resektion als indiciert bezeichnet, denn der von Fricke (4) und Loos (17), welcher diese Operation als geradezu zwecklos erklärt. Die Resultate der Klinik Wölfler sind bei diesen Fällen:

Fall Nr. 10 lebt recidivfrei $8^{4}/_{12}$ Jahre p. o.;
„ „ 20 nicht eruierbar;
„ „ 98 starb an Recidiv später als 3 Jahre p. o.;
„ „ 117 starb am 4. Tage p. o. an Pneumonie;
„ „ 180 lebt recidivfrei $^{10}/_{12}$ Jahre p. o.

Es liegt auf der Hand, dass die Operation am Knochen leicht ausgeführt werden kann, wenn die Methode der Visierlappenplastik nach Wölfler angewendet wird. Ich glaube überdies, dass das Resultat der Operation von vorneherein aussichtsreicher gestaltet wird, weil eine gründliche Entfernung erkrankter Weichteile vorausgeht.

Insgesamt ergiebt sich für die ermittelten 143 Fälle mit mehr als $^{3}/_{4}$jähriger Beobachtungsdauer unserer Klinik: Ohne Erfolg wurden operiert: 15,4%, mit Erfolg operiert: 84,6%.

Recidive.

Der Zeitpunkt des Auftretens der ersten Recidive bei unseren Fällen schwankt zwischen einigen Wochen und 35 Monaten, die zweite Recidive zeigte sich nach 3—12 Monaten, eine dritte Recidive trat 4 Monate p. o. ein. Im Durchschnitte berechnete sich die Zeit seit der letzten Operation bis zum Evidentwerden des Recidivs auf 1 Jahr 3 Monate, wobei nicht unerwähnt bleiben soll, dass wir der Häufigkeit nach im 1. Jahre p. o. 14 Fälle = 58,3%, im 2. Jahre p. o. 8 Fälle = 33,3%, im 3. Jahre p. o. 2 Fälle = 8,3%, insgesamt also 24 Fälle von erstem Recidiv bei den von uns operierten Fällen gesehen haben.

Unsere Zahlen rücksichtlich wiederholter Recidive sind zu klein,

als dass sie zu Schlüssen berechtigen sollten, stimmen jedoch mit der bereits von Thiersch (30) aufgestellten und von den meisten Statistikern bestätigten Behauptung, dass die wiederholten Recidiven früher auftreten, als die ersten — vom Zeitpunkte der letzten Operation an gerechnet.

Weitaus die meisten Recidiven liegen zwischen dem 1. und 3. Jahre nach der Operation; nach Ablauf von 3 Jahren auftretende wollen wir als Spätrecidive bezeichnen.

Die alte Volkmann'sche Anschauung, nach welcher eine mindestens 3jährige Recidivfreiheit zur Annahme einer Radikalheilung berechtigt, hat zahlreiche Aeusserungen gegenteiliger Meinungen wachgerufen, deren Vertreter auf Grund eigener Erfahrung und statistischer Arbeiten die Grenzen bedeutend hinausgerückt wissen wollen.

Ich habe aber in der vorliegenden Arbeit dennoch für die Beurteilung der Endresultate eine 3jährige Recidivfreiheit als Ausgangspunkt genommen, vor allem aus dem Grunde, damit ein Vergleich mit den Resultaten anderer Statistiken möglich sei, die bekanntlich alle den gleichen Massstab angelegt haben.

In jeder grösseren Statistik über Unterlippenkrebs finden sich vereinzelte Fälle von Spätrecidiven erwähnt, bisweilen mit des betreffenden Verfassers Anmerkung, es handle sich vielleicht um eine Neuerkrankung.

Heinatz (9), welcher das Krebsmaterial des Petersburger klinischen Militärspitals für die letzten 30 Jahre verarbeitet hat, fand an Spätrecidiven (unter 709 Fällen von Krebs verschiedener Organe) 24% für das erste Jahrzehnt, 15,3% für das zweite Jahrzehnt, und 9,3% für das dritte. Unter den späteren Recidiven nach Lippenkrebsoperationen fand er 3 Fälle, 1 Mann mit Drüsenrecidiv nach 24, 1 Mann mit Lokal- und Drüsenrecidiv nach 19, 1 Mann mit Drüsenrecidiv nach 7 Jahren!

Seine und A. Labhardt's (15) Arbeit, welcher in seiner Zusammenstellung von Spätrecidiven unter 1300 Carcinoma labii inferioris et faciei 33 Fälle = 2,5% fand, sind die zur Zeit bedeutendsten in jener Richtung, welche den Volkmann'schen Termin weiter hinausgerückt wissen wollen.

Haberer (7) berichtete unlängst aus der Klinik von Eiselsberg über einen Fall von Spätrecidiv bei Lippenkrebs nach 15 Jahren.

In unserer Statistik findet sich 1 Fall von Spätrecidiv nach $5^1/_2$ Jahren. Ausserdem verfügen wir über einen Fall, wo das Spätrecidiv nach 9 Jahren aufgetreten ist.

Die Krankengeschichten dieser beiden Fälle seien hier kurz wiedergegeben:

1. H. F. (Nr. 39), wurde im Jahre 1890 wegen Unterlippenkrebs operiert; im Herbste 1895 trat lokales und Drüsenrecidiv auf, veranlasste den Patienten jedoch erst im März 1897, sich einer neuerlichen Operation zu unterziehen. Visierlappen. Heilung. Lebt seither recidivfrei ($6^3/_{12}$ Jahre).

2, L. K. (in der Statistik nicht mitgezählt, weil noch 1894 unter Gussenbauer operiert). Zu Weihnachten 1902 Drüsenrecidiv. Am 10. I. 03 sucht Pat. die Klinik Wölfler auf. Man findet an der Unterseite des Kinnes einen ungefähr walnussgrossen Tumor, welcher unmittelbar unter der Haut gelegen, Fluktuation zeigt. Die Drüsen in der Regio submaxillaris bedeutend vergrössert, hart. Mundboden leicht infiltriert. 18. I. 03. Nach Excision der verjauchten oberflächlichen Drüsen präsentieren sich allenthalben in die Tiefe reichende harte Drüsen, die zu einem Paket verbacken sind, und den Unterkiefer in sich aufnehmen. Das Mittelstück desselben ist ganz in dem Tumor aufgegangen, wird reseciert, und durch eine Metallspange ersetzt. Nach verhältnismässig ruhigem Wundverlauf tritt am 28. I. 03 plötzlich Fieber auf; Pat. hat aber guten Appetit. Stuhlgang normal. Die Untersuchung der inneren Organe ergibt nichts Abnormes. 29. I. Pat. kommt sichtlich herab; starke Schmerzhaftigkeit im linken Handgelenke. 30. I. Schmerzen in den Schultergelenken (pyämische Herde?) Pat. nimmt noch Nahrung zu sich, verfällt jedoch zusehends. Exitus. Sektion: Infiltratio carcinomat. gl. lymph. colli profunda c. suppurat. Suppuratio in articulat. man. sin, Pyohaemia, Pneumonia lobul. sin.

Mit Ausschluss der Spätrecidiven gelangten unter unseren Fällen 24 Recidive zur Beobachtung; unter Hinzurechnung von 4 zweiten und 1 dritten Recidive: 29; d. i. 16,8%, resp. 20,2% Recidiven auf 143 vollends bekannt gewordene Resultate. Gleich der unseren bestätigt fast jede neuere Statistik die Abnahme der Recidive in den letzten Jahren! Wie viel davon auf Kosten der verbesserten Technik zu setzen ist, wie viel auf Rechnung der präciseren Indikationsstellung, entzieht sich der Beurteilung.

Dem Auftreten nach handelte es sich bei unseren Fällen fast um ebensoviel lokale als um Drüsenrecidiven. In prognostischer Beziehung geben die ersteren bessere Chancen. Die Gefahr, welche im Drüsenrecidiv liegt, wird von allen Autoren betont; konsequenterweise wurde deshalb von allen neueren Operateuren die Forderung aufgestellt, dass bei der Operation des Unterlippenkrebses auch die regionären Drüsen entfernt werden. Es kann allerdings in solchen

Fällen auch dann, wenn die zurückgelassenen Drüsen bereits carcinomatös infiltriert sind, der Zustand dennoch latent bleiben, um erst nach Jahren wieder aufzuflackern (Trendelenburg) (31). Trendelenburg selbst hat einen Wachstumsstillstand bis zu 5 Jahren beobachtet.

Einen besonders interessanten Fall dieser Art haben auch wir an der Wölfler'schen Klinik gesehen, den bereits oben unter den Spätrecidiven erwähnten K. L., welcher im Jahre 1894 an derselben, damals unter Gussenbauer's Leitung stehender Klinik wegen Unterlippencarcinom operiert worden war; dieser kam im Beginne 1903 mit Drüsenrecidiv in Behandlung. Die regionären Drüsen waren nach Angabe des Patienten binnen ganz kurzer Zeit (seit Weihnachten 1902) bis zu mehr als Hühnereigrösse angeschwollen; der Unterkiefer fast vollständig miterkrankt. — Bei Durchsicht der alten Krankengeschichte fand ich den ausdrücklichen Vermerk: „Drüsen wurden nicht entfernt.". Es handelte sich also nicht um ein Drüsenrecidiv im gewöhnlichen Sinne, sondern die Drüsen waren nahezu 9 Jahre unverändert geblieben, um dann plötzlich in ganz ungewöhnlicher Weise zu wachsen.

Nachstehend kurze Auszüge aus den Krankengeschichten der wegen Recidive behandelten Fälle:

I. Einmal operiert und mit Recidiv gestorben: 11 Fälle.

Fall	Art	Operation	recidivierte	starb
Nr. 17	lokal und Drüsen	Muldenschnitt	bald p. o.	23 Mon. p. o.
„ 25	lokal	Keilschnitt	5 M.	7 „
„ 30	lokal und Drüsen	Muldenschnitt	9 „	11 „
„ 52	„	„	$2^{11}/_{12}$ J.	$3^{4}/_{12}$ J.
„ 56	lokal	Keilschnitt	$2\ ^{9}/_{12}$ J.	$3^{2}/_{12}$ J.
„ 76	„	„	?	$2^{2}/_{12}$ J.
„ 80	lokal und Drüsen	Visierlappen	?	$1^{1}/_{12}$ J.
„ 88	„	„	6 M.	$1^{8}/_{12}$ J. Pneumonie
„ 94	„	Lappenplastik n. Thiersch	1 J.	$2^{4}/_{12}$ J.
„ 95	lokal	Keilschnitt	?	$2^{5}/_{12}$ J.
„ 116	„	„	1 J.	$2^{1}/_{12}$ J.

II. Zweimal operiert, gestorben: 3 Fälle.

Fall Nr. 3: 1. Recid. 6 Mon. p. o.; 2. Recid. 12 Mon. p. o.; lebte nach der 2. Operation noch $1^{4}/_{12}$ Jahre.

Fall Nr. 137: 1. Recid. 11 M. p. o.; 2. Recid. 3 M. p. o.; lebte dann noch 6 Monate.

Fall Nr. 19: 1. Recid. 6 M. p. o.; 2. Recid. 7 M. p. o.; lebte dann noch 2 Monate.

III. Mit Recidiv lebend oder unbekannt: 1 Fall.

Fall Nr. 89: Ende August 1899 Keilschnitt; nach 2 Jahren Drüsenrecidive. Verweigert die Zustimmung zur Operation.

IV. Mit Recidiv lebend: 3 Fälle.

Fall Nr. 110: 26. V. 00 Muldenschnitt; 1. Recid. nach $1^9/_{12}$ Jahren in den Drüsen; 2. V. 02 Exstirpation der Drüsengeschwulst. 2. Recid. nach 4 M. in den Drüsen; 4. XI. 02 Exstirpation. 3. Recid. 4 M. später; lebt.

Fall Nr. 150: 7. I. 02 Keilschnitt; 9 M. später Drüsenrecidive; lebt.

Fall Nr. 171: 6. IX. 02 Muldenschnitt; 8 M. später Drüsenrecidive; lebt.

V. Wegen Recidiv operiert, ohne Recidive gestorben: 1 Fall.

Fall Nr. 67: operiert im Februar 1895; 4 Wochen später lokale Recidive, langsam wachsend; 14. V. 98 Keilschnitt; gestorben 30. IV. 01 ($2^{11}/_{12}$ Jahre p. o.) an Peritonitis.

VI. Wegen Recidiv operiert, derzeit gesund: 5 Fälle.

Fall Nr. 10: stand vom 18. X.—26. XI. 94 in Behandlung. Im linken Mundwinkel eine dreieckige, 4 cm lange, exulcerierte Geschwulst, eine kleinere am Kinnwinkel, welche mit dem Knochen zusammenhängt. Submentale und submaxillare Drüsen hart anzufühlen. Excision, Plastik, partielle Resektion des Mittelstückes des Unterkiefers. — 7. V.—7. VI. 95. Der Lippenlappen lässt das untere Zahnfleisch unbedeckt, dem Patienten fliesst beständig Speichel nach aussen ab; am ganzen Unterkiefer vom 1. Praemolaris rechts bis zum 1. Praemolaris links, nach abwärts zur Höhe der Umschlagfalte der Mund- und Lippenschleimhaut liegt die Gingiva bloss; Lippenrot findet sich nur in den beiden Mundwinkeln in ca. 1 cm Ausdehnung, während in der übrigen der Unterlippe entsprechenden Stelle die Epitheldecke der Haut in die der Gingiva übergeht. Visierlappenplastik; lebt seither recidivfrei ($8^1/_{12}$ Jahre).

Fall Nr. 39: s. oben unter Spätrecidive, pag. 840.

Fall Nr. 83[1]): 63 J., Dienstknecht, wurde am 3. V. 99 operiert: Keilschnitt. Seit Mai 1901 Recidiv lokal und in der Wangenhaut. 12. XII. 02 ausgedehnte Operation: Wangenverschiebung unter temporärer Aufklappung der Nase nach Schloffer, Visierlappen. Verliess am 25. I. 03 geheilt die Klinik. (Während des Spitalaufenthaltes 12 Tage Erysipel!)

1) Publiciert in „Gesichtsplastik mit Wangenverschiebung unter temporärer Aufklappung der knorpeligen Nase. Von Prof. Dr. Schloffer. Diese Beiträge Bd. XXXVIII. H. 3. 1903.

Fall Nr. 169: 67 J., Landwirt, wurde am 6. VIII. 02 operiert: Lappenplastik nach Bruns. Nach 9 Monaten Recidiv in den Drüsen. 10. VI. 03 Drüsenexstirpation. Geheilt entlassen am 18. VI. 03.

Fall Nr. 173: 63 J. alt, Taglöhner. 6. III. 02 Visierlappen nach Wölfler. Recidiv nach 8 Monaten im linken Mundwinkel. 12. I. 03 sucht Pat. die Klinik auf. Stat. praes: Mittelgross, minder gut genährt. Altersemphysem. Herztöne dumpf. Puls 118, voll. An der linken Unterlippenhälfte ein walzenförmiger Tumor, der sich etwas über die Mittellinie nach rechts erstreckt. In der Regio submax. sin. eine haselnussgrosse harte Drüse. 18. I. Excision des Tumors, Deckung des Defektes mittelst Bruns'schem Hautlappen aus der Wange, (Stiel von unten), die andere Hälfte des Defektes wird mit Dieffenbachlappen gedeckt. Die Verbindungsstelle beider Lappen wird im oberen Winkel auf 1 cm Breite, 2 cm Höhe nekrotisch, daher am 19. II. nach erfolgter Anfrischung der Ränder neuerliche Naht. 28. II. Endstatus: Pat. kann den Mund vollständig schliessen und jede Nahrung im Munde behalten. Die Narbe fest. Geheilt entlassen.

Die Endresultate.

Nimmt man für die Beurteilung der Dauerresultate die Volkmann'sche Regel als Grundlage — und dies geschieht in allen von mir benützten Arbeiten — so ergiebt sich: Vom Jahre 1895 bis zum Mai 1900, also bis vor mehr als 3 Jahren, wurden wegen Unterlippenkrebs an der Wölfler'schen Klinik 112 Patienten operiert. In 21 dieser Fälle konnte das Endresultat nicht ermittelt werden. (Ich habe allen Grund anzunehmen, dass die meisten der Letzteren am Leben sind, da ich an dieselben rekommandierte Anfragen mit Rückadresse gerichtet habe, mithin meine Zuschriften in die Hände der Adressaten gelangt sein dürften).

Unsere Endresultate verteilen sich auf die einzelnen Operationsmethoden wie folgt:

	Keilschnitt		Drüsenexstirpation	Lappenplastik	Muldenschnitt		Visierlappen.		Summa	
An den Folgen der Operation gestorb.	2= 4%		—	—	—		1= 4,5%		3	
Mit Recidiv gest.	5=10%	14%	1	2	3= 9,7%	12,9%	3=13,6%	18,3%	14	16%
„ „ lebend	—		—	—	1= 3,2%		—		1	
Ohne Recidiv gest.	8=16%	70%	1	1	2= 6,4%	64,4%	4=18,2%	72,8%	16	65,2%
„ „ lebend	27=54%		—	—	18=58,0%		12=54,6%		57	
Unbekannt	8=16%	16%	1	3	7=22,6%	22,6%	2= 9,1%	9,1%	21	18,8%
Zusammen	50		3	6	31		22		112	

Loos (17) hat 66% günstige Resultate bei 141 Operierten gegen 34% ungünstige. Fricke (4) hat auf 98 Fälle 60,2% günstige, 39,8% ungünstige Resultate. In diesen Statistiken gibt es demnach keine „Unbekannt gebliebenen". Janowsky (11) hingegen berechnet unter 71 operierten Fällen: 39,4% günstig, 35,2% ungünstig, 25,4% unbekannt; seine Fälle beziehen sich aber auf alle jene, bei denen seit der letzten Operation 1 Jahr verflossen war, mit der Begründung, dass der geringe Prozentsatz von Recidiven, welche nach dem 1. Jahre auftreten, das Resultat der Statistik nicht wesentlich beeinflussen würde.

Demgegenüber sind unter allen Umständen unsere Resultate als sehr günstige zu bezeichnen; denn bei Einbeziehung der nicht Eruierten haben wir 65,2% der Fälle mit Erfolg, 16% ohne Erfolg, 18,8% unbekannt. Würden die unbekannt Gebliebenen vernachlässigt, so ergäbe sich auf 91 Operierte das Verhältnis von 73 günstigen gegen 18 ungünstige Resultate, was einem Procentsatze von 80,2% bezw. 19,8% entspräche.

Worin liegt nun die Ursache für unsere guten Resultate? Dass die Fälle besonders früh in Behandlung kamen, dürfte nach dem, was über die zwischen Beginn der Erkrankung und Operation liegenden Zeiträume gesagt wurde (pag. 829), wohl kaum als der hauptsächlichste Grund anzunehmen sein. Ich bin vielmehr der Meinung, dass die radikale Art der Operation hiebei das wesentliche Moment ausmacht, und zwar kommen in dieser Beziehung vorzugsweise 2 Punkte in Betracht:

1. Die Anwendung der Visierlappenmethode, welche eine so weitgehende Plastik ermöglicht, dass auch ausgedehnte Excisionen des lokalen Herdes leicht vorzunehmen sind; diese Methode gibt ausserdem eine gute Uebersicht über die Lymphdrüsen und den Unterkieferknochen.

2. Dass wir auch bei allen anderen Methoden den primären Herd möglichst ausgiebig excidiert und die Drüsen an der Carotis, welche offenbar in manchen Fällen den Boden für das Auftreten eines Recidivs abgeben, entfernt haben.

Schlussfolgerungen.

1. Der Unterlippenkrebs kann in der Mehrzahl der Fälle durch frühzeitige, gründliche Operation geheilt werden; mehr als 3 Jahre dauernde Heilung ist bei unseren Fällen in 65% erzielt worden.

2. Hohes Alter kontraindiciert die Operation nicht, wohl aber anormaler Lungenbefund; alle Affektionen der Lungen beeinflussen die Prognose in ungünstigem Sinne.

3. Die Operation soll ohne Rücksicht auf die spätere Plastik in sehr ausgiebiger lokaler Excision und principiell weitgehender Ausräumung aller regionären Lymphdrüsen bestehen; auch sollen dabei die Drüsen an der Carotis bei nur einigermassen vorgeschrittenen Fällen jedesmal mitgenommen werden. Die Lappenbildung ist dem linearen Schnitte bei Aufsuchung der Drüsen am Halse vorzuziehen.

4. Besonders gute Resultate ergiebt die Visierlappenplastik nach Wölfler; wir beobachteten 80,6% günstige Resultate; länger als 3 Jahre gesund blieben 68,3% der nach dieser Methode behandelten Fälle.

Meinem hochverehrten klinischen Vorstande, Herrn Prof. Dr. Wölfler, sage ich bestens Dank für die Anregung zu dieser Arbeit, sowie für die freundliche Förderung derselben.

Krankengeschichten

sämtlicher (180) operierter Fälle.

1895.

1. S. P., Stationsdiener, 42 J. Dauer 10 Mon. Linksseitig, hellergross. Keilschnitt. Heilung. Lebt ohne Recidiv $7^{7}/_{12}$ Jahre.

2. K. J., Arbeiter, 41 J. Dauer 6 Mon. Rechtsseitig, 2 × 1 cm. Keilschnitt. Heilung. ?

3. W. J., Bahnwächter, 54 J. Dauer 6 Mon. Mitte, walnussgross. Keilschnitt. Heilung. Lebt ohne Rec. $8^{3}/_{12}$ J.

4. W. A., Taglöhner, 42 J. Dauer 6 Mon. Recidiv in den reg. Drüsen. Exstirpation. Heilung. Gest. mit Rec.

5. U. J., Fassbinder, 53 J. Dauer 2 J. Linksseitig, kreuzergross. Keilschnitt. Heilung. Lebt ohne Rec. $7^{7}/_{12}$ J.

6. P. J., Gastwirt, 28 J. Dauer 2 J. Linksseitig, haselnussgross. Keilschnitt. Heilung. Gest. 1 J. p. o. (?)

7. S. A., Häusler, 70 J. Dauer 6 Mon. Linksseitig, walnussgross. Keilschnitt. Heilung.

8. H. M., Taglöhner, 65 J. Dauer 6 Mon. Linksseitig. Keilschnitt. Heilung.

9. R. F., Taglöhner, 57 J. Dauer 2 J. Linksseitig, $2^{1}/_{2}$ cm. Muldenschnitt. Heilung.

10. K. N., Taglöhner, 60 J. Dauer 3 Mon. Linksseitig, 4 cm. Visierlappen; Resectio part. mandib. Heilung. Lebt ohne Rec. $8^{4}/_{12}$ J.

11. J. W., Waldheger, 44 J. Dauer 4 Mon. Mitte, 5 mm. Muldenschnitt. Heilung. Lebt ohne Rec. $8^{3}/_{12}$ J.

12. C. J., Häusler, 59 J. Dauer 8 Mon. Mitte, hellergross. Keilschnitt. Heilung. Lebt ohne Rec. $8^{4}/_{12}$ J.

13. Ch. J., Hausmeister, 61 J. Dauer 3 Mon. Rechtsseitig, haselnussgross. Keilschnitt. Heilung. Lebt ohne Rec. $7^{10}/_{12}$ J.

14. C. W., Taglöhner, 58 J. Dauer 4 Mon. Linksseitig, $1^1/_2$ cm. Muldenschnitt. Heilung. Lebt ohne Rec. $7^8/_{12}$ J.

15. E. J., Taglöhner, 58 J. Dauer 8 Mon. Linksseitig, himbeergross. Muldenschnitt. Heilung. Lebt ohne Rec. $7^7/_{12}$ J.

16. P. J., Taglöhner, 70 J. Dauer 3 Mon. Rechtsseitig, 2 × 2 cm. Keilschnitt. Heilung. Gest. $1^{11}/_{12}$ J. p. o.

17. K. A., Eisenbahnoberbeamte, 40 J. Dauer 6 Mon. Lok. Rec., fast ganze Unterlippe. Muldenschnitt. Heilung. Gest. mit Rec. $1^{11}/_{12}$ J. p. o.

18. G. K., Landmann, 63 J. Dauer 1 Mon. Lokales und Drüsenrecidiv; Mitte, über walnussgross. Keilschnitt. Gest. am folgenden Tage an Bronchitis suppur.

19. P. F., Drechsler, 40 J. Dauer 3 Mon. Drüsenrecidiv; walnussgross. Exstirpation. Heilung. Gestorben.

20. K. M., Hausierersgattin, 51 J. Dauer 6 Mon. Drüsenrecidiv; walnussgross. Exstirpation; Resectio mandib. Heilung.

21. K. A., Bedienerin, 56 J. Dauer 8 Mon. Mitte, haselnussgross. Keilschnitt. Heilung.

1896.

22. S. J., Zimmermann, 73 J. Dauer 8 Mon. Mitte 5 × 1 cm. Muldenschnitt. Heilung. Lebt ohne Rec. $7^4/_{12}$ J.

23. J. W., Waldheger, 49 J. Dauer 7 Mon. Mitte, taubeneigross. Muldenschnitt. Heilung. Lebt ohne Rec. $7^4/_{12}$ J.

24. H. T., Ziegeldecker, 72 J. Dauer 6 Mon. Rechtsseitig. 2 cm. Excision, Plastik nach Dieffenbach. Heilung.

25. M. K., Gastwirt, 47 J. Dauer 3 Mon. Lok. Rec., rechtsseitig. Keilschnitt. Heilung. Gest. mit Rec. $^7/_{12}$ J. p. o.

26. B. A., landw. Dienstbote, 54 J. Dauer 9 Mon. Mitte, haselnussgross. Muldenschnitt. Heilung. Lebt ohne Rec. $6^3/_{12}$ J.

27. S. A., Taglöhner, 64 J. Dauer 2 J. Linksseitig, haselnussgross. Keilschnitt. Heilung. Gestorben.

28. D. F., Taglöhner, 67 J. Dauer 9 Mon. Rechtsseitig, linsengross. Keilschnitt. Heilung. Ohne Rec. gest. an Altersschwäche.

29. H. F., Taglöhner, 65 J. Dauer 1 J. (?), haselnussgross. Muldenschnitt. Heilung. Lebt ohne Rec. 7 J.

30. T. F., Oekonom, 53 J. Dauer 2 Mon. Lok. Recidiv, linksseitig, haselnussgross. Muldenschnitt. Heilung. Gest. mit Rec. $1^1/_{12}$ J. p. o.

31. G. A., Häusler, 60 J. Dauer 8 Mon. (?), 3 × 1 cm. Muldenschnitt. Heilung. Gest. ohne Rec. an einer Lungenkrankheit 4 J. p. o.

32. P. J., Häusler, 72 J. Dauer 6 Mon. Fast ganze Unterlippe. Visierlappen. Heilung.

33. St. J., Häusler, 65 J. Dauer 3 J. Ganze Unterlippe. Visier-

lappen. Heilung. Lebt ohne Rec. $6^{11}/_{12}$ J.

34. E. A., Arbeiter, 67 J. Dauer 9 Mon. Rechtsseitig, bohnengross. Muldenschnitt. Heilung.

35. F. W., Taglöhner, 83 J. Dauer $1^1/_4$ J. Rechtsseitig. Muldenschnitt, Plastik nach Dieffenbach. Heilung. Gest. ohne Rec. $6^4/_{12}$ J. p. o.

36. R. A., Schneider, 69 J. Dauer 6 Mon. Ganze Unterlippe. Visierlappen. Heilung. Lebt ohne Rec. $6^6/_{12}$ J.

37. F. F., Taglöhner, 73 J. Dauer 5 Wochen. Rechtsseitig, kreuzergross. Keilschnitt. Heilung. Lebt ohne Rec. $6^6/_{12}$ J.

1897.

38. O. S., ohne Beruf, 75 J. Dauer 6 Mon. Linksseitig, haselnussgross. Keilschnitt. Heilung.

39. H. A., Taglöhner, 61 J. Dauer 7 J. Recidiv, ganze Unterlippe. Visierlappen. Heilung. Lebt ohne Rec. $6^3/_{12}$ J.

40. B. J., Gärtner, 82 J. Dauer 1 J. $^2/_3$ der Unterlippe. Keilschnitt. Gest. an Bronchitis suppurat. 6 J. p. o.

41. M. F., Ausgedinger, 73 J. Dauer 9 Mon. Rechtsseitig, fingernagelgross. Keilschnitt. Heilung. Lebt ohne Rec. $6^1/_{12}$ J.

42. H. F., Bräuer, 58 J. Dauer 2 J. Rechtsseitig, bohnengross. Muldenschnitt. Heilung.

43. P. J., Maurer, 69 J. Dauer 2 Mon. Lok. und Drüsenrecidiv, walnussgross. Visierlappen; Abmeisselung einiger Lamellen des Unterkiefers. Heilung. Gest. ohne Rec. an Altersschwäche $1^6/_{12}$ J. p. o.

44. K. L., Feldarbeiter, 66 J. Dauer 8 Mon. Rechtsseitig, bohnengross. Keilschnitt. Heilung. Gest. ohne Rec. an Altersschwäche $1^8/_{12}$ J. p. o.

45. S. J., Bahnwächter, 57 J. Dauer 3 J. Mitte, fast ganze Unterlippe. Visierlappen. Heilung. Gest. ohne Rec. (Peritonitis) 5 J. p. o.

46. H. J., Häusler, 50 J. Dauer 6 Mon. Rechtsseitig, über walnussgross. Muldenschnitt. Heilung. Lebt ohne Rec. $6^1/_{12}$ J.

47. J. J., Maurer, 61 J. Dauer 6 Mon. Rechtsseitig, haselnussgross. Keilschnitt. Heilung. Lebt ohne Rec. $6^1/_{12}$ J.

48. M. T., Zimmermann, 67 J. Dauer 1 J. Linksseitig, 4 / 1 cm. Keilschnitt. Heilung. Lebt ohne Rec. $5^{10}/_{12}$ J.

49. B. J., Taglöhner, 63 J. Dauer 9 Mon. Mitte, taubeneigross. Keilschnitt. Heilung. Lebt ohne Rec. $5^{10}/_{12}$ J.

50. H. T., Kutscher, 62 J. Dauer 1 Mon. Mitte, haselnussgross.

51. P. J., Taglöhner, 72 J. Dauer $1^1/_2$ J. Rechtsseitig, walnussgross. Visierlappen. Heilung. Gest. ohne Rec. an Schlaganfall $5^{10}/_{12}$ J. p. o.

52. W. A., Schlosser, 63 J. Dauer 1 J. Lok. u. Drüsenrec., rechtsseitig, 1 cm auf die Wange übergreifend. Muldenschnitt. Heilung. Gest. mit Drüsenrecidiv $3^4/_{12}$ J. p. o.

53. R. A., Privat, 65 J. Dauer 4 Mon. Rechtsseitig, taubeneigross.

Keilschnitt. Heilung. Gest. ohne Rec. 4 2/12 J. p. o.

54. S. G., Taglöhner, 60 J. Dauer 1 J. Ganze Unterlippe. Visierlappen. Heilung. Gest. ohne Rec. (Lungenentzündung) 4 J. p. o.

55. K. L., Oekonom, 76 J. Dauer 1 J. Linksseitig, 2/3 der Unterlippe und ein Teil der Oberlippe. Umschneidung, Lappenplastik nach Dieffenbach. Heilung. Gest. ohne Rec.

56. K. M., Taglöhnersweib, 65 J. Dauer 9 Mon. Lok. Rec., Linksseitig, 4 × 1 cm. Keilschnitt. Heilung. Gest. mit Rec. 3 2/12 J. p. o.

1898.

57. M. F., Waldarbeiter, 77 J. Dauer 6 Mon. Linksseitig, haselnussgross. Keilschnitt. Heilung. Lebt ohne Rec. 5 5/12 J.

58. K. W., Wirtschaftsbesitzer, 64 J. Dauer 4 Mon. Ganze Unterlippe. Visierlappen. Heilung. Lebt ohne Rec. 5 5/12 J.

59. Z. A., Maurer, 56 J. Dauer 6 Mon. Linksseitig, bohnengross. Keilschnitt. Heilung. Lebt ohne Rec. 5 4/12 J.

60. St. J., Weber, 66 J. Dauer 1 J. Mitte, bohnengross. Muldenschnitt. Heilung. Lebt ohne Rec. 5 2/12 J.

61. K. J., Schneider, 56 J. Dauer 1 J. Linksseitig, 10hellergross. Muldenschnitt. Heilung.

62. U. F., Taglöhner, 62 J. Dauer 1 J. Rechtsseitig, 5hellergross. Keilschnitt. Heilung. Lebt ohne Rec. 5 4/12 J.

63. H. P., Kutscher, 51 J. Dauer 4 Mon. Linksseitig, bohnengross. Muldenschnitt. Heilung. Lebt ohne Rec. 5 2/12 J.

64. B. F., Taglöhner, 73 J. Dauer 6 Mon. Mitte, guldenstückgross. Visierlappen. Heilung. Lebt ohne Rec. 5 2/12 J.

65. N. J., Taglöhner, 76 J. Dauer 1 J. Rechtsseitig, kreuzergross. Keilschnitt. Heilung. Lebt ohne Rec. 5 2/12 J.

66. R. M., Taglöhner, 57 J. Dauer 1 J. Mitte, 2 × 3/4 cm. Keilschnitt. Heilung. Gest. ohne Rec. an Lungenentzündung 2 10/12 J. p. o.

67. J. F., Taglöhner, 45 J. Dauer 3 J. Lok. Rec., rechtsseitig, haselnussgross. Keilschnitt. Heilung. Gest. ohne Rec. (Peritonitis) 3 J. p. o.

68. S. J., Taglöhner, 74 J. Dauer 7 Wochen. Rechtsseitig, haselnussgross. Keilschnitt. Heilung.

69. K. V., Ausgedinger, 70 J. Dauer 6 Mon. Nahezu ganze Unterlippe. Visierlappen. Gest. an Pneumonie 12 d. p. o.

70. St. F., Taglöhner, 57 J. Dauer 2 J. Linksseitig, halbe Unterlippe. Keilschnitt. Heilung. Lebt ohne Rec. 4 11/12 J.

71. H. L., Taglöhner, 79 J. Dauer 3 Mon. Mitte, himbeergross. Keilschnitt. Heilung. Lebt ohne Rec. 5 J.

72. St. J., Taglöhner, 67 J. Dauer 2 J. Linke Hälfte. Lappen nach Bruns. Heilung.

73. H. A., Schuster, 42 J. Dauer 4 W. Linke Hälfte. Muldenschnitt. Heilung.

74. P. J., Zimmermann, 70 J. Dauer 1 J. Ganze Unterlippe. Visierlappen. Heilung. Lebt ohne Rec. $4^{10}/_{12}$ J.

75. St. J., Staatsbeamter, 71 J. Dauer 3 J. Mitte, kastaniengross. Visierlappen. Heilung. Lebt ohne Rec. $4^{8}/_{12}$ J.

76. K. J., Fabrikarbeiter, 58 J. Dauer 6 Mon. Lok. Rec., Mitte, haselnussgross. Keilschnitt. Heilung. Gest. mit Rec. $4^{8}/_{12}$ J. p. o.

77. P. E., Taglöhnersweib, 57 J. Dauer 1 J. Mitte, $1 \times {}^{3}/_{4}$ cm. Keilschnitt. Heilung. Lebt ohne Rec. $5^{3}/_{12}$ J.

78. S. R., Bedienerin, 64 J. Dauer 1 J. 3 Geschwüre. Muldenschnitt. Heilung. Lebt ohne Rec. $5^{3}/_{12}$ J.

1899.

79. W. J., Bahnwächter, 54 J. Dauer 6 Mon. Rechtsseitig, kronengross. Visierlappen. Heilung. Lebt ohne Rec. $4^{5}/_{12}$ J.

80. M. W., Korbflechter, 48 J. Dauer 1 J. Lok. u. Drüsenrecidiv, linksseitig, walnussgross. Visierlappen. Heilung. Gest. mit Rec. $1^{1}/_{12}$ J. p. o.

81. M. J., Arbeiter, 58 J. Dauer 6 J. Linksseitig, taubeneigross. Muldenschnitt. Heilung. Lebt ohne Rec. $4^{4}/_{12}$ J.

82. S. K., Taglöhner, 46 J. Dauer $1^{1}/_{4}$ J. Rechte Hälfte. Muldenschnitt. Heilung. Lebt ohne Rec. $4^{3}/_{12}$ J.

83. Z. J., Knecht, 63 J. Dauer 3 J. Linksseitig, 3 cm. Keilschnitt. Heilung. Nach 2 Jahren lokal. Recidiv. Operiert, geheilt seit 5 Mon.

84. Ch. J., Schaffner, 43 J. Dauer 1 J. (?), haselnussgross. Keilschnitt. Heilung. Lebt ohne Rec. $3^{8}/_{12}$ J.

85. M. F., ohne Beruf, 77 J. Dauer $2^{1}/_{2}$ J. (?), 3 cm. Keilschnitt. Heilung.

86. K. J., Maurer, 50 J. Dauer 6 W. Linksseitig, $2^{1}/_{2}$ cm. Keilschnitt. Heilung. Gest. an Drüsenrecidiv $2^{2}/_{12}$ J. p. o.

87. B. F., Taglöhner, 73 J. Dauer 6 Mon. Mitte, guldenstückgross. Visierlappen. Heilung. Lebt ohne Rec. $4^{3}/_{12}$ J.

88. W. F., Tischler, 53 J. Dauer 9 Mon. Lok. und Drüsenrecidiv, Mitte, 5×2 cm. Visierlappen. Heilung. Gest. mit Rec. an Pneumonie $1^{8}/_{12}$ J. p. o.

89. S. J., Oekonom, 53 J. Dauer 4 Mon. Linksseitig, hühnereigross. Umschneidung, Lappen nach Bruns. Heilung. Nach 2 Jahren Drüsenrecidiv; verweigert die Operation.

90. S. M., Maurer, 41 J. Dauer 6 Mon. Linksseitig, haselnussgross. Keilschnitt. Heilung. Lebt ohne Rec. $3^{9}/_{12}$ J.

91. J. F., Taglöhner, 49 J. Dauer 3 Mon. Mitte, 2×1 cm. Keilschnitt. Heilung. Lebt ohne Rec. $3^{8}/_{12}$ J.

92. H. J., Taglöhner, 54 J. Dauer 3 J. Rechtsseitig, walnussgross. Keilschnitt. Heilung. Lebt ohne Rec. $3^{8}/_{12}$ J.

93. T. J., Weber, 53 J. Dauer 7 J. Linksseitig, $1^{1}/_{2}$ cm. Muldenschnitt. Heilung. Gest. ohne Rec. (Lungenentzündung) $2^{1}/_{2}$ J. p. o.

94. H. H., Fleischer, 64 J. Dauer 1 J. Lok. und Drüsenrecidiv, rechtsseitig, (?). Lappenplastik nach Thiersch. Heilung. Mit Rec. nach 1 Jahre gest. 3 J. p. o.

95. J. J., Kutscher, 39 J. Dauer 6 Mon. Lok. Rec., Mitte, haselnussgross. Keilschnitt. Heilung. Gest. mit Rec. $2^{5}/_{12}$ J. p. o.

96. L. J., Taglöhner, 62 J. Dauer 9 Mon. Rechte Hälfte. Visierlappen. Heilung. Lebt ohne Rec. $3^{8}/_{12}$ J.

97. M. M., Maurer, 56 J. Dauer 2 J. Mitte, haselnussgross. Keilschnitt. Heilung. Lebt ohne Rec. $3^{7}/_{12}$ J.

98. R. M., Taglöhnerin, 62 J. Dauer 4 Mon. Lok. Rec., linksseitig, 4 × 1 cm. Visierlappen; Resect. part. mandib. Heilung. 7 Mon. später lok. Rec., inoperabel, gest.

99. T. A., Häuslersgattin, 50 J. Dauer 2 J. Lok. Rec., ganze Unterlippe. Visierlappen; Abmeisselung einiger Knochenlamellen. Heilung.

100. Z. A., Arbeiterin, 15 J. Dauer 1 J. Ganze Unterlippe. Visierlappen. Heilung. Lebt ohne Rec. $4^{6}/_{12}$ J.

1900.

101. R. W., Taglöhner, 48 J. Dauer 1 J. Rechtsseitig, 2 × 2 cm. Muldenschnitt. Gebessert (Drüsen nicht entfernt).

102. Z. J., Maurer, 66 J. Dauer 4 J. Linksseitig, mehr als die Hälfte. Muldenschnitt. Heilung. Lebt ohne Rec. $3^{4}/_{12}$ J.

103. M. J., Oekonom, 60 J. Dauer 6 Mon. Linksseitig, 4 cm. Muldenschnitt. Heilung.

104. N. M., Bettler, 77 J. Dauer 2 J. Mitte, 3 × $1^{1}/_{2}$ cm. Muldenschnitt. Heilung. Lebt ohne Rec. $3^{8}/_{12}$ J.

105. W. J., Oekonom, 45 J. Dauer 6 Mon. Mitte, 1 cm. Keilschnitt. Heilung. Lebt ohne Rec. $3^{8}/_{12}$ J.

106. J. J., Kutscher, 56 J. Dauer 3 Mon. Mitte, 3 cm. Keilschnitt. Heilung.

107. K. K., Taglöhner, 65 J. Dauer 10 Mon. Fast ganze Unterlippe. Keilschnitt. Heilung. Lebt ohne Rec. $3^{8}/_{12}$ J.

108. H. F., Bauer, 64 J. Dauer 1 J. Linksseitig, haselnussgross. Muldenschnitt. Heilung. Lebt ohne Rec. $3^{2}/_{12}$ J.

109. R. A., Oekonom, 60 J. Dauer 1 J. Linke Hälfte. Keilschnitt. Heilung. Lebt ohne Rec. $3^{1}/_{12}$ J.

110. M. W., Häusler, 63 J. Dauer 9 Mon. Mitte, haselnussgross. Muldenschnitt. Heilung. Lebt mit Recidiv.

111. H. F., Strassenräumer, 46 J. Dauer 5 J. Mitte, 3 × $1^{1}/_{2}$ cm. Keilschnitt. Heilung. Lebt ohne Rec. $3^{1}/_{12}$ J.

112. R. J., Ausgedinger, 73 J. Dauer 1 J. Rechtsseitig, haselnussgross. Muldenschnitt. Heilung. Lebt ohne Rec. $3^{1}/_{12}$ J.

113. H. F., Taglöhner, 66 J. Dauer 6 Mon. Linksseitig, 3 × $1^{1}/_{2}$ cm. Keilschnitt. Heilung. Gest. ohne Rec. an Hernia incarc. 6 Mon. p. o.

114. K. J., Schneider, 67 J. Dauer 9 Mon. Rechtsseitig, thalergross. Visierlappen. Heilung. Lebt ohne Rec. $2^{8}/_{12}$ J.

115. W. A., Taglöhner, 52 J. Dauer 6 Mon. (?), 2 × 2 cm. Keilschnitt. Heilung. Gest. ohne Rec. durch Unfall 2 J. p. o.

116. B. W., Häusler, 58 J. Dauer 1 J. Lok. Rec., 2 × 1 cm. Keilschnitt. Heilung. Gest. mit Rec. $2^{1}/_{12}$ J. p. o.

117. V. J., Taglöhner, 70 J. Dauer 1 Mon. Kindsfaustgross. Visierlappen; Resectio mandib. Gest. an Pneumonie 4 d. p. o.

118. W. R., Bahnwächter, 53 J. Dauer 1 J. Linksseitig, 1 × 1 cm. Keilschnitt. Heilung. Lebt ohne Rec. $2^{7}/_{12}$ J.

119. N. B., Malersgattin, 55 J. Dauer 2 J. Mitte, haselnussgross. Keilschnitt. Heilung.

1901.

120. Z. J., Taglöhner, 44 J. Dauer 3 Mon. Mitte, himbeergross. Keilschnitt. Heilung. Lebt ohne Rec. $2^{5}/_{12}$ J.

121. S. A., Landwirt, 56 J. Dauer 14 J. Mitte, taubeneigross. Keilschnitt. Heilung. Lebt ohne Rec. $2^{4}/_{12}$ J.

122. H. F., Kutscher, 43 J. Dauer 9 Mon. Linksseitig, kreuzergross. Keilschnitt. Heilung. Lebt ohne Rec. $2^{3}/_{12}$ J.

123. S. J., Taglöhner, 81 J. Dauer 1 J. Ganze Unterlippe, hühnereigross. Visierlappen. Heilung.

124. N. J., Häusler, 61 J. Dauer 4 Mon. Mitte, haselnussgross. Keilschnitt. Heilung.

125. S. J., Beamte, 34 J. Dauer 4 Mon. Linksseitig, erbsengross. Keilschnitt. Heilung. Lebt ohne Rec. $2^{3}/_{12}$ J.

126. H. J., Waldarbeiter, 61 J. Dauer 5 Mon. Linksseitig, erbsengross. Keilschnitt. Heilung. Lebt ohne Rec. $2^{2}/_{12}$ J.

127. Ch. J., Taglöhner, 60 J. Dauer 6 Mon. Mitte, kronengross. Keilschnitt. Heilung. Gest. ohne Rec. an Hernia incarc. $1^{11}/_{12}$ J. p. o.

128. K. F., Arbeiter, 53 J. Dauer 6 Mon. Rechtsseitig, kirschkerngross. Keilschnitt. Heilung. Lebt ohne Rec. $2^{1}/_{12}$ J.

129. K. J., Bettler, 83 J. Dauer 3 J. Linksseitig, bohnengross. Keilschnitt. Heilung. Lebt ohne Rec. $2^{1}/_{12}$ J.

130. H. W., Ausgedinger, 66 J. Dauer 6 Mon. Ganze Unterlippe. Muldenschnitt. Heilung.

131. G. J., Oekonom, 72 J. Dauer 3 Mon. Linke Hälfte. Keilschnitt. Heilung. Lebt ohne Rec. $2^{1}/_{12}$ J.

132. V. J., Taglöhner, 58 J. Dauer 6 Mon. Ganze Unterlippe. Visierlappen. Heilung. Lebt ohne Rec. $2^{1}/_{12}$ J.

133. B. F., Kutscher, 36 J. Dauer 2 J. Mitte, bohnengross. Keilschnitt. Heilung. Lebt ohne Rec. $1^{11}/_{12}$ J.

134. T. J., Agent, 46 J. Dauer 4 Mon. Linksseitig, (?). Keilschnitt. Heilung. Gest. mit Rec.

135. B. J., Maurer, 48 J. Dauer 3 Mon. Mitte, haselnussgross. Keilschnitt. Heilung. Lebt ohne Rec. $1^{10}/_{12}$ J.

136. St. W., Privat, 71 J. Dauer 1 J. Taubeneigross. Keilschnitt. Heilung. Lebt ohne Rec. $1^{10}/_{12}$ J.

137. S. T., Oekonom, 65 J. Dauer 1 J. Linke Hälfte. Keilschnitt. Heilung. Lebt ohne Rec. $1^{10}/_{12}$ J.

138. E. A., Taglöhner, 67 J. Dauer 2 J. Ganze Unterlippe. Lappenplastik nach Dieffenbach. Heilung. Lebt ohne Rec. $1^{10}/_{12}$ J.

139. P. J., Kutscher, 44 J. Dauer 1 J. Linke Hälfte. Keilschnitt. Heilung.

140. P. W., Häusler, 51 J. Dauer 4 Mon. Linke Hälfte. Keilschnitt. Heilung. Lebt ohne Rec. $1^{10}/_{12}$ J.

141. W. J., Schuster, 61 J. (?) (?) Keilschnitt. Heilung. Lebt ohne Rec. $1^{9}/_{12}$ J.

142. K. N., Taglöhner, 63 J. Dauer 8 W. Mitte, (?) Keilschnitt. Heilung. Gest. ohne Rec. (Altersschwäche) $1^{1}/_{12}$ J. p. o.

143. Sch. E., Bahnbeamte, 34 J. Dauer 10 J. Haselnussgross. Keilschnitt. Heilung. Lebt ohne Rec. $1^{9}/_{12}$ J.

144. P. P., Nagelschmied, 69 J. Dauer $1^{1}/_{2}$ J. Mitte, hellergross. Keilschnitt. Heilung. Lebt ohne Rec. $1^{9}/_{12}$ J.

145. K. G., Bauer, 58 J. Dauer 4 Mon. Linksseitig, bohnengross. Muldenschnitt. Heilung. Lebt ohne Rec. $1^{8}/_{12}$ J.

146. T. F., Bergmann, 47 J. Dauer 2 J. Linksseitig, hellergross. Keilschnitt. Heilung. Lebt ohne Rec. $1^{6}/_{12}$ J.

147. C. A., Arbeiterswitwe, 59 J. Dauer 1 J. Linksseitig, haselnussgross. Keilschnitt. Heilung. Lebt ohne Rec. $2^{4}/_{12}$ J.

148. Ch. A., Bedienerin, 77 J. Dauer 5 W. Linksseitig, haselnussgross. Keilschnitt. Heilung. Gestorben.

1902.

149. St. J., Knecht, 58 J. Dauer 3 Mon. Linksseitig, bohnengross. Keilschnitt. Heilung.

150. St. F., Taglöhner, 57 J. Dauer 6 Mon. Mitte, haselnussgross. Keilschnitt. Heilung. Lebt mit Drüsenrecidiv.

151. V. M., Häusler, 67 J. Dauer 2 J. Rechtsseitig, kreuzergross. Keilschnitt. Heilung. Gest. ohne Rec. $^{10}/_{12}$ J. p. o.

152. K. G., Häusler, 59 J. Dauer 1 J. Mitte, hühnereigross. Visierlappen. Heilung.

153. Th. M., Taglöhner, 70 J. Dauer 3 J. Mitte, walnussgross. Visierlappen. Heilung. Lebt ohne Rec. $1^{5}/_{12}$ J.

154. V. W., Taglöhner, 80 J. Dauer 3 Mon. Mitte, hellergross. Keilschnitt. Heilung. Lebt ohne Rec. $1^{4}/_{12}$ J.

155. W. L., Taglöhner, 46 J. Dauer $1^{1}/_{2}$ J. Linksseitig, himbeergross. Keilschnitt. Heilung. Lebt ohne Rec. $1^{4}/_{12}$ J.

156. C. J., Oekonom, 52 J. Dauer 1 J. Mitte, kreuzergross. Keilschnitt. Heilung. Lebt ohne Rec. $1^2/_{12}$ J.

157. H. J., Taglöhner, 36 J. Dauer 5 Mon. Linksseitig, kreuzergross. Keilschnitt. Heilung.

158. Sch. A., Arbeiter, 41 J. Dauer 3 J. Mitte, haselnussgross. Visierlappen. Heilung. Lebt ohne Rec. $1^3/_{12}$ J.

159. V. J., Sattler, 69 J. Dauer 15 J. Rechtsseitig, hellergross. Keilschnitt. Heilung. Lebt ohne Rec. $1^2/_{12}$ J.

160. H. F., Taglöhner, 75 J. Dauer 15 J. Linksseitig, walnussgross. Muldenschnitt. Heilung. Lebt ohne Rec. $1^2/_{12}$ J.

161. H. A., Bergmann, 53 J. Dauer 1 J. Mitte, haselnussgross. Keilschnitt. Heilung. Lebt ohne Rec. $1^1/_{12}$ J.

162. R. F., Landwirt, 44 J. Dauer 1 J. Linksseitig, hellergross. Keilschnitt. Heilung.

163. P. J., Häusler, 44 J. Dauer 7 J. Linke Hälfte. Visierlappen. Heilung. Lebt ohne Rec. 1 J.

164. J. J., Häusler, 59 J. Dauer 7 J. Rechtsseitig, linsengross. Keilschnitt. Heilung.

165. B. W., Zimmermann, 49 J. Dauer 6 Mon. Mitte, haselnussgross. Keilschnitt. Heilung. Lebt ohne Rec. 1 J.

166. G. J., Bergmann, 64 J. Dauer 1 J. Mitte, walnussgross. Visierlappen. Heilung. Lebt ohne Rec. 1 J.

167. T. F., Ausgedinger, 59 J. Dauer 4 W. Mitte, hellergross. Keilschnitt. Heilung. Lebt ohne Rec. $^{11}/_{12}$ J.

168. S. J., Gastwirt, 61 J. Dauer 9 Mon. Mitte, walnussgross. Keilschnitt. Heilung. Gest. ohne Rec. $^{10}/_{12}$ J. p. o.

169. S. M., Hausbesitzer, 67 J. Dauer 9 Mon. Linke Hälfte. Lappenplastik nach Dieffenbach. Heilung. Nach 11 Mon. Drüsenrecidiv; op., geheilt.

170. B. F., Ausgedinger, 75 J. Dauer 6 Mon. Rechtsseitig, $^3/_4$ der Unterlippe. Muldenschnitt. Heilung. Lebt ohne Rec. $^{10}/_{12}$ J.

171. V. J., Provisionist, 67 J. Dauer 6 Mon. Linke Hälfte. Muldenschnitt. Heilung. Nach 8 Mon. Drüsenrecidiv.

172. M. W., Taglöhner, 40 J. Dauer 6 Mon. Ganze Unterlippe. Visierlappen. Heilung. Lebt ohne Rec. $1^4/_{12}$ J.

173. R. J., Taglöhner, 63 J. Dauer 6 Mon. Mitte, über kreuzergross. Visierlappen. Heilung. Nach 8 Mon. lok. Rec.; operiert, geheilt seit 4 Mon.

174. P. S., Kutscher, 42 J. Dauer 3 Mon. Rechtsseitig, erbsengross. Keilschnitt. Heilung.

175. N. F., Arbeiter, 66 J. Dauer 9 Mon. Mitte, bohnengross. Keilschnitt. Heilung. Lebt ohne Rec. $^7/_{12}$ J.

176. L. A., Arbeiter, 60 J. Dauer 6 Mon. Linksseitig, walnussgross. Keilschnitt. Heilung. Lebt ohne Rec. $^6/_{12}$ J.

177. L. J., Oekonom, 75 J. Dauer 2 J. Fast ganze Unterlippe. Visierlappen. Heilung. Lebt ohne Rec. $^{6}/_{12}$ J.

178. S. F., Häusler, 70 J. Dauer 3 Mon. Mitte, hellergross. Keilschnitt. Heilung. Lebt ohne Rec. 1 J.

179. M. B., Schusterswitwe, 75 J. Dauer 2 Mon. Mitte, haselnussgross. Keilschnitt. Heilung. Lebt ohne Rec. $^{11}/_{12}$ J.

180. S. K., Arbeitersgattin, 42 J. Dauer 2 J. Mitte, fast ganze Unterlippe. Visierlappen; Resectio partial. mandib. Heilung. Lebt ohne Rec. $^{10}/_{12}$ J.

Litteratur.

1) Billroth, Pathologie und Therapie. 10. Aufl. Bearb. v. Winiwarter. 1882. — 2) Dowd, The submaxillary part of the operation for epithelioma of the lip. Ref. Centralbl. f. Chir. 1900. Nr. 11. S. 306. — 3) Darendorf, Ueber die Lymphgefässe und Lymphdrüsen der Lippe mit Beziehung auf die Verbreitung des Unterlippencarcinoms. Internat. Monatsschr. f. Anat. Bd. 17. H. 5. — 4) Fricke, Beiträge zur Statistik des Lippenkrebses. Deutsche Zeitschr. f. Chir. Bd. 50. — 5) Friedrich, Heilversuche mit Bakteriengiften bei inoperablen bösartigen Neubildungen. Arch. f. klin. Chir. Bd. 50. 1895. — 6) Gurlt, Statistik der Ca. Arch. f. klin. Chir. Bd. 25. — 7) Haberer, Ueber einen seltenen Fall von Spätrecidiv nach Carcinom. Wien. klin. Wochenschr. 1892. Nr. 35. — 8) Heimann, Endresultate etc. Arch. f. klin. Chir. Bd. 57. 58. — 9) Heinatz, Ueber späte Krebsrecidive. Russki Wratsch. 1902. Nr. 44. — 10) Israel-Berlin, Die Probleme der Krebsätiologie. Arch. f. klin. Chir. Bd. 67. — 11) Janowsky, Zur Frage des Lippenkrebses. Arch. f. klin. Chir. Bd. 65. — 12) Koch, C., Beitrag zur Stat. d. Ca. lab. inf. Deutsche Zeitschr. f. Chir. Bd. 15. — 13) König, Lehrb. der spec. Chir. Bd. 1. — 14) Küttner, Ueber die Lymphgefässe und Lymphdrüsen der Zunge etc. Diese Beiträge Bd. 21. S. 732 u. ff. — 15) Labhardt, Zur Frage der Dauerheilung des Krebses. Diese Beiträge Bd. 33. — 16) Landerer, Allgem. Pathol. u. Therap. — 17) Loos, Zur Statistik des Lippenkrebses. Diese Beiträge Bd. 27. H. 1. — 18) Maiweg, Beitrag zur Statistik der Lippencarcinome. Diss. Bonn. 1887. — 19) Möhimann, Ueber das Ca. lab. superioris. Diss. Würzburg. 1886. — 20) Nöske, Zur Frage der Krebsparasiten. Arch. f. klin. Chir. Bd. 67. — 21) Regnier, Ueber die Bildung brückenförmiger Lappen etc. Arch. f. klin. Chir. Bd. 41. — 22) Regulski, Beitrag zur Stat. u. Klin. der Lippencarcinome. Diss. Jurjew. 1893. — 23) Samuel, Behandlung der Neubildungen. Lehrb. der allg. Ther. III. 1899. — 23a) Schuchardt, Beitr. z. Entst. d. Carc. a. entz. Zust. d. Schleimh. u. d. Hautdecke. Volkmann's Sammlung klin. Vorträge. Nr. 257. — 24) Stahr, Die Zahl und Lage der submax. und subment. Lymphdrüsen etc. Arch. f. Anat. und Entwcklggesch. 1898. — 25) Sticker, Ueber den Krebs der Thiere etc. Arch. f. klin. Chir. Bd. 65. — Ders., Carcinomlitteratur. — 27) Stieda, Ueber die Visierplastik zum Ers. d. Unterl. Deutsche med. Wochenschr. 1899. Nr. 13. — 28) Ders., Zur Lymphdrüsen-Exstirpation beim Unterlippenkrebs. Arch. f. klin. Chir.

Bd. 63. — 29) Stutzer, Beitr. z. Aetiol. u. Progn. d. Zungencarc. Diss. Bonn. 1894. — 30) Thiersch, Der Epithelialkrebs. Leipzig. 1865. — 31) Trendelenburg, Verletzungen und chir. Krankh. d. Gesichtes. I. Deutsche Chir. Lief. 33. 1886. — 32) Teske, Zur Kasuistik der Unterlippencarcinome. Diss. Greifswald. 1897. — 33) Wischnewetzky. Beitr. z. Stat. d. Ca. lab. inf. Diss. Würzburg. 1886. — 34) Wörner, Ueber die Endresultate der Operation des Lippenkrebses. Diese Beiträge. 1886. Bd. II. — v. Winiwarter, Zur Stat. d. Carc. 1878. — Ders., Die chir. Krankh. d. Haut. Deutsche Zeitschr. f. Chir. 1892.

NAMEN- UND SACHVERZEICHNIS

ZUM

EINUNDDREISSIGSTEN BIS VIERZIGSTEN BAND.

Alle Rechte vorbehalten.

DRUCK VON H. LAUPP JR IN TÜBINGEN.

Namenverzeichnis

zu Band XXXI—XL.

Ackermann, D. XXXVII. 579. (Umstülpung des Processus vermiformis.)

Adrian, C. XXXI. 1. (Neurofibromatose und ihre Komplikationen.)

— XXXVIII. 459. (Von Schleimbeuteln ausgehende Neubildungen.)

Albanus, G. XL. 311. (Thrombosen und Embolien nach Laparotomien.)

Amberger, XXXIII. 823. (Luxation des Radius.)

— XXXV. 595. (Schädel- und Gehirnverletzungen.)

Anschütz, W. XXXI. 670. (Selbstverstümmelungen.)

— XXXV. 552. (Operation der Scrotalhernien bei Kindern.)

Bandel, R. XXXVI. 657. (Eierstockschwangerschaft.)

v. Beck, B. XXXIV. 116. (Operative Behandlung der diffusen eitrigen Peritonitis.)

Blau, A. XXXIV. 935. (Klinik und operative Behandlung der Ovarialtumoren.)

Blauel, C. XXXI. 271. (Verhalten des Blutdrucks während der Aether- und der Chloroform-Narkose.)

— XXXVII. 306. (Centrale Kieferfibrome.)

— XXXIX. 45. (Bauchblasengenitalspalte.)

— XXXIX. 620. (Extracranielle Aneurysmen der Carotis interna.)

Blos, XXXII. 378. (Entzündungen des Wurmfortsatzes.)

— XXXV. 565. (Schneiderlin'sche Skopolamin-Morphiumnarkose.)

Borszéky, K. XXXI. 704. (Ileus durch Embolie der Arteria mesenterica superior.)

— XXXI. 716. (Diabetes insipidus nach Basisfraktur und Commotio cerebri.)

— XL. 243. (Stich- und Schussverletzungen des Thorax.)

Borszéky C. und A. v. Genersich. XXXVI. 448. (Zur Lokaldiagnose der inneren Darmokklusionen und zur Frage der Autointoxikationen.)

Braatz, E. XXXIV. 278. (Heilung einer Kranken nach der dritten Magenoperation.)

Braun, H. XXXIV. 993. (Angeborener Verschluss des Dünndarms und seine operative Behandlung.)

Braun, W. XXXVII. 421. (Dauerheilung nach Ueberpflanzung ungestielter Hautlappen.)

Bröer, XXXVIII. 903. (Harnröhrenzerreissung.)

Brun, H. XXXVIII. 192 und 601. (Der Schädelverletzte und seine Schicksale.)

v. Brunn, M. XXXVII. 227. (Primärer Krebs der Extremitäten.)

— XXXIX. 57. (Pneumokokken-Peritonitis.)

v. Brunn, M. XL. 213. (Supracondyläre Osteotomie des Femur bei Genu valgum.)
— XL. 650. (Juvenile Osteoarthritis deformans des Hüftgelenks.)
Brunner, C. XXXI. 740. (Aetiologie und chirurgische Therapie der Magen-Duodenumperforation und Magenperitonitis.)
— XXXVI. 689. (Retroviscerale Geschwülste und Strumen.)
— XXXVII. 1. (Die Verwundeten in den Kriegen der alten Eidgenossenschaft.)
— XL. 1. (Weitere Beobachtungen über Aetiologie und chirurg. Therapie der Magenperforation und Magenperitonitis.)
— XL. 24. (Experimentelle Untersuchungen über Aetiologie und chirurg. Therapie der durch Mageninhalt bewirkten Peritonitis.)
— XL. 499. (Zu den retropharyngealen Tumoren.)
v. Bruns, XXXIX. 1. (Rhinophyma.)
Bundschuh, R. XXXI. 425. (Bruucheinklemmung.)
v. Büngner, XXXV. 1. (Tuberkulose der männlichen Geschlechtsorgane.)
— XXXIX. 131. (Anatomie und Pathologie der Gallenwege und des Pankreas.)
Burk, XXXIX. 8. (Verbreiterung der knöchernen Nase durch Schleimpolypen.)
Burkard, O. XL. 707. (Orchidopexie.)
Burkhardt, L. XXXVI. 1. (Sarkome und Endotheliome.)

Crampe, XXXVIII. 551. (Uebernähung gangränverdächtiger und gangränöser Schnürfurchen am Darm.)
Czerny, V. XXXVII. 765. (Behandlung der Fissur und des Vorfalls des Mastdarms.)
Czyzewicz, A. jun. XXXVI. 282. (Retrosacrales Dermoid.)

Dangschat, B. XXXVIII. 692. (Dermoidcysten und Teratome im Mediastinum anticum.)
Dertinger, K. XXXVIII. 76. (Tiefsitzende Lipome.)
Dietel, XXXIII. 535. (Doppelseitige echte Mammahypertrophie.)
Doberauer, G. XXXVI. 123. (Dupuytren'sche Fingerkontraktur.)

Ebel. H. XL. 821. (Statistik des Carcinoms der Unterlippe.)
Ehrhardt, O. XXXV. 343. (Struma maligna.)
Ehrich, E. XXXV. 126. (Ligaturbehandlung der Hämorrhoiden.)
— XXXVII. 597. (Glattwandige falsche Cysten in Geschwülsten.)
v. Eicken, C. XXXIV. 427. (Kragenknopf im linken Hauptbronchus.)
Elliesen, XXXVI. 644. (Verdoppelung eines Ureters mit cystenartiger Vorwölbung des einen derselben in die Blase.)
Elter, J. XXXV. 338. (Rectumtumor und Corpus liberum der Bauchhöhle.)
Ettlinger, A. XXXIV. 223. (Operationen mit dem Murphyknopf.)

Fittig, O. XXXIX. 155. (Mit Röntgenstrahlen behandelter Fall von Rhinosklerom.)
— u. J. v. Mikulicz, XXXVII. 676. (Mit Röntgenstrahlen erfolgreich behandelter Fall von Brustdrüsenkrebs.)
Fraenkel, F. XXXVI. 547. (Behandlung der Varicen der unteren Extremität durch Ausschälung nach Madelung.)
Franze, K. XXXV. 171. (Primärer Extremitätenkrebs.)

Garrè, C. u. C. Sultan, XXXII. 492. (Lungenoperationen.)
Gebele, H. XXXVIII. 530. (Mycosis fungoides.)
Gehle, H. XXXIV. 171. (Chronische Coecumtuberkulose.)
v. Genersich, A. und C. Borszéky, XXXVI. 448. (Zur Lokaldiagnose der inneren Darmokklusionen und zur Frage der Autointoxikationen.)
Goldmann, E. XXXI. 156. (Behandlung der Prostatahypertrophie.)
— XXXI. 581. (Pathogenese und Therapie des Keloids.)
Goeschel, XXXVII. 486. (Mehrzeitige Resektion des Dickdarms.)

Haas, E. XXXI. 139. (Osteome der Nasenhöhle.)
v. Hacker, XXXII. 532. (Verfahren, um Fremdkörper aus dem untern Teil der Speiseröhre vom Magen aus zu entfernen.)
— XXXII. 709. (Resektion der Luftröhre mit primärer cirkulärer Naht wegen hochgradiger ringförmiger Narbenstriktur.)
— XXXVII. 499. (Ersatz von Schädeldefekten durch Periostknochenlappen.)
Halberstaedter, L. XXXVIII. 408. (Folgen der Unterbindung der Vena femoralis unterhalb des Lig. Poupart.)
Haemig, G. XXXI. 200. (Perityphlitis.)
Hammer, XXXI. 616. (Leberverletzungen mit Beteiligung grosser Gallenwege.)
— XXXI. 727. (Malignes fasciales Riesenzellensarkom mit Knochenbildung.)
Heile, B. XXXII. 725. (Operationshandschuhe und Bedeutung der Luftinfektion.)
Heineke, H. XL. 481. (Multiple Knochencysten.)
Heinzelmann, G. XXXIX. 526. (Endresultate der Behandlung der Aktinomykose.)
Hellendall, H. XXXII. 275. (Die Ehrlich'sche Diazoreaktion in ihrer Bedeutung für chir. Krankheiten.)
— XXXIX. 666. (Retropharyngeale Geschwülste.)
Henle, XXXII. 786. (Technik der Resektion des Mastdarmvorfalls.)
Hepner, E. XXXVI. 293. (Diagnostik und Therapie des inneren Darmverschlusses.)
— XXXVIII. 895. (Operativ geheilter Fall von Blasendickdarmfistel.)
v. Herczel, E. XXXIV. 336. (Totale Exstirpation des carcinomatösen Magens.)
Heuck, G. XXXIV. 249. (Behandlung der Verätzungen der Speiseröhre und des Magens mit Gastroentero- und Jejunostomie.)
Hilgenreiner, H. XXXIII. 702. (Darmverschluss durch das Meckel'sche Divertikel.)
— XXXIII. 830. (Nachtrag dazu.)
— XXXIX. 275. (Supracondyläre Fraktur des Oberarmes.)
— XL. 99. (Entzündung und Gangrän des Meckel'schen Divertikels.)
Hildebrand, O. XXXVII. 770. (Resektion des III. Astes des Trigeminus am Foramen ovale.)
— XXXVII. 776. (Extraabdominale Versorgung intraabdominaler Blasenrisse.)
— XXXVII. 782. (Ureterriss.)
Hofmeister, F. XXXVI. 830. (Verwendung des Elektromagneten zur Entfernung eiserner Fremdkörper aus der Harnblase.)
— XXXVI. 526. (Neues Massageverfahren.)
— XXXVII. 175. (Verkrümmungen des Beins nach Kniegelenksresektion im Kindesalter.)
— XXXIX. 23. (Ueber den Prolapsus intestini invaginati.)

Honsell, B. XXXI. 117. (Primäre Myositis purulenta.)
— XXXII. 251. (Alkoholinjektionen bei inoperablen Angiomen.)
— XXXII. 259. (Fibromyangiom des Muskels.)
— XXXIII. 677. (Pasten- und Salbenverbände.)
— XXXVII. 208. (Isolierte Brucheinklemmungen des Wurmfortsatzes.)
— XXXIX. 593. (Akute Osteomyelitis im Gebiete des Hüftgelenkes.)
— XL. 516. (Unfälle durch landwirtschaftl. Maschinen und ihre Verhütung.)
Hoxie, G. W. XXXI. 315. (Offene Wunden des Abdomens.)
Hug, Th. XXXIII. 418. (Staphylokokkentoxämie nach Revolverschuss.)

Ihrig, L. XL. 285. (Wundbehandlung nach biologischem Prinzip.)

Jordan, XXXIV. 553. (Thoraxresektionen bei Empyemfisteln und ihre Endresultate. Berichtigung. XXXV. 836.
Joseph, E. XXXIII. 646. (Morphologie des Blutes bei der akuten und chronischen Osteomyelitis.)
Jüngst, XXXIV. 245. (Trauma und Appendicitis chronica.)
— XXXIV. 307. (Geheilter Fall von Unterbindung der Arteria subclavia sin. am Aortenbogen.)

Kaloyéropulos, J. XXXVIII. 540. (Oesophagoskopie und Oesophagotomie bei Fremdkörpern in der Speiseröhre.)
Kander, XXXVI. 266. (Intracranielle Erkrankungen beim Empyem der Keilbeinhöhe.)
— XXXVIII. 133. (Resektion und Naht der Trachea bei Tracheal- und diaphragmatischer Larynxstenose.)
Kaposi, H. XXXIV. 288. (Anurie mit Icterus.)
Kappis, A. XL. 673. (Aneurysmen der Arteria occipitalis.)
Kassel, W. XXXV. 296. (Operative Behandlung der angeborenen Gaumenspalte.)
Katz, A. XXXIII. 449. (Centrale Luxation des Schenkelkopfes mit Darmruptur.)
Kölbing, P. XXXIII. 518. (Magendarmchirurgie.)
Krafft, B. XXXI. 369. (Lokale und allgemeine Schädigungen infolge von Taxisversuchen incarcerierter Hernien.)
Krause, F. XXXVII. 728. (Freilegung der hinteren Felsenbeinfläche und des Kleinhirns.)
Krische, F. XXXI. 528. (Primärer Krompecher'scher drüsenartiger Oberflächenepithelkrebs im geschlossenen Atherom.)
Kroenlein, XXXVII. 660. (Die aseptischen Operationsräume der Züricher chirurg. Klinik.)
Kuhn, F. XXXVI. 411. (Volvulus der Flexura sigmoidea.)
Kümmell, H. und O. Rumpel, XXXVII. 788. (Chirurg. Erfahrungen über Nierenkrankheiten unter Anwendung der neueren Untersuchungsmethoden.)
Kurpjuweit, XXXIII. 627. (Decortikation der Lunge bei chronischem Empyem.)
Küttner, H. XXXII. 244. (Durch Naht geheilte Stichverletzung des Pankreas.)
— XXXV. 272. (Ist die physiologische Kochsalzlösung durch die Tavel'sche Salzsodalösung zu ersetzen?)
— XXXV. 559. (Schonende Nachbehandlung septischer Operationen.)
— XXXV. 823. (Operieren im Aetherrausch.)
— XXXVI. 531. (Zur Frage der Operation des Mammacarcinoms bei vergrösserten Supraclaviculardrüsen.)
— XXXVII. 323. (Pseudo-Appendicitis.)

Küttner, H., XL. 136. (Die perforierenden Lymphgefässe d. Zwerchfells und ihre pathologische Bedeutung.)
— XL. 609. (Experimentelle Untersuchungen zur Frage des künstl. Blutersatzes.)

Labhardt, A. XXXIII. 571. (Dauerheilungen des Krebses.)
Langemak, O. XXXV. 104. (Nephrotomie.)
— XXXVII. 570. (Sero-fibrinöse Peritonitis nach akuter Enteritis durch Laparotomie geheilt.)
Lanz, O. XXXVIII. 1. (Pathologisch-anatomische Grundlagen der Appendicitis.)
Lengemann, P. XXXI. 656. (Chloroformverbrauch.)
— XXXIX. 519. (Muskuläre Makroglossie.)
Lieblein, V. XXXI. 622. (Retrograde Bougierung der entzündlichen Mastdarmverengerungen.)
— XXXIII. 464. (Statistik und Technik der Radikaloperationen des Mastdarmkrebses.)
— XXXV. 43. (Chem. Zusammensetzung des aseptischen Wundsekretes.)
— XXXVIII. 836. (Artikulierender Gipsverband bei angeborenen und erworbenen Deformitäten.)
Lilienfeld, S. XXXVIII. 486. (Cavernöses Angiom der Finger.)
Lindner, XXXVII. 464. (Magen-Darmchirurgie.)
Linser, P. XXXI. 550. (Entwicklung von Epitheliomen und Carcinomen in Dermoidcysten.)
— XXXIII. 284. (Schussverletzungen.)
— XXXV. 94. (Beckenluxationen.)
— XXXVII. 282. (Beziehungen zwischen Nebennieren und Körperwachstum, besonders Riesenwuchs.)
Lipffert, O. XL. 503. (Hygrom der Bursa trochanterica profunda.)
Lobstein, E. XXXIV. 637. (Operative Behandlung der Blasengeschwülste.)
Lossen, W. XXXV. 149. (Harnblasenbrüche.)
— XXXIX. 804. (Kleinhirnabscesse.)
Lotheissen, G. XXXII 655. (Embolie der Lungenarterie nach Verletzungen und operativen Eingriffen.)
Ludloff, K. XXXVIII. 64. (Ueber Wachstum und Architektur der unteren Femurepiphyse und oberen Tibiaepiphyse.)

Machol und Petersen, XXXIII. 297. (Gutartige Magenkrankheiten.)
Maly, G. W. XXXVIII. 116. (Seltene Lokalisation und Form von Tuberkulose.)
Marwedel, G. XXXIV. 477. (Wanderniere und Gallenstein.)
Matanowitsch, XXXIV. 450. (Dauerresultate der Bassini'schen Radikaloperation bei Leistenbrüchen.)
Meisel, P. XL. 529. 723. (Entstehung und Verbreitungsart der Bauchfellentzündungen.)
Mermann, F. XXXIV. 268. (Heilbarkeit der tuberkulösen Meningitis.)
Mertens, XXXI. 516. (Carcinom auf dem Boden eines Dermoids.)
v. Meyer, E. XXXIV. 85. (Akute Entzündung des Wurmfortsatzes.)
— XXXIV. 92. (Exstirpation des primären Scheidencarcinoms mit Perforation des Mastdarms.)
Michalski, J. XXXV. 201. 465 und 735. (Hydronephrosis intermittens.)
Michel, XXXVI. 387. (Gelenkerkrankungen bei Syringomyelie.)
v. Mikulicz und O. Fittig. XXXVII. 676. (Mit Röntgenstrahlen erfolgreich behandelter Fall von Brustdrüsenkrebs.)
Monnier, E. XXXV. 710. (Fremdkörper in den Luftwegen und Bron-

choskopie.)
Müller, W. XXXVII. 565. (Operation grösserer Hämangiome und Lymphangiome.)

Nagano, J. XXXVIII. 431. (Ausgedehnte Dünndarmresektion.)
— XXXVIII. 445. (Experimente zur Chirurgie der Harnblase.)
Nehrkorn, A. XXXIV. 375. (Schnittführung und Nahtmethode bei Laparotomien.)

Ossig, XXXVII. 511. (Revolverschussverletzungen des Kopfes und Rumpfes.)

Petersen, W. XXXII. 543. (Beiträge zur Lehre vom Carcinom.)
— XXXIV. 682. (Beiträge zur Lehre vom Carcinom.)
Petersen und Machol. XXXIII. 297. (Pathologie und Therapie der gutartigen Magenkrankheiten.)
Pichler, C. XXXIII. 189. (Festigkeit der Bauchdeckennarbe nach Laparotomien.)

Reber, M. XXXI. 172. (Bisher nicht beschriebene Form von Rektalstrikturen und neue Behandlung derselben.)
Reisinger, G. XXXVI. 618. (Nervenlösung bei Radialislähmung nach Oberarmfraktur.)
Rheinwald, M. XXXII. 271. (Symmetrisches Sarkom beider Oberarmknochen.)
Riegner, O. XXXVIII. 888. (Traumatische Zwerchfellshernie.)
— XXXVIII. 891. (Ausgedehnte Kontinuitätsresektion an der untern Extremität.)
Riethus, O. XXXVII. 639. (Exostosis bursata mit freien Knorpelkörpern.)
Rindfleisch, W. XXXIV. 678. (Nahtlose Darmausschaltung.)
Ringel, XXXVIII. 585. (Resultate der operativen Behandlung des Magencarcinoms.)
Roediger, K. XXXI. 389. (Zungencarcinom.)
Roeser, H. XXXVI. 228. (Milz- und Leberverletzungen.)
Rothschild, O. XXXV. 281. (Kohlensäurenarkose.)
Rothe, H. XXXIII. 136. (Nach Leberresektion geheilter Fall von gangränösem Nabelschnurbruch.)
— XXXIII. 140. (Incarcerierte Hernien.)
Rumpel, O. und H. Kümmell, XXXVII. 788. (Chirurg. Erfahrungen über Nierenkrankheiten unter Anwendung der neueren Untersuchungsmethoden.)

Schaefer, Fr. XXXI. 228. (Cartilaginäre Exostose der Fibula.)
— XXXVI. 761. (Offene Milzwunden und transpleurale Laparotomie.)
Schiller, A. XXXIV. 197. (Pathol. Bedeutung der Darmparasiten, besonders für die Perityphlitis.)
Schlatter, C. XXXVIII. 874. (Verletzungen des schnabelförmigen Fortsatzes der oberen Tibiaepiphyse.)
Schloffer, H. XXXI. 643. (Operative Ausschaltung entzündlicher Mastdarmstrikturen.)
— XXXII. 310. (Operationen gutartiger Magenerkrankung.)
— XXXVII. 698. (Embolische Verschleppung von Projektilen. Schussverletzungen des Herzens und der grossen Gefässe.)
— XXXVIII. 150 und 492. (Operative Behandlung des Dickdarm-Carcinoms. Dreizeitige Radikaloperation.)
— XXXVIII. 579. (Nachtrag.)
— XXXVIII. 815. (Gesichtsplastik mit Wangenverschiebung unter temporärer Aufklappung der knorpeligen Nase.)
Schmidt, G. B. XXXIV. 351. (Ra-

dikaloperation der Spina bifida.)
Schmidt, G. XXXIX. 711. (Kniescheibenbrüche.)
Schnizlein, XXXVI. 652. (Kongenitale Atresie des Duodenums mit totaler Durchtrennung des Darmkanals.)
Schoene, XXXIX. 140. (Magen-Darmchirurgie.)
Schoenholzer, XXXIX. 162 und 442. (Chirurgie des Magenkrebses.)
Schott, A. XXXIX. 407. (Dauerheilungen nach Gallensteinoperationen.)
Schuler, H. XXXIII. 556. (Traumatische Exostosen.)
Schüller, H. XXXI. 683. (Primäres Carcinom der Papilla Vateri.)
Schulz, F. XXXIII. 541. (Traumat. Myositis ossificans.)
Seggel, R. XXXVII. 342. (Heilung von Sehnenwunden und Sehnendefekten.)
Simon, O. XXXIV. 282. (Intrathoracische Strumen.)
— XXXIV. 607. (Maligne Vulvatumoren.)
— W. XXXV. 318. (Splenektomie bei primärem Sarkom der Milz.)
Smoler, F. XXXI. 99 u. XXXIII. 460. (Cystadenoma papillare der Schilddrüse.)
— XXXII. 295. (Mesenteriale Lymphcysten.)
— XXXVI. 139. (Adenome des Dünn- und Dickdarmes.)
Starck, H. XXXIV. 508. (Multiple cartilaginäre Exostosen.)
Stein, A. XXXIV. 313. (110 Blasensteinoperationen.)
Steinthal, C. XXXIV. 183. (Gastroenterostomie.)
Steudel, XXXIV. 611. (Behandlung und Operation der Muskelbrüche.)
Stich, R. XL. 342. (Magenchirurgie.)
Stolz, A. XXXIII. 72. (Gasphlegmone.)
Ssamoylenko, M. A. XL. 693. (Cephalocele naso-frontalis.)
Stumme, E. G. XXXV. 290. (Cocainisierung des Rückenmarks.)
Sultan, C. und C. Garré, XXXII. 492. (Lungenoperationen.)
Suzuki, T. XXXIX. 401. (Winkelmann'sche Hydrocelenoperation.)
Szili, A. XXXI. 734. (Fibrosarkom der Vulva.)

Talke, L. XXXIII. 231. (Hämorrhoidenoperationen.)
— XXXVI. 339. (Infektiöse Thrombose.)
— XXXVIII. 122. (Hydradenitis axillaris.)
— XXXVIII. 743. (Embolie und Thrombose der Mesenterialgefässe.)
Thienger, K. XXXVI. 601. (Knochennaht der Patellarfrakturen.)
Thorel, Ch. XXXVI. 630. (Aberration von Prostatadrüsen und ihre Beziehung zu den Fibroadenomen der Blase.)
Timann, C. XXXVI. 189. (Behandlung der Spina ventosa mittelst freier Autoplastik.)
Trendel, XXXIX. 113. (Gastroenterostomia posterior.)
— XXXIX. 558. (Lymphdrüsen in der Wangensubstanz.)

Voelcker, F. XXXIII. 1. (Caput obstipum.)
— XXXIV. 624. (Primäre Knochennaht bei Frakturen.)
Vulpius, O. XXXIV. 326. (Behandlung schwerer spinaler Kinderlähmung.)

v. Wartburg, O. XXXV. 624. (Spontan-Gangrän der Extremitäten.)
— XXXVI. 212. (Mal perforant des Fusses.)
Wassermann, M. XXXV. 613. (Behandlung von Sattelnasen mit

Vaselininjektionen.)
Weber, W. XXXI. 240. (Misserfolge nach Gastroenterostomie wegen Stenose und ihre Verhütung.)
— XXXIX. 349. (Behandlung der progredienten eitrigen Peritonitis.)
Werner, R. XXXIV. 1. (Experimentelle Epithelstudien).
Wichmann, H. XXXI. 193. (Isoliertes Carcinom der Urethra.)
Widmann, H. XXXVI. 579. (Transplantationen ungestielter Hautlappen nach Krause.)
Wieting, J. XXXII. 687. (Vertikale und horizontale Extension bei Manipulationen am Becken und an den untern Extremitäten.)
— XXXII. 701. (Prothesen zur Ausgleichung von Verkürzungen der Unter-Extremität.)
— XXXVI. 664. (Angeborene Geschwülste der Kreuz-Steissbeingegend.)
Wittmer, H. XXXIII. 788. (Akute Miliartuberkulose nach Operation tuberkul. Halsdrüsen.)
Würth von Würthenau, XXXIV. 703. (Behandlung der penetrierenden Bauchwunden.)
— XXXIV. 759. (Dauerresultate der vaginalen Uterusexstirpationen.)
Wyss, M. O. XXXII. 1. (Nierenchirurgie.)

Zangemeister, W. XXXIV. 96. (Primäres Tubencarcinom.)
Zeller, E. XXXIX. 633. (Primäre Tuberkulose der quergestreiften Muskeln.)
Zoeppritz, B. XXXIX. 654. (Exstirpation des tuberkulösen Sehnenscheidenhygroms der Hand.)
Zuppinger, H. XXXIII. 667. (Traumatische Tarsusverschiebungen.)

Sachverzeichnis

zu Bd. XXXI—XL.

Abdomen. Offene Wunden. XXXI. 315. (*G. H. Hoxie*).

Aberration von Prostatadrüsen und ihre Beziehung zu den Fibroadenomen der Blase. XXXVI. 630. (*Ch. Thorel*).

Abscesse des Kleinhirns. Diagnose und Therapie. XXXIX. 804. (*W. Lossen*).

Adenome des Dünn- und Dickdarms. XXXVI. 139. (*F. Smoler*).

Aether- und Chloroform-Narkose. Verhalten des Blutdrucks. XXXI. 271. (*C. Blauel*).

Aetherrausch. Operieren in dems. XXXV. 823. (*H. Küttner*).

Aktinomykose, in der v. Bruns'schen Klinik. XXXIX. 526. (*G. Heinzelmann*).

Alkoholinjektionen, bei cavernösem Angiom der Finger. XXXVIII. 486. (*S. Lilienfeld*).

— bei inoperablen Angiomen. XXXII. 251. (*B. Honsell*).

Aneurysmen der Arteria occipitalis. XL. 673. (*A. Kappis*).

— extracranielle, der Carotis interna. XXXIX. 620. (*C. Blauel*).

Angiom, cavernöses der Finger, durch Alkoholinjektionen geheilt. XXXVIII. 486. (*S. Lilienfeld*).

Angiome, inoperable. Alkoholinjektionen. XXXII. 251. (*B. Honsell*).

— und Lymphangiome. Technik der Operation. XXXVII. 565. (*W. Müller*).

Anurie mit Icterus. XXXIV. 288. (*H. Kaposi*).

Appendicitis. XXXI. 200. (*G. Haemig*). — XXXII. 378. (*Blos*). — XXXIV. 85. (*E. v. Meyer*). — XXXVIII. 1. (*O. Lanz*). — XL. 529. 723. (*P. Meisel*).

—, akute mit Incarceration des Dünndarms. XXXIV, 95. (*E. v. Meyer*).

— chronische und Trauma. XXXIV. (*Jüngst*).

—, Darmparasiten bei ders. XXXIV. 197. (*A. Schiller*).

—, Pseudo-Appendicitis. XXXVII. 323. (*H. Küttner*).

Art. meseraica, Embolie ders. bei Purpura haemorrhag. XXXVIII. 743. (*L. Talke*).

— occipitalis. Aneurysmen ders. XL. 673. (*A. Kappis*).

— subclavia sin.. Unterbindung am Aortenbogen. XXXIV. 307. (*Jüngst*).

Arthropathie bei Syringomyelie. XXXVI. 387. (*Michel*).

Atherom, drüsenart. Oberflächenepithelkrebs in dems. XXXI. 528. (*F. Krische*).

Atresie, kongenitale des Duodenums mit Durchtrennung des Darmkanals. XXXVI. 652. (*Schnizlein*).

Autointoxikationen bei inneren Darmokklusionen. XXXVI. 448. (*C. Borszéky* und *A. v. Genersich*).

Autoplastik, bei Behandlung der

Spina ventosa. XXXVI. 189. (*C. Timann*).

Bassini'sche Radikaloperation bei Leistenbrüchen. XXXIV. 450. (*Matanowitsch*).
Basisfraktur. XXXI. 716. (*K. Borszéky*).
Bauchblasengenitalspalten. XXXIX. 45. (*C. Blauel*).
Bauchdeckennarbe nach Laparotomien. XXXIII. 189. (*R. Pichler*).
Bauchfellentzündung s. Peritonitis.
Bauchhöhle, Corpus liberum ders. XXXV. 338. (*J. Elter*),
Bauchwunden, penetrierende. XXXIV. 703. (*Würth v. Würthenau*).
Beckenluxationen. XXXV. 94. (*P. Linser*).
Bein. Verkrümmungen dess. nach Kniegelenkresektion im Kindesalter. XXXVII. 175. (*F. Hofmeister*).
Blase (s. a. Harnblase). Fibroadenome ders. XXXVI. 630. (*Ch. Thorel*).
Blasendickdarmfistel. XXXVIII. 895. (*E. Hepner*).
Blasengeschwülste. Operative Behandlung. XXXIV. 637. (*E. Lobstein*).
Blasenrisse, intraabdominale. XXXVII. 777. (*O. Hildebrand*).
Blasensteinoperationen. XXXIV. 313. (*A. Stein*).
Blut. Morphologie dess. bei Osteomyelitis. XXXIII. 646. (*E. Joseph*).
Blutdruck, Verhalten während der Aether- und Chloroform-Narkose. XXXI. 271. (*C. Blauel*).
Blutersatz, künstlicher. XL. 609. (*H. Küttner*).
Bougierung, retrograde, entzündlicher Mastdarmverengerungen. XXXI. 622. (*V. Lieblein*).
Bronchoskopie. XXXV. 710. (*E. Monnier*).
Bronchus, Kragenknopf in dems. XXXIV. 427. (*C. v. Eicken*).
Brüche s. a. Hernien.
— der Muskeln. Behandlung und Operation. XXXIV. 611. (*Steudel*).
Brucheinklemmung. XXXI 425. (*R. Bundschuh*).
Brucheinklemmungen, isolierte des Wurmfortsatzes. XXXVII. 208. (*B. Honsell*).
Brustdrüsenkrebs. Mit Röntgenstrahlen erfolgreich behandelt. XXXVII. 676. (*J. v. Mikulicz* und *O. Fittig*).
Bursa trochanterica profunda, Hygrom ders. XL. 503. (*O. Lipffert*).

Caput obstipum. XXXIII. 1. (*F. Völcker*).
Carcinom, s. a. unt. Krebs.
— der Brustdrüse, Behandlung mit Röntgenstrahlen. XXXVII. 676. (*J. v. Mikulicz* und *O. Fittig*).
— —, Operation bei vergrösserten Supraklavikulardrüsen. XXXVI. 531. (*H. Küttner*).
— im geschlossenen Atherom. XXXI. 528. (*F. Krische*).
— in Dermoidcysten. XXXI. 550. (*P. Linser*). — XXXI. 516. (*Mertens*).
— des Dickdarms. Operative Behandlung. XXXVIII. 150. 492. 579. (*H. Schloffer*).
— der Extremitäten, primäres. XXXVII. 227. (*M. v. Brunn*). — XXXV. 171. (*K. Franze*).
—, Frage der Dauerheilung. XXXIII. 571. (*A. Labhardt*).
— der Haut, Histogenese. XXXII. 543. (*W. Petersen*).
— Heilungsvorgänge in dems. XXXIV. 682. (*W. Petersen*).
— des Magens. XXXVIII. 585. (*Ringel*). — XXXIX. 162. 442. (*Schönholzer*).
— des Mastdarms. XXXIII. 464. (*V. Lieblein*).
— der Papilla Vateri. XXXI. 683. (*H. Schüller*).

Carcinom der Scheide, Exstirpation. XXXIV. 92. (*E. v. Meyer*).
— — Tuben. XXXIV. 96. (*W. Zangemeister*).
— der Unterlippe, Statistik. XL. 821. (*Ebel*).
— der Urethra. XXXI. 193. (*H. Wichmann*).
— der Zunge. XXXI. 389. (*R. Roediger*).
Carotis interna, extracranielle Aneurysmen ders. XXXIX. 620. (*C. Blauel*).
Cephalocele naso-frontalis. XL. 693. (*M. A. Ssamoylenko*).
Chloroform-Narkose. Verhalten des Blutdrucks. XXXI. 271. (*C. Blauel*).
Chloroformverbrauch. XXXI. 656. (*R. Lengemann*).
Cocainisierung des Rückenmarks nach Bier. XXXV. 290. (*E. G. Stumme*).
Coecum, chronische Tuberkulose. XXXIV. 171. (*H. Gehle*).
Colon, nervöse Erkrankungen. XXXVII. 464. (*H. Lindner*).
Commotio cerebri, bei Diabetes insipidus. XXXI. 716. (*K. Borszéky*).
Corpus liberum der Bauchhöhle. XXXV. 338. (*J. Elter*).
Cystadenoma papillare der Schilddrüse. XXXI. 99. (*F. Smoler*). — XXXIII. 460. (*F. Smoler*).
Cysten, glattwandige, falsche, in Geschwülsten. XXXVII. 597. (*E. Ehrich*).
—, multiple, der Knochen. XL. 481. (*H. Heineke*).

Darm. Uebernähung gangränverdächtiger und gangränöser Schnürfurchen. XXXVIII. 551. (*Crampe*).
— und Magenchirurgie. XXXIII. 518. (*P. Kölbing*).
— — XXXVII. 464. (*H. Lindner*).
— — XXXIX. 140. (*Schöne*).
—, Ausschaltung, nahtlose. XXXIV. 678. (*W. Rindfleisch*).
Darm, Durchtrennung dess. bei kongenitaler Atresie des Duodenum. XXXVI. 652. (*Schnitzlein*).
—, Invagination. Operation des Prolapsus intestini invaginati. XXXIX. 23. (*F. Hofmeister*).
—, Parasiten dess., Bedeutung für Perityphlitis. XXXIV. 197. (*A. Schiller*).
—, Ruptur bei centraler Luxation des Schenkelkopfs. XXXIII. 449. (*A. Katz*).
Darmverschluss, innerer. Diagnostik und Therapie. XXXVI. 293. (*E. Hepner*). — XXXVI. 448. (*C. Borszéky* und *A. v. Genersich*).
— durch Meckel'sches Divertikel. XXXIII. 702 und 830. (*H. Hilgenreiner*).
Decortikation der Lunge bei Empyem. XXXIII. 627. (*Kurpjuweit*).
Deformitäten. Anwendung des artikulierenden Gipsverbandes bei dens. XXXVIII. 836. (*V. Lieblein*).
Dermoid, retrosacrales. XXXVI. 282. (*A. Czyzewicz*).
Dermoidcysten. Entwicklung von Carcinom in dens. XXXI. 550. (*P. Linser*). — XXXI. 516. (*Mertens*).
— und Teratome im Mediastinum anticum. XXXVIII. 692. (*B. Dangschat*).
Diabetes insipidus, nach Schädelbasisfraktur. XXXI. 716. (*K. Borszéky*).
Diazoreaktion, Ehrlich'sche bei chirurg. Krankheiten. XXXII. 275. (*H. Hellendall*).
Dickdarm, Adenome. XXXVI. 139. (*F. Smoler*).
—, Carcinome. Operative Behandlung. XXXVIII. 150. 492. 579. (*H. Schloffer*).
—, Mehrzeitige Resekt. ders. XXXVII. 486. (*Goeschel*).
— Fistel der Blase. XXXVIII. 895. (*E. Hepner*).
Divertikel, Meckel'sches, bei Darmverschluss. XXXIII. 702 und

830. (*H. Hilgenreiner*).
Divertikel, Entzündung und Gangrän dess. XL. 99. (*H. Hilgenreiner*).
Drüsen der Prostata, Aberration ders. in Beziehung zu den Fibroadenomen der Blase. XXXVI. 630. (*Ch. Thorel*).
Dünndarm, Incarceration bei akuter Entzündung des Wurmfortsatzes. XXXIV. 85. (*E. v. Meyer*).
—, ausgedehnte Resektion. XXXVIII. 431. (*J. Nagano*).
—, angeborener Verschluss. XXXIV. 993. (*H. Braun*).
Dünn- und Dickdarm-Adenome. XXXVI. 139. (*F. Smoler*).
Duodenum, kongenitale Atresie mit totaler Durchtrennung des Darmkanals. XXXVI. 652. (*Schnitzlein*).
—, Perforation. XXXI. 740. (*C. Brunner*).

Echinococcus muscularis. XXXVIII. 904. (*Broer*).
Eichelhypospadie. Operation. XXXVIII. 904. (*Broer*).
Eierstockstumoren, Operation. XXXIV. 935. (*A. Blau*).
Eierstockschwangerschaft. XXXVI. 657. (*R. Bandel*).
Elektromagnet zur Entfernung eiserner Fremdkörper aus der Harnblase. XXXV. 830. (*F. Hofmeister*).
Embolie der Arteria mesenterica superior, bei Ileus. XXXI. 704. (*K. Borszéky*).
— der Lungenarterie nach Verletzungen und Operationen. XXXII. 655. (*G. Lotheissen*).
— und Thrombose der Mesenterialgefässe. XXXVIII. 743. (*L. Talke*).
— und Thrombosen nach Laparotomien. XL. 311. (*G. Albanus*).
Empyem, chronisches. XXXIII. 627. (*Kurpjuweit*).
—, Decortikation der Lunge. XXXIII. 627. (*Kurpjuweit*).
Empyemfisteln, Thoraxresektionen bei dens. XXXIV. 553. (*Jordan*).
Empyem der Keilbeinhöhle. Intracranielle Erkrankungen. XXXVI. 266. (*Kander*).
Endotheliome und Sarkome. XXXVI. 1. (*L. Burkhardt*).
Enteritis, akute, mit sero-fibrinöser Peritonitis, durch Laparotomie geheilt. XXXVII. 570. (*O. Langemak*).
Epiphyse des Femur und der Tibia, Wachstum und Architektur. XXXVIII. 64. (*K. Ludloff*).
Epitheliome in Dermoidcysten. XXXI. 550. (*P. Linser*).
Epithelkrebs, primärer Krompecher'scher im geschlossenen Atherom. XXXI. 528. (*F. Krische*).
Epithelstudien, experimentelle. XXXIV. 1. (*R. Werner*).
Exostose, cartilaginäre, der Fibula. XXXI. 228. (*G. Schaefer*).
Exostosen, multiple cartilaginäre. XXXIV. 508. (*H. Starck*).
—, traumatische. XXXIII. 556. (*H. Schuler*).
Exostosis bursata mit freien Knorpelkörpern. XXXVII. 639. (*O. Riethus*).
Extension, vertikale und horizontale bei Manipulationen am Becken und den untern Extremitäten. XXXII. 687. (*J. Wieting*).
Extremitäten. Primärer Krebs ders. XXXV. 171. (*K. Franse*). — XXXVII. 227. (*M. v. Brunn*).

Felsenbeinfläche und Kleinhirn. Freilegung ders. XXXVII. 728. (*F. Krause*).
Femur, supracondyläre Osteotomie bei Genu valgum. XL. 213. (*M. v. Brunn*).
Femurepiphyse, untere, Wachstum und Architektur. XXXVIII. 64. (*K. Ludloff*).
Fibroadenome der Blase. XXXVI.

630. (*Ch. Thorel*).
Fibrome, centrale des Kiefers. XXXVII. 306. (*C. Blauel*).
Fibromyoangiom des Muskels. XXXII. 259. (*B. Honsell*).
Fibrosarkom der Vulva. XXXI. 734. (*A. Szili*).
Fibula, cartilaginäre Exostose. XXXI. 228. (*F. Schaefer*).
Fingerkontraktur, Dupuytren'sche. XXXVI. 123. (*G. Doberauer*).
Fissur und Vorfall des Mastdarms. XXXVII. 765. (*V. Czerny*).
Flexura sigmoidea, Volvulus. XXXVI. 411. (*F. Kuhn.*)
Frakturen. Behandlung mit primärer Knochennaht. XXXIV. 624. (*F. Voelcker*).
— des Humerus, Radialislähmung nach dens. XXXVI. 618. (*G. Reisinger*).
—, supracondyläre des Oberarms. XXXIX. 275. (*Hilgenreiner*).
— der Patella. XXXVI. 601. (*K. Thienger*). — XXXIX. 711. (*G. Schmidt*).
— des Schädels. XXXVIII. 192. 289. 601. (*H. Brun*).
— der Schädelbasis. XXXI. 716. (*K. Borszéky*).
Fremdkörper in der Harnblase. Entfernung mittelst Elektromagneten. XXXV. 830. (*F. Hofmeister*).
— in den Luftwegen. Bronchoskopie. XXXV. 710. (*E. Monnier*).
— in der Speiseröhre. Oesophagoskopie u. Oesophagotomie. XXXVIII. 540. (*J. Kaloyéropulos*).
— in der Speiseröhre, Entfernung vom Magen aus. XXXII. 532. (*v. Hacker*).
Fuss, Mal perforant. XXXVI. 212. (*O. v. Wartburg*).

Gallensteine und Wanderniere. XXXIV. 477. (*G. Marwedel*).
—, Operationen. XXXIX. 407. (*A. Schott*).
Gallenwege und Pankreas. Anatomie und Pathologie. XXXIX. 131. (*O. v. Büngner*).
Gallenwege, Verletzungen. XXXI. 616. (*Hammer*).
Gangrän, spontane, der Extremitäten. XXXV. 624. (*O. v. Wartburg*).
Gasphlegmone. XXXIII. 72. (*A. Stolz*).
Gastroenterostomie. XXXIV. 183. (*C. Steinthal*).
—, hintere. XXXIX. 113. (*Trendel*).
—, Misserfolge. XXXI. 240. (*W. Weber*).
Gastroentero- und Jejunostomie bei Speiseröhre- und Magen-Verätzungen. XXXIV. 249. (*G. Heuck*).
Gaumenspalte, angeborene. XXXV. 296. (*W. Kassel*).
Gehirnerschütterung bei Diabetes insipidus. XXXI. 716. (*K. Borszéky*).
Gehirn- und Schädelverletzungen. XXXV. 595. (*Amberger*).
Gelenkerkrankungen bei Syringomyelie. XXXVI. 387. (*Michel*).
Genu valgum. Supracondyläre Osteotomie des Femur. XL. 213. (*M. v. Brunn*).
Geschlechtsorgane, männl., Tuberkulose. XXXV. 1. (*v. Büngner*).
Geschwülste, der Blase, Operation. XXXIV. 637. (*E. Lobstein*).
—, angeborene der Kreuz- und Steissbeingegend. XXXVI. 664. (*J. Wieting*).
—, Glattwandige falsche Cysten in dens. XXXVII. 597. (*E. Ehrich*).
—, retropharyngeale. XXXIX. 666. (*H. Hellendall*).
— retroviscerale. XXXVI. 689. (*C. Brunner*).
Gesichtsplastik mit Wangenverschiebung. XXXVIII. 815. (*H. Schloffer*).
Gipsverband, artikulierender, bei Deformitäten. XXXVIII. 836. (*V. Lieblein*).

Hämangiome und Lymphangiome.

Technik der Operation. XXXVII. 565. (*W. Müller*).
Hämorrhoiden. Ligaturbehandlung. XXXV. 126. (*E. Ehrich*).
—, Operation nach Langenbeck. XXXIII. 231. (*L. Talke*).
Hand. Sehnenscheidenhygrom ders. XXXIX. 654. (*B. Zöppritz*).
Handgänger, bei spinaler Kinderlähmung. XXXIV. 326. (*O. Vulpius*).
Handschuhe zur Operation. XXXII. 725. (*B. Heile*).
Harnblase (s. a. Blase). Experimentelles zur Chirurgie ders. XXXVIII. 445. (*J. Nagano*).
—, Brüche. XXXV. 149. (*Lossen*).
—, Fremdkörper in ders. XXXV. 830. (*F. Hofmeister*).
—, Geschwülste, Operation ders. XXXIV. 637. (*E. Lobstein*).
—. Steine, Operation ders. XXXIV. 313. (*A. Stein*).
—, Zerreissungen, intraabdominale. XXXVII. 777. (*Hildebrand*).
Harnröhre, Carcinom ders. XXXI. 193. (*H. Wichmann*).
—, Zerreissung. Naht. Heilung. XXXVIII. 903. (*Broer*).
Hauptbronchus, Kragenknopf im linken. XXXIV. 427. (*C. v. Eicken*).
Haut, Carcinom ders., Histogenese. XXXII. 543. (*W. Petersen*).
Hautlappen. Transplantation ungestielter Hautlappen nach Krause. XXXVI. 579. (*H. Widmann*).
Hernien der Harnblase. XXXV. 149. (*Lossen*).
— der Muskeln. XXXIV. 611. (*Steudel*).
—, Scrotalhernien bei Kindern. XXXV. 552. (*W. Anschütz*).
— des Zwerchfelles, traumatische. XXXVIII. 888. (*O. Riegner*).
—, incarcerirte. XXXI. 425. (*R. Bundschuh*). — XXXIII. 140. (*H. Rothe*).
—, — des Wurmfortsatzes. XXXVII. 208. (*Honsell*).
— — Schädigungen infolge von Taxisversuchen. XXXI. 369. *B. Krafft*).
Herz, Schussverletzungen. XXXVII. 698. (*H. Schloffer*).
Hüftgelenk, akute Osteomyelitis im Gebiete dess. XXXIX. 593. (*B. Honsell*).
—, juvenile Osteoarthritis deformans dess. XL. 650. (*M. v. Brunn*).
Humerus, Fraktur, Radialislähmung. XXXVI. 618. (*G. Reisinger*).
—, supracondyläre Fraktur. XXXIX. 275. (*Hilgenreiner*).
—, symmetrisches Sarkom. XXXII. 271. (*M. Rheinwald*).
Hydradenitis axillaris. XXXVIII. 122. (*L. Talke*).
Hydrocele. Operation nach Winkelmann. XXXIX. 401. (*T. Suzuki*).
Hydronephrosis intermittens. XXXV. 201. 465. 735. (*J. Michalski*).
Hygrom der Bursa trochanterica profunda. XL. 503. (*O. Lipffert*).
— der Sehnenscheiden der Hand. XXXIX. 654. (*B. Zöppritz*).
Hypospadie der Eichel. Operation. XXXVIII. 904. (*Broer*).
Hypertrophie der Mamma. XXXIII. 535. (*Dietel*).

Jahresbericht der Heidelberger chirurg. Klinik für das Jahr 1900. XXXI. Supplementheft.
— der Heidelberger chirurg. Klinik für das Jahr 1901. XXXVI. Supplementheft.
— der Heidelberger chirurg. Klinik 1902. XXXIX. Supplementheft.

Icterus mit Anurie. XXXIV. 288. (*H. Kapossi*).
Ileus durch Embolie der Arteria mesenterica superior. XXXI. 704. (*K. Borszéky*).
Injektionen von Alkohol bei cavernösem Angiom der Finger. XXXVIII. 486. (*S. Lilienfeld*).
— — bei inoperablen Angiomen. XXXII. 251. (*B. Honsell*).
— von Vaselin bei Behandlung von

Sattelnasen. XXXV. 613. (*M. Wassermann*).
Intussusception mit Umstülpung des Wurmfortsatzes. XXXVII. 579. (*D. Ackermann*).
Invagination des Darms. Operation des Prolapsus intestini invaginati. XXXIX. 23. (*F. Hofmeister*).
Invaginationsmethode. Nahtlose Darmausschaltung. XXXIV. 678. (*W. Rindfleisch*).

Keilbeinhöhle, Empyem. XXXVI. 266. (*Kander*).
Keloid. Pathogenese und Therapie. XXXI. 581. (*E. Goldmann*).
Kieferfibrome, centrale. XXXVII. 306. (*C. Blauel*).
Kinderlähmung, spinale, Behandlung. XXXIV. 326. (*O. Vulpius*).
Kleinhirnabscesse, Diagnose und Therapie. XXXIX. 804. (*W. Lossen*).
Kleinhirn und hintere Felsenbeinfläche, Freilegung derselben. XXXVII. 728. (*F. Krause*).
Kniegelenksresektion im Kindesalter, Verkrümmung des Beins nach ders. XXXVII. 175. (*F. Hofmeister*).
Kniescheibenbrüche. XXXVI. 601. (*K. Thienger*). — XXXIX. 711. (*G. Schmidt*).
Knochencysten, multiple. XL. 481. (*H. Heineke*).
Knochennaht, primäre, bei Behandlung der Frakturen. XXXIV. 624. (*Fr. Voelcker*).
— bei subkutanen Patellarfrakturen. XXXVI. 601. (*K. Thienger*).
Knorpelkörper, freie, bei Exostosis bursata. XXXVII. 639. (*O. Riethus*).
Kochsalzlösung, physiologische. XXXV. 272. (*H. Küttner*).
Kohlensäurenarkose. XXXV. 281. (*O. Rothschild*).
Kontinuitätsresektion, ausgedehnte, an der untern Extremität. XXXVIII. 891. (*O. Riegner*).
Körperwachstum in Beziehung zu den Nebennieren. XXXVII. 282. (*P. Linser*).
Kragenknopf im l. Hauptbronchus. XXXIV. 427. (*C. v. Eicken*).
Krebs, siehe auch unter Carcinom.
—, der Brustdrüse. Mit Röntgenstrahlen erfolgreich behandelt. XXXVII. 676. (*J. v. Mikulicz* und *O. Fittig*).
—, primärer, der Extremitäten. XXXVII. 227. (*M. v. Brunn*).
— — XXXV. 171. (*K. Franze*).
—, Frage der Dauerheilung. XXXIII. 571. (*A. Labhardt*).
— des Magens. XXXIX. 162. 442. (*Schönholzer*).
— des Mastdarms. XXXIII. 464. (*V. Lieblein*).
— der Unterlippe. XL. 821. (*Ebel*).
Kreuzbeingegend, angeborene Geschwülste ders. XXXVI. 664. (*J. Wieting*).
Kriegsverwundete der alten Eidgenossenschaft. XXXVII. 1. (*C. Brunner*).

Laparotomie bei serofibrinöser Peritonitis nach akuter Enteritis. XXXVII. 570. (*O. Langemak*).
—, Schnittführung und Nahtmethode bei ders. XXXIV. 375. (*A. Nehrkorn*).
—, transpleurale bei offenen Milzwunden. XXXVI. 761. (*F. Schäfer*).
—, Bauchdeckennarbe nach ders. XXXIII. 189. (*R. Pichler*).
—, Thrombose und Embolie nach ders. XL. 311. (*G. Albanus*).
—, Festigkeit der Bauchdeckennarbe nach ders. XXXIII. 189. (*R. Pichler*).
Laryngoplastik, halbseitige. XXXII. 709. (*v. Hacker*).
Larynxstenose, diaphragmatische. XXXVIII. 133. (*Kander*).
Leber, Resektion. XXXIII. 136. (*H. Rothe*).
—, Verletzungen, mit Betheiligung

grosser Gallenwege. XXXI. 616. (*Hammer*).
Leber- u. Milzverletzungen. XXXVI. 228. (*H. Roeser*).
Leistenbrüche, Resultate der Bassinischen Radikaloperation. XXXIV. 450. (*Matanowitsch*).
Ligaturbehandlung der Hämorrhoiden. XXXV. 126. (*E. Ehrich*).
Lipome, tiefsitzende. XXXVIII. 76. (*K. Dertinger*).
Luftinfektion, Bedeutung ders. XXXII. 725. (*B. Heile*).
Luftröhre, Resektion mit primär. cirkul. Naht wegen Narbenstriktur. XXXII. 709. (*v. Hacker*).
—, Resektion und Naht bei Tracheal- und diaphragmat. Larynxstenose. XXXVIII. 133. (*Kander*).
Luftwege. Fremdkörper in dens. XXXV. 710. (*E. Monnier*).
Lunge. Decortikation bei Empyem. XXXIII. 627. (*Kurpjuweit*).
Lungenarterie, Embolie nach Verletzungen und Operationen. XXXII. 655. (*G. Lotheissen*).
Lungenoperationen. XXXII. 492. (*C. Garré* u. *C. Sultan*).
Luxationen des Beckens. XXXV. 94. (*P. Linser*).
— des Radius. XXXIII. 823. (*Amberger*).
—, centrale des Schenkelkopfes mit Darmruptur. XXXIII. 449. (*A. Katz*).
Lymphangiome und Hämangiome. Technik der Operation. XXXVII. 565. (*W. Müller*).
Lymphcysten, mesenteriale. XXXII. 295. (*F. Smoler*).
Lymphdrüsen in der Wangensubstanz. XXXIX. 558. (*Trendel*).
—, supraclaviculare bei der Operation des Mammacarcinoms. XXXIX. 558. (*H. Küttner*).
Lymphgefässe perforierende des Zwerchfells. XL. 136. (*H. Küttner*).
Lymphome des Halses, tuberkulöse. XXXIII. 788. (*H. Wittmer*).
Magencarcinom. Operative Behandlung. XXXVIII. 585. (*Ringel*). — XXXIX. 162. 442. (*Schönholzer*).
Magenchirurgie. XL. 342. (*R. Stich*).
Magendarmchirurgie. XXXIII. 518. (*P. Kölbing*).
— XXXVII. 464. (*H. Lindner*).
— XXXIX. 140. (*Schöne*).
Magen-Duodenumperforation. Magen-Peritonitis. XXXI. 740. (*C. Brunner*).
Magenerkrankungen, gutartige. XXXII. 310. (*H. Schloffer*).
Magen-Exstirpation, totale. XXXIV. 336. (*E. v. Herczel*).
Magenkrankheiten, gutartige. XXXIII. 297. (*Petersen* u. *Machol*).
Magenoperation. Heilung einer Kranken nach der dritten M. XXXIV. 278. (*E. Braatz*).
Magenperforation und Magenperitonitis. XL. 1. (*C. Brunner*).
Magenperitonitis nach Magen-Duodenumperforation. XXXI. 740. (*C. Brunner*).
— XL. 1. 24. (*C. Brunner*).
Magen, Verätzungen dess. und der Speiseröhre, Behandlung mit Gastroentero- und Jejunostomie. XXXIV. 249. (*G. Heuck*).
Makroglossie, muskuläre. XXXIX. 319. (*C. Lengemann*).
Malperforant des Fusses. XXXVI. 212. (*O. v. Wartburg*).
Mammacarcinom, Aussichten der Operation desselben bei vergrösserten Supraclaviculardrüsen. XXXVI. 531. (*H. Küttner*).
—, Behandlung mit Röntgenstrahlen. XXXVII. 676. (*J. v. Mikulicz* u. *O. Fittig*).
Mammahypertrophie, echte, doppelseitige. XXXIII. 535. (*Dietel*).
Massageverfahren, neues. XXXVI. 526. (*F. Hofmeister*).
Mastdarm, Krebs, Radikaloperationen. XXXIV. 464. (*V. Lieblein*).

Mastdarm, Perforation. XXXIV. 92. (*E. v. Meyer*).
— -verengerungen, entzündl., operative Ausschaltung. XXXI. 643. (*H. Schloffer*).
— —, entzündl., retrograde Bougierung. XXXI. 622. (*V. Lieblein*).
—, -Vorfall. XXXVII. 765. (*V. Czerny*).
— — Technik der Resektion. XXXII. 786. (*Henle*).
Meckel'sches Divertikel bei Darmverschluss. XXXIII. 702. und 830. (*H. Hilgenreiner*).
— —, Entzündung und Gangrän. XL. 99. (*H. Hilgenreiner*).
Mediastinum anticum, Dermoidcysten und Teratome dess. XXXVIII. 692. (*B. Dangschat*).
Meningitis, tuberkulöse, Heilbarkeit ders. XXXIV. 268. (*Fr. Mermann*).
Mesenterialgefässe. Embolie u. Thrombose ders. XXXVIII. 743. (*L. Talke*).
Miliartuberkulose, akute, in Beziehung zur Operation tuberkul. Halslymphome. XXXIII. 788. (*H. Wittmer*).
Milz, Sarkom ders. XXXV. 318. (*W. Simon*).
Milz- und Leberverletzungen. XXXVI. 228. (*H. Roeser*).
Milzwunden offene, und die transpleurale Laparotomie. XXXVI. 761. (*Fr. Schäfer*).
Morphium - Skopolamin - Narkose. XXXV. 565. (*E. Blos*).
Murphyknopf. Operationen mit dems. XXXIV. 223. (*A. Ettlinger*).
Muskeln, primäre Tuberkulose. XXXIX. 683. (*E. Zeller*).
—, Echinokokken. XXXVIII. 904. (*Broer*).
—, Fibromyoangiom. XXXII. 259. (*B. Honsell*).
—, Hernien. XXXIV. 611. (*Steudel*).
Mycosis fungoides. XXXVIII. 530. (*H. Gebele*).
Myositis ossificans, traumatische. XXXIII. 541. (*F. Schulz*).
— purulenta, primäre. XXXI. 117. (*B. Honsell*).

Nabelschnurbruch, gangränöser. XXXIII. 136. (*H. Rothe*).
Narkose durch Aether und Chloroform. Verhalten des Blutdrucks. XXXI. 271. (*C. Blauel*).
—, Skopolamin - Morphiumnarkose. XXXV. 565. (*E. Blos*).
Narkose durch Kohlensäure. XXXV. 281. (*O. Rothschild*).
Nase, Rhinophyma. XXXIX. 1. (*v. Bruns*).
—, Rhinosklerom. XXXIX. 155. (*O. Fittig*).
—, knöcherne, Verbreiterung durch Schleimpolypen. XXXIX. 8. (*Burk*).
—, knorpelige, temporäre Aufklappung bei Gesichtsplastik. XXXVIII. 815. (*H Schloffer*).
Nasenhöhle. Osteome. XXXI. 139. (*E. Haas*).
Nebennieren in Beziehung zum Riesenwuchs. XXXVII. 282. (*P. Linser*).
Nephrotomie, deren Folgen. XXXV. 104. (*O. Langemak*).
Nervenlösung bei Radialislähmung nach Oberarmfraktur. XXXVI. 618. (*G. Reisinger*).
Neurofibromatose, ihre Komplikationen. XXXI, 1. (*C. Adrian*).
Niere, Wundheilung in ders. XXXV. 104. (*O. Langemak*).
Nierenchirurgie. XXXII. 1. (*M. O. Wyss*).
Nierenkrankheiten, chirurg. Erfahrungen. XXXVII. 788. (*H. Kümmell* u. *O. Rumpel*).

Oberarmfractur. Radialislähmung nach ders., Nervenlösung XXXVI. 618. (*G. Reisinger*).
—, supracondyläre. XXXIX. 275. (*Hilgenreiner*).

Oberarmknochen, Symmetr. Sarkome. XXXII. 271. (*M. Rheinwald.*)
Oberflächenepithelkrebs, drüsenartiger. XXXI. 528. (*F. Krische*).
Oesophagus s. Speiseröhre).
Oesophagoskopie und Oesophagotomie bei Fremdkörpern in der Speiseröhre. XXXVIII. 540. (*J. Kalyéropulos*).
Operationen, septische. Schonende Nachbehandlung. XXXV. 559. (*H. Küttner*).
Operationshandschuhe. XXXII. 725. (*B. Heile*).
Operationsräume, aseptische der Züricher chirurgischen Klinik. XXXVII. 660. (*Krönlein*).
Orchidopexie nach Nicoladoni. XL. 707. (*O. Burkard*).
Osteoarthritis deformans des Hüftgelenks, juvenile Form. XL. 650. (*M. v. Brunn*).
Osteome der Nasenhöhle. XXXI. 139. (*E. Haas*).
Osteomyelitis, akute im Gebiete des Hüftgelenkes. XXXIX. 593. (*B. Honsell*).
Osteomyelitis, Morphologie des Blutes bei ders. XXXIII. 646. (*E. Joseph*).
Osteotomie des Femur bei Genu valgum. XL. 213. (*M. v. Brunn*).
Ovarialtumoren, deren operative Behandlung. XXXIV. 935. (*A. Blau*).
Ovarial-Schwangerschaft. XXXVI. 657. (*R. Bandel*).

Pankreas. Anatomie und Pathologie. XXXIX. 131. (*O. v. Büngner*).
—, Durch Naht geheilte Stichverletzung dess. XXXII. 244. (*H. Küttner*).
Papilla Vateri, primär. Carcinom. XXXI. 683. (*H. Schüller*).
Parasiten des Darmes bei Perityphlitis. XXXIV. 197. (*A. Schüller*).
Pasten- und Salbenverbände. XXXIII. 677. (*B. Honsell*).
Patellarfrakturen, offene Knochennaht. XXXVI. 601. (*K. Thienger*).
—, Dauererfolge. XXXIX. 711. (*G. Schmidt*).
Perforation des Magens. Magenperitonitis. XL. 1. (*C. Brunner*).
— — und Duodenums. Magenperitonitis. XXXI. 740. (*C. Brunner*).
Periostknochenlappen zum Ersatz von Schädeldefekten. XXXVII. 499. (*v. Hacker*).
Peritonitis, eitrige diffuse. XXXIV. 116. (*B. v. Beck*).
—, eitrige, progrediente. XXXIX. 349. (*W. Weber*).
—, sero-fibrinöse nach akuter Enteritis. XXXVII. 570. (*O. Langemak*).
—, Entstehung und Verbreitung. XL. 529. 723. (*P. Meisel*).
—, des Magens. XXXI. 740. — XL. 1. u. 24). (*C. Brunner*).
—, durch Pneumokokken. XXXIX. 57. (*M. v. Brunn*).
Perityphlitis s. Appendicitis.
Phlegmone, Gasphlegmone. XXXIII. 72. (*A. Stolz*).
Pneumokokken-Peritonitis. XXXIX. 57. (*M. v. Brunn*).
Polypen. Verbreiterung der knöchernen Nase durch Schleimpolypen. XXXIX. 8. (*Burk*).
Processus vermiformis s. Wurmfortsatz.
Projektile, embolische Verschleppung derselben. XXXVII. 698. (*H. Schloffer*).
Prolaps des Mastdarms. XXXVII. 765. (*V. Czerny*).
Prolapsus intestini invaginati. Operation. XXXIX. 23. (*F. Hofmeister*).
Prostatadrüsen, aberrirte, ihre Beziehungen zu den Fibroadenomen der Blase. XXXVI. 630. (*Ch. Thorel*).
Prostatahypertrophie. XXXI.

156. (*E. Goldmann*).
Pseudo-Appendicitis. XXXVII. 323. (*H. Küttner*).
Purpura haemorrhagica bei Embolie der Art. meseraica. XXXVIII. 743. (*L. Talke*).

Radialislähmung nach Oberarmfraktur, Nervenlösung. XXXVI. 618. (*G. Reisinger*).
Radius, Luxation. XXXIII. 823. (*Amberger*).
Rectum, Prolaps. XXXVII. 765. (*V. Czerny*).
—, Strikturen, neue Form und Behandlung. XXXI. 172. (*M. Reber*).
— —, entzündliche, operative Ausschaltung. XXXI. 643. (*H. Schloffer*).
— — —, retrograde Bougirung. XXXI. 622. (*V. Lieblein*).
—, Tumor und Corpus liberum der Bauchhöhle. XXXV. 338. (*J. Elter*).
Resektion des Dickdarms. XXXVII. 486. (*Goeschel*).
— des Dünndarms. XXXVIII. 431. (*J. Nagano*).
—, ausgedehnte, in der Continuität der untern Extremität. XXXVIII. 891. (*O. Riegner*).
— des Kniegelenks im Kindesalter. XXXVII. 175. (*F. Hofmeister*).
— der Leber. XXXIII. 136. (*H. Rothe*).
— des Mastdarmvorfalls. XXXII. 786. (*Henle*).
— des Thorax bei Empyemfisteln. XXXIV. 553. (*Jordan*).
— und Naht der Trachea bei Stenose. XXXII. 709. (*v. Hacker*). — XXXVIII. 133. (*Kander*).
— des III. Astes des Trigeminus am Foramen ovale. XXXVII. 770. (*O. Hildebrand*).
Revolverschussverletzungen des Kopfes und Rumpfes. XXXVII. 511. (*Ossig*).
Rhinophyma. XXXIX. 1. (*v. Bruns*).
Rhinosklerom, mit Röntgenstrahlen behandelt. XXXIX. 155. (*O. Fittig*).
Riesenwuchs in Beziehung zu Nebennieren. XXXVII. 282. (*P. Linser*).
Riesenzellensarkom, malignes, fasciales, mit Knochenbildung. XXXI. 727. (*Hammer*).
Roentgendiagnostik. XXXVIII. 64. (*K. Ludloff*).
Roentgenstrahlen bei Brustdrüsenkrebs. XXXVII. 676. (*J. v. Mikulicz* u. *O. Fittig*).
—, bei Rhinosklerom. XXXIX. 155. (*O. Fittig*).
Rückenmark, Cocainisierung desselben nach Bier. XXXV. 290. (*E. G. Stumme*).

Salben- und Pastenverbände. XXXIII. 677. (*B. Honsell*).
Salzsodalösung, Tavel'sche. XXXV. 272. (*H. Küttner*).
Sarkom der Milz, Splenektomie bei dems. XXXV. 318. (*W. Simon*).
Sarkom, symmetr. beider Oberarmknochen. XXXII. 271. (*M. Rheinwald*).
— der Vulva. XXXI. 734. (*A. Szili*).
Sarkome und Endotheliome. XXXVI. 1. (*L. Burkhardt*).
Sattelnase. Behandlung mit Vaselininjektionen. XXXV. 613. (*M. Wassermann*).
Schädeldefekte. Ersatz durch Periostknochenlappen. XXXVII. 499. (*v. Hacker*).
Schädelverletzungen. XXXVIII. 192. 289. 601. (*H. Brun*).
Schädel- und Gehirnverletzungen. XXXV. 595. (*Amberger*).
Schädelbasis, Frakturen. XXXI. 716. (*Borszéky*).
Scheide, primäres Carcinom. Exstirpation. XXXIV. 92. (*E. v. Meyer*).
Schenkelkopf, centrale Luxation. XXXIII. 449. (*A. Katz*).
Schiefhals. XXXIII. 1. (*F. Voelcker*).
Schilddrüse, papilläres Cystadenom. XXXI. 99. (*F. Smoler.*) — XXXIII. 460. (*F. Smoler*).

Schleimbeutel. Neubildungen. XXXVIII. 459. (*C. Adrian*).
Schleimpolypen der Nase mit Verbreiterung der knöchernen Nase. XXXIX. 8. (*Burk*).
Schnürfurchen am Darm, gangränöse, Uebernähung. XXXVIII. 551. (*Crampe*).
Schussverletzung durch Revolver, nachfolgende Staphylokokkentoxämie. XXXIII. 418. (*Th. Hug*).
Schussverletzungen. XXXIII. 284. (*P. Linser*).
— des Kopfs und Rumpfs durch Revolver. XXXVII. 511. (*Ossig*).
— des Herzens und der grossen Gefässe. XXXVII. 698. (*H. Schloffer*).
Schuss- und Stichverletzungen des Thorax. XL. 243. (*K. Borszéky*).
Schwangerschaft, Eierstocks-. XXXVI. 657. (*R. Bandel*).
Sehnenscheidenhygrom der Hand. Exstirpation. XXXIX. 654. (*B. Zöppritz*).
Sehnenwunden und Sehnendefekte. Histolog. Untersuchung. XXXVII. 342. (*R. Seggel*).
Scrotalhernien bei Kindern. XXXV. 552. (*W. Anschütz*).
Selbstverstümmelungen. XXXI. 670. (*W. Anschütz*).
Skopolamin-Morphiumnarkose. XXXV. 565. (*E. Blos*).
Sodalösung, Tavel'sche. XXXV. 272. (*H. Küttner*).
Speiseröhre. Fremdkörper in ders. XXXVIII. 540. (*J. Kaloyéropulos*).
— Fremdkörper. Entfernung vom Magen aus. XXXII. 532. (*v. Hacker*).
— — und Magen-Verätzungen. XXXIV. 249. (*G. Heuck*).
Spina bifida. Radikaloperation. XXXIV. 351. (*G. B. Schmidt*).
— ventosa. Behandlung mittelst freier Autoplastik. XXXVI. 189. (*C. Timann*).
Splenektomie bei primär. Sarkom der Milz. XXXV. 318. (*W. Simon*).
Spontan-Gangrän der Extremitäten. XXXV. 624. (*O. v. Wartburg*).
Staphylokokkentoxämie nach Revolverschuss. XXXIII. 418. (*Th. Hug*).
Stenose des Pylorus, Gastroenterostomie. XXXI. 240. (*W. Weber*).
— s. a. Striktur.
Stichverletzung des Pankreas. XXXII. 244. (*H. Küttner*).
Stich- und Schussverletzungen des Thorax. XL. 243. (*K. Borszéky*).
Strikturen der Luftröhre, narbige; Resektion und Naht. XXXII. 109. (*v. Hacker*). — XXXVIII. 133. (*Kander*).
— des Mastdarms, entzündliche; operative Ausschaltung. XXXI. 643. (*H. Schloffer*).
— —, retrograde Bougierung. XXXI. 622. (*V. Lieblein*).
— —, neue Form und Behandlung ders. XXXI. 172. (*M. Reber*).
Struma maligna. Anatomie und Klinik ders. XXXV. 343. (*O. Ehrhardt*).
Strumen, intrathoracische. XXXIV. 282. (*O. Simon*).
—, retroviscerale. XXXVI. 689. (*C. Brunner*).
Supraclaviculardrüsen bei Operation des Mammacarcinoms. XXXVI. 531. (*H. Küttner*).
Syringomyelie, Gelenkerkrankungen bei ders. XXXVI. 387. (*Michel*).

Tarsusverschiebungen, traumatische. XXXIII. 667. (*H. Zuppinger*).
Taxisversuche incarcerierter Hernien. Schädigungen durch dies. XXXI. 369. (*B. Krafft*).
Teratome im Mediastinum anti-

cum. XXXVIII. 692. (*B. Dangschat*).
Thorax, Stich- und Schussverletzungen dess. XL. 243. (*K. Borszéky*).
Thoraxresektionen bei Empyemfisteln. XXXIV. 553. (*Jordan*).
Thrombose, infektiöse. XXXVI. 339. (*L. Talke*).
— und Embolie der Mesenterialgefässe. XXXVIII. 743. (*L. Talke*).
Thrombosen und Embolien nach Laparotomien. XL. 311. (*G. Albanus*).
Tibiaepiphyse, obere. Verletzungen des schnabelförm. Fortsatzes. XXXVIII. 874. (*C. Schlatter*).
— — Wachstum und Architektur. XXXVIII. 64. (*K. Ludloff*).
Trachea. Resektion und Naht bei Tracheal- und diaphragmatischer Larynxstenose. XXXVIII. 133. (*Kander*).
—, Resektion mit primärer Naht wegen Narbenstriktur. XXXII. 709. (*v. Hacker*).
Transplantation ungestielter Hautlappen nach Krause. XXXVI. 579. (*H. Widmann*).
Trauma und Appendicitis chronica. XXXIV 245. (*Jüngst*).
Trigeminus, Resektion des III. Astes am Foramen ovale. XXXVII. 770. (*O. Hildebrand*).
Tuben, primäres Carcinom. XXXIV. 96. (*W. Zangemeister*).
Tuberkulose der männlichen Geschlechtsorgane. XXXV. 1. (*v. Büngner*).
—, miliare, akute, nach Operation tuberkulöser Lymphomata colli. XXXIII. 788. (*H. Wittmer*).
— des Coecums, chronische. XXXIV. 171. (*H. Gehle*).
—, primäre, der Muskeln. XXXIX. 633. (*E. Zeller*).
— Seltene Lokalisation und Form. XXXVIII. 116. (*G. W. Maly*).
Tumoren, retropharyngeale. XL. 499. (*C. Brunner*).
— der Ovarien. XXXIV. 935. (*A. Blau*).
Tumoren der Vulva. XXXIV. 607. (*O. Simon*).

Ueberpflanzung ungestielter Hautlappen. XXXVII. 421. (*W. Braun*).
Unfälle durch landwirtschaftliche Maschinen. XL. 516, (*B. Honsell*).
Unterlippencarcinom, Statistik. XL. 821. (*Ebel*).
Ureter-Riss. XXXVII. 782. (*O. Hildebrand*).
— -Verdoppelung. XXXVI. 644. (*Elliesen*).
Urethra. Carcinom. XXXI. 193. (*E. Wichmann*).
Uterus-Exstirpationen, vaginale. XXXIV. 759. (*Würth von Würthenau*).

Varicen der untern Extremität, Ausschälung. XXXVI. 547. (*F. Fraenkel*).
Vaselininjektionen. bei Sattelnasen. (*M. Wassermann*).
Vena femoralis, Folgen der Unterbindung unterhalb des Ligamentum Poupartii. XXXVIII. 408. (*L. Halberstädter*).
Verengerungen s. Strikturen.
Verkrümmungen des Beins nach Kniegelenksresektion i. Kindesalter. XXXVII. 175. (*F. Hofmeister*).
Verletzungen, der Leber. XXXI. 616. (*Hammer*).
— der Leber und der Milz. XXXVI. 228. (*H. Roeser*).
— des Schädels. XXXVIII. 192. 289. 601. (*H. Brun*).
Verschleppung, embolische von Projektilen. XXXVII. 698. (*H. Schloffer*).
Verstümmelungen, Selbstverst. XXXI. 670. (*W. Anschütz*).
Verwundete in den Kriegen der alten Eidgenossenschaft. XXXVII. 1. (*C. Brunner.*)
Volvulus der Flexura sigmoidea.

XXXVI, 411. (*F. Kuhn*).
Vorfall des Mastdarms. XXXVII. 765. (*V. Czerny*).
— s. a. Prolaps.
Vulva. Fibrosarkom. XXXI. 734. (*A. Szili*).
—, maligne Tumoren. XXXIV. 607. (*O. Simon*).

Wanderniere und Gallenstein. XXXIV. 477. (*G. Marwedel*).
Wange, Lymphdrüsen ders. XXXIX. 558. (*Trendel*).
Wangenverschiebung bei Gesichtsplastik. XXXVIII. 815. (*H. Schloffer*).
Wundbehandlung, nach biolog. Prinzip. XL. 285. (*L. Ihrig*).
Wunden, offene des Abdomens. XXXI. 315. (*G. H. Hoxie*).
Wundsekret, aseptisches, dessen chem. Zusammensetzung. XXXV. 43. (*V. Lieblein*).
Wurmfortsatz, Brucheinklemmung. XXXVII. 208. (*B. Honsell*). — XXXIX. 140. (*Schoene*).
— Entzündungen s. Appendicitis.
— Umstülpung bei Intussusception. XXXVII. 579. (*D. Ackermann*).

Zunge, Carcinom. XXXI. 389. (*K. Roediger*).
—, Makroglossie, muskuläre. XXXIX. 519. (*P. Lengemann*).
Züricher chir. Klinik. Aseptische Operationsräume ders. XXXVII. 660. (*Krönlein*).
Zwerchfell, perforierende Lymphgefässe dess. XL. 136. (*H. Küttner*).
Zwerchfellshernie, traumatische. XXXVIII. 888. (*O. Riegner*).

APR 15 1904
JUL 25 1904

41C1368